B. LOGIN & SON

ANATOMISCHE HEFTE.

ERSTE ABTEILUNG.

ARBEITEN AUS ANATOMISCHEN INSTITUTEN.

35. BAND (105., 106., 107. HEFT).

ANATOMISCHE HEFTE.

BEITRÄGE UND REFERATE

ZUR

ANATOMIE UND ENTWICKELUNGSGESCHICHTE.

UNTER MITWIRKUNG VON FACHGENOSSEN

HERAUSGEGEBEN VON

FR. MERKEL UND **R. BONNET**
O. Ö. PROF. DER ANATOMIE IN GÖTTINGEN. O. Ö. PROF. DER ANATOMIE IN BONN.

ERSTE ABTEILUNG.

ARBEITEN AUS ANATOMISCHEN INSTITUTEN.

35. BAND (105. 106. 107. HEFT).

MIT 56 TAFELN UND 99 ABBILDUNGEN IM TEXTE.

WIESBADEN.
VERLAG VON J. F. BERGMANN.
1908.

Nachdruck verboten.
Übersetzungsrecht in alle Sprachen vorbehalten.

Druck von Carl Ritter, G. m. b. H., in Wiesbaden.

Inhalt.

Seite

105. Heft (ausgegeben im November 1907).

A. A. Björkenheim, Zur Kenntnis der Schleimhaut im Uteruskanal des Weibes in den verschiedenen Altersperioden. Mit den Tafeln A. B. C. und 16 Figuren im Text 1

W. Rubaschkin, Über das erste Auftreten und Migration der Keimzellen bei Vögelembryonen. Mit 12 Abbildungen auf den Tafeln 1/3 241

Arthur Masur, Beiträge zur Histologie und Entwickelungsgeschichte der Schmelzpulpa. Mit 16 Abbildungen auf den Tafeln 4/9 . 263

106. Heft (ausgegeben im Dezember 1907).

Gustav Bondy, Beiträge zur vergleichenden Anatomie des Gehörorgans der Säuger. (Tympanicum, Membrana Shrapnelli und Chordaverlauf). Mit 26 Figuren im Text und 17 Abbildungen auf den Tafeln 10/11 u. 12/13 293

Curt Elze, Beschreibung eines menschlichen Embryo von zirka 7 mm grösster Länge unter besonderer Berücksichtigung der Frage nach der Entwickelung der Extremitätenarterien und nach der morphologischen Bedeutung der lateralen Schilddrüsenanlage. Mit 18 Figuren auf Tafeln 14/20 und 32 Figuren im Text 409

J. Sobotta, Die Bildung der Richtungskörper bei der Maus. Mit 4 Abbildungen im Text und 14 Abbildungen auf Tafeln 21/22 493

107. Heft (ausgegeben im Februar 1908).

Erik Müller, Beiträge zur Morphologie des Gefässsystems. III. Zur Kenntnis der Flügelarterien der Pinguine. Mit 52 Abbildungen auf den Tafeln 23/41 553

Aurel von Szily, Über das Entstehen eines fibrillären Stützgewebes im Embryo und dessen Verhältnis zur Glaskörperfrage. Mit 17 Figuren auf den Tafeln 42/53 649

Kurt Benno Immisch, Untersuchungen über die mechanisch wirkenden Papillen der Mundhöhle der Haussäugetiere. Mit 21 Abbildungen im Texte 759

18776

Aus dem histologischen Laboratorium zu Helsingfors. Prof. Rud. Kolster.

ZUR KENNTNIS

DER

SCHLEIMHAUT IM UTEROVAGINALKANAL DES WEIBES

IN DEN

VERSCHIEDENEN ALTERSPERIODEN.

VON

E. A. BJÖRKENHEIM,

HELSINGFORS.

Mit 43 Figuren auf den Tafeln A. B. C. und 16 Figuren im Text.

Inhaltsverzeichnis.

Seite

I. Einleitung 5

II. Methodik 6

III. Casuistik 18

IV. Das Epithel 132

1. Corpus uteri 132

2. Übergang zwischen Vagina und Cervix 163

V. Das subepitheliale Gewebe 176

1. Das collagene Gewebe 177

2. Das elastische Gewebe 198

3. Die Zellen 209

VI. Litteraturverzeichnis 224

VII. Erklärung der Abbildungen auf den Tafeln 236

Es ist mir ein angenehmes Bedürfnis, an dieser Stelle meinem hochverehrten Lehrer, Herrn Professor Dr. Rud. Kolster, meinen tiefgefühlten ergebensten Dank auszusprechen, nicht nur für die Anregung zu vorliegender Arbeit, sondern auch für das grosse Interesse, das er derselben entgegengebracht, sowie für die reiche Belehrung und die zahlreichen Ratschläge, die er mir bei der Abfassung derselben hat zuteil werden lassen.

Das Material für meine Untersuchungen habe ich infolge des freundlichen Entgegenkommens der Herren Professoren Dr. E. A. Homén und Dr. E. Ehrnrooth aus dem hiesigen pathologisch-anatomischen Institute der Universität und aus dem städtischen Maria-Krankenhaus von dessen derzeitigem Vorsteher, jetzigem Generaldirektor Dr. R. Sievers sowie von Herrn Dr. H. Wasenius erhalten; ich erlaube mir hier auch alle diese Herren meines besten Dankes zu versichern.

I. Einleitung.

Bekanntlich ist die Uterusschleimhaut seit langer Zeit Gegenstand zahlreicher Untersuchungen gewesen. In einer ganzen Reihe von Fragen betreffs des Baues des Endometriums sind jedoch die Ansichten unter den verschiedenen Autoren nach wie vor geteilt. Nirgends im menschlichen Organismus ist aber auch eine andere Stelle anzutreffen, die bereits unter normalen Verhältnissen so grosse Verschiedenheiten zeigte wie die Uterusschleimhaut. Man braucht nur an zwei so wichtige Vorgänge im Leben des erwachsenen Weibes wie die Menstruation und die Schwangerschaft zu denken, um ohne weiteres einzusehen, dass die Uterusschleimhaut schon unter physiologisch normalen Verhältnissen grosse Verschiedenheiten darbieten muss. Es versteht sich aber von selbst: je mehr die Wissenschaft fortschreitet und neue, bis dahin nicht bekannte Untersuchungsmethoden zur Anwendung kommen, desto deutlicher treten eine Menge Verhältnisse hervor und werden Dinge, über die man früher verschiedene Ansichten gehegt hat, schliesslich völlig ins rechte Licht gesetzt.

Im Herbst 1905 begann ich, von Prof. Dr. Rud. Kolster dazu aufgefordert, im hiesigen histologischen Laboratorium mit Untersuchungen über die Altersveränderungen der Uterovaginalschleimhaut des Weibes. Diese Untersuchungen gingen zunächst

darauf aus, die Epithelverhältnisse im Corpus uteri, ferner die Grenze des Übergangs des Plattenepithels der Vagina in das Cylinderepithel der Cervixschleimhaut sowie das interglanduläre Gewebe im Uterus, über welches unter den einzelnen Autoren die grösste Meinungsverschiedenheit herrscht, zu studieren. Ausserdem habe ich die Zellen näher zu bestimmen versucht, die im subepithelialen Gewebe enthalten sind. Mit den Drüsen und Blutgefässen habe ich mich dagegen bei diesen Untersuchungen nicht befasst. In einer vorläufigen Mitteilung (7) habe ich schon früher teilweise über die Resultate meiner Untersuchungen Bericht erstattet.

Zur Orientierung habe ich zu Anfang jedes Kapitels eine Übersicht über die einschlägige Literatur gegeben. Dieselbe erhebt keinerlei Anspruch auf Vollständigkeit, vielmehr habe ich nur das Wichtigste aus der Literatur berücksichtigt, die mir zu Gebote gestanden hat und woraus jedenfalls die verschiedenartige Auffassung hervorgeht, welche unter den verschiedenen Autoren bezüglich der einzelnen Teile der Uterovaginalschleimhaut herrscht.

II. Methodik.

Für meine Untersuchungen habe ich Leichenmaterial benutzt, das ich teils aus dem pathologisch-anatomischen Institute, teils aus dem städtischen Maria-Krankenhaus erhalten habe. Im ganzen habe ich 70 Fälle untersucht, darunter 5 Uteri von Embryonen von 17—40 cm Körperlänge, während die übrigen 65 Fälle von Kindern und Erwachsenen und zwar von Neugeborenen bis zu 79 Jahre alten Individuen ansteigend, stammen.

Von mehreren Seiten ist hervorgehoben worden, dass in

der Uterusmucosa sehr früh nach dem Tode Leichenphänome auftreten. So würden sich dieselben nach Gebhards (53) Ansicht schon 34 Stunden post mortem zeigen. Nach anderen Autoren, wie z. B. Möricke (133), Mandl (119) u. a., treten sie sogar noch früher auf. Andererseits besitzt aber das Leichenmaterial gegenüber dem Curettenmaterial den grossen Vorzug, dass man bei ihm eine methodischere Untersuchung der Schleimhaut anstellen kann. Ausserdem gelingt es bei Curettage nicht die ganze Schleimhaut zu erhalten, sondern nur grössere oder kleinere Fetzen, woneben diese bei dem Eingriff selbst mehr oder weniger zerstört werden. So sagt Düvelius (29): „Man schafft also durch die Ausschabung der Uterushöhle eine mehr oder weniger tief greifende Verletzung der Schleimhaut, ohne die letzten Reste derselben mit fortnehmen zu können," und weiter: „Völlig intakte Schleimhaut, auf der das Oberflächenepithel gänzlich erhalten geblieben wäre, fand ich an keiner Stelle." Auch Wendeler (206) weist darauf hin, wie die Schleimhaut bei Curettage lädiert wird. Er bemerkt nämlich: „Beim Curettement wird durch das Einführen des Instrumentes in die Uterushöhle die Lage ihres Inhaltes verändert, das Gewebe der Schleimhaut wird mehr heruntergequetscht als heruntergeschnitten, erweiterte und stark gefüllte Capillaren werden leicht zersprengt, so dass das Blut in das interstitielle Gewebe hineingepresst wird." Klein (96) ist der Ansicht, dass das Epithel bei Curettage zerstört wird. Er sagt: „Da die vorliegende Mucosa durch Curettage gewonnen wurde, ist Oberflächenepithel — selbst wenn es vorhanden war — infolge des mechanischen Insults wohl nicht mehr zu erwarten." Ausserdem weiss man nie sicher, woher das durch Curettage gewonnene Material stammt (Pfannenstiel [152], Pinkuss [157]). Schon diese letzte Bemerkung verwies mich auf die Benutzung von Leichenmaterial, da es in meinem Plane lag, auch die Stellen eventueller Epithelveränderungen im Cavum uteri zu bestimmen.

Da die Mehrzahl meiner Präparate im Winter, wo die Leichen in unserem nördlichen Klima gewöhnlich kurz nach dem Tode erstarren, oder auch meist vor 24 Stunden post mortem entnommen wurde, ist leicht einzusehen, dass die Leichenphänomene, wenn deren überhaupt vorhanden waren, jedenfalls minimal gewesen sein müssen. So äussert Schmal (181): „Voor de meeste doeleinden is de invloed hiervan binnen 24 uren volstrekt niet te bespeuren, de bouw van cellen en kernen, de algemeene vorm van organen veranderen in dien tijd zeer weinig.“ — Es ist ohne weiteres verständlich, dass das beste Material zu diesen Untersuchungen die Schleimhaut von exstirpierten frischen Uteri, in denen keinerlei pathologische Veränderungen zu finden waren, gewesen wäre, aber wie oft steht uns solches Material zur Verfügung? Es bleibt also nur Curetten- oder Leichenmaterial übrig, bei dem ich denn auch aus den obenerwähnten Gründen stehen geblieben bin. Es zeigte sich auch im Verlauf der Arbeit, dass dieses Material für die Behandlung der Fragen, deren Untersuchung ich in Angriff zu nehmen beabsichtigte, durchaus verwendbar war. So war das Epithel nur in einem Fall total abgestossen, in den anderen aber mehr oder weniger wohlerhalten. Einzelne oder einige Zellen konnten hin und wieder abgestossen sein, ohne dass dies indes irgendwie störend wirkte.

Präparate mit macroscopisch deutlichen Veränderungen, wie Cancer, Myom u. dgl. habe ich nicht untersucht, sondern bin bestrebt gewesen, möglichst normale Fälle zu erhalten. Dies hat sich nicht immer bewerkstelligen lassen, da das Endometrium, wie wir wissen, bei einer Menge allgemeiner Krankheiten, die die Todesursache gewesen sind, wie Typhus, Dysenterie, Pneumonie, Peritonitis usw. Veränderungen erleidet. Massin (120), der die Uterusschleimhaut bei allgemeinen acuten infektiösen Krankheiten eingehender untersucht hat, äussert: „dass die Schleimhaut der Gebärmutterhöhle im Verlaufe von allgemeinen

Infektionserkrankungen eine krankhafte Veränderung in allen ihren Bestandteilen erleidet, nämlich seitens der Drüsen, der Gefässe und des eigentlichen Gewebes der Schleimhaut.“ In den von mir verwendeten Fällen, wo die erwähnten Krankheiten die Todesursache gebildet haben, sind die Veränderungen, die die Schleimhaut erlitten hat, nicht so erheblich gewesen, dass die Fälle für meine Untersuchungen ungeeignet gewesen wären, weshalb ich diesen Veränderungen keine grössere Bedeutung beigemessen habe.

Uterus und Vagina wurden, wie erwähnt, sobald wie möglich nach dem Tode herausgenommen und frei präpariert. Die Länge des Uterus und der Abstand zwischen beiden Ostia tubae uterina wurden notiert. Vagina und Uterus wurden bis zum Fundus hinauf und in gleich vielen Fällen längs der vorderen wie längs der hinteren Wand aufgeschnitten. Von diesem Medianschnitte wurde im Uterus ein Seitenschnitt nach beiden Ostia tubae uterina hin gelegt. Auf einer Holzscheibe wurde das Präparat mittelst Igelstacheln befestigt, wobei darauf geachtet wurde, dass die aufgeschnittenen Wände durch eine mässige Spannung beiseite gezogen wurden, so dass die Uterushöhle so viel wie möglich sichtbar wurde. Metallnadeln konnten dabei nicht benutzt werden, weil die Fixierflüssigkeit Sublimat enthielt. Das Präparat wurde zwecks Entfernung von Schleim und Blut möglichst gründlich mit physiologischer Kochsalzlösung ausgespült. Danach wurde es fixiert und nach der von Zilliacus (214) angegebenen Methode gefärbt, um macroscopisch zwischen Platten- und Cylinderepithel unterscheiden zu können.

Das Präparat wurde folgender Behandlung unterworfen:

1. 24 Stunden in einer Fixierungsflüssigkeit, welche zusammengesetzt ist aus

1 Teil gesättigter Sublimatwasserlösung,
1 Teil gesättigter Pikrinsäurewasserlösung,
2 Teilen destilliertem Wasser;

2. 1 Stunde Auswaschung in fliessendem Wasser,

3. 2—3 Tage in gesättigter Pikrinsäurewasserlösung,

4. Ausspülung in Wasser während einiger Minuten,

5. Differencierung in P. Mayers Hämalaun[1]), $1^1/_2$—$2^1/_2$ Minuten. Während der Färbung muss man das Präparat öfters herausnehmen und mit Wasser abspülen, um den Verlauf der Färbung zu kontrollieren.

6. 1 Stunde in 1% Sodalösung.

Das Präparat nimmt nach dieser Behandlung an allen den Stellen, wo Plattenepithel oder keratinisiertes Epithel vorhanden ist, eine rein gelbe Farbe oder wenn keine rein gelbe, so doch eine Reihe verschieden stark ins Gelbliche übergehender Färbungen, an allen anderen Partien aber eine dunkle grünschwarze Farbe an. Falls die oberen Schichten des Plattenepithels abgestossen waren oder sich eine dicke Schleimschicht über dem Plattenepithel befand, nahmen diese Stellen desgleichen eine dunkle Farbe an.

Eine grosse Anzahl der auf diese Weise macroscopisch gefärbter Präparate wurde unmittelbar nach der Färbung, ebenfalls nach Zilliacus (214) Beschreibung[2]) photographiert. Später konnte dies nicht geschehen, denn durch längeren Aufenthalt in der Sodalösung wird das Epithel maceriert und durch längeres Verweilen in Alcohol werden die Farben verwischt.

Nach derselben Methode hat Cedercreutz (14) die Topographie des Plattenepithels der männlichen Urethra im normalen und pathologischen Zustande untersucht.

[1]) 1,0 Hämatein wird durch Erwärmung in 50 ccm 90% Alkohol gelöst, mit einer Lösung von 50,0 Alaun in 1 l Wasser gemischt und nach dem Erkalten filtriert.

[2]) Das Photographieren erfolgt am besten, wenn die Präparate in Ranvierschen Alkohol (33%) getaucht sind. Meine hier wiedergegebenen Bilder sind von der chemigraphischen Anstalt der Firma Lilius und Hertzberg in Helsingfors angefertigt.

Aus dem Präparate wurde ein Stück der Vagina in Längsrichtung, ein anderes in derselben Richtung vom Übergang von der Vagina zur Cervix und ein drittes aus der Mitte des Corpus uteri gewöhnlich in Querrichtung ausgeschnitten. Sobald das macroscopische Bild des Corpus uteri nach der Färbung Verschiedenheiten in den Farbennuancen zeigte, wurden ausserdem Stücke vom Übergang zwischen diesen verschiedenen Stellen ausgeschnitten.

Zum Einbetten habe ich ausschliesslich Paraffin benutzt. Schnitte von 6—8 μ Dicke.

Zur Reconstruction der Grenzlinie des Überganges des Plattenepithels in das Cylinderepithel der Cervix wurde durch zwei parallele Schnitte oberhalb und unterhalb des Os ut. ext. in 6 Fällen ein Stück ausgeschnitten. Die Stücke wurden in Serien geschnitten und die Grenzlinien auf Millimeterpapier reconstruiert.

Zum Färben der Präparate sind Eisenhämatein (Hansen 61), Eisenhämatein-van Gieson, Eisenhämatein-Eosin, Unnas Polychrom-Methylenblau, Biondi-Heidenhain, Ehrlichs Triacidlösung und Triacid n. Pappenheim verwandt worden. Es ist vielleicht am Platze hier hervorzuheben, dass die Färbung mit Biondi-Heidenhain und Ehrlichs Triacidlösung im allgemeinen weit besser gelang als mit Triacid n. Pappenheim. Ferner habe ich Heidenhains Eisenhämatoxylin benutzt. Zum Nachweis der Schleimreaction habe ich mit Mucicarminsäure nach P. Mayer-Ravitz gefärbt.

Da es mir mit Eisenhämatein-Eosin nicht immer gelungen ist die eosinophilen Zellen deutlich zum Vorschein zu bringen, bin ich zu einer von Dominici (25) angegebenen Methode übergegangen, die ich aufs wärmste empfehlen kann, nämlich zu Eosin-Orange-Toluidinblau: „On colore tout d'abord pendant une heure, avec une solution ainsi composée: Eosin-W de Grubler, ou éosine ordinaire à l'eau à 4%, on lave à l'alcool absolu pendant quelques 2 ou $1^1/_2$ minute. On colore ensuite pendant $^1/_4$ d'heure

avec la solution aqueuse de bleu de toluidine à 1%, on lave à l'eau filtrée puis à l'alcool, on monte ensuite la préparation à l'huile de cédre après avoir éclairci au xylol." Nach dieser Methode habe ich stets, wo es in Frage kam, die schönsten Bilder von eosinophilen Zellen bekommen.

Zur Ermittelung des Vorkommens des elastischen Gewebes wurde Färbung mit Weigerts Resorcin-Fuchsin nebst Doppelfärbung mit Borax-Carmin oder van Gieson ausgeführt. In einigen Fällen habe ich zu Färbung mit Orcein nebst Doppelfärbung mit Thionin gegriffen.

Das Vorkommen des collagenen Gewebes ist entweder mit Mallory nach vorausgehendem Beizen mit 10% Wasserlösung von Phosphormolybdänsäure während $1^1/_2$ Minute und nachfolgendem Ausspülen in Wasser oder auch durch Pancreatinverdauung, durch die man das ganze collagene Gewebe zu isolieren vermag, nachgewiesen worden. Diese letztere Methode habe ich in allen meinen Fällen angewandt, und nach der Verdauung und darauf vorgenommener Färbung mit Mallory sind eine Anzahl Präparate microphotographiert worden.

Pancreatinverdauung hat nach den übereinstimmenden Untersuchungen von Ewald und Kühne (34), Hoyer (88), Kolster (102), Mall (117), Hoehl (75), Spalteholz (188) Rühle (174), Walker (201), Clark (17), Henneberg (70), Flint (38 und 39) u. a. den grossen Vorteil, dass sie, richtig angewandt, von den in Betracht kommenden Gewebsteilen, soweit es sich nicht um keratin- oder neurokeratinhaltige Gewebselemente handelt, nur die collagenen Fasern unversehrt lässt, diese aber in wunderbarer Klarheit zur Anschauung bringt. Die genannten Autoren haben auch zur Evidenz dargetan, dass diese Verdauungsmethode bei genügender Vorsicht keine Kunstprodukte liefert und dass für collagenes Gewebe die Trypsinverdauung eine sichere chemische Reaction ist.

Die ersten, die die Trypsinverdauung als histologische

Methode angewandt haben, sind Ewald und Kühne (34 u. 107). Sie empfahlen einen Alcohol-Ätherauszug aus Rinderpancreas und digerierten dünne Schnitte oder Schichten frischer oder in Alcohol gehärteter Organe im Probiergläschen oder auf dem Objectivträger bei 37—40° C. Sie untersuchten das collagene Gewebe von Sehnen, Nerven und Muskeln und fanden, dass nach der Verdauung nichts als Bindegewebsfibrillen übrig waren, aber keine Spur von Gefässen und Zellen. „Das Reticulum bleibt überall erhalten und präsentiert sich als überraschend zartes, dichtes Netz von solcher Feinheit der Züge, dass die dünnsten Fasern an der Grenzen des Erkennbaren liegen." Hoyer (88) benutzte bei seinen Untersuchungen über das collagene Gewebe in Lymphdrüsen bei Verdauung von frischem Material eine schwach alcalische Lösung von Salicyl-Thymol-Trypsin während 24 Stunden, bei Verdauung von in Alcohol fixiertem Material aber Glyzerin-Pancreas-Extract, das mit Wasser verdünnt war (1:10), während $^1/_2$ Stunde bei Zimmertemperatur. — Kolster (102), der dieselbe Methode wie Kühne (107) anwandte, hat den Bau der Intercellularsubstanz des Netzknorpels beschrieben. Zur Maceration empfiehlt er Barytwasser, welches die Kittsubstanz auf den mit Trypsin vorbehandelten Schnitten des Netzknorpels schnell löst. — Mall (117), welcher Gefriermicrotomschnitte frischer Organe bei 37° C digerierte, versetzt Pancreatintrockenpräparate des Handels mit dem Zweifachen ihres Gewichtes von doppelkohlensaurem Natron und etwa mit der 10—20 fachen Menge Wasser. Er schüttelt die Schnitte darauf in einem Probierglas mit Wasser, breitet sie auf einem Objectträger aus und lässt sie trocknen. Mall hat Bindegewebsfibrillen der Milz untersucht.

Hoehl (75, 76 u. 77) gebührt das Verdienst die von Mall angewandte Methode modificiert und ausführlicher beschrieben zu haben. Er legt 6—10 μ dicke Schnitte von in Alcohol oder Sublimat fixiertem und in Paraffin eingebettetem Material auf einen Object-

träger. Die Schnitte liegen 3 Stunden in Xylol, werden in absoluten Alcohol und daraus für 24—72 Stunden bei 37° C in Benzin übergeführt. Hierauf in absoluten Alcohol zurück, in 96 % Alcohol, wonach die Schnitte 10—20 Minuten mit Wasser ausgewaschen werden. Die Schnitte werden in eine Verdauungsflüssigkeit getan, die aus einer schwach alcalischen (0,3 % Soda) Lösung des von Mall angewandten Pancreatinfermentes (Parke, David & Co., Detroit U. S. A.) besteht und bleiben hierin bei einer Temperatur von 20—37° C 24 bis 10 Stunden. Um Fäulniskeime möglichst fern zu halten, erhielt die Lösung einen Zusatz von Chloroform. Nach der Verdauung wurden die Präparate in fliessendem Wasser 10 bis 20 Minuten vorsichtig ausgewaschen. Färbung in ½ % Ferridammonium tartaricum-Wasserlösung während 1—24 Stunden, schnelle Abwaschung, darauf 3—24 Stunden in ½ % Wasser-Hämatoxylinlösung.

Ich habe diese von Hoehl (75) beschriebene Methode ausführlich referiert, weil sie teils am nächsten mit der von späteren Forschern, teils mit der von mir angewandten Verdauungsmethode übereinstimmt. Wie Hoehl (75) beobachtete, kann es vorkommen, dass „bisweilen die Capillarität nicht stark genug ist, die ausserordentlich feinen und deshalb wenig flächenhaften Fäserchen, die zudem jedenfalls specifisch leichter sind als Wasser, am Objectträger festzuhalten.“ Dieser Autor hat u. a. das collagene Gewebe folgender Organe untersucht: Thymus, Leber, Tonsillen, Lymphdrüsen, Milz, Knochenmark u. s. w.

Wie Hoehl wenden Spalteholz (188), Rühle (174), Clark (17), Walker (201) und Henneberg (70) Objectträger-Verdauung an, die sich in manchen Fällen besser eignet und die absolut notwendig ist, wenn man z. B. mit van Gieson Controlluntersuchungen anstellen will. Zu diesem Zweck werden Stücke in Serien geschnitten und die Schnitte auf Objectivträger, der Reihe nach auf je zwei Träger gelegt. Jeder eine Träger wird dann zur Verdauung benutzt, der andere mit van Gieson

gefärbt. — Spalteholz (188) führte statt des von Hoehl verwendeten amerikanischen Präparates das Pancreatinum siccum depuratum von Dr. G. Grübler ein, welches das erstere übertrifft. Spalteholz (188) hat das collagene Gewebe der Dünndarmschleimhaut untersucht, Rühle (174) das der Membrana propria der Harnkanälchen, Walker (201) das der Prostata und Henneberg (70) das der glatten Muskulatur. Clark (17), der an der Hand derselben Methode gezeigt hatte, dass das Corpus luteum kein epitheliales, sondern ein bindegewebiges Gebilde ist, hatte bei der Verdauung der jüngeren Stadien manche Schwierigkeiten zu überwinden, da „das zarte Reticulum gewöhnlich von der Theca externa abriss und entweder in der Verdauungsflüssigkeit oder beim darauffolgenden Auswaschen der Präparate fortschwamm".

Flint (38 u. 39), welcher sowohl Stück- als auch Objectträgerverdauung anwendet, setzt 100 ccm 5% Sodalösung einen gewöhnlichen Skalpellstiel voll Pancreatin (Grübler) und etwas Chloroform zu, letzteres um Fäulnis zu verhindern. Er empfiehlt zum Fixieren von Material, das nachmals der Verdauung unterzogen werden soll, Alcohol in steigender Concentration oder Sublimat-Essigsäure. Auf keinen Fall dürfen die Gewebe in Formalin oder in Lösungen fixiert werden, die Chromsäure oder ihre Salze oder Osmiumsäure enthalten, denn das Trypsin ist nicht fähig Gewebe zu verdauen, die in Lösungen gehärtet sind, welche irgend eines dieser Reagentien enthalten. Sowohl Walker (201) als Flint (38 u. 39) färben die Präparate nach Trypsinverdauung mit Mallory. Flint hat das collagene Gewebe des Pancreas, der Speicheldrüsen und der Nebennieren untersucht.

Bei der Pancreatinverdauung bin ich folgendermassen verfahren: Die Objectträger, auf welche die Schnitte gelegt werden sollen, müssen ganz rein und vor allem von Fett befreit sein, damit sich die Schnitte bei der Verdauung nicht loslösen. 3- bis

4-tägige Aufbewahrung der Objectträger in einer Seifelösung ist das einfachste und zugleich sicherste Mittel. Die Schnitte werden auf die Objectträger gelegt und, nachdem die Träger getrocknet sind, vom Paraffin befreit, indem man sie bei Zimmertemperatur

a) 3 bis 4 Stunden in Xylol,

b) absoluten Alcohol,

c) Benzin bringt, um das Fett zu entfernen. Die Verdauung geht leichter vor sich, wenn die Schnitte längere Zeit in dieser Flüssigkeit gelegen haben. 6 bis 7 Tage ist das Gewöhnliche.

d) Absoluter Alcohol,

e) 96% Alcohol,

f) einige Minuten mit Wasser ausspülen,

g) 24 Stunden Barytwasser, um die Schnitte etwas aufzulockern und dadurch die Verdauung zu erleichtern (Kolster),

h) Spülen in fliessendem Wasser,

i) Verdauungsflüssigkeit

1% Sodalösung 40 ccm bis 45 ccm

eine Messerspitze Pancreatinum siccum dep. (Grübler) bei einer Temperatur von 35—37° C 6 Stunden bis einige Tage,

k) ein paar Stunden vorsichtig in destilliertem Wasser,

l) Mallory's Hämatoxylin 5—6 Minuten,

m) Spülen in destilliertem Wasser (vorsichtig!),

n) absoluter Alcohol u. s. w., Balsam.

Die Zeit, wie lange die Schnitte in der Verdauungsflüssigkeit liegen sollen, lässt sich nicht angeben. Sie beruht sowohl auf der Dicke des Schnittes als auf der Festigkeit des Gewebes, die natürlich in den verschiedenen Altersperioden verschieden ist. So halten Schnitte von fötalen Uteri kaum eine 6-stündige Verdauung aus, bis das feine Reticulum der Fasern entzwei-

geht und sich vom Träger ablöst, während Schnitte von der Vagina greisenhafter Weiber selten vor einer 3-tägigen Verdauung völlig rein sind. Eine Anzahl Schnitte habe ich sogar 6 Tage lang in der Verdauungsflüssigkeit liegen lassen müssen, ehe sie ganz klar und rein waren. Bevor die Präparate gefärbt werden, kann man mittelst des Microscopes kontrollieren, wie weit die Verdauung fortgeschritten ist. — Es geschieht, zumal bei Verdauung von Geweben aus den jüngsten Stadien, nicht eben selten, dass die feinen Bindegewebsfibrillen von der alcalischen Flüssigkeit aufgelockert werden, worauf sie sich von dem Objectträger loslösen. Solche Fälle erfordern mithin grosse Aufmerksamkeit. — Das Ausspülen in Wasser nach der Verdauung muss sehr behutsam erfolgen, denn bei heftigeren Manipulationen löst sich das feine Reticulum der Fasern vom Träger ab. Ebenso muss das Deckglas vorsichtig über dem Präparat angebracht und aller stärkerer Druck vermieden werden. Die Dicke des Schnittes darf nicht 10 μ übersteigen, denn sonst sind die Bindegewebsfasern zu dick und wird das Bild undeutlich. Auch dürfen zu dünne Schnitte nicht verdaut werden, da sie eine grössere Neigung besitzen sich vom Objectträger loszulösen. Ein Schnitt von 6—8 μ eignet sich am besten zu der Verdauungsuntersuchung.

Für Controllversuche habe ich in mehreren meiner Fälle Stücke in Serien geschnitten und die Schnitte der Reihe nach auf zwei Objectträger gelegt, auf deren einem die Schnitte der Verdauung unterworfen, auf dem anderen mit van Gieson gefärbt wurden.

In allen Fällen, wo das macroscopische Bild des Uterus nach der Färbung, die Zilliacus (214) beschreibt, an einer oder mehreren Stellen eine hellere Farbennuance gezeigt hat, als der Uterus gewöhnlich annimmt, habe ich die Schnitte von diesen Stellen einer Verdauung in Pepsinlösung unterzogen. Hierbei bin ich darauf ausgegangen die Löslichkeit oder Unlös-

lichkeit des Epithels in der Flüssigkeit zu erforschen, um zu ermitteln, ob das Epithel keratinisiert war oder nicht.

Bei diesen Versuchen habe ich die Pepsin-Verdauungsmethode von Unna angewandt, wie sie von Max Joseph (91) beschrieben ist. Bevor die Schnitte der Verdauung unterworfen werden, machen sie eine vorbereitende Behandlung, ähnlich der bei der Trypsin-Verdauungsmethode beschriebenen, durch. Nachdem die Schnitte 24 Stunden in Barytwasser gelegen haben und gründlich mit Wasser ausgespült sind, kommen sie

a) bei 37—40° C in die Verdauungsflüssigkeit, die aus ½% Lösung von Pepsinum Langebeck in 1% Salzsäurelösung besteht.

In dieser Lösung bleiben die Schnitte liegen, bis alles verdaut zu sein scheint (1—6 Tage).

b) Auswaschen in Wasser,

c) Abtrocknen mit Filtrierpapier,

d) Färbung in erwärmtem polychromen Methylenblau, 1 Minute,

e) Abtrocknen mit Filtrierpapier,

f) Übergiessen mit 1% wässeriger roter Blutlaugensalzlösung,

g) Abtrocknen mit Filtrierpapier,

h) HCl-Alcohol, Bergamottöl, Einbettung in Balsam;

alles, „was hierbei unverdaut geblieben und blau gefärbt bleibt, ist Keratin."

III. Casuistik.

Es ist leider in der Mehrzahl der untenstehenden Fälle nicht gelungen irgend eine gynäcologische Anamnese zu erhalten. In den Fällen, wo es mir doch möglich gewesen ist Angaben hierüber zu bekommen, sind dieselben verzeichnet worden. Da

im Maria-Krankenhause bei Fällen, die dort obduciert werden, keine specialisierte Obductionsdiagnose notiert wird, habe ich eine solche nur bei denen meiner Fälle gegeben, die aus dem pathologisch-anatomischen Institute stammen. Andererseits habe ich keine klinische Diagnose für diejenigen Fälle anführen können, die sich auf gesundheitspolizeilich obducierte Personen beziehen.

Die untenstehenden Fälle sind nach dem Alter der Personen, von denen das Material entnommen worden ist, geordnet. Zuerst werden die Fälle behandelt, welche von Embryonen stammen.

Fall 1.

Ein Fötus von 17 cm Körperlänge. Derselbe wurde am 2. V. 06 geboren und an demselben Tage der Uterus herausgenommen und fixiert.

Macroscopischer Befund. Uterus 9×3 mm. Orificium vaginae geschlossen. Weder die Vagina noch der Uterus wird aufgeschnitten. Ein Stück wird von der Vagina entnommen und in Querrichtung geschnitten. Cervix und Corpus uteri werden in einem Stück eingebettet und in Längsrichtung geschnitten.

Microscopischer Befund. Das Vaginalrohr ist mehr oder weniger durch abgestossene Epithelzellen verschlossen. In manchen Schnitten ist das Centrum gleichsam leicht zerfallend. — Das subepitheliale Gewebe der Vagina ist ziemlich schmal. Das collagene Gewebe besteht aus feinen Fasern, die ein feines Netzwerk bilden. Die Fasern entsenden nach den Seiten hin kleine feine Zacken. Das Gewebe ist scharf gegen das Epithel abgegrenzt. Tiefer unten, näher der Muskelschicht verlaufen die Fasern leicht zickzackförmig und parallel der Oberfläche. Diese Fasern entsenden Äste in die Papillen. Das ganze collagene Gewebe ist sehr grazil. — Dicht unter dem Epithel verläuft eine feine elastische Schicht. Sonst kommen in dem Gewebe verstreut kurze, leicht zickzackförmig gewundene elastische Fasern zu Gesicht. — Unter den Zellen der Vagina kommen Fibroblasten und Clasmatocyten vor.

Cervix und Corpus uteri. Der obere Teil der Vagina ist von grossen protoplasmareichen Zellen erfüllt. In manchen Schnitten und an etwas verschiedenen Stellen ist der Vaginalkanal offen. Doch erscheinen an diesen Stellen Detritusmassen und abgestossene Epithelzellen. Weiter oben beginnt die Uterushöhle, die kegelförmig etwas in

den Vaginalkanal hineinragt. Das Epithel wird im unteren Teil dieser Höhle (Cervix) von einem 2—3 schichtigen Cylinderepithel gebildet, in dem die ziemlich hohen Zellen etwas zwischen einander eingekeilt sind. An gewissen Stellen zeigt sich eine einfache Lage Cylinderepithel mit einem ovalen, schmalen Kern in der Mitte der Zelle. Dieses Epithel geht weiter oben (Corpus uteri) in ein 2-, 3 schichtiges Cylinderepithel mit etwas zwischen einander eingekeilten Zellen über. Im Cervixteil kommen zahlreiche mehr oder weniger seichte und schmale Einschnitte vor. Diese fehlen im Corpus uteri. — Das subepitheliale Gewebe ist im oberen Teile der Vagina ziemlich schmal, verbreitert sich aber im Uterus etwas. In der Cervix uteri erscheinen einige Drüsen. Diese fehlen im Corpus uteri. In dem Gewebe kommen verstreut kleine Blutgefässe vor. — Das subepitheliale Gewebe ist durch eine scharfe Grenze vom Epithel getrennt. Das collagene Gewebe besteht aus äusserst feinen Fasern, die leicht zickzackförmig und rechtwinkelig zur Oberfläche verlaufen. Die Fasern entsenden nach den Seiten hin feine und kurze Äste (siehe Fig. 1 Taf. A). Näher dem Fundusteil gehen die Fasern in allen Richtungen. Das Gewebe ist sehr zart. — Dicht unter dem Epithel und bis zum Fundus uteri hinauf zieht sich eine feine elastische Schicht hin. Das Gewebe enthält ausserdem verstreut feine und kurze elastische Fasern. — Unter den Zellen im subepithelialen Gewebe des Uterus kommen Fibroblasten und Clasmatocyten vor.

Fall 2.

Ein Fötus von 18 cm Körperlänge. Derselbe wurde am 3. III. 06 geboren und ca. 7 Stunden später der Uterus herausgenommen.

Macroscopischer Befund. Uterus 10 × 2 mm. Das Präparat wurde in 10 %iger Formalinlösung fixiert. Der Vaginalkanal und die Uterushöhle werden nicht aufgeschnitten. Der Übergang zwischen Vagina und Cervix wird parallel der Längsachse in einer Serie geschnitten. Von Vagina und Corpus uteri werden Querschnitte gemacht.

Microscopischer Befund. Der Vaginalkanal ist ziemlich eng und enthält abgestossene Epithelzellen. Das Epithel ist ein breites, vielschichtiges Plattenepithel. Weiter oben ist die Vagina beinahe vollständig mit protoplasmareichen Zellen angefüllt. Sie verschmilzt allmählich mit der Cervix, deren Wände mit 2 bis 3 Schichten Epithelzellen bekleidet sind. Die Zellen bestehen in schmalen Cylinderzellen mit einem ovalen, nahe dem freien Ende der Zelle gelagerten Kern. Die Basis der Zelle ist seitwärts etwas zusammengedrängt. Zwischen diese Zellen sind runde oder leicht ovale Zellen eingekeilt. In der Cervix bemerkt man schmale Einschnitte, die rechtwinkelig zur Oberfläche stehen. Sie sind mit einem ähnlichen 2- bis 3 schichtigen Cylinderepithel bekleidet. — Das subepitheliale Gewebe der Vagina und der Cervix

ist sehr schmal. Elastische Fasern kommen nur in den Gefässwänden nahe der Intima vor. — Unter den Zellen der Vagina und der Cervix sind Fibroblasten und Clasmatocyten zu unterscheiden.

Corpus uteri. Der Querschnitt der Uterushöhle ist S-förmig. Das Epithel wird von einer einfachen Lage hoher Cylinderzellen mit einem ovalen schmalen Kern in der Mitte der Zelle gebildet. — Das subepitheliale Gewebe ist schmal; es enthält blutgefüllte kleine Gefässe in geringer Anzahl. Keine Drüsen. In den Gefässwänden der unterliegenden Gewebe zeigt sich nahe der Intima eine feine elastische Schicht. — Unter den Zellen des Gewebes sind Fibroblasten und Clasmatocyten zu unterscheiden [1]).

Fall 3.

Ein Fötus von 19 cm Körperlänge. Derselbe wurde im September 05 geboren und in 10 %iger Formalinlösung fixiert. Der Uterus wurde erst am 5. III. 06 zur Untersuchung herausgenommen.

Macroscopischer Befund. Uterus 10 × 3 mm. Die Vagina, welche längs der hinteren Wand aufgeschnitten wird, enthält eine etwas breiige Masse. Zur Einbettung werden Stücke der Vagina, des Übergangs zur Cervix sowie des Corpus uteri wie im vorhergehenden Fall herausgeschnitten.

Microscopischer Befund. Das Epithel der Vagina ist ein breites, vielschichtiges Plattenepithel. Weiter oben ist die Vagina mit grossen protoplasmareichen Zellen gefüllt. Sie geht später in einen mit einem zweischichtigen Cylinderepithel ausgekleideten Kanal (Cervix) über. Die Cylinderzellen sind am freien Ende kolbenförmig angeschwollen und mit einem in diesem Teil der Zelle gelegenen ovalen Kern versehen. Zwischen die Zellen sind leicht ovale Zellen eingekeilt. Dieser Kanal endigt in einer Spitze gegen den früher beschriebenen, von Epithelzellen erfüllten Kanal zu. Diese Spitze ist mit endothelähnlichen Zellen ausgekleidet. Unmittelbar unter ihr erscheinen zwei vorsprungartige Bildungen, die nach je einer Seite hingehen und mit grossen protoplasmareichen Zellen angefüllt sind (Fornixanlage). In der Cervix sind mehr oder weniger tiefe Einschnitte zu sehen, die rechtwinkelig zur Oberfläche verlaufen und mit einem gleichartigen Cylinderepithel wie die Cervix bekleidet sind. — Das subepitheliale Gewebe ist in der Vagina und der Cervix ziemlich breit. Dicht unter der Intima der grösseren und tiefer gelegenen Gefässwände kommt eine feine elastische Schicht zu Gesicht. — Unter den Zellen im subepithelialen Gewebe sind Fibroblasten und Clasmatocyten zu unterscheiden.

[1]) Wegen der Fixierung des Präparates in Formalin konnte hier wie auch in Fall 3 nicht die Trypsindigestionsmethode angewandt werden.

Corpus uteri. Die Uterushöhle ist ziemlich weit und leicht S-förmig. Das Epithel wird von einer einfachen Lage hoher Cylinderzellen gebildet. — Das subepitheliale Gewebe ist ziemlich breit und zellenreich. Die tiefer gelegenen Gefässe sind leicht erweitert. Die Gefässe sind zahlreich und blutgefüllt. Keine Drüsen. In der Gefässwand der unterliegenden Gewebe zeigt sich dicht unter der Intima eine zickzackförmig verlaufende, ziemlich dicke elastische Schicht. — Unter den Zellen im Corpus uteri sind Fibroblasten und Clasmatocyten zu unterscheiden.

Fall 4.

Ein Fötus von 23 cm Körperlänge. Derselbe wurde am 18. III. 06 geboren. Der Uterus wurde am 20. III. 1906 herausgenommen und fixiert.

Macroscopischer Befund. Uterus 13 × 3 mm. Vagina und Uterus werden längs der hinteren Wand aufgeschnitten. Nach der Färbung mit Mayers Hämalaun erscheinen Uterus und Vagina dunkel.

Microscopischer Befund. Das Epithel der Vagina ist ein vielschichtiges Plattenepithel. Bei Verdauung mit Pepsin wird das Epithel vollständig digeriert. In der Gegend des Os uteri ext. verschmälert sich das Epithel rasch und geht in eine einfache Schicht hoher Cylinderzellen über. Der Zellkern ist schmal und etwas näher an die Basis gerückt. In der Cervix sind tiefere und seichtere Einschnitte zu bemerken, die mit einem ähnlichen hohen Cylinderepithel ausgekleidet sind. — Das subepitheliale Gewebe der Vagina und der Cervix ist ziemlich schmal. In der Gegend des Os ut. ext. kommen einzelne kleinere Drüsen vor. Das collagene Gewebe der Vagina besteht aus sehr feinen Fasern, die leicht zickzackförmig und mehr oder weniger parallel der Oberfläche verlaufen. Die Fasern sind zu kleineren Bündeln zusammengefasst, die in die Papillen hineinragen. Zwischen diesen Faserbündeln verlaufen in allen Richtungen feine Fasern. Weiter oben in der Vagina und der Portio liegen die Fasern etwas weiter auseinander. In der Cervix besteht das collagene Gewebe aus äusserst feinen Fasern, die nach allen Seiten hin gehen. Unter diesen feinen Fasern kommen auch etwas gröbere vor, welche in verschiedenen Richtungen zickzackförmig verlaufen. — Dicht unter dem Epithel der Vagina verläuft eine ausserordentlich feine elastische Schicht. Diese hört beim Übergang des Plattenepithels in Cylinderepithel auf. In den Gefässwänden in der Cervix wie auch in der Vagina liegt der Intima zunächst eine feine elastische Schicht. — Unter den Zellen der Vagina und der Cervix sind Fibroblasten, Clasmatocyten und hie und da Lymphocyten zu unterscheiden.

Corpus uteri. Das Epithel wird von einem Cylinderepithel mit einem schmalen ovalen Kern in der Mitte der Zelle gebildet. — Das subepitheliale Gewebe ist sehr schmal, indem Muskelfasern fast bis

zum Epithel vordringen. Hier und da ist in dem Gewebe eine kleine Drüse anzutreffen. Ebenso stösst man in dem Gewebe auf einzelne kleine Gefässe. — Das collagene Gewebe besteht aus äusserst feinen geschlängelten Fasern, von denen die oberflächlicheren mehr rechtwinkelig, die tieferen parallel zur Oberfläche und bis dicht aneinander verlaufen. — Dicht unter der Intima der Gefässwand der unterliegenden Gewebe zieht sich eine äusserst feine elastische Schicht hin. — Unter den Zellen des subepithelialen Gewebes sind Fibroblasten, Clasmatocyten und Lymphocyten zu unterscheiden.

Fall 5.

Ein Fötus von 40 cm Körperlänge. Derselbe wurde lebend am 6. X. 05 geboren und starb an demselben Tage. Obduciert am 7. X. 05. Uterus und Vagina werden längs der vorderen Wand aufgeschnitten.

Macroscopischer Befund. Uterus 30×5 mm. Portio klein. — Nach der Färbung mit Mayer's Hämalaun zeigt es sich, dass die ganze Uterushöhle und die Portio bis zu deren äusserem Rande dunkel sind, während die Vagina hell ist.

Microscopischer Befund. Das Epithel der Vagina ist ein breites vielschichtiges Plattenepithel. Bei Digestion mit Pepsin verbleiben die obersten Schichten dieses Epithels unverdaut. Weiter oben in der Vagina verschmälert sich das Epithel etwas. In der Portio sind die obersten Zellschichten abgestossen (NB! macroscopisch dunkel). In der Gegend des äusseren Muttermundes geht das vielschichtige Epithel in eine einfache Reihe von cubischen Zellen und kurz darauf in die typischen Cylinderzellen der Cervicalschleimhaut über. In der Cervix kommen mehr oder weniger tiefe Einschnitte vor, die mit einem hohen Cylinderepithel bekleidet sind. — Das subepitheliale Gewebe ist in der ganzen Vagina ziemlich breit, verschmälert sich aber in der Cervix etwas, indem allmählich Muskelfasern von der Muskelschicht her eindringen. In der unteren Hälfte der Cervix sind keine Drüsen zu entdecken. — Von dem collagenen Gewebe der Vagina verlaufen unmittelbar unter dem Epithel gleichsam ineinander geflochtene feine Fasern in geringem Abstand voneinander. Die Fasern sind parallel zur Oberfläche orientiert und ragen in die Papillen hinein, wo sie sich pinselförmig auflösen. Sie stehen durch feine Fäden miteinander in Verbindung. Tiefer innen liegen sie in Bündeln in grösserer oder geringerer Entfernung voneinander. Zwischen diesen Bündeln verlaufen zickzackförmig feine Fasern nach verschiedenen Seiten und diese entsenden seitwärts feine nadelartige Zacken. In der Portio sind die Fasern etwas gröber und verlaufen hier nicht so regelmässig wie in der Vagina. Näher der Oberfläche sind sie jedoch feiner und bilden ein Netzwerk mit ziemlich weiten Maschen. Um die Gefässe verlaufen sie circulär. Diese Anordnung des Gewebes hört beim Os ut. ext. auf

und wird in der Cervix durch ein feines Netzwerk feiner Fasern ersetzt. Unter diesen feineren Fasern kommen auch etwas derbere vor, welche zickzackförmig und der Oberfläche parallel verlaufen. Ebenso sind die tiefer gelegenen Fasern etwas gröber, und diese entsenden feine zackige Ausläufer nach den Seiten. — In der Vagina verlaufen zunächst dem Epithel feine und kurze elastische Fasern. Im übrigen enthält das Gewebe zerstreut kurze und spiralförmig gewundene elastische Fasern. In der Portio kommen diese auch vor, aber in bedeutend reducierter Zahl. In der Cervix sind elastische Fasern nur in den tiefer gelegenen Gefässwänden anzutreffen. — Unter den Zellen in der Vagina und der Cervix sind Clasmatocyten, Fibroblasten und Lymphocyten zu erkennen.

Corpus uteri. Das Epithel wird von einer einfachen Schicht hoher Cylinderzellen mit einem leicht ovalen, mehr basal gelegenen Kern gebildet. — Das subepitheliale Gewebe ist ziemlich breit und zellenreich. Das Gewebe enthält einzelne Drüsen. Diese sind mit einer feinen Bindegewebsscheide umgeben. Verstreut erscheinen kleine Blutgefässe in dem Gewebe, und zwar liegen dieselben in der Nähe der Muskelschicht. — Das subepitheliale Gewebe ist durch eine scharfe Grenze vom Epithel geschieden. Das collagene Gewebe besteht aus feinen Fasern, die wie geflochten und wellenförmig der Oberfläche parallel verlaufen. Diese Fasern stehen durch feine Fäden miteinander in Verbindung. Das Gewebe ist von sehr zartem Bau. Die tiefer gelegen Fasern gehen zickzackförmig nach verschiedenen Seiten, wobei sie sich um die Gefässe kreuzen und bald parallel oder rechtwinkelig zur Oberfläche verlaufen. (Siehe Fig. 2 Taf. A.) — Elastische Fasern kommen nur in den Gefässwänden der unterliegenden Gewebe vor. — Unter den Zellen im subepithelialen Gewebe sind Fibroblasten, Clasmatocyten und vereinzelte Lymphocyten zu unterscheiden.

Fall 6.

Ein ausgetragenes neugeborenes Kind. Obduciert am 22. V. 06.

Macroscopischer Befund. Uterus 28 × 12 mm. Uterus und Vagina werden längs der vorderen Wand aufgeschnitten. Schleimhaut des Corpus uteri glatt, von rotbrauner Farbe. — Nach der Färbung mit Mayers Hämalaun erscheinen Vagina, Cervix und Corpus uteri dunkel.

Microscopischer Befund. Die obersten Schichten des Epithels der Vagina sind abgestossen (macroscopisch dunkel), sodass nur das Stratum cylindricum und die nächsten 1—2 darüberliegenden Schichten übrig sind. Etwas oberhalb des Os ut. ext. auf der Höhe einer Papille geht dieses Epithel in eine einfache Schicht hoher Cylinderzellen mit einem kleinen runden basal gelegenen Kern über. In der ganzen Portio sowie in der Cervix kommen tiefere und seichtere Einschnitte

Fig. 1

Fig. 2

Fig. 3

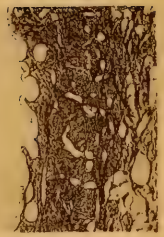

Fig. 10

Fig. 11

Fig. 12

Fig. 4

Fig. 5

Fig. 6

Fig. 13



Fig. 7



Fig. 8

Fig. 9

Fig. 14

Fig. 15



Fig. 16

Verlag von J. F. Bergmann, Wiesbaden.
Reproduktion von J. B. Obernetter, München.

vor. — Das subepitheliale Gewebe der Vagina ist ziemlich breit, verschmälert sich aber weiter oben in der Vagina etwas, um in der Gegend des Os ut. ext. und in der Cervix wieder eine ziemlich breite Schicht zu bilden. Cervicaldrüsen sind keine anzutreffen. — Das collagene Gewebe der Vagina besteht zunächst unter dem Epithel aus feinen Fasern, die etwas geschlängelt und der Oberfläche mehr oder minder parallel verlaufen. Tiefer innen sind die Fasern gröber und näher beieinander gelegen. Die Bindegewebsfibrillen verlaufen gleichsam geflochten und wellenförmig in derselben der Oberfläche parallelen Richtung. Die Fasern, die durch feine Fäden miteinander in Verbindung stehen, entsenden nach den Seiten äusserst feine Ausläufer (siehe Fig. 25 Taf. B). In der Portio rücken die Fasern näher aneinander und gehen gewissermassen von unten nach der Oberfläche, wo sie sich ausbreiten. In der Cervix bilden die feinen Fasern ein feines Netzwerk. Die oberen Fasern verlaufen mehr in einer der Oberfläche parallelen, die tieferen in einer rechtwinkelig zu derselben orientierten Richtung. Unter diesen feineren Fasern kommen auch etwas gröbere vor. — In der Vagina sind verstreut kurze und feine spiralförmig gewundene elastische Fasern anzutreffen. Diese hören in der Gegend des Os ut. ext. an der Stelle auf, wo das Cylinderepithel beginnt. In der Cervix findet sich nur hier und da eine äusserst feine und kurze Faser vor. — Unter den Zellen der Vagina sind Fibroblasten, Clasmatocyten, Lymphocyten und vereinzelte Mastzellen zu unterscheiden. In der Cervix begegnet man denselben Zellen mit Ausnahme der Mastzellen.

Corpus uteri. Das Epithel wird von einer einfachen Schicht von Cylinderzellen mit einem ovalen, schmalen und etwas basal gelegenen Kern gebildet. In der Fundusgegend kommen einzelne seichtere Einschnitte zu Gesicht. — Das subepitheliale Gewebe ist nicht allzu breit und enthält einzelne Drüsen. Kleine Blutgefässe sind verstreut in dem Gewebe anzutreffen. — Das subepitheliale Gewebe ist scharf gegen das Epithel abgegrenzt. Das collagene Gewebe besteht aus feinen Fasern, die wie geflochten und wellenförmig mehr oder weniger parallel der Oberfläche verlaufen. Die Fasern entsenden nach den Seiten hin feine Ausläufer. An manchen Stellen erscheint eine Ansammlung ausserordentlich feiner Fasern, die sich nach allen Seiten hin schlängeln. — Elastische Fasern sind in den Gefässwänden der unterliegenden Gewebe anzutreffen. — Unter den Zellen im subepithelialen Gewebe sind Fibroblasten, Clasmatocyten und Lymphocyten zu unterscheiden.

Fall 7.

5 Monate altes Kind. Gestorben 27. X. 05. Obduciert 28. X. 05.
Klinische Diagnose: Gastroenteritis chr.
Obductionsdiagnose: Enteritis ulcerosa.

Macroscopischer Befund. Uterus 20×13 mm. — Wird längs der hinteren Wand aufgeschnitten. — Nach der Färbung mit Mayers Hämalaun ist zu bemerken, dass die Grenzlinie am Os ut. ext. zwischen der hellen und der dunklen Partie leicht zickzackförmig an der Portio ca. 1,5 mm unterhalb des Os ut. ext. hinläuft. Die Vaginalfalten haben gleichsam einen etwas dunkleren Farbenton angenommen. Mitten im Corpus uteri findet sich ein etwas hellerer kleinerer Fleck. Dieser war nicht ganz so ausgedehnt, wie es nach der Figur den Anschein hat. In der Figur tritt die Grenzlinie am Os ut. ext. völlig deutlich hervor. Dieselbe verläuft nicht geradlinig, sondern leicht zickzackförmig, indem helle und dunkle Partien gleich Einbuchtungen und Vorsprüngen ineinander übergehen. Die hellen Punkte oder Streifen, die in der Cervix zu sehen sind, waren auf dem Präparat nicht zu finden, vielmehr war die Cervix ganz dunkel.

Fig. 1.
Natürliche Grösse.

Microscopischer Befund. Das Epithel der Vagina ist ein breites, vielschichtiges Plattenepithel. An den Stellen der Vagina, welche macroscopisch einen dunkleren Farbenton angenommen hatten, waren die oberen Zellschichten abgestossen. Der Übergang zwischen dem Plattenepithel und dem Cylinderepithel der Cervicalschleimhaut ist ein direkter und erfolgt in der Gegend etwas unterhalb des Os ut. ext. auf der Höhe einer Papille. Unter den Cylinderzellen der Cervicalschleimhaut sind auch mucinhaltige Zellen anzutreffen. In der Cervix findet man ziemlich tiefe Einschnitte. — Das subepitheliale Gewebe ist in der Vagina und der Cervix ziemlich breit. — Die in den Papillen und zunächst dem Epithel gelegenen Fasern des collagenen Gewebes bilden ein feines Netzwerk. Sie entsenden nach den Seiten hin kleine feine Ausläufer. Tiefer innen verlaufen gröbere Fasern wie geflochten und mehr oder weniger parallel der Oberfläche. Die Fasern liegen ziemlich nahe beieinander und entsenden Äste, die sich pinselförmig in das oberflächlicher gelegene feine Netzwerk auflösen. In der Cervix bilden die Fasern ebenfalls ein zartes Geflecht. Die Fasern verraten eine gewisse Tendenz parallel der Oberfläche zu verlaufen. — In der Vagina erscheint dicht unter dem Epithel eine feine elastische

Schicht, die feine Äste nach der Tiefe entsendet. Im übrigen enthält das Gewebe kurze feine und schraubenförmig gewundene elastische Fasern. Vereinzelte kurze und feine elastische Fasern sind in der Cervix anzutreffen. — Unter den Zellen der Vagina sind Fibroblasten, Clasmatocyten, Lymphocyten, vereinzelte Plasmazellen sowie ziemlich zahlreich eosinophile Zellen zu unterscheiden. In der Cervix sind weder Plasma- noch eosinophile Zellen zu entdecken.

Corpus uteri. An den macroscopisch hellen Flecken ist das Epithel von einer sehr niedrigen einfachen Schicht Plattenepithel gebildet. Die Zellgrenze ist nach aussen ziemlich scharf markiert. Die übrigen Zellgrenzen sind undeutlich. Der Zellkern ist oval, an der Oberfläche etwas zusammengedrückt und leicht unregelmässig konturiert, mit der Längsachse parallel zur Oberfläche gestellt (siehe Fig. 34 Taf. C). Dieses Epithel bleibt bei Pepsin- und Trypsinverdauung undigeriert. An den macroscopisch dunklen Partien wird das Epithel von einer einfachen Schicht hoher, seitlich etwas zusammengedrückter Cylinderzellen gebildet. Der ovale Kern liegt in der Mitte der Zelle. Dieses Epithel wird in Pepsin und Trypsin verdaut. Der Übergang zwischen dem Cylinderepithel und dem niedrigen einschichtigen Plattenepithel erfolgt durch cubische Zellen mit einem runden Kern in der Mitte der Zelle. — Das subepitheliale Gewebe ist ziemlich schmal. In der Gegend des Os ut. ext. kommen einzelne Drüsen vor. Diese sind mit einer feinen Bindegewebsscheide umgeben. — Das subepitheliale Gewebe ist scharf gegen das Epithel abgegrenzt. Das collagene Gewebe besteht aus feinen Fasern, die ein feines Netzwerk mit kleinen Maschen bilden. Die tieferen Fasern sind etwas gröber und verlaufen wie geflochten parallel der Oberfläche. Die Fasern entsenden feine Ausläufer nach den Seiten hin. — Dicht unter der Intima der Gefässwände der unterliegenden Gewebe findet sich eine feine elastische Schicht. — Unter den Zellen des interglandulären Gewebes sind Fibroblasten, Clasmatocyten und vereinzelte Lymphocyten zu unterscheiden.

Der Übergang zwischen Vagina und Cervix wird als Serie geschnitten und die Grenze zwischen Platten- und Cylinderepithel reconstruiert. Siehe Fig. 11 S. 172.

Fall 8.

5 Monate altes Kind. Gestorben 15. VII. 06. Obduciert 17. VII. 06.

Klinische Diagnose: Lues hereditaria. Papulae mucosae vulvae et ani.

Obductionsdiagnose: Bronchopneumonia bil. Enteritis.

Macroscopischer Befund: Uterus 26 × 8 mm. Wird längs der vorderen Wand aufgeschnitten. Nach der Färbung mit Mayers Hämalaun erscheint die Vagina hell. Die Grenzlinie zwischen der hellen

und der dunklen Partie an der Cervix verläuft geradlinig ca. 1 mm oberhalb des Os ut. ext. Uterushöhle dunkel.

Microscopischer Befund. Das Epithel der Vagina wird von einem vielschichtigen Plattenepithel gebildet. Etwas oberhalb des Os ut. ext. geht dieses Epithel in die typischen Cylinderzellen der Cervicalschleimhaut über. Das Plattenepithel ragt etwas unter das Cylinderepithel vor. Von der Stelle, wo das Cylinderepithel beginnt, nehmen ziemlich tiefe Einschnitte ihren Ausgang. Diese sind mit einem hohen Cylinderepithel bekleidet, dessen Zellen zum Teil mucinhaltig sind. — Das subepitheliale Gewebe der Vagina ist ziemlich breit, verschmälert sich aber vom Os ut. ext. nach oben etwas. Die ersten Cervicaldrüsen sind etwas oberhalb des Os ut. ext. anzutreffen. In der Cervix kommen vereinzelte Blutgefässe vor. — Von dem collagenen Gewebe der Vagina sieht man dem Epithel zunächst ein zartes Netzwerk feiner Fasern. Tiefer innen ziehen sich Bündel von Fasern in grösserem oder kleinerem Abstand voneinander wellenförmig und parallel der Oberfläche dahin. In nächster Nähe der Gefässe sind die Fasern feiner. In der Portio und besonders in der Cervix sind die Bindegewebsfasern viel feiner und verlaufen dem Epithel zunächst in allen Richtungen. Die tiefer in der Cervix liegenden Fasern gehen leicht zickzackförmig und der Oberfläche parallel und entsenden Äste nach der Oberfläche. — Dicht unter dem Epithel der Vagina verläuft eine feine elastische Schicht, die feine schraubenförmig gewundene Äste sowohl nach der Tiefe wie in die Papillen entsendet. Im übrigen enthält das Gewebe kurze geschlängelte Fasern, die nach verschiedenen Richtungen gehen. In der Gegend des Os ut. ext. hört die elastische Schicht auf. Nur feine und vereinzelte elastische Fasern kommen in dem Gewebe vor, um an der Stelle, wo das Cylinderepithel anhebt, total zu verschwinden. — Unter den Zellen in der Vagina sind Fibroblasten, Clasmatocyten, Plasmazellen, Lymphocyten, eine und die andere eosinophile und Mastzelle zu unterscheiden. In der Cervix kommen keine eosinophilen Zellen, und einzelne Mastzellen nur in der Muscularis vor.

Corpus uteri. Das Epithel wird von einer einfachen Schicht Cylinderzellen von gewöhnlicher Höhe gebildet. Ein ovaler, seitlich etwas zusammengedrückter Kern liegt in der Mitte der Zelle. Im Fundusteil zeigen sich einzelne seichtere Einschnitte. — Das subepitheliale Gewebe, welches ziemlich schmal ist, enthält ganz nahe der Oberfläche einige wenige kleine Drüsen. Diese sind mit einer feinen Bindegewebsscheide umgeben. Vereinzelte kleine Blutgefässe sind im Gewebe zu finden. — Das subepitheliale Gewebe ist durch eine scharfe Grenze vom Epithel geschieden. Das collagene Gewebe besteht aus äusserst feinen Fasern, die etwas zickzackförmig und der Oberfläche parallel verlaufen. An manchen Stellen schlängeln sich feine Fasern nach allen Seiten hin. — Im subepithelialen Gewebe stösst man auf einzelne feine und

kurze elastische Fasern. — Unter den Zellen dieses Gewebes sind Fibroblasten, Clasmatocyten und einzelne Lymphocyten zu unterscheiden.

Fall 9.

9 Monate altes Kind. Gestorben 12. XII. 05. Obduciert 14. XII. 05.

Klinische Diagnose: Gastroenteritis chr. Pedatrophia. Tuberculosis.

Obductionsdiagnose: Nephritis suppurat. Hyperplasia glandular. mesent. (et follicular. ilei). Pleuropneumonia ac. dextr.

Macroscopischer Befund. Uterus 28 × 10 mm. Wird längs der hinteren Wand aufgeschnitten. Portio klein. — Nach der Färbung mit Mayers Hämalaun ist zu bemerken, dass die Vagina hell ist und dass die Grenzlinie zwischen der hellen und der dunklen Partie scharf ist und ziemlich geradlinig am Os ut. ext. hin verläuft. Cervicalkanal dunkel. Höhle des Corpus uteri, besonders die Plicae palmatae, etwas heller als die Umgebung. In der nebenstehenden Fig. 2 ist dieser Unterschied in der Uterushöhle ziemlich deutlich zu erkennen.

Fig. 2.
Natürliche Grösse.

Microscopischer Befund. Das Epithel der Vagina ist ein breites vielschichtiges Plattenepithel. Dasselbe geht am Os ut. ext. in die typischen Cylinderzellen der Cervicalschleimhaut über. Unter diesen Zellen kommen einige mucinhaltige vor. In der Cervix erscheinen zahlreiche und tiefe Einschnitte, die mit einem hohen, teilweise mucinhaltigen Cylinderepithel bekleidet sind. — Das subepitheliale Gewebe der Vagina und der Cervix ist ziemlich breit. In der Cervix finden sich Drüsen in Menge. — Die zunächst unter dem Epithel gelegenen feinen Fasern des collagenen Gewebes der Vagina bilden ein feines Netzwerk mit grösseren oder kleineren Maschen. Die tieferliegenden Fasern sind gröber und verlaufen wie geflochten der Oberfläche parallel (siehe Fig. 26 Taf. B). Die Fasern stehen durch feine Fäden miteinander in Verbindung. In der Cervix besteht das collagene Gewebe aus feinen Fasern, die ein feines Gewirr bilden. In diesem Gewirr kommen auch etwas gröbere Fasern vor, die nach verschiedenen Seiten gehen. In den Falten der Plicae palmatae verlaufen die Fasern mehr rechtwinklig zur Ober-

fläche und bilden ein Netzwerk mit langgestreckten Maschen. Die Fasern entsenden nach den Seiten hin feine borstenartige Ausläufer. — Dicht unter dem Epithel der Vagina laufen feine elastische Fasern hin. Diese entsenden nach der Tiefe lange und feine schraubenförmig gewundene Fasern. Das Gewebe enthält im übrigen zahlreiche feine und kurze elastische Fasern. In der Cervix sind sehr feine und kurze elastische Fasern anzutreffen, welche der Oberfläche parallel laufen. — Unter den Zellen im subepithelialen Gewebe der Vagina sind Fibroblasten, Clasmatocyten, Lymphocyten, einzelne Plasmazellen und eosinophile Zellen zu unterscheiden. Eine und die andere Mastzelle nur in den unterliegenden Geweben. In der Cervix sind weder eosinophile noch Mastzellen zu finden, sonst kommen hier dieselben Zellen vor wie in der Vagina.

Corpus uteri. An den macroscopisch hellen Partien wird das Epithel von einer sehr niedrigen einfachen Schicht Plattenepithel mit einem ovalen, parallel zur Oberfläche gestellten Kern gebildet. Dieses Epithel bleibt bei Pepsin- und Trypsinverdauung undigeriert zurück (siehe Fig. 3 Taf. A). An den macroscopisch dunklen Partien besteht das Epithel aus einer einfachen Schicht von Cylinderzellen von gewöhnlicher Höhe. Auch im Corpus uteri kommen Einschnitte vor, obwohl sie etwas seichter sind als in der Cervix. — Das subepitheliale Gewebe des Corpus ist nicht allzu breit. Einzelne kleine Drüsenquerschnitte und Blutgefässe kommen in dem Gewebe vor. Die Drüsen sind mit einer feinen Bindegewebsscheide umgeben. — Das subepitheliale Gewebe ist scharf gegen das Epithel abgegrenzt. Das collagene Gewebe besteht aus feinen Fasern, die zickzackförmig und der Oberfläche parallel verlaufen. Die Fasern stehen durch feine Fäden miteinander in Verbindung und entsenden feine borstenartige Ausläufer nach den Seiten. Das Ganze bildet ein feines Netzwerk mit kleinen langgestreckten Maschen (siehe Fig. 3 Taf. A). — Elastische Fasern sind in den Gefässwänden der unterliegenden Gewebe anzutreffen. — Unter den Zellen des Gewebes sind Fibroblasten, Clasmatocyten und Lymphocyten zu unterscheiden.

Der Übergang zwischen Vagina und Cervix wird als Serie geschnitten und die Grenzlinie zwischen Platten- und Cylinderepithel reconstruiert. Siehe Fig. 12 S. 172.

Fall 10.

$1^1/_2$jähriges Kind. Gestorben 1. VI. 06. Obduciert 2. VI. 06.
Klinische Diagnose: Myxoedema. Pneumonia.
Obductionsdiagnose: Anaemia gravis. Atrophia gland. thyreoid. (?). Pneumonia bil.

Macroscopischer Befund. Uterus 30×12 mm. Wird längs der vorderen Wand aufgeschnitten. — Nach der Färbung mit

Mayers Hämalaun erscheint die Vagina hell. Die Grenzlinie zwischen der hellen und der dunklen Partie an der Cervix ist scharf und geht ca. 2 mm unterhalb des Os ut. ext. zickzackförmig auf die Portio über. Das Corpus uteri ist dunkel, ausser in der Gegend des Os ut. int., die etwas heller aussieht.

Microscopischer Befund. Das Epithel der Vagina wird von einem breiten vielschichtigen Plattenepithel gebildet. Auf der Portio verschmälert sich das Epithel allmählich und geht am Os. ut. ext. in eine einfache Reihe von einigen cubischen Zellen und kurz darauf in die typischen Cylinderzellen der Cervicalschleimhaut über, unter denen mucinhaltige Zellen vorkommen. An der Stelle der Portio, die macroscopisch dunkel gefärbt ist, sind die obersten Zellschichten abgestossen. In der Gegend des Os ut. ext. und besonders weiter oben in der Cervix erscheinen zahlreiche Einschnitte. Diese sind mit einem teilweise mucinhaltigen Cylinderepithel bekleidet. Näher dem Os. ut. ext. wird das Epithel etwas niedriger, ja sogar cubisch mit einem runden Kern in der Mitte der Zelle. — Das subepitheliale Gewebe der Vagina ist ziemlich breit, verschmälert sich aber allmählich in der Cervix, wo es eine schmale Schicht bildet. Die Cervicaldrüsen erstrecken sich bis in die Gegend des Os ut. ext. hinab. — Dem Epithel der Vagina zunächst verlaufen feine Bindegewebsfasern zickzackförmig und parallel der Oberfläche. Die Fasern stehen durch feine Fibrillen miteinander in Verbindung. Tiefer innen sind die Fasern gröber, verlaufen wie geflochten und parallel der Oberfläche und entsenden feine Äste nach den Seiten. In der Portio schlängeln sich die Fasern in allen Richtungen hin und bilden ein einziges Gewirr, in dem sich Bündel von Fasern, die aus tieferen Schichten kommen, in mehrere Verästelungen auflösen. In der Cervix verlaufen die feinen Fasern wie geflochten und parallel der Oberfläche. — Dicht unter dem Epithel der Vagina ziehen sich längere und kürzere feine elastische Fasern hin. Das Gewebe enthält sonst verstreut kurze und feine elastische Fasern. In der Portio liegen die elastischen Fasern näher beieinander und bilden so ein schmales Band, um sich in der Gegend des Os ut. ext. wieder in feine und kurze Fasern aufzulösen. In der Cervix finden sich nur nahe dem Epithel vereinzelte kurze und feine elastische Fasern. — In der Vagina sind in dem subepithelialen Gewebe Fibroblasten, Clasmatocyten, Lymphocyten, zahlreich Mastzellen und Plasmazellen zu unterscheiden. In der Cervix kommen dieselben Zellen vor mit Ausnahme der Mastzellen, die nur vereinzelt in der Muscularis anzutreffen sind.

Corpus uteri. In der Gegend des Os ut. ext., die macroscopisch heller ist, wird das Epithel von einer sehr niedrigen einfachen Schicht Plattenepithel mit einem ovalen, an der Oberfläche etwas zusammengedrückten, parallel zu derselben gestellten Kern gebildet. Dieses Epithel bleibt bei Pepsinverdauung undigeriert zurück. An der macro-

scopisch dunklen Partie des Corpus uteri besteht das Epithel aus einem ziemlich hohen Cylinderepithel mit einem ovalen, in der Mitte gelegenen Kern. — Das subepitheliale Gewebe ist ziemlich breit und enthält einzelne kleine Drüsen und Blutgefässe. Es ist durch eine scharfe Grenze von dem Epithel geschieden. — Das collagene Gewebe besteht zunächst unter dem Epithel aus feinen Fasern, die zickzackförmig und parallel der Oberfläche verlaufen. Die Fasern entsenden feine Äste nach den Seiten. Tiefer innen schlängeln sich die feinen Fasern nach allen Richtungen hin. In der Nähe der Muskelschicht sind die Bindegewebsfasern etwas gröber und verlaufen wie geflochten und parallel der Oberfläche (siehe Fig. 4 Taf. A). — In den Gefässwänden der unterliegenden Gewebe kommen feine elastische Fasern vor. — Unter den Zellen des subepithelialen Gewebes lassen sich Fibroblasten, Clasmatocyten, Lymphocyten und einzelne Plasmazellen unterscheiden.

Fall 11.

3-jähriges Kind. Gestorben 5. X. 05. Obduciert 6. X. 05.

Klinische Diagnose: Otitis media ac. sin. Mastoiditis ac. Hydrocephalus (?).

Obductionsdiagnose: Vulnus incisum capitis. Defectus partialis partis squamos. ossis temporis. Mastoiditis et otitis med. sin. purulenta. Abscessus cerebelli. Hydrocephalus. Tuberculosis glandular. bronchialium.

Macroscopischer Befund. Uterus 30×15 mm. Wird längs der hinteren Wand aufgeschnitten. Schleimhaut des Uterus glatt. — Nach der Färbung mit Mayers Hämalaun ist zu ersehen, dass die ganze Uterushöhle bis zum äussersten Muttermund dunkel ist, während Portio und Vagina hell sind. Die Grenzlinie verläuft geradlinig.

Microscopischer Befund. Das Epithel der Vagina wird von einem breiten vielschichtigen Plattenepithel gebildet. In der Gegend des Os ut. ext. auf der Höhe einer Papille geht dieses Epithel, das in der Portio etwas schmäler geworden ist, in eine hohe einfache Schicht teilweise mucinhaltigen Cylinderepithels über. An dieser Stelle und besonders etwas weiter oben in der Cervix kommen zahlreiche Einschnitte zu Gesicht. Auf dem Grund derselben ist das Epithel etwas höher als an der Oberfläche. — Das subepitheliale Gewebe ist in der Vagina ziemlich breit, verschmälert sich aber vom äusseren Muttermund nach oben rasch, indem allmählich Muskelfasern von der Muscularis her eindringen. Die ersten Cervicaldrüsen sind erst im oberen Teile der Cervix anzutreffen. — Zunächst unter dem Epithel der Vagina bilden die Bindegewebsfasern ein feines und schmales Netzwerk mit grösseren und kleinen Maschen. Tiefer innen und näher der Muskelschicht verlaufen etwas gröbere Fasern wie geflochten und wellenförmig und parallel der Oberfläche. Dieselben entsenden Äste nach der Ober-

fläche hin, welche sich in die Papillen ausbreiten. Die Fasern schlängeln sich um die Gefässe und sind in deren nächster Nähe etwas feiner (siehe Fig. 27 Taf. B). In der Portio verlaufen zunächst der Oberfläche und in den Papillen äusserst feine Fasern zickzackförmig in allen Richtungen. Tiefer innen zeigen sich ziemlich dicke Bündel von Bindegewebsfasern, die der Oberfläche parallel hinziehen. Die Fasern stehen durch feine Fäden miteinander in Verbindung. In der Cervix besteht das collagene Gewebe aus feinen Fasern, die wellenförmig und ziemlich nahe beieinander der Oberfläche parallel verlaufen. Unter diesen feineren Fasern kommen auch etwas gröbere vor, die sich in verschiedenen Richtungen hinschlängeln. — Dicht unter dem Epithel der Vagina läuft eine feine elastische Schicht hin, die nach unten feine schraubenförmig gewundene Äste entsendet. Im übrigen enthält das Gewebe einzelne kurze und spiralförmig gewundene elastische Fasern. Je näher man der Gegend des Os ut. ext. kommt, desto mehr verschwinden die elastischen Fasern aus dem subepithelialen Gewebe, um beim Übergang des Plattenepithels in das Cylinderepithel vollständig zu verschwinden. Nur in den Gefässwänden der unterliegenden Gewebe der Cervix trifft man auf feine elastische Fasern. — Unter den Zellen des subepithelialen Gewebes lassen sich in der Vagina Fibroblasten, Clasmatocyten, Lymphocyten, Mastzellen, Plasmazellen und vereinzelte eosinophile Zellen unterscheiden. In der Cervix fehlen die Mast- und eosinophilen Zellen, sonst begegnet man denselben Zellarten wie in der Vagina.

Corpus uteri. Das Epithel wird von einem hohen Cylinderepithel mit einem ovalen etwas basal gestellten Kern gebildet. An manchen Stellen sind die Zellen etwas niedrig und sogar cubisch mit einem Kern in der Mitte der Zelle. Das Cylinderepithel ist von einigen sehr niedrigen Zellen in einer einfachen Reihe mit einem ovalen parallel zur Oberfläche gestellten Kern unterbrochen. Dieses Epithel wird in Pepsin- und Trypsinlösung verdaut. Der Übergang zwischen dem Cylinderepithel und dem niedrigeren Epithel geht allmählich vor sich. — Das subepitheliale Gewebe ist ziemlich breit und zellenreich. Einzelne Drüsen kommen in dem Gewebe vor. Diese sind mit einer feinen Bindegewebsscheide umgeben. Das Gewebe enthält zahlreiche kleine blutgefüllte Gefässe. — Das Epithel und das subepitheliale Gewebe sind durch eine scharfe Grenze voneinander getrennt. Das collagene Gewebe besteht aus feinen Fasern, die sich in verschiedenen Richtungen umeinander schlängeln. In diesem Fasernetz laufen etwas gröbere Fasern hin, die aus den tieferen Schichten zickzackförmig nach der Oberfläche vordringen. Näher der Muskelschicht verlaufen die Fasern wie geflochten und der Oberfläche parallel. — Nur in den Gefässwänden der Muskelschicht findet man feine elastische Fasern, die dicht unter der Intima hinziehen. — Unter den Zellen des interglandulären Gewebes sind Fibroblasten, Clasmatocyten und Lymphocyten zu unterscheiden.

Fall 12.

11jähriges Mädchen. Gestorben 4. II. 06. Obduciert 6. II. 06. Klinische Diagnose: Osteomyelitis tibiae sin. ac. Sepsis. Obductionsdiagnose: Osteomyelitis tibiae sin. Septicopyaemia. Pneumonia ac. bil. Endocarditis verrucosa incipiens. Infarctus renis sin.

Macroscopischer Befund. Uterus 3,5×2 cm. Wird längs der hinteren Wand aufgeschnitten. Schleimhaut des Corpus uteri glatt. — Nach der Färbung mit Mayers Hämalaun erscheinen die ganze Uterushöhle und die Vagina dunkel.

Microscopischer Befund. Am Epithel der Vagina sind die oberflächlichsten Zellschichten abgestossen (macroscopisch dunkel). Das Epithel, welches von einem geschichteten Plattenepithel gebildet ist, geht gleich oberhalb des Os ut. ext. in die typischen Cylinderzellen der Cervicalschleimhaut über. In der Cervix kommen zahlreiche, teilweise tiefe und schmale Einschnitte zu Gesicht. Diese sind mit einem mucinhaltigen Cylinderepithel bekleidet. — Das subepitheliale Gewebe ist in der Vagina ziemlich breit, verschmälert sich aber in der Cervix etwas, indem allmählich Muskelfasern aus der Muskelschicht eindringen. Die ersten Cervicaldrüsen sind etwas oberhalb des Os ut. ext. anzutreffen. — Von dem collagenen Gewebe der Vagina verlaufen feine Fasern zunächst unter dem Epithel wellenförmig und der Oberfläche parallel. Die Fasern liegen etwas licht beieinander und entsenden nach den Seiten hin feine Ausläufer. Tiefer innen sind die Fasern etwas gröber und näher beieinander gelegen. In der Portio und der Cervix bilden die Fasern näher der Oberfläche ein einziges lockeres Netzwerk, indem sich die Bindegewebsfibrillen umeinander schlängeln. Tiefer innen laufen etwas gröbere Fasern parallel der Oberfläche und leicht zickzackförmig hin. Die letzteren Fasern entsenden Äste nach der Oberfläche. — Dicht unter dem Epithel der Vagina zieht sich eine feine elastische Schicht hin, die an mehreren Stellen unterbrochen ist. Diese Schicht hört in der Gegend des Fornix auf. In der Portio wie in der Vagina kommen kurze, feine und etwas geschlängelte elastische Fasern vor. In der Cervix findet man nur vereinzelte kurze elastische Fasern und zwar hauptsächlich näher der Muskelschicht. — Im subepithelialen Gewebe der Vagina lassen sich folgende Zellen unterscheiden: Fibroblasten, Clasmatocyten, Plasmazellen, Lymphocyten, einzelne Mast- und eosinophile Zellen. In der Cervix sind keine Mastzellen anzutreffen; sonst dieselben Zellen wie in der Vagina.

Corpus uteri. Das Epithel, welches teilweise vermisst wird, ist von ziemlich hohen Cylinderzellen mit einem runden oder leicht ovalen, mehr basal gestellten Kern gebildet. — Das subepitheliale Gewebe ist schmal und enthält in geringerer Menge Drüsen. Diese sind mit einer feinen Bindegewebsscheide umgeben. In den tieferen Schichten kommen einzelne Blutgefässe vor. — Das subepitheliale Gewebe

ist nach aussen scharf begrenzt. Das collagene Gewebe besteht aus feinen Fasern, die zickzackförmig in allen Richtungen verlaufen. Tiefer innen ziehen etwas gröbere Fasern zickzackförmig und der Oberfläche parallel hin (siehe Fig. 5 Taf. A). Diese Bindegewebsfasern erstrecken sich teilweise nach der Oberfläche hin und entsenden nach den Seiten feine borstenähnliche Ausläufer. — Einzelne feine und kurze elastische Fasern kommen in dem Gewebe zu Gesicht. Etwas gröbere Fasern sind in den Gefässwänden der unterliegenden Gewebe anzutreffen. — Unter den Zellen des interglandulären Gewebes lassen sich Fibroblasten, Clasmatocyten, Lymphocyten sowie einzelne Plasmazellen unterscheiden.

Fall 13.

14jährige Virgo. Gestorben 22. V. 06. Obduciert 23. V. 06.

Klinische Diagnose: Otitis media suppur. sin. chr. Abscessus cerebelli. Meningitis.

Obductionsdiagnose: Otitis media suppur. sin. Caries partialis partis petrosi ossis temp. Abscessus lobi temporalis sin. Meningitis suppur. Septicaemia.

Macroscopischer Befund. Uterus 5×3 cm. Wird längs der vorderen Wand aufgeschnitten. Portio klein. Schleimhaut des Corpus uteri rotgrau gefärbt, glatt. — Nach der Färbung mit Mayers Hämalaun zeigt es sich, dass die Grenzlinie zwischen der hellen und der dunklen Partie an der Cervix leicht zickzackförmig am Os ut. ext. hin verläuft. Die Uterushöhle ist dunkel, die Vagina hell.

Microscopischer Befund. Das Epithel der Vagina wird von einem breiten vielschichtigen Plattenepithel gebildet. Das Epithel verschmälert sich in der Gegend des Os ut. ext. etwas, indem die oberflächlichsten Zellschichten abgestossen sind, und geht allmählich etwas oberhalb der genannten Gegend in eine einfache Schicht niedriger Zylinderzellen und kurz danach in die typischen Cylinderzellen der Cervicalschleimhaut über. In der Gegend des Os ut. ext. erscheinen einzelne kleine Einschnitte. Weiter oben in der Cervix sind zahlreiche Drüsen anzutreffen. — Das subepitheliale Gewebe der Vagina ist sehr breit. Es verschmälert sich vom Os ut. ext. nach oben, indem allmählich Muskelfasern von der Muscularis her eindringen. In der Gegend des Os ut. ext. ist eine kleinere Zellenansammlung (Infiltrat) zu sehen. Sowohl in der Portio wie in der Cervix kommen zahlreiche blutgefüllte Gefässe vor. Den ersten Cervicaldrüsen begegnet man etwas oberhalb des Os ut. ext. — Von dem collagenen Gewebe der Vagina verlaufen zunächst unter dem Epithel feine Fasern wie geflochten und parallel der Oberfläche. Zwischen den Fasern gehen ausserordentlich feine Fäden hin. Tiefer innen sind die Fasern etwas gröber. In der Portio und der Cervix bilden die oberflächlichsten Fasern ein Netz feiner zickzackförmig und in verschiedener Richtung verlaufender Fasern. Diese entsenden nach den Seiten feine Ausläufer.

Tiefer innen sind die Fasern gröber und ziehen dicht beieinander parallel der Oberfläche hin. Sie entsenden Äste, die sich in die Falten hinein erstrecken, wo sie sich pinselförmig auflösen. — Dicht unter dem Epithel der Vagina zieht sich eine feine elastische Schicht hin, die Äste nach der Tiefe entsendet. Das Gewebe enthält im übrigen zahlreiche feine und kurze elastische Fasern. Je näher man der Gegend des Os ut. ext. kommt, desto feiner und spärlicher eingestreut sind die elastischen Fasern, während sich die elastische Schicht zu gleicher Zeit in kurze feine Fasern auflöst. Vom Os ut. ext. aufwärts fehlen die elastischen Fasern und sind nur in den Gefässwänden der unterliegenden Gewebe anzutreffen. — Im subepithelialen Gewebe der Vagina und der Cervix sind folgende Zellen zu unterscheiden: Fibroblasten, Clasmatocyten, Mast- und Plasmazellen, Lymphocyten und eosinophile Zellen.

Corpus uteri. Das Epithel, das teilweise abgestossen ist, wird von einem Cylinderepithel von Mittelhöhe mit einem ovalen Kern in der Mitte der Zelle gebildet. — Das subepitheliale Gewebe ist breit und enthält zahlreiche Drüsen, die sich bis zur Muskelschicht erstrecken. Sie sind mit einer feinen Bindegewebsscheide umgeben. Das Gewebe ist mehr locker und enthält zahlreiche blutgefüllte Gefässe. — Das collagene Gewebe besteht aus kurzen feinen Fasern, die nach allen Richtungen hingehen und sich umeinander schlängeln. Unter diesen kurzen Bindegewebsfasern kommen auch längere vor, die der Oberfläche parallel laufen oder sich um die Drüsen und Gefässe schlängeln. Tiefer innen näher der Muskelschicht sind die Bindegewebsfibrillen etwas gröber und länger. — Elastische Fasern sind nur in der Wand von Gefässen der unterliegenden Gewebe anzutreffen. — Unter den Zellen des interglandulären Gewebes lassen sich Fibroblasten, Clasmatocyten und Lymphocyten unterscheiden. Einzelne Mastzellen kommen in der Muscularis vor.

Fall 14.

16jährige Virgo. Gestorben 16. X. 05. Obduciert 17. X. 05.
Anamnese: Menses sind nicht vorgekommen.
Klinische Diagnose: Tuberculosis pulmonum.

Macroscopischer Befund. Uterus 5,5 × 3,8 cm. Wird längs der hinteren Wand aufgeschnitten. Nach der Färbung mit Mayers Hämalaun ist zu bemerken, dass die Grenzlinie zwischen der hellen und der dunklen Partie an der Cervix am Os ut. ext. hin und mehr wagrecht verläuft. Die Vagina ist hell. Die ganze Uterushöhle dunkel.

Microscopischer Befund. Das Epithel der Vagina wird von einem nicht allzu breiten, vielschichtigen Plattenepithel gebildet. In der Gegend des Os ut. ext. geht das Epithel allmählich in eine

einfache Schicht Cylinderepithel über. Der Zellkern ist etwas unregelmässig conturiert und an der Basis der Zelle gelegen. Die Zellen sind zum Teil mucinhaltig. — Das subepitheliale Gewebe der Vagina ist breit, verschmälert sich aber in der Cervix etwas, indem allmählich Muskelfasern von der Muskelschicht her eindringen. In der Cervix kommen zahlreiche Drüsen vor. — Von dem collagenen Gewebe der Vagina verlaufen zunächst unter dem Epithel feine Fasern, die ein feines Netzwerk bilden. Tiefer innen ziehen dicke Bündel von Fibern wellenförmig und parallel der Oberfläche hin. Diese Bündel liegen in grösserem oder kleinerem Abstand voneinander. Zwischen ihnen verlaufen feine Fäden. In der Cervix finden sich feine Bindegewebsfasern wie geflochten und parallel der Oberfläche. Die tieferen Fasern sind mehr schräg oder rechtwinkelig zur Oberfläche orientiert und lösen sich in den Falten in feine Äste auf. — Dicht unter dem Epithel der Vagina zieht sich eine feine elastische Schicht hin, die sowohl nach der Tiefe als auch in die Papillen feine Äste entsendet. Im übrigen enthält das Gewebe der Vagina wie auch der Cervix kurze etwas schraubenförmig gewundene elastische Fasern. In der Cervix ist die elastische Schicht nicht wiederzufinden. — In dem subepithelialen Gewebe der Vagina und der Cervix lassen sich folgende Zellen unterscheiden: Fibroblasten, Clasmatocyten, Lymphocyten, eosinophile und Plasmazellen, Mastzellen.

Corpus uteri. Das Epithel wird von einer einfachen Schicht niedrigen Cylinderepithels gebildet. An manchen Stellen geht dieses Epithel in ein cubisches, ja sogar in eine sehr niedrige einfache Schicht Plattenepithel über. In diesem letzteren Epithel ist der ovale Zellkern mit der Längsachse parallel der Oberfläche gestellt. Dieses Epithel wird in Pepsin- und Trypsinlösung verdaut. — Das subepitheliale Gewebe ist sehr breit mit zahlreichen, zum Teil stark erweiterten Drüsen. Die Drüsen sind mit einer feinen Bindegewebsscheide umgeben. Das Gewebe enthält zerstreut kleine Blutgefässe. — Das subepitheliale Gewebe ist durch eine scharfe Grenze von dem Epithel geschieden. Das collagene Gewebe besteht aus einem feinen Fasernetz mit grösseren und kleineren Maschen. Das Gewebe ist sehr zart. Die Fasern entsenden nach den Seiten hin feine und kurze Ausläufer: Tiefer innen laufen etwas gröbere Fasern hin, die sich in allen Richtungen kreuzen (siehe Fig. 6 Taf. A). — Nur in den Gefässwänden der unterliegenden Gewebe sind elastische Fasern anzutreffen. — Unter den Zellen des subepithelialen Gewebes konnten Fibroblasten, Clasmatocyten, Lymphocyten und Plasmazellen unterschieden werden. Vereinzelte Mastzellen finden sich in der Muskelschicht.

Der Übergang zwischen Vagina und Cervix wird als Serie geschnitten und die Grenzlinie zwischen dem Platten- und dem Cylinderepithel reconstruiert (siehe Fig. 13 S. 172).

Fall 15.

16jährige Virgo. Gestorben 26. V. 06. Obduciert 28. V. 06. Anamnese nicht zu erhalten.

Klinische Diagnose: Peritonitis diffusa. Pneumonia dextra.

Obductionsdiagnose: Enteritis diphtheritica (ulcerosa). Peritonitis seropurulenta ac. Pleuritis seropurulenta dextra. Septicaemia.

Macroscopischer Befund. Uterus 6,5 × 3,5 cm. Wird längs der vorderen Wand aufgeschnitten. Portio von gewöhnlicher Grösse. Schleimhaut des Corpus uteri etwas locker, gelblichrot gefärbt. Nach der Färbung mit Mayers Hämalaun erscheint die Vagina hell. Die Grenzlinie zwischen der hellen und der dunklen Partie an der Cervix ist ziemlich scharf und läuft leicht zickzackförmig am Os ut. ext. hin. Die Uterushöhle ist dunkel.

Microscopischer Befund. Das Epithel der Vagina wird von einem breiten vielschichtigen Plattenepithel gebildet. Dieses Epithel geht etwas oberhalb des Os ut. ext. in eine einfache Schicht Cylinderepithel über. An der Portio sind die oberflächlichsten Schichten erhalten, während sie vom Os ut. ext. aufwärts bis zum Anfang des Cylinderepithels fehlen. In der Cervix kommen sowohl tiefere als seichtere Einschnitte vor. — Das subepitheliale Gewebe der Vagina ist ziemlich breit, dem Epithel zunächst etwas zellreicher. Das Gewebe verschmälert sich in der Portio und besonders in der Cervix etwas, indem allmählich Muskelfasern von der Muscularis her eindringen. Sowohl in der Portio wie in der Cervix kommen reichlich blutgefüllte Gefässe vor. Die ersten Cervikaldrüsen sind etwas oberhalb des Os ut. ext. anzutreffen. — Von dem collagenen Gewebe der Vagina verlaufen zunächst dem Epithel feine Fasern zickzackförmig und parallel der Oberfläche. Tiefer innen ziehen wellenförmig und parallel der Oberfläche Bündel von Bindegewebsfasern hin. Die Bindegewebsfasern liegen ziemlich nahe beieinander und entsenden nach den Seiten hin feine Ausläufer. In der Portio stehen die Fasern etwas weiter auseinander und verlaufen leicht geschlängelt und wie geflochten parallel der Oberfläche. In der Cervix besteht das collagene Gewebe aus einer Ansammlung zickzackförmig verlaufender feinerer und gröberer Fasern. Die Fasern entsenden nach den Seiten hin feine Ausläufer. Tiefer innen verlaufen die Fasern der Oberflächen parallel. — Dicht unter dem Epithel der Vagina zieht sich eine schmale elastische Schicht hin, die feine, etwas schraubenförmig gewundene Äste nach der Tiefe entsendet. Das Gewebe enthält im übrigen äusserst feine kurze und zerstreute Fasern. Die elastische Schicht greift in die Portio über und löst sich etwas unterhalb des Os ut. ext. in kurze Fasern auf, die in verschiedenen Richtungen verlaufen, um schliesslich total zu verschwinden, wo das Plattenepithel aufhört. In der Cervix stösst man auf vereinzelte Fäden in der Gefässwand der unterliegenden Gewebe. — Im subepithelialen Gewebe der Vagina und der Cervix

sind folgende Zellen zu unterscheiden: Fibroblasten, Clasmatocyten, Mast- und Plasmazellen, Lymphocyten und eosinophile Zellen.

Corpus uteri. Das Epithel, das teilweise abgestossen ist, besteht aus einem Cylinderepithel von gewöhnlicher Höhe mit einem leicht ovalen Kern in der Mitte der Zelle. — Das subepitheliale Gewebe ist sehr breit und zellenreich. Das Gewebe ist ziemlich locker, stellenweise gleichsam leicht zerfallend. Zahlreiche kleine und blutgefüllte Gefässe zeigen sich in dem Gewebe. Einzelne kleine Drüsen kommen in dem Gewebe zu Gesicht. Diese sind mit einer feinen Bindegewebsscheide umgeben. — Das collagene Gewebe besteht aus feinen kürzeren und längeren zickzackförmig verlaufenden Fasern, die sich umeinander schlängeln. Die Fasern entsenden nach den Seiten feine und kurze Äste. — Elastische Fasern sind nur in den Gefässwänden der unterliegenden Gewebe anzutreffen. Unter den Zellen des interglandulären lassen sich Fibroblasten, Clasmatocyten, Plasmazellen, Lymphocyten, vereinzelte polynucleäre Leucocyten und ausgewanderte rote Blutkörperchen unterscheiden. Mastzellen finden sich in der Muscularis.

Fall 16.

19jährige Virgo. Gestorben 9. XII. 05. Obduciert 11. XII. 05.

Anamnese: Letzte Menses im April 1905 (vor 8 Monaten).

Klinische Diagnose: Tuberculosis pulmonum et degeneratio amyloidea.

Macroscopischer Befund. Uterus 5,5 × 4 cm. Wird längs der hinteren Wand aufgeschnitten. Portio von gewöhnlicher Grösse. Schleimhaut des Corpus uteri glatt. — Nach der Färbung mit Mayers Hämalaun ist zu bemerken, dass die Grenzlinie zwischen der hellen und der dunklen Partie an der Cervix leicht zickzackförmig am Os ut. ext. hinläuft. In dem Corpus uteri zeigt sich ein grösserer, etwas hellerer Fleck, während die Uterushöhle im übrigen dunkel ist.

Microscopischer Befund. Das Epithel der Vagina wird von einem nicht allzu schmalen vielschichtigen Plattenepithel gebildet. Dieses Epithel verschmälert sich allmählich, je näher man der macroscopisch dunkel gefärbten Cervix kommt, und ragt in der Gegend des Os ut. ext. etwas unter die typischen Cylinderzellen der Cervicalschleimhaut vor. Kurz darauf fängt eine einfache Schicht Cylinderzellen an. An der Stelle der Cervix, wo das Cylinderepithel einsetzt, kommen die ersten Einschnitte zu Gesicht. Dieselben sind mit einem teilweise mucinhaltigen Cylinderepithel bekleidet. — Das subepitheliale Gewebe ist in der Vagina ziemlich breit, verschmälert sich aber in der Portio und besonders in der Cervix etwas, indem allmählich Muskelfasern von der Muskelschicht her eindringen. In der Gegend des Os ut. ext. ist das Gewebe stark infiltriert. Die ersten Cervikaldrüsen sind unmittelbar oberhalb des Os ut. ext. anzutreffen, wo das Cylinderepithel

anhebt. — Von dem collagenen Gewebe der Vagina verlaufen dem Epithel zunächst feine Fasern wellenförmig und parallel der Oberfläche. Das Gewebe besteht im übrigen aus etwas gröberen Bindegewebsfasern, die sich ziekzackförmig in allen Richtungen zwischen den zahlreichen Blutgefässen hinschlängeln. Die Fasern entsenden nach den Seiten äusserst feine Äste. Näher der Muskelschicht verlaufen die Fasern wie geflochten und der Oberfläche parallel (siehe Fig. 28 Taf. B). Etwas weiter oben in der Vagina und in der Portio rücken die Fasern näher aneinander und verlaufen alle wellenförmig und parallel der Oberfläche. In der Gegend des Os ut. ext. breiten sie sich aus und lösen sich in ein Gewirr von kürzeren und längeren Fäden auf (Infiltrat). In der Cervix besteht das collagene Gewebe aus einem zarten Netz feiner Fasern. Diese entsenden nach den Seiten hin kleine borstenähnliche Ausläufer. — In der Vagina zieht sich dicht unter dem Epithel eine feine elastische Schicht hin, die feine und lange Äste nach der Tiefe entsendet. Im übrigen enthält das Gewebe kurze feine Fasern, die in allen Richtungen gehen. Je näher man dem Os ut. ext. kommt, um so tiefer rücken die elastischen Fasern und treten in dieser Gegend als kürzere und längere Fäden, stellenweise sogar in kleineren Klumpen auf. In der Cervix verschwinden die elastischen Fasern vollständig und erscheinen nur mehr in den Gefässwänden der unterliegenden Gewebe. — In dem subepithelialen Gewebe der Vagina und der Cervix sind folgende Zellen zu unterscheiden: Fibroblasten, Clasmatocyten, Lymphocyten, Plasma- und Mastzellen, eosinophile Zellen und zahlreiche ausgewanderte rote Blutkörperchen.

Corpus uteri. An den macroscopisch dunklen Partien wird das Epithel von einem cubischen oder niedrigen Cylinderepithel mit einem runden etwas unregelmässig conturierten Kern in der Mitte der Zelle gebildet. Der Übergang von den mucinhaltigen Cylinderzellen des Cervixepithels zu dem genannten Epithel erfolgt allmählich. An der macroscopisch hellen Partie andererseits besteht das Epithel aus sehr niedrigen Zellen mit einem ovalen, parallel zur Oberfläche gestellten Kerne. Die äussere Zellgrenze ist scharf. Die übrigen Zellgrenzen sind an manchen Stellen nicht ganz deutlich. Bei Verdauung mit Pepsin und Trypsin bleibt dieses letztere Epithel undigeriert zurück. — Das subepitheliale Gewebe ist schmal und enthält reichlich teilweise etwas geschlängelte Drüsen. Die Grenze nach der Muskelschicht hin ist ungleichmässig, indem Muskelfasern in das Gewebe hineinragen. Die Drüsen sind mit einer feinen Bindegewebsscheide umgeben. Einzelne Blutgefässe kommen in den tieferen Schichten vor. — Das subepitheliale Gewebe ist scharf gegen das Epithel abgegrenzt. Das collagene Gewebe besteht aus Bindegewebsfasern, die wellenförmig und der Oberfläche parallel verlaufen. Zum Teil liegen die Fasern ziemlich dicht beieinander. An manchen Stellen bilden die feinen Fasern ein einziges Gewirr. Die Fasern entsenden feine Ausläufer nach den Seiten. — Nur in den Gefässwänden der unterliegenden Gewebe sind feine elastische

Fig. 17

Fig. 18

Fig. 19

Fig. 20

Fig. 21

Fig. 22

Fig. 23

Fig. 24

Fig. 25

Fig. 26

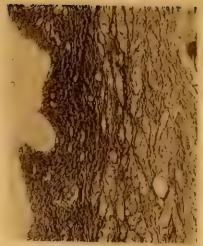

Fig. 27

Fig. 28



Fig. 29

Fig. 30

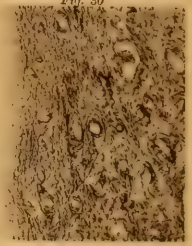

Fig. 31

Fig. 32

Fig. 33

Verlag von J. F. Bergmann, Wiesbaden.
Reproduktion von J. B. Obernetter, München.

Fig. 34.

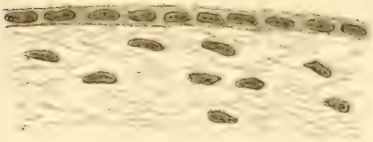

Fig. 35.



Fig. 36.

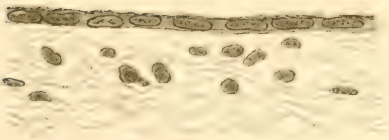

Fig. 37.



Fig. 38.

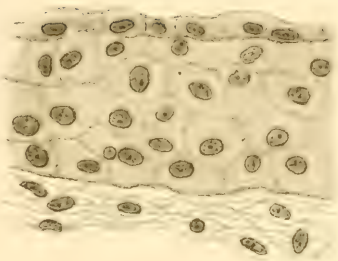

Fig. 39.

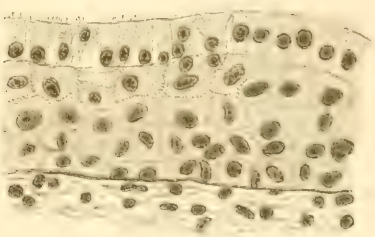

Fig. 40.

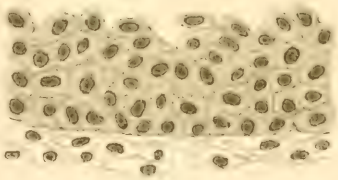

Fig. 41.

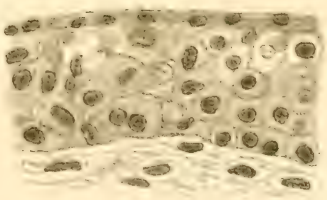

Fig. 42.

Fig. 43.

Verlag v. J. F. Bergmann, Wiesbaden

Kgl. Bayerische Hofbuchdruckerei v. H. Stürtz, Würzburg.

Fasern anzutreffen, die dicht unter der Intima hingehen. — Unter den Zellen des interglandulären Gewebes sind Fibroblasten, Clasmatocyten, Lymphocyten und einzelne Plasmazellen zu unterscheiden. Mastzellen zeigen sich hier und da in der Muscularis.

Fall 17.

Nullipara, 21 Jahre alt. Gestorben 6. XII. 05. Obduciert 7. XII. 05.
Anamnese: Seit April 1905 (8 Monaten) keine Menses.
Klinische Diagnose: Tuberculosis pulmonum.

Macroscopischer Befund. Uterus 5,5 × 4 cm. Wird längs der hinteren Wand aufgeschnitten. Portio virginell. Die Schleimhaut des Corpus uteri ist glatt. — Nach der Färbung mit Mayers Hämalaun ist zu bemerken, dass die Grenzlinie zwischen der hellen und der dunklen Partie an der Cervix leicht gewellt am Os ut. ext. hinläuft. In der Cervix scheinen die Falten der Plicae palmatae an manchen Stellen gleichsam etwas heller zu sein als die Umgebung (siehe Fig. 3). Im Corpus uteri treten hellere und dunklere Flecken auf. Diese Flecken treten in der Figur leider nicht so deutlich hervor wie im Präparat, sondern dort erscheint fast das ganze Corpus uteri gleichsam etwas heller.

Fig. 3.
2/3 Grösse.

Microscopischer Befund. Das Epithel der Vagina wird von einem schmalen vielschichtigen Plattenepithel gebildet. In der Gegend des Os ut. ext. geht das Epithel direkt in ein ziemlich niedriges Cylinderepithel über. An den macroscopisch hellen Stellen der Cervix besteht das Epithel aus einer sehr niedrigen einfachen Schicht Plattenepithel mit einem parallel zur Oberfläche gestellten Kern. Dieses Epithel bleibt bei Pepsinverdauung undigeriert zurück. Becherzellen kommen keine vor. — Das subepitheliale Gewebe der Vagina ist breit und behauptet sich auch in der Cervix. Hier kommen zahlreiche Drüsen zu Gesicht. — Von dem collagenen Gewebe der Vagina laufen dem Epithel zunächst feine Fasern hin, die ein Netzwerk mit grösseren und kleineren Maschen bilden. Die Fasern schlängeln sich um die Gefässe und entsenden feine Äste nach den Seiten. Tiefer innen verlaufen etwas gröbere Bindegewebsfasern mehr oder weniger parallel mit der Oberfläche. In der Cervix wiederum verlaufen die feinen Bindegewebsfasern wie geflochten und parallel der Oberfläche. Die Fasern liegen ziemlich licht und entsenden feine Äste nach den Seiten. Unter

diesen feineren Fasern kommen auch ein wenig gröbere vor. — Dicht unter dem Epithel der Vagina zieht sich eine feine elastische Schicht hin, die sowohl nach der Tiefe als aufwärts in die Papillen Ausläufer entsendet. Das Gewebe enthält im übrigen zahlreiche längere und kürzere schraubenförmig gewundene Fasern. In der Cervix kommen elastische Fasern nur in den Gefässwänden der tiefer gelegenen Gewebe vor. — Unter den Zellen des subepithelialen Gewebes sind in der Vagina Fibroblasten, Clasmatocyten, Mastzellen, Lymphocyten, Plasmazellen und einzelne eosinophile Zellen zu unterscheiden. In der Cervix kommen dieselben Zellen vor, ausgenommen Mastzellen, die nur in den unterliegenden Gefässen nachzuweisen sind.

Corpus uteri. An den macroscopisch hellen Partien wird das Epithel von einer sehr niedrigen einfachen Schicht Plattenepithel mit einem ovalen, an der Oberfläche etwas zusammengedrückten und mit der Längsachse parallel zur Oberfläche gestellten Kern gebildet. Die äussere Zellgrenze ist etwas ungleichmässig. Dieses Epithel bleibt bei Verdauung mit Pepsin und Trypsin undigeriert zurück. An den macroscopisch dunklen Partien besteht das Epithel aus einem niedrigen Cylinderepithel mit einem ovalen Kern, in der Mitte der Zelle. — Das subepitheliale Gewebe ist ziemlich breit und enthält zahlreiche Drüsen. Diese sind mit einer feinen Bindegewebsscheide umgeben. Das Drüsenepithel ist wohlerhalten. Einzelne kleine Blutgefässe kommen in der Nähe der Muskelschicht vor. Die Grenze gegen die Muskelschicht ist ungleichmässig, indem Muskelfasern in das Gewebe hineinragen. — Das subepitheliale Gewebe ist durch eine scharfe Grenze von dem Epithel geschieden. Das collagene Gewebe besteht aus feinen Fasern, die zickzackförmig nach allen Richtungen laufen und sich kreuzen. In diesem Fasernetz finden sich feine Bündel von Bindegewebsfasern etwas schräg gegen die Oberfläche gerichtet und in grösserem oder geringerem Abstand voneinander. Die tiefer gelegenen Bindegewebsfasern sind etwas gröber. Die Fasern entsenden feine Ausläufer nach den Seiten. — Nur in den Gefässwänden der unterliegenden Gewebe sind elastische Fasern anzutreffen. — Unter den Zellen des interglandulären Gewebes lassen sich Fibroblasten, Clasmatocyten und Lymphocyten unterscheiden. In der Muskelschicht sind vereinzelte Mastzellen zu bemerken.

Der Übergang zwischen Vagina und Cervix wurde als Serie geschnitten und die Grenzlinie zwischen dem Platten- und Cylinderepithel reconstruiert (siehe Fig. 14 S. 173).

Fall 18.

Primipara, 22 Jahre alt. Gestorben 22.XII.05. Obduciert 23.XII.05.

Anamnese: Erste Menses mit 15 Jahren. Mit 19 Jahren verheiratet. Partus vor ca. 3 Monaten.

Klinische Diagnose: Tuberculosis pulmonum.

Macroscopischer Befund. Uterus 7×4 cm. Wird längs der hinteren Wand aufgeschnitten. Portio eher klein. Äusserer Muttermund etwas erweitert. Schleimhaut des Corpus uteri braungelb gefärbt, mit adhäsionsähnlichen Bildungen belegt, wodurch die Uteruswand ein netzförmiges Aussehen erhält. — Nach der Färbung mit Mayers Hämalaun ist zu bemerken, dass die Grenzlinie zwischen der hellen und der dunklen Partie an der Cervix der Concavität halbmondförmig nach der Cervix hin bis ca. $^1/_2$ cm unterhalb des Os ut. ext. folgt. Im Corpus uteri sind verstreut hellere Flecken zu sehen.

Microscopischer Befund. Das Epithel der Vagina wird von einem breiten vielschichtigen Plattenepithel gebildet. An der Grenze zwischen der macroscopisch hellen und dunklen Partie verschmälert sich das Epithel plötzlich, indem die oberflächlichsten Schichten abgestossen sind und nur die zwei drei unterliegenden übrig sind. In der Gegend des Os ut. ext. geht dieses Epithel in die typischen Cylinderzellen der Cervicalschleimhaut über. An dieser Stelle beginnen Einschnitte, die weiter oben in der Cervix beträchtlich tiefer werden. Diese Einschnitte sind auf dem Grunde mit einem mucinhaltigen Cylinderepithel bekleidet, während die Seitenwände niedrige Cylinderzellen mit einem leicht ovalen Kern in der Mitte der Zelle zeigen. — Das subepitheliale Gewebe ist in der Vagina breit, verschmälert sich jedoch vom Os ut. ext. aufwärts etwas, indem allmählich Muskelfasern von der Muskelschicht her eindringen. Die ersten Cervicaldrüsen sind etwas oberhalb des Os ut. ext. anzutreffen. In der Gegend des Os ut. ext. ist das subepitheliale Gewebe zunächst dem Epithel stark infiltriert.— Von dem collagenen Gewebe der Vagina ziehen sich zunächst dem Epithel feine Fasern etwas zickzackförmig und parallel der Oberfläche hin. Die Fasern stehen durch äusserst feine Fäden miteinander in Verbindung. Tiefer innen stösst man auf dicke Bündel von Bindegewebsfasern, die dicht beieinander liegen und parallel zur Oberfläche gerichtet sind. Zwischen diesen dicken Bündeln erscheinen auch feinere Fasern. Aus den tieferen Schichten erstrecken sich Fasern in die Papillen, wo sie sich in feine Verästelungen auflösen. In der Cervix verlaufen feinere und gröbere Bindegewebsfasern wellenförmig und geschlängelt zwischen den zahlreichen Drüsen und Gefässen. Die Fasern lösen sich an manchen Stellen in eine Menge feinerer Fasern auf, die zusammen mit anderen zu einem einzigen Gewirr von feinen Fasern verschmelzen. — Dicht unter dem Epithel der Vagina zieht sich eine elastische Schicht hin, die sowohl in die Tiefe als auch in die Papillen feine Äste entsendet. Im übrigen enthält das subepitheliale Gewebe zahlreiche elastische Fasern, die mehr oder weniger parallel der Oberfläche verlaufen. Die elastische Schicht hört an der Stelle auf, wo das Plattenepithel in Cylinderepithel übergeht. In der Cervix trifft man auf zerstreute und feine schraubenförmig gewundene Fasern, die nach verschiedenen Richtungen gehen. — Unter den Zellen des subepithe-

lialen Gewebes der Vagina und der Cervix sind Fibroblasten, Clasmatocyten, Lymphocyten, Plasmazellen, Mastzellen und eosinophile Zellen zu unterscheiden. In der Cervix kommen ausserdem blutpigmentführende Zellen vor.

Corpus uteri. An den macroscopisch dunklen Stellen wird das Epithel von einem Cylinderepithel mit einem ovalen, rechtwinkelig zur Oberfläche gestellten Kern gebildet. An den macroscopisch hellen Partien andererseits besteht es aus einer einfachen Schicht von sehr niedrigen Zellen mit einem ovalen, mit der Längsachse parallel zur Oberfläche orientierten Kern. Die Grenze zwischen diesen Zellen ist nicht ganz deutlich. Die äussere Zellgrenze ist scharf. Dieses Epithel bleibt bei Verdauung mit Pepsin und Trypsin undigeriert zurück. — Das subepitheliale Gewebe ist ziemlich breit und enthält zahlreiche Drüsen. Diese sind mit einer feinen Bindegewebsscheide umgeben. Das Drüsenepithel ist wohlerhalten. Einzelne Blutgefässe kommen näher der Muskelschicht zu Gesicht. — Das subepitheliale Gewebe ist scharf von dem Epithel geschieden. Das collagene Gewebe besteht aus feinen Fasern, die wie geflochten und der Oberfläche parallel verlaufen. Die Fasern entsenden nach den Seiten hin feine Ausläufer. Nur in den Gefässwänden der unterliegenden Gewebe sind elastische Fasern anzutreffen und zwar um manche derselben in grösseren Klumpen. — Unter den Zellen des interglandulären Gewebes lassen sich Fibroblasten, Clasmatocyten, Lymphocyten, Plasmazellen, einzelne eosinophile Zellen und zahlreiche blutpigmentführende Zellen unterscheiden. Vereinzelte Mastzellen finden sich nur in der Muscularis.

Fall 19.

22jährige Virgo. Gestorben 6. III. 06. Obduciert 7. III. 06.

Anamnese nicht zu erhalten.

Klinische Diagnose: Bronchitis chr. foetida. Bronchopneumonia et bronchiectasia.

Macroscopischer Befund. Uterus 7 × 3,5 cm. Wird längs der hinteren Wand aufgeschnitten. Portio virginell. Schleimhaut des Corpus uteri glatt, graurot gefärbt. — Nach der Färbung mit Mayers Hämalaun ist zu bemerken, dass die Grenzlinie zwischen der hellen und der dunklen Partie an der Cervix ca. $^1/_2$ cm oberhalb des Os ut. ext. hinläuft. Diese Grenze ist sehr scharf und verläuft wagrecht mit einer kleinen Erhöhung nach der Cervix hin. Das Corpus uteri ist dunkel.

Microscopischer Befund. Das Epithel der Vagina wird von einem vielschichtigen Plattenepithel von gewöhnlicher Breite gebildet. An der macroscopischen Grenzlinie geht dieses Epithel in ein Cylinderepithel mit einem runden oder leicht ovalen, basal gelegenen Kern über. Unter diesen Cylinderzellen kommen mucinhaltige vor. In der Cervix sind einzelne seichte Einschnitte zu sehen. Dieselben sind mit einem

ähnlichen Epithel bekleidet wie die Oberfläche der Schleimhaut. — Das subepitheliale Gewebe der Vagina ist breit, verschmälert sich aber in der Cervix etwas, indem allmählich Muskelfasern von der Muscularis her eindringen. Die ersten Cervicaldrüsen sind in ziemlichem Abstand oberhalb des Os ut. ext. anzutreffen. — Von dem collagenen Gewebe der Vagina laufen zunächst unter dem Epithel feine Bindegewebsfasern hin. Diese Fasern entsenden nach der Tiefe sehr feine Fasern mit zickzackförmigem Verlauf und in einiger Entfernung voneinander. Sie stehen durch ausserordentlich feine Fäden miteinander in Verbindung. Tiefer innen verlaufen Bündel von Bindegewebsfasern ziemlich dicht beieinander und in einer der Oberfläche parallelen Richtung. Je näher man dem Os ut. ext. kommt, desto mehr breiten sich die Fasern aus und bilden ein Netzwerk mit langgestreckten Maschen. In der Cervix verlaufen die Bindegewebsfasern zickzackförmig und stellen ein Netzwerk mit nicht besonders grossen Maschen dar. An manchen Stellen hat man nur eine Anhäufung feiner Fasern vor sich. Die Bindegewebsfasern entsenden feine zackenförmige Ausläufer nach den Seiten. Tiefer innen folgen die Fasern einer der Oberfläche parallelen Richtung. — Dicht unter dem Epithel der Vagina zieht sich eine elastische Schicht hin, die nach der Tiefe feine Äste entsendet. Im übrigen enthält das Gewebe zerstreute und kurze elastische Fasern. Die elastische Schicht hört an der Stelle auf, wo das Plattenepithel in Cylinderepithel übergeht. In dieser Gegend findet man nur vereinzelte feine und kurze elastische Fasern. — Unter den Zellen des subepithelialen Gewebes der Vagina sind Fibroblasten, Clasmatocyten, Mast- und Plasmazellen, zahlreiche eosinophile Zellen und Lymphocyten zu unterscheiden. In der Cervix begegnet man denselben Zellen, aber keinen Mastzellen. Diese kommen in der Muskelschicht vor.

Corpus uteri. Das Epithel wird von einem ziemlich hohen Cylinderepithel mit einem leicht ovalen, etwas basal gestellten Kerne gebildet. An manchen Stellen kommen cubische Zellen mit einem runden Kern in der Mitte der Zelle vor. Auf der Aussenseite des Epithels zeigen sich zusammengeklebte Cilien. — Das subepitheliale Gewebe ist sehr breit und enthält Drüsen in geringerer Menge. Diese sind mit einer feinen Bindegewebsscheide umgeben. In dem Gewebe findet man vereinzelte blutgefüllte Gefässe. — Das subepitheliale Gewebe ist durch eine scharfe Grenze von dem Epithel getrennt. Die Grenze nach der Muskelschicht hin ist gleichmässig. Das collagene Gewebe besteht aus feinen Bindegewebsfassern, die wie geflochten und der Oberfläche parallel verlaufen. Die Fasern schlängeln sich um die zahlreichen Drüsen. Tiefer innen sind die Fasern etwas gröber (siehe Fig. 7 Taf. A). — Nur in den Gefässwänden der unterliegenden Gewebe sind feine elastische Fasern anzutreffen. — Unter den Zellen des interglandulären Gewebes lassen sich Fibroblasten, Clasmatocyten, Lymphocyten und Plasmazellen unterscheiden. In den unterliegenden Geweben sind Mastzellen zu bemerken.

Fall 20.

Primipara, 24 Jahre alt. Gestorben 14. II. 06. Obduciert 15. II. 06.

Anamnese: Erste Menstruation mit 15 Jahren. Mit 20 Jahren verheiratet. Partus ca. 1 Monat vor dem Exitus.

Klinische Diagnose: Tuberculosis pulmonum et laryngis.

Macroscopischer Befund. Uterus $9 \times 7 \times 4$ cm. Wird längs der hinteren Wand aufgeschnitten. Äusserer Muttermund stark erweitert. Die Uteruswand ist schlaff. Die Schleimhaut des Corpus uteri ist rotbraun gefärbt, leicht zottig. In der Mitte der hinteren Wand zeigt sich eine weiche, schwammige Masse (Anheftungsstelle der Placenta). — Nach der Färbung mit Mayers Hämalaun ist zu bemerken, dass die Grenzlinie zwischen der hellen und der dunklen Partie an der Cervix zickzackförmig ca. $^1/_2$ cm unterhalb des Os ut. ext. hinläuft. Das Corpus uteri ist dunkel.

Microscopischer Befund. Das Epithel der Vagina ist ein breites vielschichtiges Plattenepithel. An der macroscopisch scharfen Grenzlinie verschmälert es sich rasch und geht in eine einfache Schicht von platten Zellen über. Die obersten Zellenschichten sind abgestossen. Dieses Epithel geht gleich oberhalb des Os ut. ext. allmählich in ein hohes, teilweise mucinhaltiges Cylinderepithel mit einem runden basal gestellten Kern über. Dieses Epithel ist an manchen Stellen von einem geschichteten Plattenepithel unterbrochen. In der Cervix erscheinen tiefe Einschnitte mit mehreren Ästen. Dieselben sind ebenfalls mit einem hohen, teilweise mucinhaltigen Cylinderepithel bekleidet. — Das subepitheliale Gewebe ist in der Vagina breit, verschmälert sich jedoch in der Cervix etwas. In der Gegend des Os ut. ext. liegt ein kleineres Infiltrat. Die ersten Cervicaldrüsen treten gleich oberhalb der Stelle auf, wo das mehrschichtige Epithel aufhört. — Von dem collagenen Gewebe der Vagina laufen zunächst unter dem Epithel feine Bindegewebsfasern zickzackförmig und geschlängelt zwischen den zahlreichen Gefässen hin. Die Fasern entsenden feine borstenähnliche Ausläufer nach den Seiten. Zunächst den Gefässen liegt ein Bündel von Bindegewebsfasern. Weiter oben, wo das Plattenepithel aufhört, und in der Cervix breiten sich die Fasern aus und lösen sich in kurze und feine Fasern auf, die sich in allen Richtungen kreuzen. Tiefer innen bildet das collagene Gewebe ein Netzwerk von feineren und gröberen Fasern mit ziemlich grossen Maschen. — Dicht unter dem Epithel der Vagina zieht sich eine elastische Schicht hin. Im übrigen enthält das subepitheliale Gewebe kurze, spiralförmig gewundene Fasern, die nach verschiedenen Seiten hin gehen. In der Cervix kommt eine und die andere kurze, spiralförmig gewundene elastische Faser zu Gesicht. — Unter den Zellen des Gewebes sind der Vagina in Fibroblasten, Clasmatocyten, Mast- und Plasmazellen, eosinophile Zellen und Lympho-

cyten zu unterscheiden. In der Cervix findet man ausserdem blutpigmentführende Zellen.

Corpus uteri. Das Epithel ist teilweise abgestossen. An den Stellen, wo das Epithel erhalten ist, wird es von einem hohen Cylinderepithel mit einem runden Kern an der Basis der Zelle gebildet. — Das subepitheliale Gewebe, welches ziemlich breit ist, enthält zahlreiche, zum Teil stark erweiterte und geschlängelte Drüsen. Das Gewebe lässt zahlreiche blutgefüllte Gefässe erkennen. — Das collagene Gewebe besteht aus äusserst feinen Fasern, die sich in allen Richtungen kreuzen und ein einziges Gewirr darstellen. Die Fasern sind teils länger, teils kürzer. — An elastischen Fasern sind einzelne feine anzutreffen, welche um Gefässe und Drüsen laufen. In den unterliegenden Geweben erscheinen elastische Fasern in dicken Massen. — Unter den Zellen des interglandulären Gewebes sind Fibroblasten, Clasmatocyten, Plasmazellen, Lymphocyten, einzelne grosse Zellen mit einem grossen Kern (Deciduazellen in Rückbildung), blutpigmentführende Zellen und ausgewanderte Blutkörperchen zu unterscheiden.

Fall 21.

25jährige Virgo. Gestorben 15. VIII. 06. Obduciert 16. VIII. 06.

Anamnese: Die Menses sind ca. 1 Jahr lang ausgeblieben.

Klinische Diagnose: Tuberculosis pulmonum.

Macroscopischer Befund. Uterus 6×4,5 cm. Wird längs der vorderen Wand aufgeschnitten. Portio virginell. Schleimhaut des Corpus uteri glatt, leicht gerötet. — Nach der Färbung mit Mayers Hämalaun ist zu bemerken, dass die Vagina hell ist. Die Grenzlinie an der Cervix zwischen der hellen und der dunklen Partie ist scharf und läuft leicht wellenförmig ein paar Millimeter oberhalb des Os ut. ext. hin (siehe Fig. 4). Der Cervicalkanal ist dunkel. Im Corpus uteri links von der Mittellinie zeigt sich ein dreieckiger heller Fleck. Derselbe tritt auf der Figur nicht so deutlich hervor wie in dem Präparat. Rechts in der Mittellinie erscheinen zwei kommaförmige kleine hellere Flecken. Diese treten in der Figur deutlich hervor.

Mikroskopischer Befund. Das Epithel der Vagina wird von einem vielschichtigen Plattenepithel von gewöhnlicher Breite gebildet. An der macroscopischen Grenzlinie geht es in zwei, drei Schichten von Zellen und kurz darauf in die typischen Cylinderzellen der Cervicalschleimhaut über. Im unteren Teil der Cervix kommen einzelne seichte Einschnitte vor. Weiter oben sind diese etwas zahlreicher. — Das subepitheliale Gewebe der Vagina ist ziemlich breit, verschmälert sich aber in der Cervix etwas. Die ersten Cervicaldrüsen finden sich in ziemlichem Abstand oberhalb des Os ut. ext. — Von dem collagenen Gewebe der Vagina führen zunächst unter dem Epithel feine Fasern zickzackförmig und parallel der Oberfläche hin. Die Bindegewebs-

fasern stehen durch äusserst feine Fäden miteinander in Verbindung. Tiefer innen sind die Bindegewebsfibern gröber und schlängeln sich um die Gefässe. Die Fibern entsenden feine Ausläufer nach den Seiten und lösen sich in feine, gegen die Oberfläche gerichtete Fasern auf. Weiter oben in der Vagina und besonders in der Portio sind die Fasern viel lichter und mehr geschlängelt. Vom Os ut ext. nach oben laufen ziekzackförmig und parallel mit der Oberfläche feine Fasern. Unter diesen feinen Bindegewebsfasern kommen auch etwas gröbere vor, die sich um Gefässe und Drüsen schlängeln. — Dicht unter dem Epithel der Vagina zieht sich eine feine elastische Schicht hin, die feine Äste in die Tiefe entsendet. Im übrigen enthält das Gewebe zahlreiche kurze und etwas spiralförmig gewundene elastische Fasern. In der Portio hört die elastische Schicht auf. Ungefähr in der Mitte der Portio zeigen sich nur vereinzelte kurze elastische Fasern. In der Cervix fehlen die elastischen Fasern vollständig im subepithelialen Gewebe. — Unter den Zellen im Gewebe der Vagina sind Fibroblasten, Clasmatocyten, Plasmazellen, Lymphocyten, reichlich eosinophile Zellen und einzelne Mastzellen zu unterscheiden. In der Cervix nur einzelne eosinophile Zellen und vereinzelte Mastzellen in der Muscularis, sonst dieselben Zellen wie in der Vagina.

Fig. 4. $^2/_3$ Grösse.

Corpus uteri. Das Epithel wird an den macroscopisch dunklen Partien von einem Cylinderepithel von gewöhnlicher Höhe mit einem ovalen Kern in der Mitte der Zelle gebildet. An den macroscopisch hellen Stellen besteht das Epithel aus einer sehr niedrigen einfachen Schicht Plattenepithel mit einem ovalen, parallel zur Oberfläche gestellten Kern. Dieses letztere Epithel bleibt bei Pepsin- und Trypsinverdauung undigeriert, während das erstere verdaut wird. — Das subepitheliale Gewebe, welches ziemlich breit ist, enthält zahlreiche, teilweise leicht geschlängelte Drüsen. Diese sind mit einer feinen Bindegewebsscheide umgeben. Das Drüsenepithel ist ziemlich wohlerhalten. Blutgefüllte Gefässe kommen reichlich vor. Die Grenze gegen die Muskelschicht ist ungleichmässig, indem Muskelfasern in das Gewebe hineinragen. Das Gewebe ist an manchen Stellen leicht blutinfiltriert. — Das subepitheliale Gewebe ist durch eine scharfe Grenze vom Epithel getrennt. Das collagene Gewebe besteht aus feinen Fasern, die um-

einander geschlungen sind. In dieser losen Ansammlung von Bindegewebsfibrillen laufen feine Fasern wellenförmig und in einer der Oberfläche parallelen Richtung hin. Diese Bindegewebsfasern entsenden kurze Ausläufer nach den Seiten. Tiefer innen sind die Fasern etwas gröber und schlängeln sich um Gefässe und Drüsen. — Elastische Fasern sind nur als feine Fäden um die in der Muscularis gelegenen Gefässwände anzutreffen. — Unter den Zellen des interglandulären Gewebes lassen sich Fibroblasten, Clasmatocyten, Lymphocyten, ausgewanderte rote Blutkörperchen und in geringer Menge polynucleäre Leucocyten und Plasmazellen unterscheiden. In der Muscularis kommen vereinzelte Mastzellen vor.

Fall 22.

25jährige Virgo. Gestorben 4. X. 05. Obduciert 6. X. 05.

Anamnese: Erste Menses mit 14 Jahren. Menses regelmässig. Letzte Menstruation 5 Wochen vor dem Exitus.

Klinische Diagnose: Insufficientia valvulae mitralis.

Obductionsdiagnose: Nephritis chr. Endocarditis verrucos. valv. mitralium. Dilatatio et hypertrophia cordis. Pleuritis bil. et pericarditis serofibrinosa (-purulenta). Synecchiae pericardis. Oedema pulmonum. Cysta dermoid. ovarii sin.

Macroscopischer Befund. Uterus $7 \times 4{,}5$ cm. Wird längs der hinteren Wand aufgeschnitten. Portio von gewöhnlicher Grösse. — Nach der Färbung mit Mayers Hämalaun erscheint die Vagina hell, die ganze Uterushöhle und die Portio dagegen dunkel. Die Grenzlinie zwischen der hellen und der dunklen Partie an der Cervix läuft etwas zickzackförmig und in horizontaler Richtung ca. 2 mm unterhalb des Fornix vaginae hin.

Microscopischer Befund. Das Epithel der Vagina wird von einem ziemlich niedrigen geschichteten Plattenepithel gebildet. Von der macroscopischen Grenzlinie aufwärts in der Portio und eine Strecke oberhalb des Os ut. ext. fehlen die äussersten Schichten. Das Epithel verschmälert sich darauf plötzlich und geht in eine einfache Lage cubischer Zellen über. — Das subepitheliale Gewebe ist in der Vagina und der Portio sehr breit, verschmälert sich jedoch vom Os ut. ext. aufwärts etwas. In der Portio erscheint eine stärkere Zellinfiltration. In der Cervix zeigen sich tiefe Einschnitte, die sich zum Teil verzweigen. Dieselben sind mit einem teilweise mucinhaltigen Cylinderepithel bekleidet. — Von dem collagenen Gewebe der Vagina laufen zunächst unter dem Epithel feine Fasern wie geflochten und wellenförmig parallel der Oberfläche hin. Die Fasern sind durch äusserst feine Fäden verbunden. Tiefer innen sind die Fasern bedeutend gröber und zu Bündeln vereinigt, die dicht beieinander liegen. Zwischen diesen Bündeln und zunächst den Gefässen führen feine Fasern hin In der Portio besteht das collagene Gewebe nur aus einem Netzwerk

von Fasern, näher an der Oberfläche aus feineren mit kleineren Maschen, tiefer innen aus gröberen mit grösseren Maschen. In der Cervix verlaufen feine Bindegewebsfasern wie geflochten parallel mit der Oberfläche. Die tiefer gelegenen sind etwas gröber. Die Fasern entsenden feine Ausläufer nach den Seiten. An manchen Stellen ist dieser geregelte Verlauf unterbrochen und besteht das collagene Gewebe nur aus einem Geflecht von zickzackförmig verlaufenden Fasern. — Dicht unter dem Epithel der Vagina zieht sich eine elastische Schicht hin, die sowohl nach der Tiefe als auch in die Papillen hinauf Äste entsendet. Das Gewebe enthält im übrigen kurze schraubenförmig gewundene feine elastische Fasern. In der Portio breitet sich die elastische Schicht aus und erscheint etwas gröber. Die Fasern sind an mehreren Stellen abgerissen. An dem Punkt, wo das Cylinderepithel beginnt, hört die elastische Schicht ganz auf. In der Cervix kommen vereinzelte kurze und feine elastische Fasern in den Gefässwänden zunächst der Muskelschicht vor. — Unter den Zellen im subepithelialen Gewebe der Vagina sind Fibroblasten, Clasmatocyten, Lymphocyten, Plasma- und eosinophile Zellen und einzelne Mastzellen zu unterscheiden. In der Cervix sind dieselben Zellen anzutreffen, ausgenommen Mastzellen, die nur in den unterliegenden Geweben vorkommen.

Corpus uteri. Das Epithel, welches stellenweise abgestossen ist, wird von einer einfachen Lage Cylinderzellen mit einem ovalen in der Mitte der Zelle gelegenen Kern gebildet. — Das subepitheliale Gewebe, welches sehr breit ist, enthält Drüsen in geringerer Menge. Diese sind mit einer feinen Bindegewebsscheide umgeben. Vereinzelte Blutgefässe in der Nähe der Muskelschicht. Die Grenze gegen die Muskelschicht ist etwas ungleichmässig, indem Muskelfasern in das Gewebe hineinragen. — Das subepitheliale Gewebe ist durch eine scharfe Grenze vom Epithel geschieden. Das collagene Gewebe besteht aus feinen Fibrillen, die in grösserer oder geringerer Entfernung und parallel der Oberfläche verlaufen. Zwischen diesen Bindegewebsfibrillen sind feine kurze umeinander geschlungene Fasern zu bemerken. Unter denselben finden sich auch einzelne Bündel von Bindegewebsfibrillen in rechtwinkliger Stellung zur Oberfläche. Diese Bündel lösen sich pinselförmig auf. — Elastische Fasern sind nur in den Gefässwänden der unterliegenden Gewebe anzutreffen. — Unter den Zellen des interglandulären Gewebes lassen sich Fibroblasten, Clasmatocyten, Plasmazellen und Lymphocyten unterscheiden. Mastzellen weist nur die Muskelschicht auf.

Fall 23.

Primipara, 25 Jahre alt. Gestorben 15. VIII. 06. Obduciert 16. VIII. 06.

Anamnese[1]): Erste Menses mit 16 Jahren. Dauer vier Tage.

[1]) Die Krankengeschichten der Fälle 23 und 45 verdanke ich dem freundlichen Entgegenkommen von Professor Dr. Otto Engström; ich erlaube mir ihm dafür an dieser Stelle meinen besten Dank auszusprechen.

Menses regelmässig bis zum 22. VII. 05, wo sich eine mehrere Wochen andauernde Blutung einstellte. Vom 9. VIII. bis zum 18. VIII. 05 in der Privatklinik von Prof. Dr. Otto Engström mit der Diagnose: Endometritis haemorrhagica, Perimetritis post. Retroflexio uteri. Wurde mit feuchtwarmen Umschlägen, Scheidenspülungen mit Holzessig und 2 mal mit Tinct. jodi intrauterin behandelt. Status praesens am 2. VIII. 05: Uterus schwach retroflectiert, etwas vergrössert, nicht ganz frei und nur mit einigen Schmerzen bimanuell reponibel, aber leicht zurücksinkend. Portio in der Achse der Vagina unbedeutend vergrössert. Os ut. ext. weit, oval. Blutung. Im hinteren Scheidengewölbe gespannte Stränge und eine diffuse Härte. Adnexus dextr. diffus resistent und druckempfindlich. Als gebessert entlassen. Letzte Menstruation im Februar 1906 (vor sechs Monaten).

Klinische Diagnose: Tuberculosis pulmonum.

Macroscopischer Befund. Uterus 7 × 4 cm. Wird längs der vorderen Wand aufgeschnitten. Die Schleimhaut des Corpus uteri ist glatt, graubraunrot gefärbt. — Nach der Färbung mit Mayers Hämalaun ist zu bemerken, dass die Vagina hell ist und dass die Grenzlinie zwischen der hellen und der dunklen Partie an der Cervix geradlinig ca. 3 mm oberhalb des Os ut. ext. hinläuft. Im Cervicalkanal ca. 4 mm oberhalb des Os ut. ext. sind ein paar kleine helle Flecken zu sehen. Im Corpus uteri erscheint in der Mitte der Wand ein dreieckiger dunkler Fleck, während die Gegend um den Fundus und die Seitenwände etwas heller sind.

Microscopischer Befund. Das Epithel der Vagina wird von einem ziemlich breiten vielschichtigen Plattenepithel gebildet. Vom Os ut. ext. ab verschmälert sich das Epithel plötzlich und besteht aus einem schmalen geschichteten Plattenepithel, um etwas weiter oben in der Cervix in eine einfache Lage Cylinderzellen oder an manchen Stellen zuerst in ein zweischichtiges Epithel überzugehen, bei dem die oberste Schicht aus hohen Cylinderzellen mit einem runden basal gestellten Kern, die untere aus kubischen Zellen mit einem runden Kern in der Mitte der Zelle besteht. An den macroscopisch hellen Stellen der Cervix wird das Epithel von einem schmalen geschichteten Plattenepithel gebildet. Weiter oben in der Cervix beginnt das Cylinderepithel, während zugleich die ersten Einschnitte zu Gesicht kommen. Im Cervixepithel sind auch mucinhaltige Zellen anzutreffen. — Das subepitheliale Gewebe der Vagina ist breit, verschmälert sich aber allmählich vom Os ut. ext. nach oben, indem Muskelfasern von der Muscularis her eindringen. Die ersten Cervicaldrüsen erscheinen in ziemlichem Abstand oberhalb des Os ut. ext. unter der mit geschichtetem Epithel bekleideten Schleimhaut. — Von dem collagenen Gewebe der Vagina laufen zunächst dem Epithel feine Fasern etwas licht und parallel der Oberfläche hin. Tiefer innen zeigen sich gröbere Fasern wie geflochten in derselben der Oberfläche parallelen Richtung.

Zwischen den Fasern sieht man feine Fäserchen. In der Portio verlaufen die Bindegewebsfasern lichter und mehr zickzackförmig, um vom Os ut. ext. aufwärts wieder näher aneinander zu rücken. Stellenweise findet sich in der Cervix nur eine Ansammlung feiner, umeinander gewundener Bindegewebsfasern, in der auch etwas gröbere Fasern in die Augen fallen. — Dicht unter dem Epithel zieht sich in der Vagina eine feine elastische Schicht hin, die nach der Tiefe feine und kurze Äste entsendet. Im übrigen enthält das Gewebe zerstreute feine kurze elastische Fasern. Die elastische Schicht hört in der Gegend des Fornix auf. Je näher man der Gegend des Os ut. ext. kommt, desto spärlicher und feiner werden die elastischen Fasern, um in der Cervix vollständig aus dem subepithelialen Gewebe zu verschwinden. — Unter den Zellen im subepithelialen Gewebe der Vagina sind Fibroblasten, Clasmatocyten, reichlich Mast- und eosinophile Zellen, Plasmazellen und Lymphocyten zu unterscheiden. In der Cervix dagegen kommen nur vereinzelte eosinophile und Plasmazellen, sonst dieselben Zellen wie in der Vagina vor.

Corpus uteri. Das Epithel wird an der macroscopisch dunklen Partie von einem niedrigen Cylinder- oder einem kubischen Epithel mit einem ovalen oder runden Kern in der Mitte der Zelle gebildet. An den macroscopisch hellen Partien besteht das Epithel aus einer sehr niedrigen einfachen Schicht Plattenepithel mit einem mit der Längsachse parallel zur Oberfläche gestellten Kern. Dieses letztere Epithel bleibt bei Pepsin- und Trypsinverdauung undigeriert zurück. — Das subepitheale Gewebe, welches ziemlich breit ist, enthält zahlreiche Drüsen. Diese sind mit einer feinen Bindegewebsscheide umgeben. Das Drüsenepithel ist wohlerhalten. Die Grenze nach der Muskelschicht hin ist etwas ungleichmässig, indem Muskelfasern in das Gewebe hineinragen. Blutgefüllte Gefässe kommen in geringer Menge vor. — Das subepitheliale Gewebe ist nach aussen hin scharf begrenzt. Das collagene Gewebe besteht aus feinen Fasern, welche wie geflochten parallel der Oberfläche verlaufen. Die Bindegewebsfasern entsenden nach den Seiten feine zackenähnliche Ausläufer, die sich umeinander schlängeln. Unter diesen feineren Fasern kommen auch gröbere zu Gesicht, die sich schräg nach der Oberfläche zu erstrecken oder sich um Gefässe und Drüsen schlängeln (siehe Fig. 8 Taf. A). — In dem subepithelialen Gewebe sind hie und da kurze und feine elastische Fasern anzutreffen. In den Gefässwänden der unterliegenden Gewebe gewahrt man dicke elastische Fasern. — Unter den Zellen im interglandulären Gewebe lassen sich Fibroblasten, Clasmatocyten, Lymphocyten und Plasmazellen unterscheiden. In der Muskelschicht kommen vereinzelte Mastzellen vor.

Fall 24.

Multipara, 26 Jahre alt. Gestorben 10. VI. 06. Obduciert 12. VI. 06.

Anamnese nicht zu erhalten.

Klinische Diagnose: Empyema thoracis lat. dextr. Caries tub. costar. Tuberculosis pulmon.

Obductionsdiagnose: Caries tub. sterni et cost. IV, V, et X lat. dextr. Tuberc. pulmon., glandul. lymphat., bronchial. et mesenterial.

Macroscopischer Befund. Uterus 5,5 × 4 cm. Wird längs der vorderen Wand aufgeschnitten. Portio klein. Schleimhaut des Corpus uteri glatt, dunkelgrau gefärbt. — Nach der Färbung mit Mayers Hämalaun ist zu bemerken, dass der unterste Teil der Vagina hell ist, während der obere wie auch die ganze Uterushöhle eine dunkle Färbung zeigt.

Microscopischer Befund. An dem macroscopisch dunklen Teil der Vagina sind nur die tiefsten Schichten des Plattenepithels erhalten. In der Gegend des Os ut. ext. geht dieses Epithel in eine einfache Lage Cylinderzellen über. Unter diesen Zellen kommen mucinhaltige vor. In der Cervix finden sich tiefe und zum Teil zugleich verzweigte Einschnitte. — Das subepitheliale Gewebe der Vagina ist nicht allzu breit und dem Epithel zunächst kleinzellig infiltriert. Das Gewebe verschmälert sich in der Cervix etwas. Die ersten Cervicaldrüsen sind gleich oberhalb des Os ut. ext. anzutreffen. — Von dem collagenen Gewebe der Vagina laufen dem Epithel zunächst feine Fasern parallel der Oberfläche hin. Tiefer innen sind die Bindegewebsfasern etwas gröber und liegen näher beieinander. In der Portio breiten sich die Fasern etwas aus und verlaufen in derselben der Oberfläche parallelen Richtung. In der Cervix sind die Fasern zu einer kleinen Ansammlung umeinander gewunden, in der etwas gröbere Fasern aus den tieferen Schichten emporragen und sich pinselförmig ausbreiten. — Ein Stück unter dem Epithel der Vagina zieht sich ein Bündel elastischer Fasern parallel der Oberfläche hin. Das Gewebe enthält im übrigen feine kurze elastische Fasern, die geschlängelt in verschiedenen Richtungen verlaufen. Je mehr man sich dem Os ut. ext. nähert, um so feiner und spärlicher werden die elastischen Fasern, um in der Cervix nur mehr als vereinzelte feine und kurze Fasern aufzutreten. — Unter den Zellen des subepithelialen Gewebes sind Fibroblasten, Clasmatocyten, Lymphocyten, Plasmazellen, Mastzellen, polynucleäre Leucocyten und einige wenige eosinophile Zellen zu unterscheiden. In der Cervix findet man ausserdem blutpigmentführende Zellen. Keine polynucleären Leucocyten.

Corpus uteri. Das Epithel, welches grossenteils abgestossen ist, wird von einem niedrigen Cylinderepithel mit einem ovalen Kern in der Mitte der Zelle gebildet. — Das subepitheliale Gewebe, das nicht allzu breit ist, enthält einige Drüsen. Diese sind mit einer feinen Bindegewebsscheide umgeben. Das Drüsenepithel ist teilweise abgestossen. Vereinzelte blutgefüllte Gefässe kommen in dem Gewebe vor. — Das subepitheliale Gewebe ist nach aussen hin scharf begrenzt. Das collagene Gewebe besteht aus äusserst feinen Fasern, die stellenweise

ziemlich nahe aneinander und parallel der Oberfläche hinlaufen, an anderen Stellen ein einziges Fasernetz (Gewirr) darstellen. Tiefer innen verlaufen etwas gröbere Fasern wie geflochten und in derselben der Oberfläche parallelen Richtung. Manche von diesen Bindegewebsfasern lösen sich pinselförmig in feine Fäserchen auf. Die Bindegewebsfasern entsenden feine Ausläufer nach den Seiten. — Vereinzelte feine und kurze elastische Fasern sind in dem Gewebe anzutreffen. In den unterliegenden Geweben erscheinen um die Gefässe elastische Fasern in grösseren Ansammlungen. — Unter den Zellen des interglandulären Gewebes sind Fibroblasten, Klasmatocyten, Lymphocyten, blutpigmentführende Zellen und Plasmazellen zu unterscheiden. In der Muskelschicht einzelne Mastzellen.

Fall 25.

28jährige Virgo. Gestorben 26. V. 06. Obduciert 28. V. 06.

Anamnese: Menses sind seit dem Herbst 1905 (ca. 8 Monaten) ausgeblieben.

Klinische Diagnose: Spondylitis tubercul. Tuberculosis pulmon.

Obductionsdiagnose: Tuberculosis pulmon. et glandul. bronchialium. Spondylitis tub. vertebr. lumbal. II, III et IV. Abscessus congestionis. Degeneratio amyloidea renum et lienis.

Macroscopischer Befund. Uterus 6×3 cm. Wird längs der vorderen Wand aufgeschnitten. Portio virginell. Schleimhaut des Corpus uteri glatt, graubraun gefärbt. — Nach der Färbung mit Mayers Hämalaun erscheint die Vagina hell. Die Grenzlinie zwischen der hellen und der dunklen Partie an der Cervix läuft geradlinig am Os ut. ext. hin. Das Corpus uteri ist dunkel ausser rechts in der Gegend des Os ut. int., wo ein kleinerer hellerer Fleck zu Gesicht kommt.

Microscopischer Befund. Das Epithel der Vagina wird von einem ziemlich breiten vielschichtigen Plattenepithel gebildet. Das Epithel verschmälert sich in der Portio etwas, um in der Gegend des Os ut. ext. und etwas oberhalb desselben aus zwei drei Lagen polygonaler Zellen zu bestehen. Die oberflächlichsten Zelllagen sind abgestossen. Dieses Epithel geht in ein niedriges Zylinderepithel mit einem ovalen Kern in der Mitte der Zelle über. In der Cervix kommen vereinzelte ziemlich flache Einschnitte vor. — Das subepitheliale Gewebe der Vagina ist ziemlich breit, verschmälert sich aber in der Cervix allmählich, indem Muskelfasern von der Muscularis her eindringen. Die ersten Cervicaldrüsen sind in einigem Abstand oberhalb des Os ut. ext. anzutreffen. — Von dem collagenen Gewebe der Vagina laufen zunächst dem Epithel feine Fasern zickzackförmig in einer der Oberfläche parallelen Richtung hin. Die Bindegewebsfasern entsenden feine

Äste nach den Seiten und schlängeln sich um die Gefässe. Tiefer innen sind die Bindegewebsfasern etwas gröber und näher beieinander gelegen (siehe Fig. 29 Taf. B). In der Portio werden die Bindegewebsfibrillen feiner und breiten sich aus, um in der Cervix schliesslich ein einziges Netzwerk von feinen Fasern zu bilden. Die tiefer gelegenen Bindegewebsfasern sind gröber und verlaufen geschlängelt in allen Richtungen. — Dicht unter dem Epithel der Vagina zieht sich eine ziemlich dicke elastische Schicht hin, die feine und lange, schraubenförmig gewundene Fasern in die Tiefe entsendet. Das Gewebe enthält im übrigen verstreut feine und kurze elastische Fasern. Je näher man der Gegend des Os ut. ext. kommt, um so mehr löst sich die elastische Schicht in kurze spiralförmig gewundene Fasern auf. In der Cervix findet man nur kurze und feine elastische Fasern und zwar vorzugsweise in der Gefässwand. — Unter den Zellen des subepithelialen Gewebes der Vagina sind Fibroblasten, Clasmatocyten, Lymphocyten, Plasmazellen und vereinzelte Mast- und eosinophile Zellen zu unterscheiden. Dieselben Zellen sind in der Cervix anzutreffen.

Corpus uteri. An den macroscopisch hellen Stellen wird das Epithel von einer sehr niedrigen einfachen Schicht Plattenepithel mit einem mit der Längsachse parallel zur Oberfläche gestellten Kern gebildet. Dieses Epithel bleibt bei Pepsinverdauung undigeriert. Das Epithel des Corpus uteri, welches teilweise fehlt, besteht im übrigen aus einem ziemlich niedrigen Cylinderepithel mit einem runden Kern in der Mitte der Zelle. — Das subepitheliale Gewebe, welches breit ist, enthält zahlreiche kleine Drüsen. Diese sind mit einer feinen Bindegewebsscheide umgeben. Das Drüsenepithel ist ziemlich wohlerhalten. Die Grenze gegen die Muskelschicht ist ungleichmässig, indem Muskelfasern in das Gewebe hineinragen. Kleine Blutgefässe in allen Schichten des Gewebes. — Das subepitheliale Gewebe ist scharf nach aussen begrenzt. Das collagene Gewebe besteht aus feinen Fasern, die dicht beieinander und der Oberfläche parallel hinlaufen. Sie sind durch äusserst feine Fäden miteinander verbunden. Tiefer innen verlaufen feine Bindegewebsfibrillen zickzackförmig in allen Richtungen. Unter diesen feineren Bindegewebsfasern sind auch kurze Bündel etwas gröberer Fasern anzutreffen (siehe Fig. 9 Taf. A).— Unter den Zellen des interglandulären Gewebes lassen sich Fibroblasten, Klasmatocyten und Lymphocyten unterscheiden. In der Muskelschicht stösst man auf vereinzelte Mastzellen.

Fall 26.

28-jährige Virgo. Gestorben 26. IV. 06. Obduciert 26. IV. 06.

Anamnese nicht zu erhalten.

Obductionsdiagnose: Alcoholismus ac. Fractura cranii. Contusio et haemorrhagia cerebri.

Macroscopischer Befund. Uterus 7 × 4,5 cm. Wird längs der hinteren Wand aufgeschnitten. Portio virginell. Schleimhaut des Corpus uteri glatt, graurot gefärbt. — Nach der Färbung mit Mayers Hämalaun ist zu bemerken, dass die Grenzlinie zwischen der hellen und der dunklen Partie an der Cervix scharf ist, und leicht zickzackförmig am Os ut. ext. hinführt. Die Vagina ist hell, die Uterushöhle gleichmässig dunkel.

Microscopischer Befund. Das Epithel der Vagina ist ein breites vielschichtiges Plattenepithel. In der Gegend des Os ut. ext. geht das Epithel in ein geschichtetes Epithel von polygonalen Zellen und kurz darauf in die typischen Cylinderzellen der Cervicalschleimhaut über. Unter diesen Zellen kommen mucinhaltige vor. In der Cervix sind zahlreiche tiefe wie auch seichte Einschnitte zu sehen. — Das subepitheliale Gewebe der Vagina und der Cervix ist ziemlich breit. Die ersten Cervicaldrüsen erstrecken sich in die mit geschichtetem Epithel bekleidete Schleimhaut hinab. — Von dem collagenen Gewebe der Vagina laufen zunächst dem Epithel feine Fasern wellenförmig und der Oberfläche parallel hin. Die tieferen Bindegewebsfasern sind gröber und dichter beieinander gelegen. Zwischen diesen Bündeln kommen auch feinere Bindegewebsfasern zu Gesicht. Die Bindegewebsfasern entsenden feine Ausläufer nach den Seiten. In der Portio und der Cervix breiten sie sich aus und verlaufen mehr geschlängelt. In die Cervicalfalten reichen Fasern, die sich pinselförmig nach allen Seiten auflösen. Das collagene Gewebe ist ziemlich locker. — Dicht unter dem Epithel der Vagina zieht sich ein feines Bündel elastischer Fasern hin. Diese entsenden feine spiralförmig gewundene Äste sowohl in die Tiefe als in die Papillen. Das Gewebe enthält im übrigen verstreut kurze und lange spiralförmig gewundene elastische Fasern. In der Portio und der Gegend des Os ut. ext. liegen die elastischen Fasern ziemlich licht. Sie schlängeln sich um die unter dem geschichteten Epithel gelegenen Drüsen und entsenden Äste nach der Tiefe. An der Stelle, wo das Cylinderepithel beginnt, hören die elastischen Fasern vollständig auf und kommen nur mehr in den Gefässwänden der tieferen Schichten vor. — Unter den Zellen im subepithelialen Gewebe der Vagina sind Fibroblasten, Clasmatocyten, Lymphocyten, Plasmazellen, Mastzellen und eosinophile Zellen zu unterscheiden. Dieselben Zellen kommen in der Cervix vor.

Corpus uteri. Das Epithel wird von ziemlich hohem Cylinderepithel mit einem ovalen Kern in der Mitte der Zelle gebildet. — Das subepitheliale Gewebe, welches ziemlich breit ist, enthält zahlreiche Drüsen. Diese sind mit einer feinen Bindegewebsscheide umgeben. Das Drüsenepithel ist ziemlich wohlerhalten. Muskelfasern erstrecken sich in das Gewebe hinein. Vereinzelte blutgefüllte Gefässe kommen in dem Gewebe zu Gesicht. — Das collagene Gewebe besteht aus äusserst feinen Fasern, die in allen Richtungen verlaufen und ein

lockeres Gewebe bilden. Unter diesen feinen und kurzen Fasern kommen manche längere Bindegewebsfasern vor, die der Oberfläche parallel streichen. Tiefer innen sind die Bindegewebsfibern gröber und verlaufen in kleineren Bündeln wie geflochten und in derselben der Oberfläche parallelen Richtung. Manche der Bindegewebsfasern schlängeln sich um Gefässe und Drüsen. — Elastische Fasern sind nur in feinen Fäserchen in den Gefässwänden der unterliegenden Gewebe anzutreffen. — Unter den Zellen des interglandulären Gewebes lassen sich Fibroblasten, Clasmatocyten, Lymphocyten, Plasmazellen, rote Blutkörperchen und vereinzelte polynucleäre Leucocyten unterscheiden. In der Muskelschicht kommen einzelne Mastzellen vor.

Fall 27.

Primapara, 28 Jahre alt. Gestorben 19.I.06. Obduciert 20.I.06.

Anamnese: 1 Kind von ca. 6 Jahren. Letzte Menses im Frühsommer 1905 (vor ca. 8 Monaten).

Klinische Diagnose: Tuberculosis pulmonum.

Macroscopischer Befund. Uterus 7,5 × 4 cm. Wird längs der hinteren Wand aufgeschnitten. Portio sehr klein. Äusserer Muttermund erweitert. Die Schleimhaut des Corpus uteri ist glatt, leicht gerötet. — Nach der Färbung mit Mayers Hämalaun ist zu bemerken, dass die Grenzlinie zwischen der hellen und der dunklen Partie an der Cervix in der Gegend des Os ut. ext. stark zickzackförmig hinläuft, indem die beiden Farben ineinander übergehen, wobei sie Einbuchtungen und Vorsprünge von wechelnder Form und Länge bis ca. 8 mm oberhalb des Os ut. ext. bilden. Siehe Fig. 5. Die ungleichmässige Grenzlinie tritt in der Figur vollkommen deutlich hervor. — Im Corpus uteri, welches dunkel ist, sind zwei von der Mitte der Uterushöhle gegen das Os ut. int. convergierende schmale, etwas hellere Bänder zu sehen. — Die Vagina ist hell.

Microscopischer Befund. Das Epithel der Vagina wird von einem breiten vielschichtigen Plattenepithel gebildet. Das Epithel verschmälert sich allmählich im unteren Teil der Cervix. Die äusseren Zellen nehmen eine polygonale, etwas abgeplattete Form an. Je näher man dem macroscopisch dunkel gefärbten Teil der Cervix kommt, um so stärker reduciert sich die Zahl der Zelllagen, und zunächst den Cylinderzellen findet man ein Epithel, in dem das Stratum cylindricum seine normale Beschaffenheit verloren hat und durch 1 oder 2 Schichten cubischer Zellen mit einem runden Kern ersetzt ist. Diese Schicht ragt etwas unter die typischen Cylinderzellen der Cervicalschleimhaut vor. — Das subepitheliale Gewebe ist in der Vagina breit, verschmälert sich aber in der Cervix etwas, indem Muskelfasern von der Muskelschicht her eindringen. Die ersten Cervicaldrüsen erstrecken sich unter die mit geschichtetem Epithel bekleidete Schleimhaut hinab. In der Gegend

des Os ut. ext. ist das Gewebe stark infiltriert. — Von dem collagenen Gewebe der Vagina laufen zunächst dem Epithel feine Fasern wellenförmig und parallel der Oberfläche hin. Die Bindegewebsfasern sind durch feine Fäden miteinander verbunden. Tiefer innen liegen die ziemlich dicken Bündel der Bindegewebsfasern näher beieinander. Stellenweise gehen zwischen diesen Bündeln und zunächst den Gefässen feine Bindegewebsfasern hin. In der Gegend des Os ut. ext. breiten sich die Fasern aus und lösen sich in ein Gewirr von kürzeren und längeren Fasern auf (Infiltrat). Unter diesem Gewirr erscheinen dicke Bündel von Bindegewebsfasern in einer der Oberfläche parallelen Richtung. In der Cervix zeigt sich nur ein Netzwerk von zickzackförmig umeinander laufenden Bindegewebsfasern. — Dicht unter dem Epithel der Vagina zieht sich eine elastische Schicht hin, welche sowohl nach der Tiefe als auch in die Papillen feine Äste entsendet. Das Gewebe

Fig. 5. Natürl. Grösse.

enthält im übrigen kurze und schraubenförmig gewundene elastische Fasern. Je mehr man sich der Gegend des Os ut. ext. nähert, desto mehr verschwinden die elastischen Fasern aus dem dem Epithel zunächst liegenden Teil der Schleimhaut und kommen nur mehr in den tieferen Schichten als kurze schraubenförmig gewundene Fasern zu Gesicht. In der Cervix findet man elastische Fasern nur in kleineren Anhäufungen um die Gefässe der tiefsten Schichten. — Unter den Zellen des subepithelialen Gewebes der Vagina sind Fibroblasten, Clasmatocyten, Lymphocyten, Plasma- und eosinophile Zellen und Mastzellen zu unterscheiden. In der Cervix kommen dieselben Zellen vor.

Corpus uteri. An den macroscopisch dunklen Partien wird das Epithel von einem cubischen oder einem niedrigen Cylinderepithel mit einem runden oder leicht ovalen Kern in der Mitte der Zelle gebildet. An den macroscopisch hellen Stellen andererseits besteht das Epithel aus einer sehr niedrigen einfachen Schicht Plattenepithel mit einem ovalen, parallel zur Oberfläche gestellten Zellkern. Stellenweise sieht das Epithel gleichsam 2-schichtig aus, indem die Zellen ineinander

eingekeilt sind. Der Zellkern der oberen Schicht ist zusammengedrückt und etwas länger, der der unteren rund, etwas unregelmässig conturiert. Dieses letztere Epithel bleibt wie auch die einfache Schicht Plattenepithel bei Pepsinverdauung undigeriert, während das cubische und das niedrige Cylinderepithel verdaut werden. — Das subepitheliale Gewebe, welches breit ist, enthält zahlreiche Drüsen. Diese sind mit einer feinen Bindegewebsscheide umgeben. Das Drüsenepithel ist wohlerhalten. Das Gewebe enthält blutgefüllte kleine und verstreute Gefässe. Muskelfasern reichen in das Gewebe hinein. — Das subepitheliale Gewebe ist durch eine scharfe Grenze vom Epithel geschieden. Das collagene Gewebe besteht aus feinen Fasern, die in verschiedenen Richtungen hinlaufen und ein Geflecht mit weiten Maschen bilden. Die Bindegewebsfasern entsenden feine zickzackähnliche Ausläufer nach den Seiten. Die tiefer gelegenen Bindegewebsfasern sind etwas gröber. — Elastische Fasern sind nur in kleineren Anhäufungen um die Gefässe der unterliegenden Gewebe herum anzutreffen. — Unter den Zellen des interglandulären Gewebes lassen sich Fibroblasten, Clasmatocyten, Lymphocyten, Plasmazellen und einzelne eosinophile Zellen unterscheiden. In der Muskelschicht kommen vereinzelte Mastzellen vor.

Fall 28.

Multipara, 29 Jahre alt. Gestorben 21. IX. 06. Obduciert 21. IX. 06.

Anamnese nicht zu erhalten.

Obductionsdiagnose: Pneumonia ac. lob. sup. et med. lat. dext. Oedema pulmonum. Nephritis ac.

Macroscopischer Befund. Uterus 7,5×5 cm. Wird längs der vorderen Wand aufgeschnitten. Portio von gewöhnlicher Grösse. Am Corpus uteri sind kleine Hämorrhagien zu sehen. — Nach der Färbung mit Mayers Hämalaun ist zu bemerken, dass die Vagina hell ist. Die Grenzlinie zwischen der hellen und der dunklen Partie an der Cervix tritt nicht deutlich hervor, läuft aber, wie es scheint, am Os ut ext. hin. Die Cervix ist dunkel, und die Portio zeigt eine etwas dunklere Nuance. Das Corpus uteri hat einen etwas undeutlichen Farbenton (Färbung etwas misslungen).

Microscopischer Befund. Das Epithel der Vagina wird von einem breiten vielschichtigen Plattenepithel gebildet. In der Portio sind die obersten Zelllagen stellenweise abgestossen. Das Epithel geht am Os ut. ext. in ein hohes, teilweise mucinhaltiges Cylinderepithel über. Gleich oberhalb des äusseren Muttermundes beginnen zahlreiche tiefe und mehrfach verzweigte Einschnitte. Diese sind ebenfalls mit einem hohen Cylinderepithel bekleidet. — Das subepitheliale Gewebe ist in der Vagina ziemlich breit, verschmälert sich aber in der Portio

und vom Os ut. ext. aufwärts allmählich. In der Gegend des äusseren Muttermundes ist das Gewebe stark kleinzellig infiltriert. Die ersten Cervicaldrüsen erstrecken sich bis zu der mit geschichtetem Epithel bekleideten Schleimhaut hinab. — Von dem collagenen Gewebe der Vagina laufen zunächst dem Epithel feine Fasern der Oberfläche parallel hin. Tiefer innen sind die Bindegewebsfasern gröber und schlängeln sich um die Gefässe. Die Fibern entsenden feine Ausläufer nach den Seiten. In der Portio rücken die Bindegewebsfasern etwas näher aneinander, um sich in der Gegend des Os ut. ext. und in der Cervix wieder auszubreiten. In der Cervix besteht das collagene Gewebe aus einem lockeren und lichten Netzwerk von feinen geschlängelten Fasern. Tiefer innen gehen etwas gröbere Bindegewebsfasern nach allen Richtungen hin. — Dicht unter dem Epithel der Vagina zieht sich eine feine elastische Schicht hin, die feine Äste nach der Tiefe entsendet. Im übrigen enthält das Gewebe kurze und feine, mehr zerstreute elastische Fasern. Je näher man dem Os ut. ext. kommt, um so feiner und spärlicher werden die elastischen Fasern, um in der Gegend des Übergangs des Plattenepithels in Cylinderepithel schliesslich vollständig zu verschwinden. — Unter den Zellen im subepithelialen Gewebe der Vagina sind Fibroblasten, Clasmatocyten, Lymphocyten, Mastzellen und vereinzelte Plasma- und eosinophile Zellen zu unterscheiden. In der Cervix kommen dieselben Zellen vor wie in der Vagina.

Corpus uteri. Das Epithel, welches teilweise abgestossen ist, besteht aus einem Cylinderepithel von gewöhnlicher Höhe mit einem ovalen, in der Mitte der Zelle liegenden Kern. — Das subepitheliale Gewebe, das ziemlich breit ist, enthält zahlreiche Drüsen. Diese sind mit einer feinen Bindegewebsscheide umgeben. Das Drüsenepithel ist wohlerhalten. Blutgefüllte Gefässe kommen spärlicher in dem Gewebe vor. Die Muskelschicht ragt ein wenig in das Gewebe hinein. — Das subepitheliale Gewebe ist nach aussen scharf begrenzt. Das collagene Gewebe wird von ausserordentlich feinen Fasern gebildet, die wie geflochten der Oberfläche parallel verlaufen. Zwischen den Bindegewebsfasern kommen feine Fäserchen zu Gesicht. Das Ganze stellt ein sehr zartes Netzwerk mit grösseren und kleineren Maschen dar. Tiefer innen sind die Bindegewebsfasern gröber. — Nur in den Gefässwänden der unterliegenden Gewebe sind feine elastische Fasern anzutreffen. — Unter den Zellen des interglandulären Gewebes lassen sich Fibroblasten, Clasmatocyten, Lymphocyten, eosinophile Zellen und einzelne Plasmazellen unterscheiden. In der Muskelschicht sind vereinzelte Mastzellen anzutreffen.

Fall 29.

Multipara, 29 Jahre alt. Gestorben 13. III. 06. Obduciert 14. III. 06.

Anamnese: Menses regelmässig. Mit 19 Jahren verheiratet. 4 Kinder, das jüngste 4 Jahre alt. Keine Fehlgeburt. Letzte Menses Anfang December 1905 (vor ca. 3 Monaten).

Klinische Diagnose: Tuberculosis pulmonum.

Macroscopischer Befund. Uterus 7×5 cm. Wird längs der hinteren Wand aufgeschnitten. Portio eher klein. Muttermund weit. Schleimhaut des Corpus uteri leicht gerötet. — Nach der Färbung mit Mayers Hämalaun ist zu bemerken, dass die Grenzlinie zwischen der hellen und der dunklen Partie an der Cervix scharf ist und leicht zickzackförmig am Os ut. ext. hinführt. Das Corpus uteri ist dunkel bis auf einen helleren Fleck von ca. 1/2 cm Durchmesser, der 1/2 cm oberhalb des Os ut. int. liegt.

Microscopischer Befund. Das Epithel der Vagina wird von einem ziemlich schmalen geschichteten Plattenepithel gebildet. In der Gegend der Portio verschmälert sich das Epithel weiter, um am Os ut. ext. in die typischen Cylinderzellen der Cervicalschleimhaut überzugehen. Weiter oben in der Cervix setzen tiefe Einschnitte ein. Diese sind mit einem mucinhaltigen Cylinderepithel bekleidet. — Das subepitheliale Gewebe ist in der Vagina recht breit, verschmälert sich aber in der Cervix beträchtlich, indem allmählich Muskelfasern von der Muscularis her eindringen. Die ersten Cervicaldrüsen erstrecken sich bis zu der mit geschichtetem Epithel bekleideten Schleimhaut. — Von dem collagenen Gewebe der Vagina laufen unter dem Epithel ziemlich grobe Fasern dicht beieinander und zickzackförmig der Oberfläche parallel hin. Die Bindegewebsfasern entsenden kleine zackenähnliche Ausläufer nach den Seiten. Tiefer innen liegen die Bindegewebsfibern etwas weiter auseinander und schlängeln sich um die Gefässe. In der Gegend des Os ut. ext. breiten sich die Bindegewebsfasern aus und werden feiner. Die Fasern entsenden feine borstenähnliche Ausläufer nach den Seiten. In der Cervix rücken die Bindegewebsfasern näher aneinander und verlaufen leicht zickzackförmig in einer der Oberfläche parallelen Richtung. Stellenweise, besonders in den Falten der Cervix, erscheint nur ein Gewirr von geschlängelten feinen Fasern. — Dicht unter dem Epithel der Vagina zieht sich ein kleineres Bündel elastischer Fasern hin. Im übrigen verlaufen in dem Gewebe etwas feinere elastische Fasern der Oberfläche parallel. Sie entsenden etwas spiralförmig gewundene Ausläufer nach den Seiten. Die elastische Schicht hört beim Übergang des Plattenepithels in Cylinderepithel auf. In der Cervix kommen nur kurze und elastische Fasern vor und zwar hauptsächlich in den tiefer liegenden Gefässwänden. — Unter den Zellen im subepithelialen Gewebe der Vagina sind Fibroblasten, Clasmatocyten, Lymphocyten, Plasmazellen, Mastzellen und einzelne eosinophile Zellen zu unterscheiden. In der Cervix sind nur vereinzelte Plasmazellen anzutreffen. Mastzellen kommen bloss in den unterliegenden Geweben vor.

Corpus uteri. An dem macroscopisch hellen Fleck wird das Epithel von einer sehr niedrigen einfachen Schicht Plattenepithel mit einem ovalen, mit der Längsachse parallel zur Oberfläche gestellten Kern gebildet. Dieses Epithel bleibt bei Pepsinverdauung undigeriert. Im übrigen besteht das Epithel aus einer einfachen Lage Cylinderzellen von gewöhnlicher Höhe. — Das subepitheliale Gewebe, welches ziemlich breit ist, enthält Drüsen in geringer Menge. Diese sind mit einer feinen Bindegewebsscheide umgeben. Das Drüsenepithel ist wohlerhalten. Blutgefüllte Gefässe kommen ziemlich zahlreich vor. Muskelfasern ragen in das Gewebe hinein. — Das collagene Gewebe besteht aus äusserst feinen Fasern, die zickzackförmig und geschlängelt mehr oder weniger parallel der Oberfläche verlaufen. Die Fasern entsenden feine zackenähnliche Ausläufer nach den Seiten. In diesem Gewirr feiner Fasern kommen auch etwas gröbere zu Gesicht, die nach verschiedenen Richtungen gehen. — Nur um die Gefässe der unterliegenden Gewebe erscheinen elastische Fasern und da in dicken Massen. — Unter den Zellen des interglandulären Gewebes sind Fibroblasten, Clasmatocyten, Lymphocyten, blutpigmentführende Zellen, ausgewanderte rote Blutkörperchen, Plasmazellen und hie und da eine eosinophile Zelle zu unterscheiden. In der Muskelschicht kommen vereinzelte Mastzellen vor.

Fall 30.

Multipara, 30 Jahre alt. Gestorben 14. X. 05. Obduciert 14. X. 05.

Anamnese: Letzter Partus 29. V. 05 (vor 4½ Monaten).

Klinische Diagnose: Tuberculosis pulmonum.

Macroscopischer Befund. Uterus 7×5,5 cm. Wird längs der hinteren Wand aufgeschnitten. Portio von gewöhnlicher Grösse. — Nach der Färbung mit Mayers Hämalaun ist zu bemerken, dass die Grenzlinie zwischen der hellen und der dunklen Partie an der Cervix recht scharf und wagrecht am Os ut. ext. hinläuft. In der Mittellinie der Cervixwand zeigt sich ein schmaler gelber Streifen, der sich vom Os ut. ext. bis ca. 1 cm oberhalb desselben erstreckt. Das Corpus uteri ist dunkel.

Macroscopischer Befund. Das Epithel der Vagina wird von einem ziemlich breiten geschichteten Plattenepithel gebildet. In der Gegend des Os ut. ext. verschmälert sich das Epithel ganz plötzlich und geht in ein geschichtetes Epithel über, in dem die äusseren Zellen eine runde, etwas abgeplattete Form annehmen. Dieses Epithel geht sehr bald in eine einfache Reihe von cubischen Zellen und schliesslich in die typischen Cylinderzellen der Cervicalschleimhaut über. An der Stelle der Cervix, die macroscopisch hell ist (heller Streifen), besteht das Epithel aus zwei drei Lagen Plattenepithelzellen. Dieses Epithel bleibt bei Pepsinverdauung undigeriert. Unmittelbar oberhalb des Os ut.

ext. beginnen zahlreiche tiefe und mehrfach verzweigte Einschnitte. — Das subepitheliale Gewebe ist in der Vagina ziemlich breit, verschmälert sich aber in der Cervix allmählich, indem Muskelfasern von der Muskelschicht her eindringen. In der Gegend der Portio erscheinen an ein paar Stellen dicht unter dem Epithel kleinere Zellenansammlungen (Infiltrate). Die ersten Cervicaldrüsen sind am Os ut. ext. an der Stelle, wo das Plattenepithel aufhört, anzutreffen. — Von dem collagenen Gewebe der Vagina laufen zunächst unter dem Epithel feine Fasern hin, die ein feines Netzwerk mit feinen Maschen bilden. Tiefer innen ziehen sich ziemlich dicke Bindegewebsfibern wellenförmig und der Oberfläche parallel hin. Die Bindegewebsfasern schlängeln sich um die Gefässe und entsenden feine Ausläufer zackenartig nach den Seiten. Diese gröberen Bindegewebsfasern rücken in der Portio mehr nach der Tiefe und verschwinden in der Gegend des Os ut. ext. Das collagene Gewebe der Portio und der Cervix besteht aus einem feinen Netzwerk feiner Fasern mit feinen Maschen. Unter diesen laufen gröbere Fasern hin, die aus der Tiefe kommen und sich pinselförmig auflösen. — Dicht unter dem Epithel der Vagina zieht sich eine elastische Schicht hin, die sowohl in die Tiefe als auch in die Papillen hinauf feine Äste entsendet. Im übrigen enthält das Gewebe Bündel elastischer Fasern, die sich um die Gefässe schlängeln und mehr oder weniger parallel der Oberfläche verlaufen. In der Portio sind die elastischen Fasern feiner und näher am Epithel gelegen, während in den tieferen Schichten nur kurze und feine elastische Fasern in allen Richtungen hinziehen. In der Cervix sind nur zerstreut feine, kurze elastische Fasern anzutreffen. — Unter den Zellen im subepithelialen Gewebe der Vagina lassen sich Fibroblasten, Clasmatocyten, Lymphocyten, eosinophile und Mastzellen und vereinzelte Plasmazellen unterscheiden. In der Cervix sind dieselben Zellen, aber nur einzelne Mastzellen in den tieferen Schichten anzutreffen.

Corpus uteri. Das Epithel, welches teilweise abgestossen ist, wird von einem niedrigen Cylinder- oder cubischen Epithel mit einem leicht ovalen Kern in der Mitte der Zelle gebildet. — Das subepitheliale Gewebe, welches nicht allzu breit ist, enthält zahlreiche Drüsen. Diese sind mit einer feinen Bindegewebsscheide umgeben. Das Drüsenepithel ist wohlerhalten. Muskelfasern reichen in das Gewebe hinein. Blutgefüllte Gefässe kommen in geringer Menge und näher der Muskelschicht vor. — Das subepitheliale Gewebe ist durch eine scharfe Grenze vom Epithel getrennt. Das collagene Gewebe besteht aus Bindegewebsfasern, die wie geflochten in einer der Oberfläche parallelen Richtung verlaufen. Die Bindegewebsfasern entsenden kleine feine zackenähnliche Ausläufer nach den Seiten. Tiefer innen bilden die Bindegewebsfibrillen ein feines Netzwerk. In diesem Fasernetz kommen einzelne etwas gröbere Bindegewebsfasern zu Gesicht, die geschlängelt nach verschiedenen Richtungen gehen (siehe Fig. 10 Taf. A). — Nur um die Gefässe der unterliegenden Gewebe ziehen sich elastische Fasern hin

und da in grossen Klumpen. — Unter den Zellen des interglandulären Gewebes sind Fibroblasten, Clasmatocyten, blutpigmentführende Zellen, Lymphocyten und hie und da eine Plasmazelle zu unterscheiden. In der Muskelschicht stösst man auf vereinzelte Mastzellen.

Fall 31.

Nullipara, 31 Jahre alt. Gestorben 3. XII. 05. Obduciert 5. XII. 05.

Anamnese: Erste Menses mit 16 Jahren. Menses seit Juli 1905 (ca. 5 Monaten) ausgeblieben.

Klinische Diagnose: Tumor cerebri.

Obductionsdiagnose: Glioma cerebri. Hyperaemia et oedema pulmonum.

Macroscopischer Befund. Uterus 8×4 cm. Wird längs der hinteren Wand aufgeschnitten. Portio virginell. Schleimhaut des Corpus uteri glatt, leicht gerötet. — Nach der Färbung mit Mayers Hämalaun ist zu bemerken, dass die Grenzlinie zwischen der hellen und der dunklen Partie an der Cervix stark zickzackförmig 3 bis 4 mm oberhalb des Os ut. ext. hinläuft. Das Corpus uteri ist dunkel bis auf ein paar hellere Streifen, die sich rechts von der Mittellinie und schräg von oben lateral nach unten und medial bis in die Nähe des Os ut. int. hinziehen.

Microscopischer Befund. Das Epithel der Vagina wird von einem ziemlich breiten vielschichtigen Plattenepithel gebildet. Etwas oberhalb des Os ut. ext. geht dieses Epithel in zwei drei Lagen von Zellen über, deren oberste eine etwas abgeplattete polygonale Form mit einem runden Kern in der Mitte aufweisen. Dieses Epithel verwandelt sich kurz darauf in die typischen Cylinderzellen der Cervicalschleimhaut, unter denen mucinhaltige Zellen zu finden sind. In der Cervix erscheinen zahlreiche tiefe und verzweigte Einschnitte. — Das subepitheliale Gewebe ist in der Vagina und der Cervix ziemlich breit. In der Cervix sind zahlreiche Drüsen anzutreffen. — Von dem collagenen Gewebe der Vagina bilden die dem Epithel zunächst hinlaufenden Fasern ein feines Netzwerk. Zwischen diesen Bindegewebsfasern schlängeln sich äusserst zarte Fäserchen hin. Tiefer innen sind die Bindegewebsfibern etwas gröber und schlängeln sich um die Gefässe. Zum Teil verlaufen diese Bindegewebsbündel wellenförmig in einer der Oberfläche parallelen Richtung. Die Bindegewebsfasern entsenden feine zackenähnliche Ausläufer nach den Seiten. In der Cervix besteht das collagene Gewebe aus feinen Fasern, die zickzackförmig nach verschiedenen Richtungen gehen und ein feines Netzwerk bilden. Zum Teil laufen die Bindegewebsfasern, zumal die tiefer gelegenen, mehr oder weniger der Oberfläche parallel und schlängeln sich um die zahlreichen Drüsen. Zwischen den Binde-

gewebsfibern erscheint ein zartes Netzwerk feiner Fasern. Die Bindegewebsfasern entsenden feine Ausläufer nach den Seiten. — Dicht unter dem Epithel der Vagina zieht sich eine feine elastische Schicht hin, die sowohl nach der Tiefe als in die Papillen hinauf feine Äste entsendet. Im übrigen enthält das Gewebe kurze und schraubenförmig gewundene elastische Fasern, die nach verschiedenen Richtungen laufen. In der Cervix begegnet man elastischen Fasern nur in den tiefer gelegenen Gefässwänden dicht unter der Intima. — Unter den Zellen im subepithelialen Gewebe der Vagina lassen sich Fibroblasten, Clasmatocyten, Lymphocyten, eosinophile und Plasmazellen und Mastzellen unterscheiden. Dieselben Zellen findet man in der Cervix.

Corpus uteri. An den macroscopisch hellen Partien (Streifen) wird das Epithel von einer niedrigen einfachen Schicht Plattenepithel mit einem ovalen, mit der Längsachse parallel zur Oberfläche gestellten Zellkern gebildet. Dieses Epithel bleibt bei Pepsinverdauung undigeriert. An den macroscopisch dunklen Stellen besteht das Epithel, welches wohlerhalten ist, aus einem ziemlich hohen Cylinderepithel mit einem ovalen, etwas basal gestellten Kern. Unter diesen Zellen sind mucinhaltige zu finden. Stellenweise ist dieses einfache Cylinderepithel durch ein paar Schichten Epithel unterbrochen, bei dem die oberste Schicht aus niedrigen Cylinderzellen mit einem ovalen Kern in der Mitte der Zelle, die untere aus würfelförmigen oder polygonalen Zellen mit einem runden Kern in der Mitte der Zelle besteht. — Das subepitheliale Gewebe, welches ziemlich breit ist, enthält Drüsen in geringer Menge. Das Drüsenepithel ist wohlerhalten. Die Drüsen sind mit einer feinen Bindegewebsscheide umgeben. Das Gewebe enthält vereinzelte kleine Blutgefässe. Muskelfasern ragen in das Gewebe hinein. — Das subepitheliale Gewebe ist scharf gegen das Epithel abgegrenzt. Das collagene Gewebe besteht aus feinen Fasern, die wie geflochten in einer der Oberfläche parallelen Richtung verlaufen. Tiefer innen sind die Bindegewebsfibern bedeutend gröber und ziemlich dicht beieinander gelegen. Zwischen den Bindegewebsfasern sind feine Fasern zu sehen, die von den ersteren ausgehen. Ausserdem entsenden die Bindegewebsfasern feine Ausläufer nach den Seiten (siehe Fig. 11 Taf. A). — Nur in den Gefässwänden der tiefer liegenden Schichten sind feine elastische Fasern dicht unter der Intima anzutreffen. — Unter den Zellen des interglandulären Gewebes lassen sich Fibroblasten, Clasmatocyten, Lymphocyten und hie und da eine Plasmazelle unterscheiden. In der Muskelschicht findet man vereinzelte Mastzellen.

Der Übergang zwischen Vagina und Cervix wurde als Serie geschnitten und die Grenzlinie zwischen Platten- und Cylinderepithel reconstruiert (siehe Fig. 15, S. 173).

Fall 32.

Multipara, 31 Jahre alt. Gestorben 15. VIII. 06. Obduciert 16. VIII. 06.

Anamnese: 3 Kinder. Letzter Partus 1901. Letzte Menses im Januar 1906 (vor ca. 7 Monaten).

Klinische Diagnose: Tuberculosis pulmonum. Degeneratio amyloidea.

Macroscopischer Befund. Uterus 7,5 × 4,5 cm. Wird längs der vorderen Wand aufgeschnitten. Portio klein. Schleimhaut des Corpus uteri glatt, graurot gefärbt. — Nach der Färbung mit Mayers Hämalaun ist zu bemerken, dass die Grenzlinie zwischen der hellen und der dunklen Partie an der Cervix zickzackförmig am Os ut. ext. hin etwas auf die Portio hinüberläuft. Das Corpus uteri ist dunkel mit zerstreuten helleren Flecken.

Microscopischer Befund. Das Epithel der Vagina wird von einem vielschichtigen Plattenepithel gebildet. In der Gegend des Os ut. ext. verschmälert es sich plötzlich, indem die obersten Zelllagen abgestossen sind, und geht gleich oberhalb des äusseren Muttermundes in die typischen Cylinderzellen der Cervicalschleimhaut über. Unter diesen Zellen kommen reichlich mucinhaltige vor. Beim Übergang des Plattenepithels in Cylinderepithel beginnen zum Teil ziemlich tiefe und verzweigte Einschnitte. Dieselben sind mit einem teilweise mucinhaltigen Cylinderepithel bekleidet. — Das subepitheliale Gewebe der Vagina ist ziemlich breit, verschmälert sich aber von der Gegend des Os ut. ext. nach oben, indem allmählich Muskelfasern von der Muskelschicht her eindringen. In der Gegend des äusseren Muttermundes erscheint dicht unter dem Epithel eine grössere Ansammlung von Zellen (Infiltrat). Die ersten Cervicaldrüsen erstrecken sich bis in die Gegend des Übergangs des Plattenepithels in Cylinderepithel hinab. — Von dem collagenen Gewebe der Vagina laufen dem Epithel zunächst feine Fasern ziemlich licht und der Oberfläche parallel hin. Die Bindegewebsfasern sind durch feine Fäserchen verbunden. Tiefer innen verlaufen Bündel von Bindegewebsfibrillen wellenförmig und geschlängelt zwischen den Gefässen. Die Bindegewebsbündel liegen ziemlich dicht beieinander und entsenden feine Ausläufer nach den Seiten. Weiter oben in der Vagina und in der Portio breiten sich die Bindegewebsfasern etwas aus und gehen in einer der Oberfläche parallelen Richtung dahin. Vom Os ut. ext. aufwärts verlaufen ausserordentlich feine Fasern zickzackförmig nach allen Seiten und bilden an manchen Stellen ein einziges Gewirr. Unter diesen feinen Bindegewebsfasern finden sich auch etwas gröbere, welche sich um Gefässe und Drüsen schlängeln. — Dicht unter dem Epithel der Vagina zieht sich eine elastische Schicht hin, die kürzere und längere Äste in die Tiefe entsendet. Im übrigen erscheinen in dem Gewebe verstreut feine und kurze elastische Fasern. Die elastische Schicht hört in der Gegend des Fornix auf. In der Portio kommen feine elastische Fasern vor, die sich nach allen Seiten hinschlängeln. Etwas unterhalb des Os ut. ext. hören diese ganz auf, und es zeigt sich in der Cervix

hie und da eine feine und kurze elastische Faser. — Unter den Zellen im subepithelialen Gewebe der Vagina sind Fibroblasten, Clasmatocyten, Lymphocyten, vereinzelte Mast- und Plasmazellen und hie und da eine eosinophile Zelle zu unterscheiden. In der Cervix findet man alle diese selben Zellen mit Ausnahme der eosinophilen.

Corpus uteri. Das Epithel, welches teilweise abgestossen ist, wird von einem niedrigen Cylinder- oder einem cubischen Epithel gebildet. An den macroscopisch hellen Flecken besteht es aus einer sehr niedrigen Schicht Plattenepithel mit einem ovalen, mit der Längsachse parallel zur Oberfläche gestellten Kern. Dieses Epithel bleibt bei Verdauung mit Pepsin und Trypsin undigeriert. — Das subepitheliale Gewebe, welches ziemlich breit ist, enthält zahlreiche Drüsen. Das Drüsenepithel ist teilweise abgelöst. Die Drüsen sind mit einer feinen Bindegewebsscheide umgeben. Muskelfasern ragen in das Gewebe hinein. Blutgefüllte kleine Gefässe kommen im Gewebe zu Gesicht. — Das subepitheliale Gewebe ist durch eine scharfe Grenze vom Epithel geschieden. Das collagene Gewebe besteht aus feinen Bündeln von Bindegewebsfibrillen, die der Oberfläche parallel laufen. Die Bindegewebsfibrillen entsenden nach den Seiten feine Äste, welche sich wellenförmig in allen Richtungen hinschlängeln. Stellenweise ist nur eine Ansammlung feiner kurzer umeinander gewundener Bindegewebsfasern zu sehen. — Nur in den unterliegenden Geweben kommen elastische Fasern in grossen Massen um die Gefässe vor. — Unter den Zellen des interglandulären Gewebes lassen sich Fibroblasten, Clasmatocyten, Lymphocyten und einzelne Plasmazellen unterscheiden. In der Muskelschicht stösst man auf Mastzellen.

Fall 33.

Nullipara, 32 Jahre alt. Gestorben 27. XI. 05. Obduciert 28. XI. 05.

Anamnese nicht zu erhalten.

Klinische Diagnose: Tuberculosis pulmonum et laryngis.

Macroscopischer Befund. Uterus $5{,}5 \times 4$ cm. Wird längs der hinteren Wand aufgeschnitten. Portio virginell. Die Schleimhaut des Corpus uteri ist glatt. — Nach der Färbung mit Mayers Hämalaun ist zu bemerken, dass die Grenzlinie zwischen der hellen und der dunklen Partie an der Cervix mehr scharf zickzackförmig verläuft und sich auf der vorderen Cervicalwand bis ca. 1 cm oberhalb des Os ut. ext. erstreckt. Das Corpus uteri ist im ganzen genommen eher hell.

Microscopischer Befund. Das Epithel der Vagina wird von einem ziemlich breiten vielschichtigen Plattenepithel gebildet. In der Gegend des Os ut. ext. verschmälert sich das Epithel rasch und geht in ein schmales geschichtetes Epithel über, bei dem die äusseren

Zellen eine niedrige cubische Form annehmen und einen runden Kern in der Mitte aufweisen. Je näher man dem macroscopisch dunkel gefärbten Teil der Cervix kommt, desto mehr reduciert sich die Zahl der Zelllagen. Stellenweise besteht im unteren Teile der Cervix (macroscopisch hell) das Epithel aus einem zweischichtigen Plattenepithel. Das geschichtete Epithel geht später in eine einfache Reihe von einigen cubischen Zellen und schliesslich in die typischen Cylinderzellen der Cervicalschleimhaut über, unter denen mucinhaltige Zellen anzutreffen sind. In der Cervix erscheinen tiefe, zum Teil verzweigte Einschnitte. Diese sind mit einem niedrigen Cylinderepithel mit einem leicht ovalen Kern an der Basis der Zelle bekleidet. — Das subepitheliale Gewebe ist in der Vagina eher breit, verschmälert sich aber in der Cervix etwas, indem Muskelfasern von der Muscularis her eindringen. In der Gegend des Os ut. ext. kommt eine kleine Zellenansammlung (Infiltrat) zu Gesicht. Die ersten Cervicaldrüsen sind an der Stelle anzutreffen, wo das Cylinderepithel beginnt. — Von dem collagenen Gewebe der Vagina laufen unmittelbar unter dem Epithel feine Fasern wellenförmig und der Oberfläche parallel hin. Die Bindegewebsfasern sind durch feine Fäserchen miteinander verbunden. Diese Bindegewebsfibrillen reichen bis in die Papillen hinein. Tiefer innen sind die Bindegewebsfasern zu Bündeln zusammengefasst und ziemlich dicht beieinander gelegen. Die Fasern entsenden feine Zacken nach den Seiten. In der Gegend des Os ut. ext. rücken die gröberen Bündel nach der Tiefe zu. Das Gewebe ist im übrigen in dieser Gegend bedeutend lockerer und besteht aus feinen kürzeren und längeren Fasern, die ein einziges Gewirr (Infiltrat) bilden. In der Cervix verlaufen dem Epithel zunächst feine Fasern wie geflochten in einer der Oberfläche parallelen Richtung. Die tiefer gelegenen Bindegewebsfasern sind beträchtlich gröber. Die Bindegewebsfibrillen entsenden feine Äste nach den Seiten. — Dicht unter dem Epithel der Vagina zieht sich eine feine elastische Schicht hin, die in die Tiefe und in die Papillen hinein feine Äste entsendet. Im übrigen enthält das Gewebe kurze, etwas schraubenförmig gewundene elastische Fasern. Je näher man der Gegend des Os ut. ext. kommt, desto mehr verschwinden die elastischen Fasern und treten nur mehr als kurze feine Stümpfchen auf. Weiter oben in der Cervix sind nur vereinzelte kurze und feine elastische Fasern anzutreffen. — Unter den Zellen im subepithelialen Gewebe der Vagina lassen sich Fibroblasten, Clasmocyten, Lymphocyten, Mastzellen und vereinzelte Plasmazellen unterscheiden. In der Cervix kommen dieselben Zellen, Mastzellen aber nur in den unterliegenden Geweben vor.

Corpus uteri. Das Epithel, welches wohlerhalten ist, wird von einer sehr niedrigen einfachen Schicht Plattenepithel mit einem ovalen, parallel zur Oberfläche gestellten Kern gebildet. Die äussere Zellgrenze ist scharf. Dieses Epithel bleibt bei Pepsinverdauung undigeriert. Den Übergang von den hohen Cylinderzellen des Cervixepithels zu dem in Rede stehenden Epithel vermittelt eine Reihe cubischer Zellen mit

einem runden Kern in der Mitte der Zelle. — Das subepitheliale Gewebe, welches nicht allzu breit ist, enthält in geringerer Menge kleine Drüsen. Dieselben sind mit einer feinen Bindegewebsscheide umgeben. Das Drüsenepithel ist wohlerhalten. Das Gewebe enthält einzelne kleine Blutgefässe. — Das subepitheliale Gewebe ist durch eine scharfe Grenze von dem Epithel geschieden. Das collagene Gewebe besteht aus feinen Fasern, die in grösserem oder kleinerem Abstand voneinander und der Oberfläche parallel verlaufen. Die Fasern entsenden feine Ausläufer nach den Seiten. Unter diesen feineren Bindegewebsfasern kommen auch etwas gröbere vor, die wellenförmig in derselben der Oberfläche parallelen Richtung hinlaufen. (Siehe Fig. 12 Taf. A) — In dem Gewebe sind vereinzelte feine und kurze elastische Fasern anzutreffen. — Unter den Zellen des interglandulären Gewebes lassen sich Fibroblasten, Clasmatocyten und Lymphocyten unterscheiden. In der Muskelschicht findet man einzelne Mastzellen.

Fall 34.

Multipara, 34 Jahre alt. Gestorben 27. IV. 06. Obduciert 28. IV. 06.

Anamnese: Erste Menses mit 17 Jahren. Menses regelmässig mit fünftägiger Dauer. 6 Kinder. Letzte Menses (?).

Klinische Diagnose: Tuberculosis pulmonum.

Macroscopischer Befund. Uterus $7 \times 5{,}5$ cm. Wird längs der vorderen Wand aufgeschnitten. Äusserer Muttermund links laceriert. Portio ziemlich gross. Beim Präparieren entsteht in der Vaginalwand ein Loch. Desgleichen wird die Uteruswand beim Aufschneiden des Corpus uteri verletzt. Schleimhaut des Corpus uteri glatt, graurot gefärbt. — Nach der Färbung mit Mayers Hämalaun erscheint die Vagina hell. Rechts in Fig. 6 ist ein kleinerer dunkler Fleck in der Vagina zu sehen (die oben erwähnte Verletzung). Die Grenzlinie zwischen der hellen und der dunklen Partie an der Cervix führt leicht zickzackförmig am Os ut. ext. hin. Der Cervicalkanal ist dunkel. Die ganze Uteruskörperhöhle zeigt eine gleichmässig helle Farbe. In der Mittellinie und links (siehe Fig. 6) kleinere dunkle Flecken (künstlich, Verletzungen beim Aufschneiden).

Microscopischer Befund. Das Epithel der Vagina wird von einem ziemlich schmalen geschichteten Plattenepithel gebildet. In der Gegend des Os ut. ext. sind die obersten Zelllagen abgestossen. Etwas oberhalb des äusseren Muttermundes geht dieses Epithel in eine einfache Schicht cubischer Zellen und kurz darauf in die typischen Cylinderzellen der Cervicalschleimhaut über. In dieser Gegend beginnen tiefe und schmale, teilweise mehrfach verzweigte Einschnitte. Diese sind mit einem hohen Cylinderepithel bekleidet. Unter diesen Zellen kommen zahlreiche Becherzellen vor. — Das subepitheliale Gewebe der

Vagina ist ziemlich breit, verschmälert sich aber in der Portio etwas und noch mehr in der Cervix, indem allmählich Muskelfasern von der Muskelschicht her eindringen. Die ersten Cervicaldrüsen erstrecken sich bis zu der mit geschichtetem Epithel bekleideten Schleimhaut hinab. — Von dem collagenen Gewebe der Vagina sieht man dem Epithel zunächst ein feines Netzwerk von feinen Fasern, die äusserst feine Ausläufer nach den Seiten entsenden. Tiefer innen laufen etwas gröbere Fasern wie geflochten und der Oberfläche parallel dahin. Diese Fasern entsenden feine Ausläufer nach den Seiten und schlängeln sich um die Gefässe. Innerhalb dieser gröberen Bindegewebsfasern erscheint ein feines Netzwerk von feinen Fasern (siehe Fig. 30 Taf. B). Je näher man der Gegend des Os ut. ext. kommt, um so lichter werden die Bindegewebsfasern, und zwar verlaufen sie wie geflochten und wellenförmig der Oberfläche parallel. Unter diesen feineren Bindegewebsfasern findet man auch gröbere. Zwischen den Bindegewebsfasern führen andere viel feinere nach verschiedenen Seiten. In der Cervix bilden die Bindegewebsfibrillen zunächst der Oberfläche ein einziges feines Gewirr. Tiefer innen laufen etwas gröbere Fasern dicht beieinander und in einer der Oberfläche parallelen Richtung hin. Sie entsenden nach der Tiefe Ausläufer, die sich pinselförmig in feinen Fibrillen in das erwähnte Gewirr hinein auflösen. — Dicht unter dem Epithel der Vagina zieht sich eine schmale elastische Schicht hin, die kurze und feine Äste nach der Tiefe entsendet. Im übrigen enthält das Gewebe kürzere und längere schraubenförmig gewundene elastische Fasern. Je näher man der macroscopisch dunklen Partie kommt, desto feiner und lichter werden die elastischen Fasern, um schliesslich in der Cervix auf einzelne feine und kurze Fäserchen zusammenzuschmelzen. — Unter den Zellen im subepithelialen Gewebe der Vagina sind Fibroblasten, Clasmatocyten, Plasma-, Mast- und eosinophile Zellen sowie Lymphocyten zu unterscheiden. In der Cervix findet man dieselben Zellen.

Fig. 6. $^2/_3$ Grösse.

Corpus uteri. Das Epithel, welches wohlerhalten ist, wird von einer sehr niedrigen einfachen Schlicht Plattenepithel gebildet. Die äussere Zellgrenze ist sehr scharf, an manchen Stellen etwas ungleichmässig, durchlöchert. Die übrigen Zellgrenzen sind etwas undeutlich. Der Zellkern ist oval, etwas unregelmässig konturiert und an der Ober-

fläche zusammengedrückt (siehe Fig. 35 Taf. C). Dieses Epithel bleibt bei Pepsin- wie Trypsinverdauung undigeriert. Es ist an manchen Schnitten durch einige cubische oder niedrige Cylinderzellen unterbrochen. Der Übergang von den Cylinderzellen des Cervixepithels zu dem sehr niedrigen einfachen geschichteten Plattenepithel tritt deutlich hervor. — Das subepitheliale Gewebe, welches ziemlich schmal ist, enthält zahlreiche Drüsen, die schmal und langgestreckt der Oberfläche parallel laufen. Die Drüsen sind mit einer feinen Bindegewebsscheide umgeben. Das Drüsenepithel ist wohlerhalten. Muskelfasern dringen bis in die Nähe der Oberfläche vor. Das Gewebe enthält verstreut kleine Blutgefässe. — Das subepitheliale Gewebe ist durch eine scharfe Grenze von dem Epithel geschieden. Das collagene Gewebe besteht aus feinen Fasern, welche wie geflochten ziemlich dicht beieinander und der Oberfläche parallel hinlaufen. Die tiefer gelegenen Bindegewebsfasern sind etwas gröber und befinden sich nicht so dicht beieinander. Die Bindegewebsfasern entsenden ausserordentlich feine Ausläufer nach den Seiten. — Im subepithelialen Gewebe kommen verstreut kurze und feine elastische Fasern vor. In grösseren und kleineren Klumpen sind sie um die Gefässe der unterliegenden Gewebe anzutreffen. — Unter den Zellen des interglandulären Gewebes lassen sich Fibroblasten, Clasmatocyten, Lymphocyten, blutpigmentführende Zellen und Plasmazellen unterscheiden. In der Muskelschicht stösst man auf vereinzelte Mastzellen.

Fall 35.

Multipara, 35 Jahre alt. Gestorben 10. X. 05. Obduciert 11. X. 05.

Anamnese: Letzter Partus vor 1 Jahr 4 Monaten. Seitdem keine Menstruation.

Klinische Diagnose: Tuberculosis pulmonum.

Macroscopischer Befund. Uterus $7 \times 5{,}5$ cm. Wird längs der hinteren Wand aufgeschnitten. Portio von gewöhnlicher Grösse. Schleimhaut des Corpus uteri glatt. — Nach der Färbung mit Mayers Hämalaun ist zu bemerken, dass die Vagina hell ist und dass die Grenzlinie zwischen der hellen und der dunklen Partie an der Cervix leicht zickzackförmig am Os ut. ext. hinläuft. Die Cervix ist dunkel. Das ganze Corpus uteri bis zum Os. ut. int. zeigt eine hellere Farbe. In Fig. 7 sind in der Mittellinie des Corpus uteri dunklere Riefen (künstlich) zu sehen. Im Corpus uteri erscheinen jedoch auch verstreut kleine, gleichsam dunklere Flecken. Diese treten in der Figur nicht ganz so deutlich hervor wie auf dem Präparat selbst.

Microscopischer Befund. Das Epithel der Vagina wird von einem ziemlich breiten vielschichtigen Plattenepithel gebildet. Dasselbe verschmälert sich in der Portio etwas und geht am Os ut. ext. in eine einfache Lage cubischer Zellen und kurz darauf in die typischen

Cylinderzellen der Cervicalschleimhaut über. Vom äusseren Muttermund aufwärts kommen tiefe und mehrfach verzweigte Einschnitte zu Gesicht. Dieselben sind mit einem teilweise mucinhaltigen Cylinderepithel bekleidet. — Das subepitheliale Gewebe ist in der Vagina ziemlich breit, verschmälert sich aber in der Cervix etwas, indem allmählich Muskelfasern von der Muskelschicht her eindringen. Die ersten Cervicaldrüsen sind unmittelbar oberhalb des Os ut. ext. anzutreffen. — Zunächst unter dem Epithel der Vagina laufen feine Bindegewebsfasern der Oberfläche parallel hin. Die Fasern sind durch äusserst feine Fäden miteinander verbunden. Tiefer innen findet man ziemlich dicke Bündel von Bindegewebsfibrillen, die sich ziemlich dicht beieinander wie geflochten und der Oberfläche parallel hinziehen. Die Bindegewebsfasern schlängeln sich um die Gefässe. In nächster Nähe von diesen und stellenweise zwischen den Bindegewebsbündeln laufen ausserordentlich feine Fasern nach allen Seiten. Etwas weiter oben in der Vagina, näher dem Fornix, zeigen sich Bindegewebsfasern, die nicht sehr dicht beieinander liegen, sondern sich ausbreiten und um die Gefässe schlängeln. In der Portio rücken die Bindegewebsbündel etwas tiefer, während die Fasern näher der Oberfläche zickzackförmig nach allen Seiten gehen. In der Cervix besteht das collagene Gewebe nur aus einem feinen Netzwerk feiner Fasern. Unter diesen feineren Fasern kommen auch etwas gröbere vor, die zickzackförmig nach allen Seiten gehen, sich dabei um die Drüsen schlängeln oder sich einen Weg nach der Oberfläche suchen, wo sie sich in feine Fasern auflösen. — Dicht unter dem Epithel der Vagina zieht sich eine feine elastische Schicht hin, die sowohl in die Tiefe als in die Papillen hinauf Äste entsendet. Das Gewebe enthält im übrigen zahlreiche kurze, spiralförmig gewundene elastische Fasern, die in verschiedenen Richtungen verlaufen. In grösserer Nähe der Muskelschicht ziehen sich die elastischen Bündel der Oberfläche parallel hin. Die elastische Schicht wird in der Portio schmäler, mit kürzeren und längeren Ästen und verschwindet am Os ut. ext. schliesslich vollständig. In der Cervix sind in den tieferen Schichten des Gewebes verstreut kurze und feine elastische Fasern anzutreffen. Diese treten in kleineren Anhäufungen um die Gefässe der unterliegenden Gewebe auf. — Unter den Zellen im subepithelialen

Fig. 7. $^2/_3$ Grösse.

Gewebe der Vagina sind Fibroblasten, Clasmatocyten, Lymphocyten, Mast- und Plasmazellen und einzelne eosinophile Zellen zu unterscheiden. In der Cervix kommen dieselben Zellen vor.

Corpus uteri. Das Epithel, welches in der Gegend des Os ut. int. von einem Cylinderepithel gebildet wird, geht nach dem Corpus hin allmählich in eine cubische und darauf in eine sehr niedrige einfache Schicht Plattenepithel über (macroscopisch helle Partie). Dieses Epithel ist an manchen Stellen durch einige würfelförmige Zellen mit einem runden Kern in der Mitte unterbrochen (macroscopisch dunklere Flecken). Der Kern ist in dem niedrigen Epithel mit der Längsachse parallel zur Oberfläche näher dem einen oder dem anderen Pole der Zelle gestellt. Die äussere Zellgrenze ist scharf. Dieses Epithel bleibt bei Pepsin- wie bei Trypsinverdauung undigeriert (s. Fig. 13, Taf. A), während das cubische Epithel verschwindet. — Das subepitheliale Gewebe, welches ziemlich breit ist, enthält zahlreiche Drüsen. Dieselben sind mit einer feinen Bindegewebsscheide umgeben. Das Drüsenepithel, das wohlerhalten ist, wird von einem Cylinderepithel gebildet. Muskelfasern ragen etwas in das Gewebe hinein. Vereinzelte kleine Blutgefässe kommen zu Gesicht. — Das subepitheliale Gewebe ist scharf gegen das Epithel abgegrenzt. Das collagene Gewebe besteht aus ziemlich dicken Fasern, die wie geflochten ziemlich nahe beieinander und der Oberfläche parallel hinlaufen. Zwischen diesen Fibern ziehen sich feine Bindegewebsfasern nach verschiedenen Richtungen hin. Tiefer innen sind die Fasern gleichsam etwas feiner und verlaufen zickzackförmig und um die zahlreichen Drüsen geschlängelt. Unter diesen feineren Bindegewebsfasern kommen auch kurze und gröbere vor, die nach verschiedenen Seiten gehen. (Siehe Fig. 13, Taf. A). — Im subepithelialen Gewebe sind hier und da feine und kurze elastische Fasern anzutreffen. Um die Gefässe der unterliegenden Gewebe erscheinen elastische Fasern in grossen Klumpen. — Unter den Zellen des interglandulären Gewebes sind Fibroblasten, Clasmatocyten und Lymphocyten zu unterscheiden. In der Muskelschicht vereinzelte Mastzellen.

Fall 36.

Nullipara, 36 Jahre alt. Gestorben 18. VIII. 06. Obduciert 20. VIII. 06.

Anamnese: Erste Menses mit 14 Jahren Menses regelmässig.

Klinische Diagnose: Tuberculosis pulmonum.

Macroscopischer Befund. Uterus 7 × 4,5 cm. Wird längs der vorderen Wand aufgeschnitten. Portio klein, virginell. Schleimhaut des Corpus uteri glatt, graurot gefärbt. — Nach der Färbung mit Mayers Hämalaun ist zu bemerken, dass die Grenzlinie zwischen der hellen und der dunklen Partie an der Cervix zickzackförmig bis

6 mm oberhalb des Os ut. ext. hinführt. Die hellere Partie erstreckt sich auf den Seitenwänden etwas höher als auf der hinteren Wand. Das Corpus uteri ist dunkel.

Microscopischer Befund. Das Epithel der Vagina wird von einem schmalen geschichteten Plattenepithel gebildet. Es setzt sich eine Strecke weit oberhalb des Os ut. ext. fort, wonach es sich an der macroscopischen Grenze plötzlich verschmälert und in die typischen Cylinderzellen der Cervicalschleimhaut übergeht. Unter diesen Zellen befinden sich manche mucinhaltige. Dort wo das Cylinderepithel anfängt, erscheinen zahlreiche und tiefe Einschnitte. Diese sind mit ebensolchem Epithel bekleidet wie die Oberfläche. — Das subepitheliale Gewebe ist in der Vagina ziemlich breit, verschmälert sich aber in einigem Abstand oberhalb des Os ut. ext. etwas. In dieser Gegend ist das Gewebe stark kleinzellig infiltriert. Die ersten Cervicaldrüsen reichen bis zur Gegend des äusseren Muttermundes hinab. — Von dem collagenen Gewebe der Vagina laufen dem Epithel zunächst feine Fasern zickzackförmig und in einer der Oberfläche parallelen Richtung hin. Die Bindegewebsfibern entsenden nach den Seiten feine Äste, die sich umeinander schlängeln. Tiefer innen verlaufen Bündel von Bindegewebsfasern in derselben der Oberfläche parallelen Richtung, sich zwischen die Gefässe schlängelnd. Auch diese Bindegewebsbündel entsenden feine Ausläufer nach den Seiten. In der Portio und besonders in der Cervix bilden die feinen Bindegewebsfasern ein einziges Gewirr. In diesem Fasernetz verlaufen auch etwas gröbere Bindegewebsfibrillen nach verschiedenen Richtungen. — Dicht unter dem Epithel der Vagina zieht sich eine feine elastische Schicht hin, die feine und kurze Äste nach der Tiefe entsendet. Das Gewebe enthält im übrigen verstreut kurze und feine elastische Fasern. In der Portio verschwindet die elastische Schicht und sind nur längere und kürzere elastische Fasern anzutreffen, die nach verschiedenen Seiten laufen. Diese verschwinden am Os ut. ext. vollständig. In der Cervix sind keine elastischen Fasern zu finden. — Unter den Zellen im subepithelialen Gewebe der Vagina lassen sich Fibroblasten, Clasmatocyten, Lymphocyten, Plasma- und eosinophile Zellen und Mastzellen unterscheiden. In der Cervix trifft man dieselben Zellen an, ausgenommen eosinophile und Mastzellen; letztere kommen in der Muskelschicht vor.

Corpus uteri. Das Epithel, welches teilweise abgestossen ist, wird von einem ziemlich hohen Cylinderepithel mit einem ovalen Kern in der Mitte der Zelle gebildet. — Das subepitheliale Gewebe, welches breit ist, enthält einzelne Drüsen. Das Epithel der letzteren ist abgelöst. Die Drüsen sind mit einer feinen Bindegewebsscheide umgeben. Blutgefüllte Gefässe kommen ausgiebig vor. — Das Gewebe ist an manchen Stellen leicht blutinfiltriert. Muskelfasern ragen etwas in das Gewebe hinein. — Das subepitheliale Gewebe ist durch eine scharfe Grenze von dem Epithel getrennt. Das collagene Gewebe besteht aus feinen Fibrillen, die leicht wellenförmig der Oberfläche parallel laufen. Ober-

flächlicher liegen die Bindegewebsfasern etwas näher beieinander, tiefer innen etwas lichter. Unter diesen feineren Bindegewebsfibrillen zeigen sich auch etwas gröbere, die zickzackförmig in derselben der Oberfläche parallelen Richtung hinziehen. Die Fasern entsenden feine Ausläufer nach den Seiten (siehe Fig. 14 Taf. A). — Nur in den Gefässwänden der unterliegenden Gewebe sind elastische Fasern anzutreffen. — Unter den Zellen des interglandulären Gewebes lassen sich Fibroblasten, Clasmatocyten, Lymphocyten, rote Blutkörperchen in grosser Menge, einzelne Plasmazellen und polynucleäre Leukocyten unterscheiden. In der Muskelschicht kommt hie und da eine Mastzelle zu Gesicht.

Fall 37.

Nullipara, 42 Jahre alt. Gestorben 20. V. 06. Obduciert 21. V. 06.

Anamnese: Erste Menses mit 16 Jahren. Menses regelmässig mit dreitägiger Dauer.

Klinische Diagnose: Tuberculosis pulmonum.

Macroscopischer Befund. Uterus 5,5 × 4 cm. Wird längs der vorderen Wand aufgeschnitten. Portio virginell. Schleimhaut des Corpus uteri glatt. — Nach der Färbung mit Mayers Hämalaun ist zu bemerken, dass die Grenzlinie zwischen der hellen und der dunklen Partie an der Cervix scharf und ziemlich wagrecht am Os ut. ext. hinläuft. Das Corpus uteri ist dunkel.

Microscopischer Befund. Das Epithel der Vagina ist von einem breiten vielschichtigen Plattenepithel gebildet. Dasselbe verschmälert sich in der Portio etwas und geht am Os ut. ext. in eine einfache Reihe von cubischen Zellen und kurz darauf in die typischen Cylinderzellen der Cervicalschleimhaut über. Unter diesen Zellen kommen mucinhaltige vor. In der Cervix, besonders in deren mittlerem Teil, erscheinen zahlreiche und tiefe Einschnitte. Diese sind mit ebensolchem Epithel bekleidet wie die Oberfläche. — Das subepitheliale Gewebe der Vagina ist nicht allzu breit und wird in der Cervix noch schmäler, indem Muskelfasern von der Muscularis her eindringen. Das Gewebe ist in der Gegend des Os ut. ext. stark infiltriert. Die ersten Cervicaldrüsen erstrecken sich bis in die Gegend des Os ut. ext. hinab. — Von dem collagenen Gewebe der Vagina laufen zunächst dem Epithel feine Fasern wie geflochten und der Oberfläche parallel dahin. Dieselben liegen in grösserem oder geringerem Abstand voneinander und reichen bis in die Papillen hinein. Zwischen diesen Bindegewebsfasern ziehen sich äusserst feine Fäserchen hin. Tiefer innen sind die Bindegewebsfasern etwas gröber. Je näher man der Gegend des Os ut. ext. und besonders dem unteren Teil der Cervix kommt, um so feiner und lichter werden die Bindegewebsfasern. In der Gegend des Os ut. ext. findet man nur eine Ansammlung kurzer, feiner und zapfenähnlicher

Fasern (Infiltrat). Tiefer innen laufen etwas gröbere Fasern wie geflochten und der Oberfläche parallel dahin. Diese entsenden feine Äste nach den Seiten. Weiter oben in der Cervix erscheint nur ein Geflecht von feinen Bindegewebsfasern, die sich umeinander schlängeln. In diesem Fasernetz lösen sich gröbere Bindegewebsfasern, die aus den tieferen Schichten aufsteigen, pinselförmig auf. — Dicht unter dem Epithel zieht sich eine elastische Schicht hin, die Äste nach der Tiefe entsendet und an mehreren Stellen unterbrochen ist. Das Gewebe enthält im übrigen zahlreiche feine und geschlängelte elastische Fasern. Je mehr man sich der Gegend des Os ut. ext. nähert, desto kürzer und lichter werden die elastischen Fasern, um in der Gegend des Beginns des Cylinderepithels vollständig zu verschwinden. In der Cervix sind nur verstreut kurze und feine elastische Fasern anzutreffen. — Unter den Zellen im subepithelialen Gewebe der Vagina lassen sich Fibroblasten, Clasmatocyten, Mast- und Plasmazellen und Lymphocyten unterscheiden. In der Cervix kommen dieselben Zellen vor.

Corpus uteri. Das Epithel, welches teilweise abgestossen ist, wird von einem niedrigen Cylinderepithel gebildet. — Das subepitheliale Gewebe, das ziemlich breit ist, enthält zahlreiche Drüsen. Diese sind mit einer feinen Bindegewebsscheide umgeben. Das Drüsenepithel ist wohlerhalten. Muskelfasern ragen in das Gewebe hinein. Kleine Blutgefässe sind in allen Schichten anzutreffen. — Das subepitheliale Gewebe ist durch eine scharfe Grenze vom Epithel getrennt. Das collagene Gewebe besteht aus feinen Fasern, die zickzackförmig in verschiedenen Richtungen verlaufen und sich dabei um die zahlreichen Drüsen schlängeln. Unter diesen feinen Bindegewebsfasern ziehen sich auch etwas gröbere der Oberfläche parallel hin. Die Bindegewebsfibrillen entsenden feine zackenähnliche Ausläufer nach den Seiten. Das collagene Gewebe ist ein wenig zart (siehe Fig. 15 Taf. A). — Elastische Fasern sind nur in den Gefässwänden der unterliegenden Gewebe anzutreffen. — Unter den Zellen des interglandulären Gewebes sind Fibroblasten, Clasmatocyten und Lymphocyten zu unterscheiden. In der Muskelschicht vereinzelte Mastzellen.

Fall 38.

Nullipara, 43 Jahre alt. Gestorben 26. IV. 06. Obduciert 27. IV. 06.

Anamnese: Erste Menses mit 16 Jahren. Menses regelmässig. Letzte Menstruation zwei Jahre vor dem Exitus.

Klinische Diagnose: Tuberculosis pulmonum.

Macroscopischer Befund. Uterus $7 \times 3{,}5$ cm. Wird längs der vorderen Wand aufgeschnitten. Portio virginell. Schleimhaut des Corpus uteri glatt, graurot gefärbt. — Nach der Färbung mit Mayers Hämalaun ist zu bemerken, dass die Grenzlinie zwischen der hellen und der dunklen Partie an der Cervix scharf ist und leicht zickzack-

förmig am Os ut. ext. hingeht. Auf beiden Seitenwänden erstreckt sich die helle Partie etwas höher in die Cervix hinauf als auf der hinteren Wand. Im Corpus uteri sind ziemlich grosse Flecken mit ungleichmässigen Grenzen zu sehen. So erscheint mitten in der Uterushöhle ca. 1/2 cm oberhalb des Os ut. int. ein ca. 1/2 cm im Durchmesser haltender heller Fleck. Beiderseits desselben zeigt sich ein etwa 2 mm breites helles Band, das vom Os ut. int. bis 2 mm unterhalb des Fundus reicht. Diese Flecken heben sich deutlich von der dunkleren Umgebung ab.

Microscopischer Befund. Das Epithel der Vagina wird von einem breiten vielschichtigen Plattenepithel gebildet. Dieses Epithel geht am Os ut. ext. in ein geschichtetes Epithel über, indem die Zellen der obersten Schicht eine abgeplattete polygonale Form annehmen, um sich dann allmählich zu verschmälern und in eine einfache Lage von einigen cubischen Zellen und kurz darauf in die typischen Cylinderzellen der Cervicalschleimhaut überzugehen. Von diesen Zellen ist eine grosse Anzahl mucinhaltig. Im unteren Teil der Cervix kommen tiefe epithelbekleidete Einschnitte zu Gesicht. — Das subepitheliale Gewebe ist in der Vagina ziemlich breit, verschmälert sich aber in der Portio etwas und noch mehr in der Cervix, indem Muskelfasern von der Muscularis her eindringen. Das Gewebe ist in der Os ut. ext. leicht infiltriert. Die ersten Cervicaldrüsen erstrecken sich bis zu der mit geschichtetem Epithel bekleideten Schleimhaut hinab. — Von dem collagenen Gewebe laufen dem Epithel zunächst feine Fasern zickzackförmig und der Oberfläche parallel dahin. Tiefer innen ziehen sich Bündel von Bindegewebsfibrillen ziemlich dicht beieinander und wellenförmig in derselben der Oberfläche parallelen Richtung hin. Die Bindegewebsbündel lösen sich in feine Fasern auf, die sich in die Papillen hinein erstrecken. In der Portio breiten sich die Bindegewebsfasern etwas aus und verlaufen wie geflochten der Oberfläche parallel. In der Cervix besteht das collagene Gewebe aus einem feinen Fasernetz. In diesem Bindegewebsgeflecht lösen sich die Bündel von Bindegewebsfibrillen auf, die aus den tieferen Schichten aufsteigen und sich um Drüsen und Gefässe schlängeln. Die Bindegewebsfasern entsenden feine Ausläufer nach den Seiten. — Dicht unter dem Epithel der Vagina zieht sich eine elastische Schicht hin, die spiralförmig gewundene Äste in die Tiefe und in die Papillen hinauf entsendet. Das Gewebe enthält im übrigen zahlreiche und zickzackförmig in verschiedener Richtung verlaufende elastische Fasern. Je näher man der Gegend des Os ut. ext. kommt, um so tiefer rückt die elastische Schicht, indem sie zugleich feiner wird und sich schliesslich in kürzere und längere Fasern auflöst. In der Cervix sind nur verstreut kurze und feine elastische Fasern anzutreffen. — Unter den Zellen im subepithelialen Gewebe der Vagina sind Fibroblasten, Clasmatocyten, Lymphocyten, Mastzellen, Plasmazellen und eosinophile Zellen zu unterscheiden. Dieselben Zellen sind in der Cervix anzutreffen.

Corpus uteri. An den macroscopisch hellen Flecken wird das Epithel von einer sehr niedrigen einfachen Schicht Plattenepithel mit einem ovalen, mit der Längsachse parallel zur Oberfläche gestellten Kern gebildet. Dieses Epithel bleibt bei Verdauung mit Pepsin wie mit Trypsin undigeriert. An den macroscopisch dunklen Partien anderseits besteht das Epithel aus einem cubischen oder einem Cylinderepithel von gewöhnlicher Höhe mit einem runden oder ovalen Kern in der Mitte der Zelle. Dieses Epithel wird in Pepsin verdaut. — Das subepitheliale Gewebe, welches ziemlich breit ist, enthält zahlreiche Drüsen. Diese sind mit einer feinen Bindegewebsscheide umgeben. Das Drüsenepithel, das von gewöhnlicher Höhe ist, ist wohlerhalten. Vereinzelte kleine Blutgefässe kommen in dem Gewebe zu Gesicht. — Das subepitheliale Gewebe ist durch eine scharfe Grenze von dem Epithel geschieden. Das collagene Gewebe besteht aus feinen Fasern, die in einigem Abstand voneinander der Oberfläche parallel verlaufen. Zwischen den Bindegewebsfasern erscheint ein feines Netz von kürzeren und längeren Fasern. Tiefer innen liegen die Fasern näher beieinander und verlaufen stark zickzackförmig. — Nur um die Gefässe der unterliegenden Gewebe sind elastische Fasern und alsdann in grösseren Ansammlungen anzutreffen. — Unter den Zellen des intergiandulären Gewebes lassen sich Fibroblasten, Clasmatocyten, Plasmazellen und Lymphocyten unterscheiden. In der Muskelschicht vereinzelte Mastzellen.

Fall 39.

Multipara, 44 Jahre alt. Gestorben 20. X. 05. Obduziert 23. X. 05.

Anamnese: Das Klimakterium stellte sich mit 41 Jahren ein.

Klinische Diagnose: Tuberculosis pulmonum.

Macroscopischer Befund: Uterus 7×4,5 cm. Wird längs der hinteren Wand aufgeschnitten. Portio eher gross. An der vorderen Muttermundlippe eine kleinere Erosion. Schleimhaut des Corpus uteri glatt. — Nach der Färbung mit Mayers Hämalaun ist zu bemerken, dass die Grenzlinie zwischen der hellen und der dunklen Partie an der Cervix stark zickzackförmig an dem Os ut. ext. hin etwas auf die Portio hinüberläuft. Das Corpus uteri ist dunkel.

Microscopischer Befund. Das Epithel der Vagina wird von einem ziemlich schmalen geschichteten Plattenepithel gebildet. Näher bei dem Os ut. ext. sind die obersten Zelllagen abgestossen. Das Epithel geht am Os ut. ext. in eine einfache Reihe etwas würfelförmiger Zellen und kurz darauf in die typischen Cylinderzellen der Cervicalschleimhaut über. In der Cervix erscheinen kleinere Einschnitte, die mit einem hohen Cylinderepithel bekleidet sind. — Das subepitheliale Gewebe ist in der Vagina ziemlich breit, verschmälert sich aber in der Portio und vom Os ut. ext. aufwärts etwas. In der Gegend des Os

ut. ext. und ebenso im unteren Teil der Cervix ist das Gewebe stark kleinzellig infiltriert. Die ersten Cervicaldrüsen sind in der Gegend des Os ut. ext. an der Stelle anzutreffen, wo das Plattenepithel in eine einfache Reihe von cubischen Zellen übergeht. — Von dem collagenen Gewebe der Vagina laufen dem Epithel zunächst feine Fasern wellenförmig parallel der Oberfläche dahin. Die Bindegewebsfasern sind durch äusserst feine Fäserchen verbunden. Tiefer innen verlaufen ziemlich dicke Bindegewebsbündel dichter beieinander und der Oberfläche parallel. Die Bindegewebsbündel schlängeln sich um die Gefässe. In der Portio rücken sie etwas tiefer und verschwinden in der Gegend des Os ut. ext. Näher der Oberfläche und in der Cervix ziehen sich feine Bindegewebsfibrillen wellenförmig und der Oberfläche parallel hin. Die Fasern schlängeln sich um Gefässe und Drüsen und sind durch feine Äste verknüpft. Das Ganze bildet ein Netzwerk von feinen Fasern. Unter diesen feineren Bindegewebsfibrillen kommen auch etwas gröbere zu Gesicht, die nach verschiedenen Richtungen gehen. Die Bindegewebsfasern entsenden feine Ausläufer nach den Seiten. — Dicht unter dem Epithel der Vagina zieht sich eine elastische Schicht hin, die sowohl in die Tiefe als in die Papillen hinauf Äste entsendet. Das Gewebe entsendet im übrigen zahlreiche elastische Fasern, die zickzackförmig mehr oder weniger der Oberfläche parallel laufen und zu kleineren Bündeln zusammengefasst sind. In der Portio werden die elastischen Fasern feiner. Die elastische Schicht ist in dieser Gegend an mehreren Stellen unterbrochen und hört am Os ut. ext. vollständig auf. In der Cervix sind nur einzelne feine und kurze elastische Fasern anzutreffen. — Unter den Zellen im subepithelialen Gewebe der Vagina lassen sich Fibroblasten, Clasmatocyten, Lymphocyten, eosinophile und Mastzellen und Plasmazellen unterscheiden. In der Cervix findet man dieselben Zellen und ausserdem polynucleäre Leucocyten und reichlich rote Blutkörperchen.

Corpus uteri. Das Epithel, welches teilweise abgestossen ist, wird von einem cubischen oder einem niedrigen Cylinderepithel mit einem runden oder leicht ovalen Kern in der Mitte der Zelle gebildet. — Das subepitheliale Gewebe, das sehr schmal ist, enthält vereinzelte Drüsen. Diese sind mit einer feinen Bindegewebsscheide umgeben. Das Drüsenepithel ist wohlerhalten. Muskelfasern ragen etwas in das Gewebe hinein. Einzelne Blutgefässe kommen in allen Schichten vor. — Das subepitheliale Gewebe ist durch eine scharfe Grenze von dem Epithel getrennt. Das collagene Gewebe besteht aus Bindegewebsbündeln, die ziemlich nahe beieinander und der Oberfläche parallel verlaufen. Die Bindegewebsfasern entsenden kleine feine Äste nach den Seiten, die sich umeinander schlängeln. Das Ganze bildet ein Netz von feinen Bindegewebsfasern, in dem sich auch gröbere Bindegewebsbündel zeigen. In nächster Nähe der Drüsen sind die Bindegewebsfasern feiner. — Im subepithelialen Gewebe sind einzelne feine und kurze elastische Fasern zu finden. Um die Gefässe der unter-

liegenden Gewebe treten elastische Fasern in grösseren Klumpen auf. — Unter den Zellen des interglandulären Gewebes sind Fibroblasten, Clasmatocyten, Lymphocyten zu unterscheiden. In der Muskelschicht stösst man auf vereinzelte Mastzellen.

Fall 40.

Multipara, 48 Jahre alt. Gestorben 22. XII. 05. Obduziert 22. XII. 05.

Anamnese: 6 Kinder. Geburten normal. Vor vielen Jahren ein Abort. 1902 lag Pat. in der gynäkologischen Abteilung hierselbst mit der Diagnose: Hydrosalpinx sin. Aus der Krankengeschichte geht hervor, dass die Menses ca. 1 Jahr lang vorher unregelmässig gewesen waren. — Letzte Menses im August 1905 (vor ca. 4 Monaten).

Klinische Diagnose: Nephritis chr. interstitialis. Arteriosclerosis. Hypertrophia cordis.

Macroscopischer Befund. Uterus 9×5 cm. Wird längs der hinteren Wand aufgeschnitten. Portio fast verwischt. Der äussere Muttermund ist weit. Schleimhaut des Corpus uteri glatt, leicht gerötet. — Nach der Färbung mit Mayers Hämalaun ist zu bemerken, dass die Grenzlinie zwischen der hellen und der dunklen Partie an der Cervix scharf ist und geradlinig am Os ut. ext. hinführt. In der Mittellinie der vorderen Cervicalwand sieht man kurze und schmale hellere Bänder, die eins über dem anderen liegen und sich bis 1 cm unterhalb des Os ut. int. erstrecken. Das Corpus uteri ist dunkel.

Mikroskopischer Befund. Das Epithel der Vagina wird von einem vielschichtigen Plattenepithel von gewöhnlicher Breite gebildet. Es verschmälert sich allmählich um so mehr, je näher man der macroscopischen Grenzlinie kommt, und geht am Os ut. ext. in eine einfache Reihe cubischer Zellen und kurz darauf in die typischen Cylinderzellen der Cervicalschleimhaut über. An den macroscopisch hellen Stellen der Cervix besteht das Epithel aus zwei drei Schichten Plattenepithel. Dieses Epithel bleibt bei Pepsindigestion unverdaut zurück. — Unmittelbar oberhalb des äusseren Muttermundes beginnen tiefe und mehrfach verzweigte Einschnitte. Dieselben sind mit einem hohen, teilweise mucinhaltigen Cylinderepithel bekleidet. — Das subepitheliale Gewebe ist in der Vagina breit, verschmälert sich aber weiter oben im oberen Teil der Cervix etwas, indem Muskelfasern allmählich von der Muskelschicht her eindringen. Die ersten Cervicaldrüsen erstrecken sich bis zu der mit geschichtetem Epithel bekleideten Schleimhaut hinab. In der Gegend des Os ut. ext. ist das Gewebe etwas infiltriert. — Von dem collagenen Gewebe der Vagina laufen dem Epithel zunächst feine Fasern hin, die ein Netzwerk mit grossen Maschen bilden. Die Bindegewebsfasern entsenden kleine feine borstenähnliche Ausläufer nach den Seiten. Tiefer innen ziehen sich dicke

Bindegewebsbündel in verschiedener Richtung und dichter beieinander hin, wobei sie sich um die Gefässe schlängeln. Diese Bindewebsfasern entsenden ebenfalls feine Äste nach den Seiten. Weiter oben in der Vagina und näher dem Os ut. ext. liegen die Fasern in einigem Abstand voneinander und verraten zugleich eine Tendenz wellenförmig und der Oberfläche parallel zu verlaufen. Die Bindegewebsfasern sind durch feine Fäserchen miteinander verbunden. In der Cervix besteht das kollagene Gewebe aus einer Ansammlung von feineren und gröberen Fasern, die sich umeinander schlängeln. An manchen Stellen ist ein Netzwerk von gröberen Bindegewebsfasern zu erkennen, zwischen denen feinere hingehen, an anderen Stellen nur eine Anhäufung feiner Fibrillen. Weiter oben in der Cervix verlaufen die Bindegewebsfasern wie geflochten in einer der Oberfläche parallelen Richtung. — Dicht unter dem Epithel der Vagina zieht sich eine elastische Schicht hin, die feine Äste nach der Tiefe entsendet. Diese Schicht hört in der Gegend des Übergangs des Plattenepithels in Zylinderepithel auf. Das Gewebe enthält im übrigen zahlreiche schraubenförmig gewundene und in verschiedenen Richtungen geschlängelte elastische Fasern. In der Cervix kommen verstreut kurze elastische Fasern zu Gesicht. — Unter den Zellen im subepithelialen Gewebe der Vagina sind Fibroblasten, Clasmatocyten, Lymphocyten, eosinophile, Mast- und Plasmazellen zu unterscheiden. In der Cervix kommen dieselben Zellen vor.

Corpus uteri. Das Epithel, welches wohlerhalten ist, wird von schmalen Cylinderzellen von gewöhnlicher Höhe mit einem ovalen, in der Mitte der Zelle liegenden Kern gebildet. An manchen Stellen sind diese Zellen durch kubische mit einem runden Kern in der Mitte der Zelle unterbrochen. — Das subepitheliale Gewebe, das sehr breit ist, enthält zahlreiche Drüsen. Diese sind mit einer feinen Bindegewebsscheide umgeben. Das Drüsenepithel ist wohlerhalten. Blutgefüllte Gefässe kommen zahlreich und in allen Schichten vor. Muskelfasern ragen etwas in das Gewebe hinein. Das subepitheliale Gewebe ist durch eine scharfe Grenze von dem Epithel geschieden. — Das collagene Gewebe besteht aus feinen Fasern, die wie geflochten der Oberfläche parallel verlaufen. Unter denselben befinden sich auch gröbere, die näher beieinander liegen und sich um die zahlreichen Drüsen schlängeln. Tiefer innen ziehen sich die Bindegewebsfasern zickzackförmig in allen Richtungen hin. Die Bindegewebsfibrillen entsenden nach den Seiten lange, feine Fasern, die sich umeinander schlängeln (siehe Fig 16 Taf. A). — Feine elastische Fasern sind nur in den tiefer gelegenen Gefässwänden und in grossen Massen gesammelt in den unterliegenden Geweben anzutreffen. — Unter den Zellen des interglandulären Gewebes lassen sich Fibroblasten, Clasmatocyten, Lymphocyten, Plasmazellen und vereinzelte eosinophile Zellen unterscheiden. In der Muskelschicht kommen einzelne Mastzellen zu Gesicht.

Fall 41.

Multipara, 50 Jahre alt. Gestorben 31. I. 06. Obduziert 2. II. 06. Anamnese nicht zu erhalten.

Klinische Diagnose: Carcinoma pylori. Acc. pneumonia crouposa bil.

Obduktionsdiagnose: Vulnus incis. abdom. Defectus artefact. et resectio ventriculi et duodeni. Gastroenteroanastomosis. Peritonitis ac. Foci caseosi apicum pulmonum.

Macroscopischer Befund. Uterus 9 × 5 cm. Wird längs der hinteren Wand aufgeschnitten. Portio eher gross. Schleimhaut des Corpus uteri glatt mit leichten Hämorrhagien. — Nach der Färbung mit Mayers Hämalaun ist zu bemerken, dass die Grenzlinie zwischen der hellen und der dunklen Partie an der Cervix sehr scharf ist und am Os ut. ext. hinläuft. Das Corpus uteri ist dunkel.

Microscopischer Befund. Das Epithel der Vagina wird von einem schmalen geschichteten Plattenepithel gebildet. Das Epithel verschmälert sich in der Portio etwas und geht am Os ut. ext. in eine einfache Schicht cubischer Zellen und kurz darauf in ein 2-schichtiges Epithel über, bei dem die oberste Schicht aus mucinhaltigen Cylinderzellen, die unterliegende aus würfelförmigen Zellen besteht. Dieses letztere Epithel geht schliesslich in eine einfache Schicht Zylinderepithel über, in dem mucinhaltige Zellen vorkommen. In der Cervix erscheinen schmale und tiefe Einschnitte, die mit einem Cylinderepithel bekleidet sind. — Das subepitheliale Gewebe ist in der Vagina breit, verschmälert sich aber in der Portio und der Cervix etwas, indem allmählich Muskelfasern von der Muskelschicht her eindringen. Die ersten Cervicaldrüsen sind gleich oberhalb des Os ut. ext. anzutreffen. — Von dem collagenen Gewebe der Vagina laufen dem Epithel zunächst feine Fasern etwas zickzackförmig und der Oberfläche parallel dahin. Tiefer innen ziehen sich dicke Bindegewebsbündel ziemlich nahe beieinander und wellenförmig der Oberfläche parallel hin. Die Bindegewebsfibrillen schlängeln sich um die Gefässe (siehe Fig. 31 Taf. B). Weiter oben in der Vagina breiten sich die Bindegewebsfasern aus. Die tiefer gelegenen Bindegewebsbündel rücken mehr nach der Tiefe und verschwinden in der Portio aus dem subepithelialen Gewebe. In der Portio und der Cervix besteht das collagene Gewebe aus einem feinen Netzwerk feiner Fäden, die wellenförmig und parallel der Oberfläche hinlaufen. Die Bindegewebsfasern entsenden feine Ausläufer nach den Seiten. In der Cervix führen etwas gröbere Fasern, die aus tieferen Schichten kommen, nach der Oberfläche hin und lösen sich pinselförmig in feine Verästelungen auf. — In einigem Abstand unter dem Epithel der Vagina zieht sich ein dickes Bündel elastischer Fasern hin, die zu einem Knäuel zusammengepackt sind. Diese entsenden feine, etwas spiralförmig gewundene Fasern in die Tiefe. Im übrigen findet man in dem Gewebe eine Menge elastische

Fasern, die sich zickzackförmig der Oberfläche parallel hinschlängeln. — Je höher man in die Vagina hinaufkommt, desto mehr verschwinden die elastischen Fasern aus dem dem Epithel zunächst gelegenen Teil der Schleimhaut und kommen nur mehr in den tieferen Schichten als kurze, schraubenförmig gewundene Fasern vor. In der Portio und der Cervix sind nur vereinzelte feine und kurze elastische Fasern und zwar hauptsächlich um die Gefässe anzutreffen. — Unter den Zellen im subepithelialen Gewebe der Vagina lassen sich Fibroblasten, Clasmatocyten, Lymphocyten, Plasma-, Mast- und eosinophile Zellen unterscheiden. In der Cervix findet man dieselben Zellen, Mastzellen jedoch nur in den unterliegenden Geweben.

Corpus uteri. Das Epithel, welches teilweise abgestossen ist, wird von einem ziemlich hohen Cylinderepithel mit einem ovalen Kern in der Mitte der Zelle gebildet. — Das subepitheliale Gewebe, das ziemlich breit ist, enthält in geringerer Menge Drüsen. Diese sind mit einer feinen Bindegewebsscheide umgeben. Das Drüsenepithel ist teilweise abgelöst. Blutgefüllte Gefässe kommen in geringerer Anzahl und mehr in den tieferen Schichten vor. Muskelfasern ragen etwas in das Gewebe hinein. — Das collagene Gewebe besteht aus feinen Fasern, die wellenförmig, in einiger Entfernung voneinander und der Oberfläche parallel verlaufen. Zwischen diesen Bindegewebsfasern ziehen sich noch feinere in allen Richtungen und umeinander gewürfelt hin. Tiefer innen findet man Bindegewebsbündel, die der Richtung der Oberfläche folgen. Zwischen diesen Bündeln erscheint ein Netzwerk von feinen Bindegewebsfasern. — Elastische Fasern sind nur um die Gefässe der unterliegenden Gewebe und da in grossen Klumpen anzutreffen. — Unter den Zellen des interglandulären Gewebes sind Fibroblasten, Clasmatocyten, Lymphocyten und hie und da eosinophile Zellen zu unterscheiden. In der Muskelschicht kommen vereinzelte Mastzellen vor.

Fall 42.

Multipara, 50 Jahre alt. Gestorben 1. II. 06. Obduziert 2. II. 06.

Anamnese: Keine Kinder. Vor vielen Jahren zweimal ein Abort im fünften und dritten Monat. Die Menopause trat vor ca. zwei Jahren ein.

Klinische Diagnose: Tuberculosis pulm. Nephritis chron. Degeneratio amyloidea.

Macroscopischer Befund: Uterus 6×3 cm. Wird längs der hinteren Wand aufgeschnitten. Portio klein. Schleimhaut des Corpus uteri glatt. — Nach der Färbung mit Mayers Hämalaun ist zu bemerken, dass die Grenzlinie zwischen der hellen und dunklen Partie an der Cervix mehr wagrecht ca. 3 mm oberhalb des Os ut. ext. hingeht. Der Cervicalkanal ist dunkel. Auf der vorderen Wand des Corpus uteri ist ein grosser heller Fleck zu sehen, der aufwärts

fast bis zum Fundus ut. reicht und sich abwärts bis ca. 1/2 cm oberhalb des Os ut. int. erstreckt.

Microscopischer Befund. Das Epithel der Vagina wird von einem schmalen geschichteten Plattenepithel gebildet. Etwas oberhalb des Os ut. ext. an der macroscopischen Grenzlinie verschmälert sich das Epithel und geht in ein geschichtetes Epithel über, in dem die Zellen der obersten Schicht eine abgeplattete polygonale Form mit einem runden Kern in der Mitte der Zelle annehmen. Dieses Epithel verschmälert sich allmählich und geht zuerst in eine zweischichtige und späterhin in eine einfache Lage cubischer Zellen sowie schliesslich in die Cylinderzellen der Cervicalschleimhaut über. — Das subepitheliale Gewebe ist in der Vagina ziemlich breit, verschmälert sich aber etwas, je näher man dem Os ut. ext. kommt, um in der Cervix eine schmale Schicht darzustellen. In der Gegend des Os ut. ext. dicht unter dem Epithel zeigt sich eine Zellenansammlung (Infiltrat). Die ersten Cervicaldrüsen erstrecken sich bis zu der mit geschichtetem Epithel bekleideten Schleimhaut hinab. — Von dem collagenen Gewebe der Vagina laufen dem Epithel zunächst feine Fasern der Oberfläche parallel dahin. Diese Bindegewebsfasern entsenden feine Ausläufer nach den Seiten. Tiefer innen ziehen sich dicke Bindegewebsbündel wellenförmig und der Oberfläche parallel hin. An manchen Stellen liegen die Bündel näher beieinander, an anderen weiter voneinander entfernt. An diesen letzteren Stellen führen zwischen den Bindegewebsfibern feine Fasern nach allen Richtungen hin. Die Bindegewebsfasern haben in der Portio denselben Verlauf wie in der Vagina, lösen sich aber in der Gegend des Os ut. ext. in ein einziges Gewirr feinerer und gröberer Fasern (Infiltrat) auf. In der Cervix verlaufen die feinen Bindegewebsfasern stark zickzackförmig und geschlängelt zwischen Gefässen und Drüsen hin. Die Fasern entsenden feine borstenähnliche Ausläufer nach den Seiten. — Dicht unter dem Epithel der Vagina zieht sich eine dicke elastische Schicht hin, die sowohl in die Tiefe als in die Papillen längere und kürzere Äste entsendet. Im übrigen enthält das Gewebe zahlreiche kürzere und längere geschlängelte elastische Fasern. Je näher man der Gegend des Os ut. ext. kommt, desto mehr treten elastische Fasern auf, die ein breites Band bilden und aus dem dem Epithel zunächst gelegenen Teil der Schleimhaut verschwinden. In der Cervix, wo das Oberflächenepithel aus einem geschichteten Epithel besteht, treten die elastischen Fasern um Gefässe und Drüsen auf. Weiter oben in der Cervix sind nur verstreut kurze und feine elastische Fasern anzutreffen. — Unter den Zellen im subepithelialen Gewebe der Vagina lassen sich Fibroblasten, Clasmatocyten, Lymphocyten, Plasma-, Mast- und eosinophile Zellen unterscheiden. Alle diese Zellen sind auch in der Cervix zu finden, ausgenommen eosinophile und Mastzellen. Die letzteren kommen in den unterliegenden Geweben vor.

Corpus uteri. An der macroscopisch hellen Partie wird das Epithel von einer sehr niedrigen einfachen Schicht Plattenepithel gebildet. Die äussere Zellgrenze ist etwas ungleichmässig, durchlöchert. Die übrigen Zellgrenzen ziemlich deutlich. Der Zellkern ist oval, an der Oberfläche etwas zusammengedrückt und leicht unregelmässig konturiert. Die Längsachse des Zellkerns ist parallel zur Oberfläche gestellt (siehe Fig. 36, Taf. C) Dieses Epithel bleibt bei Verdauung mit Pepsin und Trypsin undigeriert. — An der macroscopisch dunklen Partie besteht das Epithel aus einem cubischen oder einem niedrigen Cylinderepithel mit einem runden oder ovalen Kern in der Mitte der Zelle und wird in Pepsin und Trypsin verdaut. Der Übergang zwischen diesem Epithel und dem niedrigen Plattenepithel tritt deutlich hervor. — Das subepitheliale Gewebe, welches ziemlich schmal ist, enthält zahlreiche Drüsen. Diese sind mit einer feinen Bindegewebsscheide umgeben. Das Drüsenepithel, welches wohlerhalten ist, wird von einem niedrigen Cylinderepithel gebildet. Vereinzelte Blutgefässe kommen in den tieferen Schichten vor. Das subepitheliale Gewebe ist durch eine scharfe Grenze vom Epithel geschieden. — Das collagene Gewebe besteht aus feinen Fasern, die nahe der Oberfläche etwas schräg und einander kreuzend verlaufen. Die Bindegewebsfasern entsenden feine borstenähnliche Ausläufer nach den Seiten. Tiefer innen ziehen sich etwas gröbere Bindegewebsfibrillen wie geflochten und wellenförmig der Oberfläche parallel hin. Die Bindegewebsfasern sind durch feine Fäserchen miteinander verbunden. — Elastische Fasern erscheinen im subepithelialen Gewebe hier und da in kurzen und feinen Exemplaren oder in kleineren Klumpen. In den unterliegenden Geweben sind die elastischen Fasern in grösseren Ansammlungen anzutreffen. — Unter den Zellen des interglandulären Gewebes lassen sich Fibroblasten, Clasmatocyten sowie Lymphocyten und Plasmazellen unterscheiden. In der Muskelschicht kommen vereinzelte Mastzellen zu Gesicht.

Fall 43.

Multipara, 50 Jahre alt. Gestorben 6. IV. 06. Obduziert 6. IV. 06.

Anamnese: Sechs Kinder. Menses regelmässig. Menopausis vor ca. einem Jahre.

Klinische Diagnose: Tuberculosis pulmonum.

Macroscopischer Befund. Uterus 9×6 cm. Wird längs der hinteren Wand aufgeschnitten. Portio gross. Äusserer Muttermund weit. Schleimhaut des Corpus uteri glatt, graurot gefärbt. — Nach der Färbung mit Mayers Hämalaun erscheint die Vagina hell. Die Grenzlinie zwischen der hellen und der dunklen Partie an der Cervix geht etwas zickzackförmig bis ca. 2 mm oberhalb des Os ut. ext. Im Cervicalkanal sind einzelne schmale etwas hellere Bänder zu sehen, die in der Längsrichtung des Kanals und in verschiedener Höhe vom

Os ut. ext. verlaufen. Die Wand des Corpus wiederum ist etwas fleckig mit helleren und dunkleren Partien.

Microscopischer Befund. Das Epithel der Vagina wird von einem breiten geschichteten Plattenepithel gebildet. Es verschmälert sich am Os ut. ext. und ragt an der macroscopischen Grenzlinie etwas unter das Cervixepithel vor, das aus einem hohen Cylinderepithel mit einem kleinen runden oder leicht halbmondförmigen basal gestellten Kern besteht. Ein Teil dieser Zellen ist mucinhaltig. Dieses Epithel geht später in die typischen, einfachen Cylinderzellen der Cervicalschleimhaut über, die zum Teil mucinhaltig sind. An dieser Stelle findet man tiefe und auch verzweigte Abschnitte. In den macroscopisch hellen Bändern in der Cervix ist das Epithel ein vielschichtiges Plattenepithel. — Das subepitheliale Gewebe ist in der Vagina breit; verschmälert sich aber vom Os ut. ext. aufwärts, indem allmählich Muskelfasern von der Muscularis her eindringen. Beim Übergang des geschichteten Epithels in Cylinderepithel befindet sich eine kleinere Zellenansammlung (Infiltrat). Die ersten Cervicaldrüsen erstrecken sich bis zu der mit geschichtetem Epithel bekleideten Schleimhaut hinab. — Von dem collagenen Gewebe der Vagina laufen dem Epithel zunächst feine Fasern leicht zickzackförmig und der Oberfläche parallel dahin. Tiefer innen sind die Bindegewebsfasern gröber und in kleineren Bündeln gesammelt. Die Bindegewebsfasern erstrecken sich schraubenförmig in die Papillen hinein. In der Cervix liegen die Bindegewebsfasern etwas lockerer und bilden ein einziges Gewirr, in welchem gröbere Bindegewebsfasern parallel der Oberfläche und etwas geschlängelt hinlaufen. Die Bindegewebsfibrillen entsenden feine Ausläufer nach den Seiten. — Dicht unter dem Epithel der Vagina zieht sich eine elastische Schicht hin, die sowohl nach der Tiefe als in die Papillen hinauf feine Äste entsendet. Im übrigen enthält das Gewebe zahlreiche feine kurze elastische Fasern. Je höher man in die Vagina hinauf kommt, desto tiefer ziehen sich die elastischen Fasern, und im unteren Teile der Cervix sieht man nur noch kurze und feine, stellenweise etwas längere elastische Fäserchen. An der Stelle der Cervix, wo das geschichtete Epithel aufhört, verschwinden die elastischen Fasern vollständig aus dem subepithelialen Gewebe. — Unter den Zellen im subepithelialen Gewebe der Vagina sind Fibroblasten, Clasmatocyten, Lymphocyten, Plasma-, eosinophile und Mastzellen zu unterscheiden. Dieselben Zellen sind in der Cervix anzutreffen.

Corpus uteri. Das Epithel, welches wohlerhalten ist, wird an den macroscopisch hellen Partien von einer sehr niedrigen einfachen Schicht Plattenepithel mit einem schmalen ovalen, parallel zur Oberfläche gestellten Kern gebildet. Dieses Epithel bleibt bei Verdauung mit Pepsin und Trypsin undigeriert. An den macroscopisch dunklen Partien fehlt das Epithel entweder oder es besteht aus einem cubischen Epithel mit einem runden Kern in der Mitte der Zelle. Dieses Epithel

verschwindet bei Pepsinverdauung. — Das subepitheliale Gewebe, welches breit ist, enthält einzelne Drüsen. Dieselben sind mit einer feinen Bindegewebsscheide umgeben. Das Drüsenepithel, das wohlerhalten ist, ist ein Cylinderepithel. Zerstreut kommen blutgefüllte Gefässe in dem Gewebe vor. Muskelfasern ragen etwas in das Gewebe hinein. Das subepitheliale Gewebe ist durch eine scharfe Grenze von dem Epithel geschieden. — Das collagene Gewebe besteht aus feinen Fasern, die wie geflochten der Oberfläche parallel laufen. Unter diesen feineren Bindegewebsfasern findet man auch gröbere. Ebenso sind die tiefer gelegenen Bindegewebsfibrillen gröber. Die Bindegewebsfasern entsenden feine Äste nach den Seiten. — Elastische Fasern sind nur in den unterliegenden Geweben und da in grossen Klumpen anzutreffen. — Unter den Zellen des interglandulären Gewebes lassen sich Fibroblasten, Clasmatocyten, Lymphocyten und Plasmazellen unterscheiden. In der Muskelschicht kommen vereinzelte Mastzellen vor.

Fall 44.

Nullipara, 53 Jahre alt. Gestorben 20. V. 06. Obduziert 22. V. 06. Anamnese nicht zu erhalten.

Klinische Diagnose: Hernia umbilicalis. Acc. parotitis purulenta dextr. Decubitus coxae et region. sacral. Vitium organ. cordis.

Obductionsdiagnose: Cicatrix abdominis. Ulcera gangraenosa regionis sacral. et trochant. dextr. Cor adiposum. Degeneratio adiposa hepatis. (Obesitas universalis.) Septicaemia.

Macroscopischer Befund. Uterus 8 × 5 cm. Wird längs der vorderen Wand aufgeschnitten. Portio klein. Os ut. ext. fast vollständig verschlossen. Os ut. int. atretisch. Schleimhaut des Corpus uteri glatt, gerötet. — Nach der Färbung mit Mayers Hämalaun erscheint die Vagina hell. Die Grenzlinie zwischen der hellen und der dunklen Partie an der Cervix führt etwas undeutlich am Os ut. ext. hin. Links gleich oberhalb des Os ut. ext. ist ein schmaler, nicht ganz 1 cm langer und 2 mm breiter, transversal verlaufender heller Streifen mit ungleichmässigen Rändern zu sehen. Das Corpus uteri ist gleichmässig dunkel.

Microscopischer Befund. Das Epithel der Vagina wird von einem schmalen geschichteten Plattenepithel gebildet. Dieses Epithel verschmälert sich weiter am Os ut. ext., indem die obersten Zelllagen abgestossen sind, und geht eine Strecke oberhalb des äusseren Muttermundes in eine einfache Schicht cubischer Zellen und schliesslich in die typischen Cylinderzellen der Cervicalschleimhaut über. In der Cervix erscheinen einzelne seichte Einschnitte. In dem macroscopisch hellen Band in der Cervix besteht das Epithel aus einem geschichteten Plattenepithel als Fortsetzung des Scheidenepithels. — Das subepitheliale Gewebe ist in der Vagina breit, verschmälert sich aber

in der Portio und besonders in der Cervix etwas. Die ersten Cervicaldrüsen sind in ziemlichem Abstand oberhalb des Os ut. ext. anzutreffen. — Von dem collagenen Gewebe der Vagina laufen unmittelbar unter dem Epithel feine Fasern wie geflochten und der Oberfläche parallel dahin. Die Bindegewebsfasern sind durch feine Fäserchen miteinander verbunden und liegen ziemlich dicht beieinander. Tiefer innen laufen gröbere Bindegewebsfibern wie geflochten und in derselben der Oberfläche parallelen Richtung hin. Diese entsenden äusserst feine Ausläufer nach den Seiten. Zwischen den Fibern gehen ausserordentlich feine Fibrillen hin. Die Bindegewebsfasern breiten sich etwas aus, je näher man der Gegend des Os ut. ext. kommt und verlaufen wie geflochten und der Oberfläche parallel. Zwischen den Fasern zeigt sich ein Gewirr feiner Fibrillen. In der Cervix haben die Bindegewebsfibern denselben Verlauf wie in der Vagina. — Dicht unter dem Epithel der Vagina zieht sich ein elastisches Bündel hin, das Äste in die Tiefe entsendet. Im übrigen enthält das Gewebe zahlreiche feine elastische Fasern, die nach allen Richtungen, vorzugsweise parallel der Oberfläche ziehen. Das elastische Bündel rückt etwas tiefer, je mehr man sich der Gegend des Os ut. ext. nähert, wo es sich in kurze geschlängelte Fasern auflöst, die sich über das ganze Gewebe hin ausbreiten. In der Cervix sind nur verstreut feine und kurze elastische Fasern anzutreffen. — Unter den Zellen im subepithelialen Gewebe der Vagina lassen sich Fibroblasten, Clasmatocyten, Lymphocyten, Mast-, Plasma- und etwas eosinophile Zellen unterscheiden. Dieselben Zellen finden sich in der Cervix.

Corpus uteri. Das Epithel, welches wohlerhalten ist, wird von einem hohen Cylinderepithel mit einem ovalen, in der Mitte der Zelle liegenden Kern gebildet. — Das subepitheliale Gewebe, das sehr breit ist, enthält zahlreiche Drüsen. Diese sind mit einer feinen Bindegewebsscheide umgeben. Blutgefüllte Gefässe kommen in allen Schichten zu Gesicht. Das Gewebe ist etwas locker. Das subepitheliale Gewebe ist durch eine scharfe Grenze vom Epithel getrennt. — Das collagene Gewebe besteht aus feinen Fasern, die zickzackförmig in verschiedenen Richtungen verlaufen. In diesem feinen Fasernnetz gehen etwas gröbere Bindegewebsfibern wellenförmig und nach verschiedenen Seiten dahin, indem sie sich zwischen Gefässe und Drüsen schlängeln. Tiefer innen sind die Bindegewebsfibern gröber und näher beieinander gelegen. Die Bindegewebsfibrillen entsenden feine Ausläufer nach den Seiten. — In dem Gewebe zeigen sich vereinzelte kurze und feine elastische Fasern. In den unterliegenden Geweben kommen elastische Fasern in kleineren Klumpen vor. — Unter den Zellen des interglandulären Gewebes sind Fibroblasten, Clasmatocyten, Lymphocyten, Plasmazellen, ausgewanderte rote Blutkörperchen und hie und da eine eosinophile Zelle zu unterscheiden. In der Muskelschicht stösst man auf vereinzelte Mastzellen.

Fall 45.

Multipara, 53 Jahre alt. Gestorben 12. IX. 06. Obduziert 13. IX. 06.

Anamnese: Erste Menses mit 18 Jahren. Menses regelmässig mit 7tägiger Dauer. Letzte Menses im Frühling 1905. Mit 32 Jahren verheiratet. 2 Kinder. Letzter Partus 1886. Nach den Geburten Kindbettfieber während eines Monats. Nach dem letzten Partus Uterusprolaps, der dann schwerer geworden ist. Gänzlicher Prolaps ca. 8 Jahre. — Am 10. X. 1905 besuchte Pat. die Poliklinik von Prof. Dr. Otto Engström in Helsingfors.

Untersuchungsbefund. Uterus retroflektiert, prolabiert vollständig aus dem Introitus vaginae heraus. Portio etwas vergrössert. Vordere

Fig. 8. $^2/_3$ Grösse.

Scheidenwand vollständig invertiert. Hintere Scheidenwand fast vollständig invertiert. Ein Scheidengewölbe ca. 3 cm oberhalb des Introitus vaginae. — Diagnose: Prolapsus ut. tot. Inversio vaginae. Hernia crural. sin incarcer. — Linksseitiger Schenkelbruch radikal operiert. — Der Gebärmuttervorfall wurde nicht behandelt. Eine intrauterine Behandlung ist nie vorgenommen worden.

Klinische Diagnose: Carcinoma ventriculi.

Macroscopischer Befund. Uterus 7 × 4 cm. Wird längs der vorderen Wand aufgeschnitten. Portio dick. Auf der hinteren Muttermundlippe ein Geschwür von ca. 1 cm Durchmesser (Decubitus). Os ut. int. atretisch. Schleimhaut des Corpus uteri glatt, hellgrau gefärbt. — Nach der Färbung mit Mayers Hämalaun erscheinen Vagina und Portio hell mit zerstreuten dunkleren Flecken (Epithel abgestossen). Das obenerwähnte Geschwür ist dunkel (siehe Fig. 8).

Die Grenzlinie zwischen der hellen und der dunklen Partie an der Cervix führt stark zickzackförmig mit Vorsprüngen und Einbuchtungen von verschiedener Grösse und Konfiguration bis ca. 1 cm oberhalb des Os ut. ext. hin (siehe Fig. 8). Im Cervicalkanal erscheinen verstreut kleine helle Stellen. Das Corpus uteri ist fast ganz ebenso hell wie die Vagina, mit kleinen dunkleren Flecken. Der in der Figur hervortretende dunkle schmale Rand in der Mittellinie ist künstlich (Verletzung beim Aufschneiden).

Microscopischer Befund. Das Epithel der Vagina wird von einem breiten vielschichtigen Plattenepithel gebildet. An der makroskopisch dunklen Partie der Portio (Geschwür) ist das Epithel abgestossen. Das Plattenepithel setzt sich eine ziemliche Strecke weit oberhalb des Os ut. ext. fort. Je näher man der macroscopischen Grenzlinie kommt, desto schmäler wird das Epithel, wonach es in die typischen Cylinderzellen der Cervixschleimhaut übergeht. Unter diesen Zellen sind manche mucinhaltig. Das Plattenepithel ragt etwas unter das Cylinderepithel vor. An den makroskopisch hellen Flecken in der Cervix besteht das Epithel aus zwei drei Schichten Plattenepithel. Weiter oben in der Cervix kommen ziemlich tiefe Einschnitte zu Gesicht. Diese sind mit einem teilweise mucinhaltigen Zylinderepithel bekleidet. — Das subepitheliale Gewebe ist in der Vagina sehr breit, verschmälert sich aber allmählich vom Os ut. ext. nach oben. In der Gegend des Geschwürs in der Portio ist das Gewebe stark infiltriert. Die ersten Cervicaldrüsen erstrecken sich bis zu der mit geschichtetem Epithel bekleideten Schleimhaut hinab. — Von dem collagenen Gewebe der Vagina laufen dem Epithel zunächst feine Fasern hin, die sich nach allen Seiten hinschlängeln. Tiefer innen gehen Bindegewebsbündel zickzackförmig nach verschiedenen Richtungen, bald parallel der Oberfläche, bald gerade entgegengesetzt, indem sie sich um die Gefässe schlängeln. Diese Bindegewebsbündel ragen in die Papillen hinein, wo sie sich in feine Fasern auflösen. In der Portio sind die Bindegewebsfasern feiner und laufen der Oberfläche parallel. Sie liegen etwas licht beieinander. Vom Os ut. ext. aufwärts verlaufen die Bindegewebsfibrillen wie geflochten und parallel der Oberfläche. Die Fasern entsenden feine Ausläufer nach den Seiten. — Dicht unter dem Epithel der Vagina zieht sich eine elastische Schicht hin, die Äste nach der Tiefe und in die Papillen entsendet. Das Gewebe ist im übrigen von längeren und kürzeren elastischen Fasern durchzogen, die in verschiedener Richtung verlaufen. In der Portio gehen eine Menge grobe elastische Fasern parallel der Oberfläche dahin. Dieselben sind in der Gegend des Infiltrates unterbrochen. Die Fasern entsenden nach allen Seiten lange spiralförmig gewundene Äste. Vom Os ut. ext. ab sind die elastischen Fasern etwas vermindert. Beim Übergang des Plattenepithels in Cylinderepithel verschwinden sie, und in der Cervix kommen nur mehr ver-

einzelte kurze und feine derartige Fasern vor. — Unter den Zellen im subepithelialen Gewebe der Vagina sind Fibroblasten, Clasmatocyten, Lymphocyten, Mast-, Plasma- und eosinophile Zellen zu unterscheiden. In der Cervix begegnet man denselben Zellen.

Corpus uteri. Das Epithel wird von einer sehr niedrigen Schicht Plattenepithel gebildet. Die äussere Zellgrenze ist ziemlich scharf, stellenweise etwas ungleichmässig. Die übrigen Zellgrenzen sind deutlich. Der Zellkern ist oval, an der Oberfläche etwas zusammengedrückt und mit der Längsachse parallel zur Oberfläche gestellt (siehe Fig. 37 Taf. C). Dieses Epithel bleibt bei Verdauung mit Pepsin und Trypsin undigeriert. An den macroscopisch dunklen Flecken fehlt das Epithel entweder oder es besteht aus einem cubischen oder einem niedrigen Cylinderepithel mit einem runden oder leicht ovalen Kern in der Mitte des Epithels. Dieses Epithel wird in Pepsin und Trypsin verdaut. — Das subepitheliale Gewebe, welches ziemlich schmal ist, enthält zahlreiche kleine Drüsen. Diese sind mit einer feinen Bindegewebsscheide umgeben. Das Drüsenepithel, das wohlerhalten ist, ist ein Cylinderepithel von gewöhnlicher Höhe. Muskelfasern ragen in das Gewebe hinein. Kleine vereinzelte Blutgefässe kommen in dem Gewebe zu Gesicht. Das subepitheliale Gewebe ist durch eine scharfe Grenze vom Epithel geschieden. — Das collagene Gewebe besteht aus feinen Bindegewebsbündeln, die ziemlich dicht beieinander und der Oberfläche parallel hinführen. Die Bindegewebsfasern entsenden nach den Seiten hin feine Fäserchen, die sich umeinander schlängeln. Näher bei der Muskelschicht verlaufen die Bindegewebsfibern etwas zickzackförmig in verschiedenen Richtungen (siehe Fig. 17 Taf. B). — In dem Gewebe stösst man hie und da auf eine feine und kurze elastische Faser. Um die Gefässe der unterliegenden Gewebe sind diese in grossen Mengen anzutreffen. — Unter den Zellen des interglandulären Gewebes sind Fibroblasten, Clasmatocyten, Lymphocyten, vereinzelte Plasmazellen und eosinophile Zellen zu unterscheiden. — In der Muskelschicht findet man hie und da eine Mastzelle.

Fall 46.

Multipara, 55 Jahre alt. Gestorben 7. X. 06. Obduziert 8. X. 06.

Anamnese: 5 Kinder. Geburten normal. Die Menopause trat im 45. Jahre ein. Eine intrauterine Behandlung hat nicht stattgefunden.

Klinische Diagnose: Anaemia perniciosa bothriocephalica.

Macroscopischer Befund. Uterus 8×8,5 cm. Wird längs der vorderen Wand aufgeschnitten. Portio von gewöhnlicher Grösse. Schleimhaut des Corpus uteri glatt, graurot gefärbt. — Nach der Färbung mit Mayers Hämalaun ist zu bemerken, dass die Grenzlinie zwischen der hellen und der dunklen Partie an der Cervix stark zickzackförmig mit vorspringenden Ausbuchtungen bis ca. 1 cm ober-

halb des Os ut. ext. hingeht. An beiden Seitenwänden reicht die helle Partie etwas höher hinauf als auf der vorderen Wand (s. Fig. 9). Der Cervicalkanal ist dunkel mit zerstreuten helleren Flecken. Das Corpus uteri ist durchweg hell mit grösseren und kleineren dunkleren Flecken (siehe Fig. 9).

Microscopischer Befund. Das Epithel der Vagina wird von einem schmalen geschichteten Plattenepithel gebildet. Ein ziemliches Stück oberhalb des Os ut. ext. an der macroscopischen Grenzlinie geht dieses Epithel in ein cubisches oder ein niedriges Cylinderepithel mit einem runden oder leicht ovalen Kern in der Mitte der Zelle über. Weiter oben in der Cervix besteht das Epithel aus den typischen Cylinderzellen der Cervicalschleimhaut, unter denen auch mucinhaltige vorkommen. In dieser Gegend treten Einschnitte auf, die teilweise ziemlich tief und verzweigt sind. Dieselben sind mit einem gleichartigen Cylinderepithel bekleidet. An den macroscopisch hellen Flecken der Cervix wird das Epithel von einem zwei- bis dreischichtigem Plattenepithel gebildet. Dieses Epithel bleibt bei Pepsinverdauung undigeriert. — Das subepitheliale Gewebe der Vagina ist ziemlich breit, verschmälert sich aber etwas in der Cervix in der Gegend des Übergangs des Plattenepithels im Cylinderepithel. Die ersten Cervicaldrüsen erstrecken sich bis zur mit geschichtetem Epithel bekleideten Schleimhaut hinab. — Von dem collagenen Gewebe der Vagina laufen dem Epithel zunächst feine Fasern etwas zickzackförmig und in einer der Oberfläche parallelen Richtung dahin. Die Bindegewebsfibrillen sind durch feine Fasern miteinander verbunden. Tiefer innen führen Bündel von Bindegewebsfibrillen wellenförmig und ziemlich dicht beieinander der Oberfläche parallel hin. Die Bindegewebsfasern entsenden feine Äste nach den Seiten. In der Portio rücken die Bindegewebsfibrillen näher aneinander und verlaufen mehr geradlinig, um sich vom Os ut. ext. nach oben wieder zu verbreiten und wie geflochten und parallel der Oberfläche zu verlaufen. — Dicht unter dem Epithel der Vagina zieht sich eine dicke elastische Schicht hin, die feine schraubenförmig gewundene Äste in die Tiefe entsendet. Im übrigen ist das Gewebe von feineren schraubenförig gewundenen elastischen Fasern durchzogen.

Fig. 9. $^2/_3$ Grösse.

In der Portio rücken die elastischen Fasern näher aneinander und bilden ein schmales Band. Dieses Band hört in der Gegend des Überganges des Plattenepithels in Cylinderepithel vollständig auf. In der Cervix sind verstreut feine und kurze elastische Fasern zu sehen. — Unter den Zellen im subepithelialen Gewebe der Vagina lassen sich Fibroblasten, Clasmatocyten, Lymphocyten, Plasma-, Mast- und eosinophile Zellen unterscheiden. In der Cervix kommen alle dieselben Zellen vor.

Corpus uteri. Das Epithel wird von einer sehr niedrigen einfachen Schicht Plattenepithel mit einem langen schmalen, mit der Längsachse parallel zur Oberfläche gestellten Zellkern gebildet, Dieses Epithel bleibt bei Pepsin- und Trypsinverdauung undigeriert. An den macroscopisch dunklen Partien besteht das Epithel aus einem cubischen oder einem niedrigen Cylinderepithel mit einem runden Kern in der Mitte. Dieses Epithel wird in Pepsin und Trypsin verdaut. — Das subepitheliale Gewebe, das eher schmal ist, enthält in geringerer Menge Drüsen. Diese sind mit einer feinen Bindegewebsscheide umgeben. Das Drüsenepithel, das wohlerhalten ist, ist ein niedriges Cylinderepithel. Blutgefüllte kleine Gefässe kommen reichlich in dem Gewebe vor. Das subepitheliale Gewebe ist durch eine scharfe Grenze vom Epithel geschieden. — Das collagene Gewebe besteht aus feinen Fasern, die wie geflochten in einer der Oberfläche parallelen Richtung verlaufen. Die Bindegewebsfibern liegen ziemlich dicht beieinander und entsenden feine Äste nach den Seiten. — Im Gewebe sind verstreut feine und kurze elastische Fasern anzutreffen. Um die Gefässe der unterliegenden Gewebe erscheinen diese Fasern in grossen Klumpen. — Unter den Zellen des interglandulären Gewebes sind Fibroblasten, Clasmatocyten, Lymphocyten und vereinzelte Plasmazellen zu unterscheiden. In der Muskelschicht einzelne Mastzellen.

Fall 47.

Nullipara, 56 Jahre alt. Gestorben 27. IV. 06. Obduziert 29. IV. 06.

Anamnese nicht zu erhalten.

Klinische Diagnose: Tuberculosis pulmonum. Vitium cordis.

Obduktionsdiagnose: Arteriosclerosis. Sclerosis excessiva et retractio et excrescentiae valvul. mitralium. Stenosis ostii atrio-ventriculi sin. Dilatatio et hypertrophia ventriculi dextr. cordis. Dilatatio et endocarditis chr. atrii sin. Tuberculosis apicis pulm. dextr. Pneumonia chr. (tub.?) bil. Bronchitis purulenta chr. Bronchiectasia. Nephritis chr.

Macroscopischer Befund. Uterus 5,5×3,5 cm. Wird längs der vorderen Wand aufgeschnitten. Portio virginell. Os ut. ext. vollständig atretisch. Die Schleimhaut des Corpus uteri erscheint gleichsam etwas körnig. — Nach der Färbung mit Mayers Hämalaun

ist zu bemerken, dass die Grenzlinie zwischen der hellen und der dunklen Partie an der Cervix scharf ist und geradlinig am Os ut. ext. hinführt. Corpus uteri dunkel mit zerstreuten helleren Flecken.

Microscopischer Befund. Das Epithel der Vagina wird von einem schmalen geschichteten Plattenepithel gebildet. Am Os ut. ext. geht das Epithel in zwei drei Lagen Zellen über, von denen die obersten eine polygonale Form besitzen, um weiter oben in eine einfache Lage cubischer Zellen und kurz darauf in ein niedriges Cylinderepithel mit einem leicht ovalen Kern in der Mitte der Zelle überzugehen. In der Cervix zeigen sich vereinzelte, eher seichte Einschnitte, Diese sind mit einem niedrigen Cylinderepithel bekleidet. — Das subepitheliale Gewebe der Vagina ist breit, verschmälert sich aber in der Portio und weiter in der Cervix etwas, indem Muskelfasern allmählich von der Muscularis her eindringen. Die ersten Cervicaldrüsen erstrecken sich bis zu der mit geschichtetem Epithel bekleideten Schleimhaut hinab. — Von dem collagenen Gewebe der Vagina laufen dem Epithel zunächst feine Fasern ziemlich licht, wie geflochten und der Oberfläche paralliel dahin. Unter diesen feinen Bindegewebsfibrillen erscheinen auch gröbere, die in verschiedenen Richtungen verlaufen. Die tiefer gelegenen Bindegewebsfasern sind gröber und liegen näher beieinander. Zwischen ihnen finden sich feinere Fasern, die nach verschiedenen Seiten gehen. Weiter oben in der Vagina und der Portio bilden die dem Epithel zunächst gelegenen Bindegewebsfasern ein feines Fasernetz. Tiefer innen laufen dicke Bindegewebsbündel wie geflochten und in einigem Abstand voneinander der Oberfläche parallel hin. Diese Bündel rücken um so näher aneinander, je mehr man sich der Gegend des Os ut. ext. nähert. Die Fasern entsenden feine Ausläufer nach den Seiten. In der Cervix bilden die der Oberfläche zunächst gelegenen feinen Fasern ein einziges Gewirr, in dem sich Bündel etwas gröberer Fasern, die aus tieferen Schichten kommen, pinselförmig auflösen. — Dicht unter dem Epithel der Vagina zieht sich ein dickes Bündel elastischer Fasern hin, die zu einem Knäuel zusammengeballt sind. Im übrigen ist das Gewebe von feinen korkzieherförmig gewundenen elastischen Fasern durchzogen. Das elastische Bündel rückt etwas tiefer, je mehr man sich der Gegend des Os ut. ext. nähert, um sich schliesslich in dieser Gegend aufzulösen und zu verschwinden. In der Cervix kommen nur verstreut kurze elastische Fasern zu Gesicht und zwar vorzugsweise in den tieferen Schichten. — Unter den Zellen im subepithelialen Gewebe der Vagina sind Fibroblasten, Clasmatocyten, Lymphocyten, Mast-, Plasma- und hier und da eosinophile Zellen zu unterscheiden. In der Cervix sind die nämlichen Zellen anzutreffen.

Corpus uteri. Das Epithel, welches wohlerhalten ist, wird an den macroscopisch hellen Stellen von einer sehr niedrigen einfachen Schicht Plattenepithel gebildet mit einem ovalen, mit der Längsachse parallel zur Oberfläche gestellten Kern. Dieses Epithel bleibt bei

Verdauung mit Pepsin und Trypsin undigeriert. An den macroscopisch dunklen Stellen besteht das Epithel aus einem cubischen oder niedrigen Cylinderepithel mit einem runden oder leicht ovalen Kern in der Mitte der Zelle. — Das subepitheliale Gewebe, das ziemlich breit ist, enthält in geringerer Menge Drüsen. Das Drüsenepithel ist teilweise abgelöst. Vereinzelte blutgefüllte Gefässe erscheinen in den tieferen Schichten. Muskelfasern ragen in das Gewebe hinein. Das subepitheliale Gewebe ist scharf gegen das Epithel abgegrenzt. — Das collagene Gewebe besteht aus Bindegewebsbündeln, die wie geflochten und in grösserem oder kleinerem Abstand voneinander und parallel der Oberfläche verlaufen. Zwischen diesen Bindegewebsbündeln zeigen sich feine Fibrillen, die nach allen Seiten gehen. Tiefer innen ziehen sich Bindegewebsfibern zickzackförmig und mehr oder weniger schräg zur Oberfläche hin. — In dem Gewebe kommen hie und da kurze elastische Fasern zu Gesicht. In den unterliegenden Geweben sind diese in grossen Klumpen anzutreffen. — Unter den Zellen des interglandulären Gewebes sind Fibroblasten, Clasmatocyten, Lymphocyten, vereinzelte Plasma- und eosinophile Zellen zu unterscheiden. In der Muskelschicht finden sich einzelne Mastzellen.

Fall 48.

Nullipara, 57 Jahre alt. Gestorben 16. III. 06. Obduciert 16. III. 06.

Anamnese nicht zu erhalten.

Klinische Diagnose: Carcinoma ventriculi. Arteriosclerosis.

Macroscopischer Befund. Uterus 7 × 5 cm. Wird längs der hinteren Wand aufgeschnitten. Portio klein, Schleimhaut des Corpus uteri glatt. — Nach der Färbung mit Mayers Hämalaun ist zu bemerken, dass die Grenzlinie zwischen der hellen und der dunklen Partie an der Cervix etwas zickzackförmig am Os ut. ext. hinläuft. Das Corpus uteri ist dunkel mit vereinzelten kleinen helleren Flecken.

Microscopischer Befund. Das Epithel der Vagina wird von einem sehr schmalen geschichteten Plattenepithel gebildet. Das Epithel geht in der Gegend des Os ut. ext. in ein geschichtetes Epithel über, in dem die äusseren Zellen eine polygonale Form annehmen und einen runden Kern in der Mitte der Zelle aufweisen. In Fig. 40, Taf. C. sind alle Zellen von ungefähr gleicher Grösse und Form. Zum Teil sind die äusseren Zellen abgestossen. Dieses Epithel geht eine kleine Strecke weiter oben in die typischen Cylinderzellen der Cervicalschleimhaut über, von denen manche mucinhaltig sind. — Das subepitheliale Gewebe ist in der Vagina ziemlich breit, verschmälert sich aber in der Cervix etwas, indem Muskelfasern von der Muskelschicht her eindringen. Die ersten Cervicaldrüsen erstrecken sich bis zu der mit geschichtetem Epithel bekleideten Schleimhaut hinab. —

Von dem collagenen Gewebe der Vagina laufen dem Epithel zunächst feine Fasern in einigem Abstand voneinander und der Oberfläche parallel dahin. Zwischen diesen Bindegewebsfibern erscheint ein Fasernetz von feinen Fibrillen. Die tiefer gelegenen Bindegewebsfibern sind grösser und liegen dicht aneinander (siehe Fig. 32 Taf. B.). Die Bindegewebsfasern entsenden feine Ausläufer nach den Seiten. In der Portio und der Cervix gehen die Bindegewebsfibrillen zunächst dem Epithel nach verschiedenen Richtungen, hauptsächlich jedoch in Längsrichtung. Die tiefer gelegenen Bindegewebsbündel sind in diesen Gegenden gleichfalls parallel zur Oberfläche orientiert. — Dicht unter dem Epithel der Vagina ziehen sich ziemlich dicke Bündel elastischer Fasern hin, die feine Äste nach der Tiefe entsenden. Im übrigen enthält das Gewebe zahlreiche feine elastische Fasern, die der Oberfläche parallel laufen, und längere und kürzere Fasern, die spiralförmig nach allen Seiten gehen. Diese Fasern hören in der Gegend auf, wo das geschichtete Epithel in Cylinderepithel übergeht. In der Cervix zeigen sich vereinzelte feine und kurze elastische Fasern. — Unter den Zellen im subepithelialen Gewebe der Vagina sind Fibroblasten, Clasmatocyten, Lymphocyten, Plasmazellen und Mast- und eosinophile Zellen zu unterscheiden. In der Cervix kommen dieselben Zellen vor.

Corpus uteri. Das Epithel, welches teilweise abgestossen ist, wird an den macroscopisch helleren Flecken von einer niedrigen einfachen Schicht Plattenepithel mit einem ovalen, parallel zur Oberfläche gestellten Kern gebildet. Dieses Epithel bleibt bei Pepsinverdauung undigeriert. In den übrigen Teilen des Uterus ist das Epithel entweder abgestossen oder es besteht aus einem niedrigen Cylinderepithel mit einem leicht ovalen Kern in der Mitte der Zelle. — Das subepitheliale Gewebe, das breit ist, enthält einzelne Drüsen. Diese sind mit einer feinen Bindegewebsscheide umgeben. Das Drüsenepithel, welches von einem niedrigen Cylinderepithel gebildet wird, ist teilweise abgestossen. Das Gewebe ist etwas locker. Einzelne blutgefüllte Gefässe befinden sich in der Nähe des Epithels. Muskelfasern ragen etwas in das Gewebe hinein. — Das collagene Gewebe besteht aus feinen Fibern, die in einigem Abstand voneinander und etwas zickzackförmig der Oberfläche parallel laufen. Zwischen diesen Bindegewebsbündeln schlängeln sich feine Fibrillen nach verschiedenen Richtungen. Die Bindegewebsfasern entsenden feine Ausläufer nach den Seiten. Näher der Muskelschicht führen die Bindegewebsfibrillen zickzackförmig dahin, indem sie sich zwischen Drüsen und Blutgefässe schlängeln. Das ganze collagene Gewebe ist sehr zart (siehe Fig. 18 Taf. B.). — Im Gewebe sind vereinzelte elastische Fasern in kleineren Klumpen anzutreffen. In den unterliegenden Geweben kommen sie in grossen Ansammlungen vor. — Unter den Zellen des interglandulären Gewebes sind Fibroblasten, Clasmatocyten, Lymphocyten und vereinzelte Plasmazellen zu unterscheiden. In der Muskelschicht stösst man auf einzelne Mastzellen.

Fall 49.

Multipara, 57 Jahre alt. Gestorben 23. VIII. 06. Obduciert 24. VIII. 06.

Anamnese: Erste Menses mit 16 Jahren. Menses regelmässig. Mit 20 Jahren verheiratet. 2 Kinder. Geburten normal. Die Menopause trat vor ca. 3 bis 4 Jahren ein.

Klinische Diagnose: Carcinoma vesicae felleae.

Obductionsdiagnose: Vulnus incis. abdominis. Resid. post pericholecystit. (?) et mesenteritis chr. flexur. sigmoid. Enteroanastomosis et gastroenteroanastomosis duplex artefact. Peritonitis purulenta. Degeneratio amyl. lienis.

Macroscopischer Befund. Uterus 7,5 × 4 cm. Wird längs der vorderen Wand aufgeschnitten. Portio klein. Os ut. int. atretisch. — Nach der Färbung mit Mayers Hämalaun ist zu bemerken, dass die etwas undeutliche Grenzlinie zwischen der hellen und der dunklen Partie an der Cervix am Os ut. ext. hinläuft. Das Corpus uteri ist dunkel. Vagina und Portio haben eine etwas graue Farbe angenommen.

Microscopischer Befund. Das Epithel der Vagina und Portio wird von einem schmalen geschichteten Epithel gebildet, dessen oberste Zelllagen abgestossen sind. Es geht am Os ut. ext. in die Cylinderzellen der Cervicalschleimhaut über. Etwas weiter oben in der Cervix kommen einzelne, darunter auch verzweigte Einschnitte zu Gesicht. Diese sind mit einem Cylinderepithel von gewöhnlicher Höhe bekleidet. — Das subepitheliale Gewebe der Vagina ist sehr breit, verschmälert sich aber in der Cervix etwas. In der Portio erscheint eine kleinere Zellenansammlung (Infiltrat). Die ersten Cervicaldrüsen erstrecken sich bis in die Gegend hinab, wo das Cylinderepithel beginnt. — Das collagene Gewebe der Vagina besteht dem Epithel zunächst aus feinen Fasern, die wellenförmig in einer der Oberfläche parallelen Richtung verlaufen. Die Bindegewebsfibrillen entsenden feine Ausläufer nach den Seiten. Tiefer innen ziehen sich die Bindegewebsbündel wie geflochten ebenfalls parallel der Oberfläche hin, indem sie sich um die Gefässe schlängeln. In der Portio breiten sich die Bindegewebsfibrillen aus und werden feiner, um in der Gegend des Os ut. ext. wieder näher aneinander zu rücken. In der Cervix verlaufen die Bindegewebsfibrillen leicht zickzackförmig und der Oberfläche parallel. Die der Oberfläche zunächst gelegenen Fasern sind feiner, die tieferen hinwieder erheblich gröber. — Etwas unter dem Epithel der Vagina zieht sich eine ziemlich dicke elastische Schicht hin, die sowohl nach der Tiefe als nach der Oberfläche Äste entsendet. Zwischen dieser Schicht und dem Epithel sind kurze und feine elastische Fasern zu sehen. Im übrigen enthält das Gewebe vereinzelte Fasern, die spiralförmig nach verschiedenen Seiten gehen. Weiter oben in der Vagina und besonders in der Portio werden die elastischen Fasern gröber und

zahlreicher. Die elastische Schicht rückt in der Portio noch tiefer und ist zusammengerollt. Je näher man der Gegend des Os ut. ext. kommt, desto feiner und spärlicher werden die elastischen Fasern, indem sie zugleich kürzer werden. Vom Os ut. ext. aufwärts erscheint hie und da eine kurze und feine elastische Faser. — Unter den Zellen im subepithelialen Gewebe der Vagina sind Fibroblasten, Clasmatocyten, Plasma-, Mast- und eosinophile Zellen, Lymphocyten und ausgewanderte rote Blutkörperchen zu unterscheiden. In der Cervix finden sich keine eosinophilen Zellen und auch keine roten Blutkörperchen, sonst aber dieselben Zellen wie in der Vagina. Mastzellen nur in den unterliegenden Geweben.

Corpus uteri. Das Epithel, welches teilweise abgestossen ist, wird von einem ziemlich hohen Cylinderepithel mit einem leicht ovalen Kern in der Mitte der Zelle gebildet. — Das subepitheliale Gewebe, das nicht allzu breit ist, enthält eine geringere Anzahl Drüsen. Diese sind mit einer feinen Bindegewebsscheide umgeben. Blutgefässe kommen spärlicher vor. Muskelfasern ragen in das Gewebe hinein. — Das subepitheliale Gewebe ist scharf gegen das Epithel abgegrenzt. Das collagene Gewebe besteht aus feinen Fasern, die dichter beieinander und wie geflochten der Oberfläche parallel laufen. Die Fasern entsenden feine Ausläufer nach den Seiten. — In dem Gewebe sind vereinzelte feine und kurze elastische Fasern anzutreffen. Diese treten in den unterliegenden Geweben in grossen Klumpen auf. — Unter den Zellen des interglandulären Gewebes sind Fibroblasten, Clasmatocyten, Lymphocyten und hie und da Plasmazellen zu unterscheiden. In der Muskelschicht vereinzelte Mastzellen.

Fall 50.

Multipara, 58 Jahre alt. Gestorben 31. I. 06. Obduciert 1. II. 06.

Anamnese: 3 Kinder. Letzter Partus vor 30 Jahren. Die Menopause trat vor ca. 11 Jahren ein.

Klinische Diagnose: Carcinoma ventriculi.

Macroscopischer Befund. Uterus 6 × 4 cm. Wird längs der hinteren Wand aufgeschnitten. Portio gross. Äusserer Muttermund weit. Os ut. int. atretisch verschlossen. Schleimhaut des Corpus uteri glatt. — Nach der Färbung mit Mayers Hämalaun ist zu bemerken, dass die Grenzlinie zwischen der hellen und der dunklen Partie an der Cervix scharf ist und stark zickzackförmig bis ca. 1/2 cm oberhalb des Os ut. ext. hingeht. Das Corpus uteri ist dunkel.

Microscopischer Befund. Das Epithel der Vagina wird von einem schmalen geschichteten Plattenepithel gebildet. Dasselbe geht an der microscopischen Grenzlinie direkt in die Cylinderzellen der Cervicalschleimhaut über. Ein paar kleine Plattenepithelinseln kommen in der Cervix zu Gesicht. — Das subepitheliale Gewebe ist in der

Vagina breit, verschmälert sich aber vom Os ut. ext. aufwärts etwas. In der Cervix stösst man auf einzelne Drüsen. — Von dem collagenen Gewebe der Vagina laufen dem Epithel zunächst feine Fasern etwas zickzackförmig und parallel der Oberfläche dahin. Tiefer innen verlaufen dicke Bindegewebsbündel ziemlich dicht beieinander und in derselben der Oberfläche parallelen Richtung. Die Bindegewebsfibern entsenden feine Ausläufer nach den Seiten. In der Cervix besteht das collagene Gewebe aus dicken Bindegewebsfibern, die der Oberfläche parallel hinstreichen. Zwischen den Bindegewebsbündeln führen feine Fasern nach allen Seiten. — Dicht unter dem Epithel der Vagina zieht sich ein dickes Bündel elastischer Fasern hin, die zu einem Knäuel zusammengerollt sind. Dieselben entsenden kurze, etwas gewundene Äste nach der Tiefe. Das Gewebe enthält im übrigen zahlreiche kurze und feine elastische Fasern, die zickzackförmig in allen Richtungen verlaufen. In der Cervix sind nur vereinzelte kurze und feine elastische Fasern anzutreffen. — Unter den Zellen im subepithelialen Gewebe der Vagina sind Fibroblasten, Clasmatocyten, Lymphocyten, Plasma-, Mast- und eosinophile Zellen zu unterscheiden. In der Cervix kommen keine eosinophilen, sonst aber dieselben Zellen vor wie in der Vagina. Mastzellen nur in den unterliegenden Geweben.

Corpus uteri. Das Epithel, das teilweise abgestossen ist, wird von einem würfelförmigen oder niedrigen Cylinderepithel mit einem runden oder leicht ovalen Kern in der Mitte der Zelle gebildet. — Das subepitheliale Gewebe, welches ziemlich breit ist, enthält einzelne Drüsen. Diese sind mit einer feinen Bindegewebsscheide umgeben. Das Drüsenepithel, das wohlerhalten ist, besteht aus einem niedrigen Cylinderepithel. Zahlreiche kleine Blutgefässe kommen in dem Gewebe zu Gesicht. — Das subepitheliale Gewebe ist scharf gegen das Epithel abgegrenzt. Das collagene Gewebe besteht dem Epithel zunächst aus feinen Fasern, die zickzackförmig nach verschiedenen Richtungen gehen. Tiefer innen ziehen sich gröbere Bindegewebsfibern parallel zur Oberfläche hin. Zwischen diesen Fasern erscheinen feinere Fasern, die sich nach allen Seiten hinschlängeln. — Im subepithelialen Gewebe sind vereinzelte feine und kurze elastische Fasern anzutreffen. In den unterliegenden Geweben zeigen sich solche in grossen Klumpen um die Gefässe. — Unter den Zellen des interglandulären Gewebes sind Fibroblasten, Clasmatocyten, Lymphocyten und Plasmazellen zu unterscheiden. In der Muskelschicht kommen einzelne Mastzellen vor.

Der Übergang zwischen Vagina und Cervix wurde als Serie geschnitten und die Grenzlinie zwischen dem Plattenepithel und dem Cylinderepithel reconstruiert. Siehe Fig. 16.

Fall 51.

Multipara, 59 Jahre alt. Gestorben 30. I. 06. Obduciert 31. I. 06.

Anamnese: Erste Menses mit 16 Jahren. Verheiratet. 5 Kinder. Die Menopause trat im 40. Jahre ein.

Klinische Diagnose: Arteriosclerosis. Bronchitis chr. Bronchopneumonia.

Microscopischer Befund. Uterus 7,5×4 cm. Wird längs der hinteren Wand aufgeschnitten. Portio klein. Äusserer Muttermund verschlossen. Os ut. int. atretisch. Schleimhaut des Corpus uteri glatt. — Nach der Färbung mit Mayers Hämalaun ist zu bemerken, dass die Grenzlinie zwischen der hellen und der dunklen Partie an der Cervix scharf ist und geradlinig am Os ut. ext. hinführt. Das Corpus uteri ist dunkel.

Microscopischer Befund. Das Epithel der Vagina wird von einem breiten vielschichtigen Plattenepithel gebildet. Je mehr man sich der macroscopischen Grenzlinie nähert, desto mehr reduciert sich die Zahl der Zelllagen, und am Os ut. ext. nehmen die äusseren Zellen eine abgeplattete polygonale Form an. Dieses Epithel ragt etwas unter die typischen Cylinderzellen der Cervicalschleimhaut vor. Vereinzelte seichte Einschnitte sind in der Cervix anzutreffen. Dieselben sind mit einem teilweise mucinhaltigen Cylinderepithel bekleidet. — Das subepitheliale Gewebe ist in der Vagina ziemlich breit, verschmälert sich aber in der Cervix bedeutend, indem allmählich Muskelfasern von der Muskelschicht her eindringen. Die ersten Cervicaldrüsen sind eine Strecke oberhalb des Os ut. ext. anzutreffen. — Von dem collagenen Gewebe der Vagina laufen dem Epithel zunächst feine Fasern wellenförmig und der Oberfläche parallel hin. Die Bindegewebsfasern liegen ziemlich nahe beieinander. Die tiefer gelegenen Bindegewebsfasern sind gröber. Diese Fibern entsenden feine Ausläufer nach den Seiten. Weiter oben in der Vagina und in der Portio breiten sich die Bindegewebsfasern etwas aus, um schliesslich in der Cervix ein einziges Netz zickzackförmig verlaufender Fasern zu bilden. Weiter oben in der Cervix laufen die Bindegewebsfibrillen wieder der Oberfläche parallel. — Dicht unter dem Epithel der Vagina zieht sich ein dickes elastisches Bündel hin, das feine, schraubenförmig gewundene Fasern nach der Tiefe entsendet. Im übrigen enthält das Gewebe feine elastische Fasern, die der Oberfläche parallel streichen. Weiter oben in der Vagina und in der Portio rückt das erwähnte elastische Bündel mehr nach der Tiefe und löst sich schliesslich in kurze und feine Fasern auf. Mit dem Aufhören des Plattenepithels verschwinden diese vollständig. In der Cervix sind vereinzelte feine und kurze elastische Fasern anzutreffen. — Unter den Zellen im subepithelialen Gewebe der Vagina sind Fibroblasten, Clasmatocyten, Lymphocyten, Mast-, Plasma- und eosinophile Zellen zu unterscheiden. In der Cervix kommen dieselben Zellen vor.

Corpus uteri. Das Epithel, welches ziemlich wohlerhalten ist, wird von einem cubischen oder niedrigen Cylinderepithel mit einem runden oder leicht ovalen Kern in der Mitte der Zelle gebildet. Stellenweise kommt ein niedriges Epithel mit einem ovalen, parallel zur Oberfläche gestellten Kern zum Vorschein. Dieses letztere bleibt bei Pep-

sinverdauung undigeriert. — Das subepitheliale Gewebe, das nicht allzu breit ist, enthält einzelne Drüsen. Diese sind mit einer feinen Bindegewebsscheide umgeben. Das Drüsenepithel, welches teilweise abgelöst ist, ist ein cubisches Epithel. Blutgefüllte Gefässe finden sich reichlich in allen Schichten des Gewebes, welches stellenweise mit roten Blutkörperchen infiltriert ist. Das subepitheliale Gewebe ist durch eine scharfe Grenze vom Epithel geschieden. — Das collagene Gewebe besteht aus feineren und gröberen Fasern, die wie geflochten und parallel der Oberfläche verlaufen. Die Bindegewebsfibrillen, die ziemlich dicht beieinander liegen, entsenden kleine feine Ausläufer nach den Seiten (siehe Fig. 19 Taf. B). — Elastische Fasern sind nur in grossen Klumpen um die Gefässe der unterliegenden Gewebe anzutreffen. — Unter den Zellen des interglandulären Gewebes lassen sich Fibroblasten, Clasmatocyten, Lymphocyten, Plasma- und eosinophile Zellen sowie reichlich ausgewanderte rote Blutkörperchen unterscheiden. In der Muskelschicht vereinzelte Mastzellen.

Fall 52.

Multipara, 60 Jahre alt. Gestorben 9. VII. 06. Obduciert 10. VII. 06.

Anamnese: Erste Menses mit 19 Jahren. Menses regelmässig. Verheiratet. 4 Kinder. Die Menopause trat im 45. Jahre ein.

Klinische Diagnose: Arteriosclerosis. Bronchitis chr.

Microscopischer Befund. Uterus 7×4,5 cm. Wird längs der vorderen Wand aufgeschnitten. Portio klein. Os ut. int. fast geschlossen. Schleimhaut des Corpus uteri glatt, braunrot gefärbt. — Nach der Färbung mit Mayers Hämalaun erscheint nur der untere Teil der Vagina hell, während der obere Teil, die Cervix und das Corpus uteri dunkel sind.

Microscopischer Befund. Das Epithel der Vagina wird von einem geschichteten Plattenepithel gebildet. An dem macroscopisch dunklen Teil sind die obersten Schichten abgestossen. Das Plattenepithel geht eine ziemliche Strecke oberhalb des Os ut. ext. in die typischen Cylinderzellen der Cervicalschleimhaut über. Der Übergang wird durch eine einfache Reihe von einigen cubischen Zellen vermittelt. Weiter oben in der Cervix kommen einzelne seichtere Einschnitte zu Gesicht. — Das subepitheliale Gewebe ist in der Vagina ziemlich breit und dem Epithel zunächst kleinzellig infiltriert. Das Gewebe verschmälert sich in der Portio und besonders in der Cervix etwas. In der Gegend des Os ut. ext. zeigt sich dicht unter dem Epithel ein kleineres Infiltrat. Die ersten Cervicaldrüsen erstrecken sich bis zu der mit geschichtetem Epithel bekleideten Schleimhaut hinab. — Von dem collagenen Gewebe der Vagina laufen feine Fasern lichter und parallel der Oberfläche dahin. An den Stellen, wo das Gewebe infiltriert ist, erscheint nur eine Ansammlung kürzerer und längerer

Bindegewebsfasern. Tiefer innen laufen gröbere Bindegewebsbündel ziemlich nahe beieinander und ebenfalls der Oberfläche parallel hin. Die Fasern entsenden feine Äste nach den Seiten. Je höher man in der Vagina hinaufkommt, um so näher rücken die oberflächlicheren Bindegewebsfibrillen aneinander, um sich in der Gegend des Os ut. ext. auszubreiten und sich in feine Fasern aufzulösen, die ein lichtes Gewirr bilden (Infiltrat). Vom Os ut. ext. aufwärts gehen die Bindegewebsfasern in grösserem oder kleinerem Abstand der Oberfläche parallel. — Ein Stück unter dem Epithel der Vagina zieht sich eine elastische Schicht hin, die feine Äste in die Tiefe entsendet. Im übrigen enthält das Gewebe feine und kurze elastische Fasern. In der Gegend des Os ut. ext. löst sich die elastische Schicht in kurze und feine Fasern auf, um schliesslich beim Übergang des Plattenepithels in Cylinderepithel zu verschwinden. Weiter oben in der Cervix stösst man auf vereinzelte feine und kurze Fasern. — Unter den Zellen im subepithelialen Gewebe der Vagina sind Fibroblasten, Clasmatocyten, Lymphocyten, Mast-, Plasma- und eosinophile Zellen sowie einzelne ausgewanderte rote Blutkörperchen und polynucleäre Leukocyten zu unterscheiden. In der Cervix kommen alle diese Zellen mit Ausnahme der polynucleären Leukocyten, und Mastzellen nur in den unterliegenden Geweben vor.

Corpus uteri. Das Epithel, welches teilweise abgestossen ist, wird von einem cubischen oder einem niedrigen Cylinderepithel mit einem runden Kern in der Mitte der Zelle gebildet. — Das subepitheliale Gewebe, das ziemlich breit ist, enthält einzelne Drüsen. Diese sind mit einer feinen Bindegewebsscheide umgeben. Blutgefüllte Gefässe kommen reichlich vor. — Das subepitheliale Gewebe ist durch eine scharfe Grenze vom Epithel getrennt. Das collagene Gewebe besteht aus feinen Bündeln, die wie geflochten in grösserem oder kleinerem Abstand voneinander und in einer der Oberfläche parallelen Richtung verlaufen. Zwischen diesen Bindegewebsbündeln erscheinen feine Fasern, die nach allen Richtungen gehen. Die Bindegewebsfasern entsenden feine Ausläufer nach den Seiten. — In dem Gewebe zeigen sich vereinzelte feine und kurze elastische Fasern. Diese sind in grösseren Klumpen um die Gefässe der unterliegenden Gewebe anzutreffen. — Unter den Zellen des interglandulären Gewebes lassen sich Fibroblasten, Clasmatocyten, Lymphocyten und Plasmazellen unterscheiden. In der Muskelschicht kommen einzelne Mastzellen zu Gesicht.

Fall 53.

Multipara, 60 Jahre alt. Gestorben 19. III. 06. Obduciert 19. III. 06.

Anamnese: Erste Menses mit 15 Jahren. Menses regelmässig. Verheiratet. 5 Kinder. Die Menopause trat mit 50 Jahren ein.

Klinische Diagnose: Tuberculosis pulmonum. Degeneratio amyloidea. Arteriosclerosis.

Macroscopischer Befund. Uterus 7×4,5 cm. Wird längs der hinteren Wand aufgeschnitten. Portio klein. Os ut. ext. weit. Schleimhaut des Corpus uteri glatt. — Nach der Färbung mit Mayers Hämalaun ist zu bemerken, dass die Grenzlinie zwischen der hellen und der dunklen Partie an der Cervix zickzackförmig etwas oberhalb des Os ut. ext. hinführt, indem hellere Partien in die Cervix bis 6 mm oberhalb des äusseren Muttermundes hineinragen. In der Cervix erscheinen einzelne stecknadelkopfgrosse hellere Flecken. Die Höhle des Corpus uteri etwas fleckig mit dunkleren und helleren Partien.

Microscopischer Befund. Das Epithel der Vagina wird von einem breiten vielschichtigen Plattenepithel gebildet. Es verschmälert sich in der Gegend des Os ut. ext. etwas und geht an der macroscopischen Grenzlinie in ein hohes Cylinderepithel über, in dem mucinhaltige Zellen vorkommen. An den macroscopisch hellen Stellen der Cervix besteht das Epithel aus einem 2—3 schichtigen Plattenepithel. — Das subepitheliale Gewebe ist in der Vagina breit, verschmälert sich aber in der Cervix etwas. Die ersten Cervicaldrüsen erstrecken sich bis zu der mit geschichtetem Epithel bekleideten Schleimhaut hinab. — Das collagene Gewebe der Vagina besteht aus dicken Bindegewebsbündeln, die wellenförmig und ziemlich dicht beieinander und der Oberfläche parallel verlaufen. Zwischen den Bündeln sind feine zickzackförmig hinziehende Fasern zu erkennen. Näher dem Os ut. ext. und in der Cervix breiten sich die dem Epithel zunächst hinlaufenden Bindegewebsfibern aus, und zwischen ihnen erscheinen feine Fasern, die zickzackförmig nach verschiedenen Richtungen gehen. — Dicht unter dem Epithel der Vagina zieht sich ein ziemlich breites Band elastischer Fasern hin. Das ganze Gewebe ist im übrigen mit zickzackförmig nach verschiedenen Richtungen streichenden elastischen Fasern durchsponnen. Je näher man der macroscopischen Grenzlinie kommt, desto mehr verschwinden die Fasern aus dem dem Epithel zunächst gelegenen Teil des Gewebes und werden lichter und feiner, um in einiger Entfernung vor dem Übergang des Plattenepithels in Cylinderepithel vollständig zu verschwinden und nur mehr in den tieferen Schichten als verstreute spiralförmig gewundene längere oder kürzere Fasern aufzutreten. — Unter den Zellen im subepithelialen Gewebe der Vagina sind Fibroblasten, Clasmatocyten, Lymphocyten, vereinzelte Plasma-, Mast- und eosinophile Zellen zu unterscheiden. In der Cervix findet man dieselben Zellen, Mastzellen jedoch nur in den unterliegenden Geweben.

Corpus uteri. Das Epithel besteht an den macroscopisch helleren Stellen aus einer sehr niedrigen einfachen Schicht Plattenepithel mit einem ovalen, parallel zur Oberfläche gestellten Kern. Am äusseren Rand ist eine abgelagerte Schleimmasse zu sehen. Dieses Epithel bleibt bei Pepsin- und Trypsinverdauung undigeriert. An den macroscopisch dunkleren Stellen wird das Epithel von cubischen Zellen mit einem runden Kern in der Mitte der Zelle

gebildet. — Das subepitheliale Gewebe, welches breit ist, enthält zahlreiche Drüsen. Diese sind mit einer feinen Bindegewebsscheide umgeben. Das Drüsenepithel, das wohlerhalten ist, besteht aus einem Cylinderepithel von gewöhnlicher Höhe. Blutgefüllte Gefässe kommen in geringerer Menge vor. Muskelfasern ragen etwas in das Gewebe hinein. — Das collagene Gewebe setzt sich aus Bindegewebsfibrillen zusammen, die zickzackförmig und ziemlich dicht beieinander und der Oberfläche zunächst dieser parallel verlaufen. An manchen Stellen erscheint nur ein Netz von zickzackförmig verlaufenden Bindegewebsfasern. Die tiefer gelegenen Bindegewebsfasern sind etwas gröber. Die Bindegewebsfibrillen schlängeln sich zickzackförmig um Drüsen und Gefässe und entsenden feine Ausläufer nach den Seiten (siehe Fig. 20 Taf. B). — In dem Gewebe sind kürzere und längere elastische Fasern anzutreffen, die zu einzelnen kleineren Klumpen angehäuft sind. In den unterliegenden Geweben kommen diese Fasern in dicken Massen um die Gefässe vor. — Unter den Zellen des interglandulären Gewebes sind Fibroblasten, Clasmatocyten, Lymphocyten, Plasmazellen und hie und da eosinophile Zelle zu unterscheiden. In der Muskelschicht findet man einzelne Mastzellen.

Fall 54.

Multipara, 60 Jahre alt. Gestorben 22. V. 06. Obduciert 23. V. 06.

Anamnese nicht zu erhalten.

Klinische Diagnose: Spondylitis dorsolumbalis. Abscessus congest. permagn. reg. trochant. sin. Fistulae abscess. Sepsis.

Obductionsdiagnose: Abscessus permagnus reg. trochant. sin. et glutealis sin. Spondylitis suppur. (tub. ?) vertebr. I et II lumb. Pleuritis sero-fibrinosa sin. Septicaemia. Nephritis levis.

Macroscopischer Befund. Uterus 7,5 × 5 cm. Wird längs der vorderen Wand aufgeschnitten. Portio von gewöhnlicher Grösse. Schleimhaut des Corpus uteri glatt, graurot gefärbt. — Nach der Färbung mit Mayers Hämalaun ist zu bemerken, dass die Grenzlinie zwischen der hellen und der dunklen Partie an der Cervix etwas zickzackförmig ein Stück oberhalb des Os ut. ext. hinführt, indem schmale helle Streifen in die Cervix hineinragen. Das Corpus uteri ist dunkel.

Microscopischer Befund. Das Epithel der Vagina wird von einem schmalen geschichteten Plattenepithel gebildet. Dieses Epithel erstreckt sich eine Strecke weit oberhalb des Os ut. ext. hin, worauf es an der macroscopischen Grenzlinie in eine einfache Lage Cylinderzellen übergeht. Vereinzelte tiefe Einschnitte kommen in der Cervix zu Gesicht und sind mit einem hohen Cylinderepithel bekleidet. — Das subepitheliale Gewebe ist in der Vagina und der Cervix ziemlich breit. Die ersten Cervicaldrüsen erstrecken sich bis zu der mit ge-

schichtetem Epithel bekleideten Schleimhaut hinab. — Von dem collagenen Gewebe der Vagina laufen dem Epithel zunächst feine Fasern parallel der Oberfläche dahin. Die tiefer gelegenen Bindegewebsfasern sind gröber und liegen näher beieinander. Die Bindegewebsfibern entsenden feine Ausläufer nach den Seiten. Je mehr man sich der Gegend des Os ut. ext. nähert, desto feiner und lichter werden die Bindegewebsfasern. In der Cervix besteht das collagene Gewebe aus einem feinen Netz von gröberen und feineren zickzackförmig nach verschiedenen Seiten hin verlaufenden Bindegewebsfibrillen. — Dicht unter dem Epithel der Vagina zieht sich eine dicke elastische Schicht hin, die Äste in die Tiefe entsendet. Das Gewebe enthält im übrigen zahlreiche längere und kürzere elastische Fasern. Je näher man der macroscopischen Grenzlinie kommt, desto feiner und spärlicher werden dieselben. Gleichzeitig rückt die elastische Schicht etwas tiefer. In der Cervix sind nur verstreut feine und kurze elastische Fasern anzutreffen. — Unter den Zellen im subepithelialen Gewebe der Vagina lassen sich Fibroblasten, Clasmatocyten, Lymphocyten, Mast-, Plasma- und eosinophile Zellen unterscheiden. In der Cervix findet man alle dieselben Zellen.

Corpus uteri. Das Epithel, welches ziemlich wohlerhalten ist, wird von einem ziemlich hohen Cylinderepithel gebildet. — Das subepitheliale Gewebe, das breit ist, enthält einzelne Drüsen. Diese sind mit einer feinen Bindegewebsscheide umgeben. Das Drüsenepithel, das teilweise abgelöst ist, besteht aus niedrigen Cylinderzellen. Zahlreiche stark blutgefüllte Gefässe kommen in allen Schichten des Gewebes vor, das an manchen Stellen blutinfiltriert ist. — Das subepitheliale Gewebe ist durch eine scharfe Grenze von dem Epithel geschieden. Das collagene Gewebe besteht aus feinen Bindegewebsbündeln, die in grösserem oder kleinerem Abstand voneinander und parallel der Oberfläche verlaufen. Die Bindegewebsfasern entsenden feine Ausläufer nach den Seiten. Zwischen den Bindegewebsbündeln führen feine Fibrillen, einander kreuzend, nach allen Richtungen. — Im Gewebe finden sich verstreut feine und kurze elastische Fasern. Manche von ihnen sind gewissermassen zusammengerollt. Diese sind in den unterliegenden Geweben in grossen Klumpen anzutreffen. — Unter den Zellen des interglandulären Gewebes sind Fibroblasten, Clasmatocyten, Lymphocyten und rote Blutkörperchen zu unterscheiden. In der Muskelschicht einzelne Mastzellen.

Fall 55.

Multipara, 61 Jahre alt. Gestorben 14. VI. 06. Obduciert 15. VI. 06.

Anamnese: Mit 25 Jahren und 9 Jahre lang verheiratet. 4 Fehlgeburten. Keine lebenden Kinder. Nie eine intrauterine Behandlung durchgemacht.

Klinische Diagnose: Lues tertiaria. Arteriosclerosis. Nephritis chr. Alcoholismus chr.

Macroscopischer Befund. Uterus 5,5 × 3,5 cm. Wird längs der vorderen Wand aufgeschnitten. Portio klein. Os ut. ext. kaum für eine Nadel durchgängig. Höhle des Corpus uteri stark atrophisch. Schleimhaut graurot, mit kleinen Hämorrhagien. — Nach der Färbung mit Mayers Hämalaun ist zu bemerken, dass die Grenzlinie zwischen der hellen und der dunklen Partie an der Cervix etwas undeutlich ist, aber ca. 1/2 cm oberhalb des Os ut. ext. hinzulaufen scheint. Am äusseren Muttermund ist ein dunklerer Rand zu sehen (Epithel abgestossen). Das Corpus uteri ist dunkel mit kleineren helleren Flecken.

Microscopischer Befund. Das Epithel der Vagina wird von einem schmalen geschichteten Plattenepithel gebildet. Es verschmälert sich in der Gegend des Os ut. ext. weiter und besteht aus zwei drei Schichten Plattenepithel. Dieses schmale Plattenepithel setzt sich, an einer Stelle unterbrochen (macroscopisch dunkel), eine Strecke weit in die Cervix hinauf fort, worauf es in die typischen Cylinderzellen der Cervicalschleimhaut übergeht. Unter diesen Zellen kommen reichlich mucinhaltige vor. In einiger Entfernung oberhalb des Os ut. ext. beginnen tiefe und mehrfach verzweigte epithelbekleidete Einschnitte. — Das subepitheliale Gewebe ist in der Vagina sehr breit, verschmälert sich aber in der Portio und besonders in der Cervix etwas, indem allmählich Muskelfasern aus den tieferen Schichten eindringen. Die ersten Cervicaldrüsen sind ein ziemliches Stück oberhalb des äusseren Muttermundes anzutreffen. — Das collagene Gewebe der Vagina besteht aus Bindegewebsbündeln, die wie geflochten und wellenförmig parallel der Oberfläche hinlaufen. Die Bindegewebsfasern liegen in grösserem oder kleinerem Abstand voneinander und entsenden feine Äste nach den Seiten. Zwischen den Bindegewebsbündeln gehen feine Fibrillen nach allen Seiten. In der Portio breiten sich die Bindegewebsfasern etwas aus, um vom Os ut. ext. aufwärts wieder näher aneinander zu rücken und wie geflochten in derselben der Oberfläche parallelen Richtung zu verlaufen. Weiter oben in der Cervix schliesslich besteht das collagene Gewebe aus einem feinen Fasernnetz, in dem sich gröbere Fasern nach allen Seiten hinschlängeln. Die Bindegewebsfibern entsenden feine Ausläufer nach den Seiten. — Dicht unter dem Epithel der Vagina ziehen sich feine, zu einem Knäuel zusammengerollte elastische Fasern hin. Im übrigen enthält das Gewebe zahlreiche kurze und geschlängelte elastische Fasern. Je mehr man sich dem Os ut. ext. nähert, um so weiter vom Epithel entfernt verläuft das elastische Bündel und löst sich schliesslich in kurze feine Fasern auf, um beim Übergang des Plattenepithels in Cylinderepithel aufzuhören. In der Cervix kommen nur verstreut kurze und feine elastische Fasern vor. — Unter den Zellen im subepithelialen Gewebe der Vagina sind Fibroblasten, Clasmatocyten, Lymphocyten, Mast-, Plasma- und eosino-

phile Zellen zu unterscheiden. In der Cervix findet man dieselben Zellen, ausgenommen eosinophile.

Corpus uteri. An den macroscopisch helleren Flecken wird das Epithel von sehr niedrigen platten Zellen mit einem ovalen, parallel zur Oberfläche gestellten Kern gebildet. Dieses Epithel bleibt bei Pepsin- und Trypsinverdauung undigeriert. An den macroscopisch dunklen Partien besteht das Epithel aus ziemlich hohen Cylinderzellen mit einem ovalen Kern in der Mitte. Der Übergang zwischen diesem Cylinderepithel und dem einschichtigen Plattenepithel wird durch cubische Zellen vermittelt. — Das subepitheliale Gewebe, welches an verschiedenen Stellen etwas verschieden breit ist, enthält spärliche Drüsen. Diese sind mit einer feinen Bindegewebsscheide umgeben. Das Drüsenepithel ist teilweise abgelöst. Das Gewebe enthält zahlreiche kleine blutgefüllte Gefässe. Muskelfasern ragen in das Gewebe hinein. — Das subepitheliale Gewebe ist durch eine scharfe Grenze von dem Epithel geschieden. Das collagene Gewebe besteht aus feinen Fibern, die wellenförmig und parallel der Oberfläche hinlaufen. Zwischen diesen Bindegewebsfibern kommen kurze Fibrillen zu Gesicht, die nach allen Richtungen hingehen. Tiefer innen sind die Bindegewebsfasern etwas gröber und schlängeln sich um Drüsen und Gefässe. Die Bindegewebsfasern entsenden feine Ausläufer nach den Seiten. — In dem Gewebe kommen einzelne gröbere und feinere elastische Fasern vor. Um die Gefässe der unterliegenden Gewebe sind diese in grösseren Klumpen gesammelt. — Unter den Zellen des interglandulären Gewebes sind Fibroblasten, Clasmatocyten, Lymphocyten und vereinzelte Plasmazellen zu unterscheiden. In der Muskelschicht findet man einzelne Mastzellen.

Fall 56.

Multipara, 63 Jahre alt. Gestorben 5. VI. 06. Obduciert 7. VI. 06.

Anamnese nicht zu erhalten.

Klinische Diagnose: Pyelonephritis. Apoplexia cerebri.

Obductionsdiagnose: Tuberculosis pulmonum, hepatis, lienis et renum. Meningitis tub. Pyelitis. Cystitis. Oedema cerebri.

Microscopischer Befund. Uterus 8×4 cm. Wird längs der vorderen Wand aufgeschnitten. Portio klein. Schleimhaut des Corpus uteri glatt, graurot gefärbt. — Nach der Färbung mit Mayers Hämalaun ist zu bemerken, dass die Grenzlinie zwischen der hellen und der dunklen Partie an der Cervix stark zickzackförmig mit hohen Ausbuchtungen bis ca. 4 mm oberhalb der Grenzlinie hinführt, die ca. $^1/_2$ cm oberhalb des Os ut. ext. verläuft. Corpus uteri dunkel mit zerstreuten helleren Flecken mit unbestimmten Grenzen.

Microscopischer Befund. Das Epithel der Vagina wird von einem schmalen geschichteten Plattenepithel gebildet. In der Gegend des Os ut. ext. verschmälert es sich weiter und geht an der macro-

scopischen Grenzlinie in die typischen Cylinderzellen der Cervicalschleimhaut über, unter denen mucinhaltige vorkommen. Etwas weiter oben in der Cervix erscheinen ziemlich flache und vereinzelte Einschnitte. — Das subepitheliale Gewebe ist in der Vagina sehr breit, verschmälert sich aber vom Os ut. ext. nach oben bedeutend, indem allmählich Muskelfasern von der Muscularis her eindringen. Die ersten Cervicaldrüsen sind eine ziemliche Strecke weit oberhalb des Os ut. ext. anzutreffen. — Von dem collagenen Gewebe der Vagina laufen dem Epithel zunächst feine Fasern zickzackförmig nach allen Richtungen hin. Tiefer innen streichen dicke Bindegewebsbündel ziemlich dicht beieinander und wellenförmig der Oberfläche parallel. In der Portio und im unteren Teil der Cervix verlaufen die Bindegewebsfasern wellenförmig in grösserer und kleinerer Entfernung voneinander. Sie entsenden feine Ausläufer nach den Seiten. Weiter oben in der Cervix lösen sie sich in ein endloses Netz von gröberen und feineren Fasern auf, die sich umeinander schlängeln. — Dicht unter dem Epithel der Vagina zieht sich ein breites Bündel elastischer Fasern hin, die gewissermassen zu einem Knäuel zusammengerollt sind. Im übrigen ist das Gewebe von geschlängelten elastischen Fasern durchzogen, die nach verschiedenen Richtungen hin gehen. Je mehr man sich der Gegend des Os ut. ext. nähert, desto feiner werden die elastischen Fasern und lösen sich in kurze Enden auf, um beim Übergang des Plattenepithels in Cylinderepithel aufzuhören. Das dicke elastische Bündel rückt in der Portio etwas weiter vom Epithel weg. Weiter oben in der Cervix kommen feine und verstreute elastische Fasern vor. — Unter den Zellen im subepithelialen Gewebe der Vagina sind Fibroblasten, Clasmatocyten, Mast-, Plasma- und eosinophile Zellen zu unterscheiden. Dieselben Zellen findet man in der Cervix.

Corpus uteri. Das Epithel, welches wohlerhalten ist, wird an den macroscopisch dunklen Partien von einem niedrigen Cylinder- oder einem cubischen Epithel gebildet. Dieses Epithel geht an den macroscopisch hellen Flecken in eine sehr niedrige einfache Schicht Plattenepithel mit einem ovalen, parallel zur Oberfläche gestellten Zellkern über. Dieses letztere Epithel bleibt bei Pepsin- und Trypsinverdauung undigeriert. — Das subepitheliale Gewebe, das breit ist, enthält zahlreiche Drüsen. Dieselben sind mit einer feinen Bindegewebsscheide umgeben. Das Drüsenepithel, welches ziemlich wohlerhalten ist, besteht aus einem niedrigen Cylinderepithel. Das Gewebe enthält zahlreiche blutgefüllte Gefässe. Muskelfasern ragen in das Gewebe hinein. — Von dem collagenen Gewebe laufen der Oberfläche zunächst feine Fasern ziemlich nahe beieinander und der Oberfläche parallel dahin. Tiefer innen schlängeln sich feine Bindegewebsfibrillen zickzackförmig nach allen Seiten. Die Fasern entsenden seitwärts feine Ausläufer. Unter diesen feinen Fibrillen ziehen zich etwas gröbere Bindegewebsfasern hin (siehe Fig. 21 Taf. B). — In dem Gewebe kommen einzeln feine und kurze elastische Fasern zu Gesicht. Diese sind in den

unterliegenden Geweben in grossen Klumpen anzutreffen. — Unter den Zellen des interglandulären Gewebes lassen sich Fibroblasten, Clasmatocyten, Lymphocyten und vereinzelte Plasma- und eosinophile Zellen unterscheiden. In der Muskelschicht einzelne Mastzellen.

Fall 57.

Multipara, 64 Jahre alt. Gestorben 23. X. 05. Obduciert 26. X. 05.

Anamnese nicht zu erhalten.

Obductionsdiagnose: Fractura costae lat. d. Fractura cranii. Haemorrhagia cerebri.

Macroscopischer Befund. Uterus 7×4,5 cm. Wird längs der hinteren Wand aufgeschnitten. Portio klein. Os ut. int. fast verschlossen. Schleimhaut des Corpus uteri glatt. — Nach der Färbung mit Mayers Hämalaun erscheint die obere Hälfte der Vagina etwas dunkler als die untere, die hell ist. Die Grenzlinie zwischen der hellen und der dunklen Partie an der Cervix läuft zickzackförmig leicht oberhalb des Os ut. ext. hin. Das Corpus uteri ist dunkel.

Microscopischer Befund. An den Stellen der Vagina, die macroscopisch dunkler sind, sind die obersten Zelllagen abgestossen. Das Epithel der Vagina wird von einem schmalen geschichteten Plattenepithel gebildet, das sich ein Stück oberhalb des äusseren Muttermunds weiter bis auf 2 bis 3 Lagen Zellen verschmälert, die etwas unter die typischen Cylinderzellen der Cervicalschleimhaut hereinragen. An der Stelle der Cervix, wo das geschichtete Epithel aufhört, beginnen tiefe Einschnitte, die mit einem teilweise mucinhaltigen Cylinderepithel bekleidet sind. — Das subepitheliale Gewebe ist in der Vagina breit, verschmälert sich jedoch in der Cervix etwas, indem allmählich Muskelfasern von der Tiefe her eindringen. Die ersten Cervicaldrüsen sind an der Stelle, wo das Cylinderepithel anfängt, zu finden. — Von dem collagenen Gewebe der Vagina laufen dem Epithel zunächst feine Fasern wellenförmig und parallel der Oberfläche dahin. Von denselben gehen andere Bindegewebsfasern aus, die geschlängelt nach verschiedenen Richtungen gehen und zusammen ein Netzwerk mit ziemlich grossen Maschen bilden. Tiefer innen sind die Bindegewebsfasern gröber und führen ziemlich dicht beieinander der Oberfläche parallel hin. Weiter oben in der Vagina und in der Portio rücken die Bindegewebsfasern etwas näher aneinander. In der Cervix besteht das collagene Gewebe aus einer Ansammlung feiner Bindegewebsfibrillen, die nach allen Richtungen gehen; in der Ansammlung breiten sich gröbere Fibern, die aus der Tiefe aufsteigen, pinselförmig aus. Die Bindegewebsfibrillen entsenden kleine Ausläufer nach den Seiten. — Dicht unter dem Epithel der Vagina ziehen sich dicke Bündel elastischer Fasern hin. Im übrigen enthält das Gewebe zahlreiche grobe elastische Fasern, die der Oberfläche parallel laufen. In der Portio werden die elastischen

Bündel etwas feiner. Je mehr man sich der Gegend nähert, wo das Plattenepithel in Cylinderepithel übergeht, um so lichter und spärlicher werden die elastischen Fasern und kommen in der Cervix nur mehr als kurze, feine und vereinzelte Fasern zu Gesicht. — Unter den Zellen im subepithelialen Gewebe der Vagina sind Fibroblasten, Clasmatocyten, Lymphocyten, ausgiebig eosinophile Zellen, Mast- und Plasmazellen, ausgewanderte rote Blutkörperchen und hie und da einige polynucleäre Leucocyten zu unterscheiden. In der Cervix finden sich dieselben Zellen.

Corpus uteri. Das Epithel, welches wohlerhalten ist, wird von einem cubischen oder einem niedrigen Cylinderepithel gebildet. Stellenweise zeigt sich eine sehr niedrige einfache Schicht Plattenepithel mit einem ovalen, parallel zur Oberfläche gestellten Zellkern. Dieses Epithel wird in Pepsin und Trypsin verdaut. — Das subepitheliale Gewebe, das breit ist, enthält eine kleinere Menge Drüsen. Diese sind mit einer feinen Bindegewebsscheide umgeben. Das Drüsenepithel, welches teilweise abgelöst ist, besteht aus einem niedrigen Cylinderepithel. Blutgefüllte Gefässe kommen ziemlich reichlich vor. — Das subepitheliale Gewebe ist durch eine scharfe Grenze vom Epithel geschieden. Das collagene Gewebe besteht aus Fibern, die wie geflochten in einer der Oberfläche parallelen Richtung verlaufen. Die Bindegewebsfasern entsenden feine Ausläufer nach den Seiten. Tiefer innen sind die Bindegewebsfibern gröber und näher beieinander gelegen. Zwischen diesen Fibern erscheint ein Fasernetz von feinen und kurzen Fibrillen. Die Bindegewebsfibern schlängeln sich um Gefässe und Drüsen. — In dem Gewebe sind vereinzelte feine und kurze elastische Fasern anzutreffen. Diese treten um die Gefässe der unterliegenden Gewebe in grossen Klumpen auf. — Unter den Zellen des interglandulären Gewebes sind Fibroblasten, Clasmatocyten, Lymphocyten, Plasma- und eosinophile Zellen zu unterscheiden. In der Muskelschicht einzelne Mastzellen.

Fall 58.

Multipara, 64 Jahre alt. Gestorben 11. IX. 06. Obduciert 12. IX. 06.

Anamnese nicht zu erhalten.

Klinische Diagnose: Carcinoma oesophagi cum usur. aortae.

Macroscopischer Befund. Uterus 7,5×5 cm. Wird längs der vorderen Wand aufgeschnitten. Portio klein. Höhle des Corpus uteri etwas atrophisch. Schleimhaut glatt. — Nach der Färbung mit Mayers Hämalaun ist zu bemerken, dass die Grenzlinie zwischen der hellen und dunklen Partie an der Cervix leicht zickzackförmig ein paar Millimeter oberhalb des Os ut. ext. hinführt. In der Cervix erscheinen vereinzelte kleine helle Flecken. In der Mitte des Corpus uteri ist ein ca. 1 cm langer und $^1/_2$ cm breiter heller Flecken zu sehen.

Microscopischer Befund. Das Epithel der Vagina wird von einem geschichteten Plattenepithel von gewöhnlicher Breite gebildet.

Dasselbe verschmälert sich in der Portio allmählich und geht an der macroscopischen Grenzlinie in eine einfache Reihe von einigen cubischen Zellen und kurz darauf in die typischen Cylinderzellen der Cervicalschleimhaut über. Unter diesen Zellen finden sich mucinhaltige. An den macroscopisch hellen Stellen der Cervix besteht das Epithel aus einer sehr niedrigen einfachen Schicht Plattenepithel. Der ovale Zellkern ist parallel zur Oberfläche gestellt. Dieses Epithel bleibt bei Pepsinverdauung undigeriert. Weiter oben in der Cervix zeigen sich einzelne seichte Einschnitte. — Das subepitheliale Gewebe der Vagina ist breit, verschmälert sich aber von der Portio aufwärts in der Cervix. Die ersten Cervicaldrüsen sind ein Stück oberhalb des Os ut. ext. anzutreffen. — Von dem collagenen Gewebe der Vagina läuft dem Epithel zunächst ein Netz von gröberen und feineren Fasern hin. Tiefer innen ziehen sich dicke Bindegewebsbündel ziemlich dicht beieinander und zickzackförmig der Oberfläche parallel hin. Weiter oben in der Vagina und in der Portio rücken die Bindegewebsfasern näher aneinander. In der Cervix besteht das collagene Gewebe an manchen Stellen aus einer Ansammlung gröberer und feinerer Bindegewebsfasern. An anderen Stellen verlaufen sämtliche Bindegewebsfibern ziemlich nahe beieinander und parallel der Oberfläche. — Dicht unter dem Epithel der Vagina zieht sich eine dicke elastische Schicht hin, die feine Äste in die Tiefe entsendet. Im übrigen ist das Gewebe mit feinen und geschlängelten elastischen Fasern durchsponnen. In der Portio rückt das elastische Bündel etwas tiefer und wird bedeutend gröber, um in der Gegend des Os ut. ext. vollständig zu verschwinden. In der Cervix stösst man auf verstreute feine elastische Fasern. — Unter den Zellen des subepithelialen Gewebes sind Fibroblasten, Clasmatocyten, Lymphocyten, Mast-, Plasma- und eosinophile Zellen zu unterscheiden. In der Cervix finden sich dieselben Zellen wie in der Vagina.

Corpus uteri. An der macroscopisch hellen Partie wird das Epithel von einer sehr niedrigen einfachen Schicht Plattenepithel mit einem ovalen, etwas zusammengedrückten, parallel zur Oberfläche gestellten Zellkern gebildet. Dieses Epithel bleibt bei Pepsin- und Trypsinverdauung undigeriert. An der macroscopisch dunklen Partie besteht das Epithel aus einem cubischen oder einem niedrigen Cylinderepithel mit einem runden Kern in der Mitte der Zelle. — Das subepitheliale Gewebe, welches schmal ist, enthält eine kleinere Menge Drüsen. Diese sind mit einer feinen Bindegewebsscheide umgeben. Das Drüsenepithel, das wohlerhalten ist, wird von einem niedrigen Cylinderepithel gebildet. Muskelfasern ragen in das Gewebe hinein. Das subepitheliale Gewebe ist durch eine scharfe Grenze vom Epithel geschieden. — Das collagene Gewebe besteht aus feinen Fasern, die wie geflochten parallel der Oberfläche verlaufen. An manchen Stellen zeigt sich nur ein Fasernetz von feinen Bindegewebsfibrillen. Die Bindegewebsfibern liegen ziemlich dicht beieinander und entsenden feine Ausläufer nach den Seiten. Die tiefer liegenden Bindegewebsfasern sind etwas gröber. — In den

unterliegenden Geweben sind elastische Fasern in kleineren Klumpen anzutreffen. — Unter den Zellen des interglandulären Gewebes lassen sich Fibroblasten, Clasmatocyten, Lymphocyten und vereinzelte Plasmazellen unterscheiden. In der Muskelschicht einzelne Mastzellen.

Fall 59.

Multipara, 65 Jahre alt. Gestorben 29. IV. 06. Obduciert 30. IV. 06.

Anamnese nicht zu erhalten.

Klinische Diagnose: Arteriosclerosis.

Macroscopischer Befund. Uterus 7,5×5,5 cm. Wird längs der vorderen Wand aufgeschnitten. Portio von gewöhnlicher Grösse. Äusserer Muttermund rechts laceriert. Os ut. int. atretisch. Schleimhaut des Corpus uteri leicht gerötet. — Nach der Färbung mit Mayers Hämalaun ist zu bemerken, dass die Grenzlinie zwischen der hellen und dunklen Partie an der Cervix stark zickzackförmig ca. 8 mm oberhalb des Os ut. ext. hinführt. Das Corpus uteri ist dunkel bis auf einen helleren Flecken mit unbestimmten Grenzen in der Mitte der hinteren Wand.

Microscopischer Befund. Das Epithel der Vagina wird von einem breiten vielschichtigen Plattenepithel gebildet. Dasselbe verschmälert sich in der Gegend des Os ut. ext. etwas und geht an der macroscopischen Grenzlinie in eine einfache Schicht Cylinderepithel über. In dieser Gegend beginnen zahlreiche seichte Einschnitte. — Das subepitheliale Gewebe der Vagina ist breit, verschmälert sich aber in der Cervix etwas, indem allmählich Muskelfasern von der Muskelschicht her eindringen. In der Gegend des Os ut. ext. finden sich kleinere Blutinfiltrate. Die ersten Cervicaldrüsen erstrecken sich bis zu der mit geschichtetem Epithel bekleideten Schleimhaut hinab. — Von dem collagenen Gewebe der Vagina laufen dem Epithel zunächst feine Fasern zickzackförmig nach verschiedenen Seiten hin aus. Unter diesen feineren Bindegewebsfibrillen erscheinen etwas gröbere, die wie geflochten und der Oberfläche parallel hinziehen. Tiefer innen sind die Bindegewebsfasern gröber und näher beieinander gelegen und schlängeln sich um die zahlreichen Gefässe herum. Die Bindegewebsfasern breiten sich etwas aus, je näher man der Gegend des Os ut. ext. kommt (Blutinfiltrate), um in der Cervix wieder näher aneinander zu rücken und wie geflochten und parallel der Oberfläche zu verlaufen. Zwischen den Bindegewebsfasern tritt ein feines Netz von feinen Fibrillen auf. Die Bindegewebsfasern entsenden feine Ausläufer nach den Seiten. — Unter dem Epithel der Vagina zieht sich ein Bündel elastischer Fasern hin, das zu einem Knäuel zusammengeballt ist. Im übrigen enthält das Gewebe reichlich elastische Fasern, die schraubenförmig gewunden nach verschiedenen Richtungen hin gehen. Je mehr

man sich der Gegend des Os ut. ext. nähert, desto schmäler wird das elastische Bündel und desto mehr verschiebt es sich nach der Tiefe, um schliesslich in der Gegend des Übergangs des Plattenepithels in Cylinderepithel zu verschwinden. In der Cervix sind nur feine und kurze elastische Fasern anzutreffen. — Unter den Zellen im subepithelialen Gewebe der Vagina lassen sich Fibroblasten, Clasmatocyten, Lymphocyten, Plasma-, Mast- und eosinophile Zellen sowie ausgewanderte rote Blutkörperchen unterscheiden. In der Cervix kommen dieselben Zellen vor.

Corpus uteri. Das Epithel wird an der macroscopisch hellen Partie von einer sehr niedrigen einfachen Schicht Plattenepithel mit einem ovalen, parallel zur Oberfläche gestellten Zellkern gebildet. Dieses Epithel bleibt bei Verdauung mit Pepsin und Trypsin undigeriert. An der macroscopisch dunklen Partie ist das Epithel teilweise abgestossen, teilweise besteht es aus einem Cylinderepithel von gewöhnlicher Höhe. Der Übergang zwischen dem Cylinderepithel und dem einfachen Plattenepithel tritt deutlich hervor. — Das subepitheliale Gewebe, welches ziemlich breit ist, enthält zahlreiche Drüsen. Diese sind mit einer feinen Bindegewebsscheide umgeben. Das Drüsenepithel, das teilweise abgelöst ist, wird von einem Cylinderepithel von gewöhnlicher Höhe gebildet. Zahlreiche blutgefüllte Gefässe sind in dem Gewebe anzutreffen. Zahlreiche Blutungen kommen in dem Gewebe zu Gesicht. Muskelfasern ragen etwas in das Gewebe hinein. — Das subepitheliale Gewebe ist scharf gegen das Epithel abgegrenzt. Das collagene Gewebe besteht aus feinen Fasern, die wie geflochten und in einer der Oberfläche parallelen Richtung verlaufen. Die Bindegewebsfasern entsenden feine zackenähnliche Ausläufer nach den Seiten und schlängeln sich zwischen Drüsen und Gefässen hin. An manchen Stellen erscheint nur eine Ansammlung feiner, durcheinander gewürfelter Fibrillen. — In dem Gewebe sind einzelne feine und kurze elastische Fasern anzutreffen. Diese treten um die Gefässe der unterliegenden Gewebe in kleineren Klumpen auf. — Unter den Zellen des interglandulären Gewebes sind Fibroblasten, Clasmatocyten, rote Blutkörperchen, Lymphocyten, vereinzelte Plasmazellen und eosinophile Zellen zu unterscheiden. In der Muskelschicht einzelne Mastzellen.

Fall 60.

Multipara, 66 Jahre alt. Gestorben 31. I. 06. Obduciert 2. II. 06.

Anamnese nicht zu erhalten.

Klinische Diagnose: Hernia cruralis incarcerata. Peritonitis.

Obductionsdiagnose: Vulnera incisa abdominis et ilei. Incarceratio cruralis pariet. ilei. Peritonitis acuta. Nephritis levis. Arteriosclerosis.

Macroscopischer Befund. Uterus 6,5 × 4 cm. Wird längs der hinteren Wand aufgeschnitten. Portio fast verwischt. Os ut. int.

atretisch. Schleimhaut des Corpus uteri glatt. — Nach der Färbung mit Mayers Hämalaun ist zu bemerken, dass die Grenzlinie zwischen der hellen und der dunklen Partie an der Cervix stark zickzackförmig mit vorragenden Ausbuchtungen bis 1/2 cm oberhalb des Os ut. ext. hinführt (siehe Fig. 10). In der Cervix erscheinen einige schmale und etwas hellere Bänder, die in der Längsrichtung und näher der Mittellinie verlaufen. Im Corpus uteri ist auf beiden Seiten der Mittellinie je ein hellerer Flecken zu sehen. Diese treten leider in der Figur nicht so deutlich hervor wie im Präparate selbst.

Microscopischer Befund. Das Epithel der Vagina wird von einem breiten vielschichtigen Plattenepithel gebildet. An der macroscopischen Grenzlinie geht dieses Epithel in zwei bis drei Lagen Zellen, von denen die obersten eine abgeplattete polygonale Form annehmen, und kurz darauf in eine einfache Lage von einigen cubischen Zellen über, um schliesslich weiter oben durch die typischen Cylinderzellen der Cervicalschleimhaut ersetzt zu werden. An den macroscopisch hellen Stellen der Cervix besteht das Epithel aus zwei drei Schichten platter Zellen. Dieses Epithel bleibt bei Pepsinverdauung undigeriert. An der Stelle, wo das Cylinderepithel beginnt, setzen schmale und flache Einschnitte ein. Dieselben sind mit einem teilweise mucinhaltigen Cylinderepithel bekleidet. — Das subepitheliale Gewebe ist in der Vagina ziemlich breit, verschmälert sich aber in der Cervix etwas, indem Muskelfasern von der Muskelschicht her eindringen.

Fig. 10.
2/3 Grösse.

In der Gegend des Os ut. ext. ist das Gewebe kleinzellig infiltriert. Die ersten Cervicaldrüsen erstrecken sich in die Gegend des Os ut. ext. unter die mit geschichtetem Epithel bekleidete Schleimhaut hinab. — Von dem collagenen Gewebe der Vagina laufen dem Epithel zunächst feine Bindegewebsfasern wie geflochten und parallel der Oberfläche dahin. Die Bindegewebsfasern entsenden feine Ausläufer nach den Seiten. In den Papillen erscheint ein Fasernetz von gröberen und feineren Fibrillen. Tiefer innen sind die Bindegewebsfibern gröber und streichen in einer der Oberfläche parallelen Richtung. Zwischen den Bündeln gehen feine Bindegewebsfibrillen nach allen Seiten (siehe Fig. 33 Taf. B). Näher dem Os ut. ext. breiten sich die Bindegewebsfasern aus und lösen sich in kurze, feine, umeinander geschlungene Fasern auf (Infiltrate). In der Cervix rücken sie wieder näher aneinander und verlaufen wie geflochten und der Oberfläche parallel. — Dicht

unter dem Epithel der Vagina zieht sich ein dickes Bündel elastischer Fasern hin, das zu einem Knäuel zusammengerollt ist. Dieses Bündel entsendet feine Äste nach der Tiefe. Im übrigen ist das Gewebe von kurzen und feinen elastischen Fasern durchsponnen. Je näher man der Gegend des Os ut. ext. kommt, desto mehr verschwinden die elastischen Fasern aus dem dem Epithel zunächst gelegenen Teil der Schleimhaut, um mit dem Aufhören des Plattenepithels vollständig zu verschwinden. In der Cervix sind nur feine und kurze elastische Fasern anzutreffen. — Unter den Zellen im subepithelialen Gewebe der Vagina lassen sich Fibroblasten, Clasmatocyten, Lymphocyten, Plasma-, Mast- und eosinophile Zellen unterscheiden. In der Cervix kommen dieselben Zellen vor.

Corpus uteri. An den macroscopisch dunklen Partien wird das Epithel von einem cubischen oder einem niedrigen Cylinderepithel mit einem runden oder ovalen Kern in der Mitte der Zelle gebildet. An den macroscopisch hellen Partien besteht es dagegen aus einer sehr niedrigen einfachen Schicht Plattenepithel mit einem schmalen, langgestreckten, parallel zur Oberfläche gestellten Zellkern. Die äussere Zellgrenze ist scharf. Bei der Verdauung mit Pepsin und Trypsin bleibt dieses letztere Epithel undigeriert (siehe Fig. 22 Taf. B). — Das subepitheliale Gewebe, welches nicht allzubreit ist, enthält ziemlich zahlreiche Drüsen. Diese sind mit einer feinen Bindegewebsscheide umgeben. Das Drüsenepithel, das wohlerhalten ist, besteht aus einem cubischen oder einem niedrigen Cylinderepithel. Muskelfasern ragen etwas in das Gewebe hinein. Blutgefüllte Gefässe kommen in der Nähe der Muskelschicht vor. — Das subepitheliale Gewebe ist durch eine scharfe Grenze von dem Epithel geschieden. Das collagene Gewebe besteht aus dicken Bindegewebsfibern, die etwas licht und zickzackförmig parallel der Oberfläche verlaufen. Zwischen diesen Bindegewebsfibern zeigen sich feinere Fibrillen. Die Bindegewebsfasern entsenden zahlreiche borstenähnliche Ausläufer nach den Seiten. Tiefer innen schlängeln sich die Bindegewebsfasern zwischen den zahlreichen Drüsen hin (siehe Fig. 22 Taf. B). — In dem Gewebe sind verstreut feine und kurze elastische Fasern anzutreffen. Diese treten um die Gefässe der unterliegenden Gewebe in dicken Klumpen auf. — Unter den Zellen des interglandulären Gewebes sind Fibroplasten, Clasmatocyten, Lymphocyten, Plasmazellen und hie und da eosinophile Zellen zu unterscheiden. In der Muskelschicht einzelne Mastzellen.

Fall 61.

Multipara, 67 Jahre alt. Gestorben 8. IV. 06. Obduciert 9. IV. 06.

Anamnese nicht zu erhalten.

Klinische Diagnose: Pneumonia ac. lob. inf. dextr.

Macroscopischer Befund: Uterus 8 × 5 cm. Wird längs der hinteren Wand aufgeschnitten. Portio klein. Schleimhaut des Corpus uteri blutig, braunrot gefärbt. — Nach der Färbung mit Mayers Hämalaun ist zu bemerken, dass die Grenzlinie zwischen der hellen und der dunklen Partie an der Cervix leicht zickzackförmig bis ½ cm oberhalb des Os ut. ext. hinführt. In der Cervix ist ein heller Streifen zu sehen, der sich nach oben bis 14 mm oberhalb des Os ut. ext. erstreckt. Das Corpus uteri ist dunkel.

Microscopischer Befund. Das Epithel der Vagina wird von einem schmalen geschichteten Plattenepithel gebildet. Dieses Epithel verschmälert sich in der Gegend des Os ut. ext. weiter und geht an der macroscopischen Grenzlinie in ein niedriges Cylinderepithel mit einem kleinen runden, basal gestellten Kern über. Weiter oben in der Cervix sind die Zellen etwas höher. Der macroscopisch helle Streifen besteht aus zwei bis drei Schichten Plattenepithel. In der Cervix kommen einzelne seichte Einschnitte zu Gesicht. — Das subepitheliale Gewebe der Vagina ist breit, verschmälert sich aber in der Gegend des Os ut. ext. etwas, um sich weiter oben wieder zu verbreitern. Die ersten Cervicaldrüsen sind eine Strecke oberhalb des Os ut. ext. unter der mit geschichtetem Epithel bekleideten Schleimhaut anzutreffen. — Von dem collagenen Gewebe der Vagina laufen dem Epithel zunächst feine Fasern wie geflochten und parallel der Oberfläche dahin. Tiefer innen sind die Bindegewebsfasern näher beieinander gelegen und gröber und streichen parallel der Oberfläche. Die Bindegewebsfasern entsenden feine Ausläufer nach den Seiten. In der Portio breiten sich die Bindegewebsfasern etwas aus, um vom Os ut. ext. aufwärts wieder näher aneinander zu rücken. Weiter oben in der Cervix bilden die Bindegewebsfasern ein endloses Gewirr von verschieden gerichteten Fibrillen. In diesem Fasernetz erscheinen gröbere Fasern, die aus tieferen Schichten aufsteigen und sich pinselförmig in feine Äste auflösen. — Dicht unter dem Epithel der Vagina zieht sich eine dicke elastische Schicht hin. Im übrigen enthält das Gewebe kurze und feine elastische Fasern, die spiralförmig nach allen Seiten gehen. Diese Fasern werden um so feiner und spärlicher, je mehr man sich der Gegend des Os ut. ext. nähert. In der Cervix sind nur einzelne feine und kurze elastische Fasern anzutreffen. — Unter den Zellen im subepithelialen Gewebe der Vagina sind Fibroblasten, Clasmatocyten, Lymphocyten, Mast-, Plasma- und eosinophile Zellen zu unterscheiden. In der Cervix kommen alle dieselben Zellen vor.

Corpus uteri. Das Epithel, welches teilweise abgestossen ist, wird von einem niedrigen Cylinderepithel gebildet. In der Mitte der Zelle erscheint ein leicht ovaler Kern. — Das subepitheliale Gewebe, das breit und locker ist, enthält einzelne Drüsen. Diese sind mit einer feinen Bindegewebsscheide umgeben. Das Drüsenepithel, welches teilweise abgestossen ist, ist ein Cylinderepithel. Blutgefüllte Gefässe

kommen reichlich zu Gesicht. Das Gewebe ist stellenweise stark blutinfiltriert. — Das subepitheliale Gewebe ist scharf gegen das Epithel abgegrenzt. Das collagene Gewebe besteht aus feinen Fibrillen, die wie geflochten und parallel der Oberfläche verlaufen. Die Bindegewebsfasern sind durch feine Fäden miteinander verbunden und entsenden feine Ausläufer nach den Seiten. Das Gewebe ist ziemlich zart. Tiefer innen ziehen sich die Bindegewebsfasern zickzackförmig und in verschiedenen Richtungen hin, wobei sie sich um Gefässe und Drüsen schlängeln. — Elastische Fasern sind nur in den unterliegenden Geweben und dort in kleineren Klumpen um die Gefässe anzutreffen. — Unter den Zellen des interglandulären Gewebes sind Fibroblasten, Clasmatocyten, Lymphocyten, Plasmazellen, reichlich rote Blutkörperchen und hie und da einige eosinophile Zellen zu unterscheiden. In der Muskelschicht vereinzelte Mastzellen.

Fall 62.

Multipara, 68 Jahre alt. Gestorben 12. IX. 06. Obduciert 13. IX. 06.

Anamnese nicht zu erhalten.

Klinische Diagnose: Apoplexia. Arteriosclerosis. Emphysema pulmonum.

Macroscopischer Befund. Uterus 7,5×6 cm. Wird längs der vorderen Wand aufgeschnitten. Portio von gewöhnlicher Grösse. Äusserer Muttermund weit, links laceriert. Schleimhaut des Corpus uteri etwas kleinkörnig, graurot gefärbt. — Nach der Färbung mit Mayers Hämalaun ist zu bemerken, dass die Grenzlinie zwischen der hellen und der dunklen Partie an der Cervix wagrecht ein paar Millimeter oberhalb des Os ut. ext. hinläuft. Der Cervicalkanal ist dunkel. Corpus uteri hell mit kleinen dunkleren Flecken.

Microscopischer Befund. Das Epithel der Vagina wird von einem breiten vielschichtigen Plattenepithel gebildet. Das Epithel verschmälert sich in der Gegend des Os ut. ext. etwas und besteht an der macroscopischen Grenze aus zwei Schichten Plattenepithel. Weiter oben ist das Epithel ein zweischichtiges Epithel, bei dem die oberste Schicht aus hohen Cylinderzellen besteht, die seitlich an der Basis etwas zusammengerückt sind und einen ovalen, basal gestellten Kern besitzen. Die unterliegende Schicht setzt sich aus polygonalen Zellen mit einem runden Kern in der Mitte zusammen. Das Epithel geht schliesslich in eine einfache Lage hoher, teilweise mucinhaltiger Cylinderzellen über. In der Cervix kommen einzelne seichte Einschnitte zu Gesicht. — Das subepitheliale Gewebe ist in der Vagina sehr breit, verschmälert sich aber allmählich vom Os ut. ext. aufwärts. Die ersten Cervicaldrüsen erstrecken sich bis zu der mit geschichtetem Epithel bekleideten Schleimhaut hinab. — Von dem collagenen Gewebe der Vagina laufen dem Epithel zunächst feine Fasern etwas geschlängelt nach verschiedenen Seiten dahin. Tiefer innen ziehen sich Bindegewebsbündel

ziemlich nahe beieinander und parallel der Oberfläche hin. In der Portio rücken die Bindegewebsfasern näher aneinander. Die Bindegewebsfasern entsenden feine Ausläufer nach den Seiten. In der Cervix besteht das collagene Gewebe dem Epithel zunächst aus einem feinen Netz von Fibrillen. Tiefer innen verlaufen feine Bindegewebsbündel, die sich um die Drüsen rumschlängeln und Äste nach der Oberfläche hin entsenden. — Dicht unter dem Epithel der Vagina zieht sich eine dicke elastische Schicht hin, die etwas zu einem Knäuel zusammengerollt ist. Im übrigen ist das Gewebe von gröberen und feineren elastischen Fasern durchsponnen. Weiter oben in der Vagina und in der Portio rückt die elastische Schicht tiefer, während sie sich zugleich ausbreitet, um in der Gegend des Os ut. ext. vollständig zu verschwinden. In der Cervix zeigen sich verstreut äusserst feine elastische Fasern, in den tieferen Schichten gleichsam in kleinen Klumpen. — Unter den Zellen im subepithelialen Gewebe der Vagina sind Fibroblasten, Clasmatocyten, Lymphocyten, Mast-, Plasma- und eosinophile Zellen zu unterscheiden. In der Cervix kommen dieselben Zellen vor wie in der Vagina.

Corpus uteri. Das Epithel wird an den macroscopisch hellen Stellen von einer sehr niedrigen einfachen Schicht Plattenepithel mit einem ovalen, etwas unregelmässig conturierten, parallel zur Oberfläche gestellten Kern gebildet. Ausserhalb des Epithels kommen stellenweise Detritusmassen zu Gesicht. Dieses Epithel bleibt bei Pepsin- und Trypsinverdauung undigeriert zurück. An den macroscopisch dunklen Stellen besteht das Epithel aus einem cubischen oder einem niedrigen Cylinderepithel mit einem runden oder leicht ovalen Kern in der Mitte der Zelle. Dieses Epithel verschwindet bei Pepsinverdauung. Der Übergang zwischen diesen verschiedenen Arten von Epithel ist deutlich. — Das subepitheliale Gewebe, das ziemlich schmal ist, enthält eine kleinere Menge Drüsen. Diese sind mit einer feinen Bindegewebsscheide umgeben. Das Drüsenepithel, welches ziemlich wohlerhalten ist, ist ein Cylinderepithel von gewöhnlicher Höhe. Blutgefüllte Gefässe kommen in der Nähe der Muskelschicht vor. — Das collagene Gewebe besteht aus feinen Fasern, die wie geflochten der Oberfläche parallel laufen, an manchen Stellen ziemlich nahe aneinander, an anderen etwas lichter zwischen Drüsen und Gefässen hingeschlängelt. Die Bindegewebsfasern entsenden feine Ausläufer nach den Seiten. — Das Gewebe enthält verstreute feinere und gröbere elastische Fasern, die zum Teil zu kleinen Klumpen angesammelt sind. In den unterliegenden Geweben sind diese in grossen Klumpen anzutreffen. — Unter den Zellen des interglandulären Gewebes lassen sich Fibroblasten, Clasmatocyten, Lymphocyten und Plasmazellen unterscheiden. In der Muskelschicht einzelne Mastzellen.

Fall 63.

Multipara, 71 Jahre alt. Gestorben 15. IX. 06. Obduciert 17. IX. 06.

Anamnese: Die Menopause trat mit dem 50. Jahre ein. Nie eine intrauterine Behandlung durchgemacht.

Klinische Diagnose: Arteriosclerosis. Venectasiae cruris d. Ulcera crurum ambor.

Macroscopischer Befund. Uterus 8×5,5 cm. Wird längs der vorderen Wand aufgeschnitten. Portio von gewöhnlicher Grösse. Schleimhaut des Corpus uteri eben und glatt. — Nach der Färbung mit Mayers Hämalaun erscheint die Vagina dunkel mit verstreuten hellen Flecken. Portio und Cervix ebenfalls dunkel. Im Corpus uteri, das dunkel ist, sind kleine stecknadelkopfgrosse helle Flecken zu sehen.

Microscopischer Befund. Das Epithel der Vagina wird von einem schmalen geschichteten Plattenepithel gebildet. Die obersten Zelllagen sind sowohl in der Vagina als in der Portio abgestossen. Ein Stück oberhalb des Os ut. ext. geht dieses Epithel in die Cylinderzellen der Cervicalschleimhaut über. Vereinzelte seichte Einschnitte kommen in dem Gewebe zu Gesicht. — Das subepitheliale Gewebe der Vagina ist nicht allzu breit, verschmälert sich jedoch in der Cervix allmählich. Das Gewebe ist in nächster Nähe des Epithels stellenweise kleinzellig infiltriert. Die ersten Cervicaldrüsen erstrecken sich bis in die Gegend des Os ut. ext. hinab. — Von dem collagenen Gewebe der Vagina laufen dem Epithel zunächst feine Fasern etwas zickzackförmig und parallel der Oberfläche dahin. Tiefer innen erscheinen Bindegewebsbündel ziemlich dicht beieinander und in derselben der Oberfläche parallelen Richtung. In der Portio rücken die Bindegewebsfasern etwas näher aneinander. Das collagene Gewebe besteht in der Cervix aus einem Fasernetz von feineren und gröberen Fibrillen. — In der Vagina ist das Gewebe von längeren und kürzeren elastischen Fasern durchzogen. Weiter oben in der Vagina und in der Portio bilden diese Fasern zusammen ein ziemlich breites Band. Je näher man der Gegend des Os ut. ext. kommt, desto feiner und kürzer werden die elastischen Fasern, wonach sie an der Stelle, wo das Cylinderepithel beginnt, total verschwinden. Weiter oben in der Cervix sind sie nur in den tiefer gelegenen Gefässwänden anzutreffen. — Unter den Zellen im subepithelialen Gewebe der Vagina sind Fibroblasten, Clasmatocyten, Lymphocyten, Mast-, Plasma- und eosinophile Zellen sowie vereinzelte polynucleäre Leucocyten und ausgewanderte Blutkörperchen zu unterscheiden. In der Cervix kommen dieselben Zellen vor ausgenommen polynucleäre Leucocyten.

Corpus uteri. Das Epithel, welches teilweise abgestossen ist, wird von einem niedrigen Cylinderepithel mit einem runden Kern in der Mitte der Zelle gebildet. An den macroscopisch hellen kleinen Flecken besteht das Epithel aus einer einfachen Reihe sehr niedriger platter Zellen mit einem ovalen, parallel zur Oberfläche gestellten Kern. Am äusseren Rande der Zelle erscheinen Detritusmassen. Dieses letztere Epithel bleibt bei Pepsin- und Trypsinverdauung undigeriert. — Das

epitheliale Gewebe ist an manchen Stellen etwas breiter, an anderen schmäler. Muskelfasern ragen in das Gewebe hinein. Einzelne kleine Drüsen sind zu sehen. Diese sind mit einer feinen Bindegewebsscheide umgeben. Das Drüsenepithel, welches ziemlich wohlerhalten ist, wird von einem niedrigen Cylinderepithel gebildet. Kleine vereinzelte blutgefüllte Gefässe in der Nähe der Muskelschicht. — Das subepitheliale Gewebe ist durch eine scharfe Grenze vom Epithel geschieden. Das collagene Gewebe besteht aus feinen Fasern, die wie geflochten parallel der Oberfläche verlaufen. Die Bindegewebsfasern entsenden feine Ausläufer nach den Seiten. An manchen Stellen liegen die Bindegewebsfasern dicht aneinander. Die tieferen Fasern sind gröber. — In dem Gewebe kommen einzelne feine und kurze elastische Fasern zu Gesicht. Um die Gefässe der unterliegenden Gewebe erscheinen diese Fasern in grossen Klumpen. — Unter den Zellen des interglandulären Gewebes sind Fibroblasten, Clasmatocyten, Lymphocyten, einzelne Plasma- und eosinophile Zellen zu unterscheiden. In der Muskelschicht kommen einzelne Mastzellen vor.

Fall 64.

Multipara, 74 Jahre alt. Gestorben 9. I. 06. Obduciert 11. I. 06.

Anamnese nicht zu erhalten.

Klinische Diagnose: Eccema chr. totius corporis. Bronchopneumonia bil.

Obductionsdiagnose: Eccema totius corporis. Pleuritis purulenta lat. dextr. Pleuritis seropurulenta lat. sin. Atelectasia lob. inf. pulmon. lat. dextr. Pericarditis fibrinosa. Septicaemia.

Macroscopischer Befund. Uterus 7×6 cm. Wird längs der vorderen Wand aufgeschnitten. Portio von gewöhnlicher Grösse. — Nach der Färbung mit Mayers Hämalaun ist zu bemerken, dass die Grenzlinie zwischen der hellen und der dunklen Partie an der Cervix zickzackförmig ein paar Millimeter oberhalb des Os ut. ext. hinführt. In der Gegend des Os ut. int. links zeigt sich ein kleinerer etwas hellerer Flecken. Corpus uteri sonst dunkel.

Microscopischer Befund. Das Epithel der Vagina wird von einem breiten vielschichtigen Plattenepithel gebildet. Je näher man dem macroscopisch dunkel gefärbten Teil der Cervix kommt, desto mehr reduciert sich die Zahl der Zellschichten, und dem Cylinderepithel zunächst kommt ein Epithel zum Vorschein, bei dem die äusseren Zellen eine abgeplattete polygonale Form annehmen und einen leicht ovalen Kern in der Mitte der Zelle aufweisen. Die übrigen Zelllagen bestehen aus polygonalen Zellen mit einem runden oder leicht ovalen Kern. Deutliche Riffelzellen. Dieses Epithel bleibt bei Pepsinverdauung undigeriert (siehe Fig. 41 Taf. C). Weiter oben in der Cervix

ist ein zweischichtiges Epithel anzutreffen, in dem die äusseren Zellen mucinhaltig sind, die untere Lage aber aus niedrigen Cylinderzellen mit einem ovalen Kern in der Mitte der Zelle besteht. Dieses Epithel geht schliesslich in die typischen Cylinderzellen der Cervicalschleimhaut über. — Das subepitheliale Gewebe ist in der Vagina nicht allzubreit und verschmälert sich in der Cervix allmählich, indem Muskelfasern von der Muskelschicht her eindringen. Die ersten Cervicaldrüsen erstrecken sich unter die mit geschichtetem Epithel bekleidete Schleimhaut hinab. — Von dem collagenen Gewebe der Vagina laufen zunächst unter dem Epithel feine Fasern wellenförmig und parallel der Oberfläche dahin. Die Bindegewebsfasern sind durch feine Fibrillen miteinander verbunden. Tiefer innen ziehen sich ziemlich dicke Bindegewebsbündel etwas dicht beieinander hin. Im oberen Teil der Vagina und in der Portio breiten sich die Bindegewebsfasern etwas aus. Dieselben entsenden feine Ausläufer nach den Seiten. In der Cervix rücken die Bindegewebsfibrillen näher aneinander und verlaufen wie geflochten und der Oberfläche parallel. Zwischen ihnen erscheinen feine Fasern, die nach allen Seiten hingehen. — Dicht unter dem Epithel der Vagina zeigen sich dicke elastische Bündel, die zu einem Knäuel zusammengeballt sind. Diese entsenden kurze Äste in die Tiefe. Im übrigen enthält das Gewebe reichlich dicke elastische Fasern, die zickzackförmig nach allen Seiten, vorzugsweise aber der Oberfläche parallel gehen. In der Portio rückt das elastische Bündel etwas tiefer und bildet zusammen mit anderen elastischen Fasern ein breites Band. An der macroscopischen Grenzlinie treten die elastischen Fasern nur als vereinzelte und feine Fasern auf. Weiter oben in der Cervix verschwinden sie vollständig aus dem Gewebe. — Unter den Zellen im subepithelialem Gewebe der Vagina sind Fibroblasten, Clasmatocyten, Lymphocyten, Plasma-, Mast- und eosinophile Zellen zu unterscheiden. In der Cervix findet man alle dieselben Zellen, Mastzellen aber bloss in den unterliegenden Geweben.

Corpus uteri. An den macroscopisch hellen Flecken am Os ut. int. wird das Epithel von zwei bis drei Schichten Plattenepithel gebildet. Dieses Epithel bleibt bei Pepsinverdauung undigeriert. Das Epithel im Corpus uteri besteht im übrigen aus einem cubischen oder einem niedrigen Cylinderepithel mit einem runden Kern in der Mitte der Zelle. Stellenweise ist dieses Epithel von einer einfachen Lage sehr niedriger platter Zellen mit einem parallel zur Oberfläche gestellten Zellkern unterbrochen. Auch dieses Epithel bleibt bei Verdauung mit Pepsin und Trypsin undigeriert. Über dem Epithel liegt eine dicke Schleimhaut (NB. macroscopisch dunkel). — Das subepitheliale Gewebe, das ziemlich breit ist, enthält zahlreiche Drüsen. Diese sind mit einer feinen Bindegewebsscheide umgeben. Das Drüsenepithel, welches abgelöst ist, ist ein niedriges Cylinderepithel. Das Gewebe, das stark blutinfiltriert ist, enthält zahlreiche blutgefüllte Gefässe. Muskelfasern ragen in das Gewebe hinein. — Das subepitheliale

Gewebe ist scharf gegen das Epithel abgegrenzt. Das collagene Gewebe besteht aus feinen Fasern, die wellenförmig und parallel der Oberfläche verlaufen. Die Bindegewebsfasern, die durch feine Fasern miteinander verbunden sind, entsenden feine zackenähnliche Ausläufer nach den Seiten. Tiefer innen sind die Bindegewebsfasern gröber und verlaufen zickzackförmig in verschiedenen Richtungen, wobei sie sich um Drüsen und Gefässe schlängeln. — In den tiefer gelegenen Gefässwänden kommen feine elastische Fasern vor. Diese sind in den unterliegenden Geweben in grossen Klumpen anzutreffen. — Unter den Zellen des interglandulären Gewebes lassen sich Fibroblasten, Clasmatocyten, Lymphocyten, Plasmazellen, rote Blutkörperchen sowie hie und da eosinophile Zellen und polynucleäre Leucocyten unterscheiden. In der Muskelschicht einzelne Mastzellen.

Fall 65.

Multipara, 74 Jahre alt. Gestorben 15. VII. 06. Obduciert 17. VII. 06.

Anamnese nicht zu erhalten.

Klinische Diagnose: Marasmus. Gangraena cutis abdominis. Fistul. reg. genitofemor. d. Vitium cordis.

Obductionsdiagnose: Gangraena cutis abdominis. Arteriosclerosis excessiva. Macies.

Macroscopischer Befund. Uterus 6,5 × 5 cm. Wird längs der vorderen Wand aufgeschnitten. Portio klein. Schleimhaut des Corpus uteri glatt mit kleinen Hämorrhagien. — Nach der Färbung mit Mayers Hämalaun erscheinen Vagina, Cervix und Corpus uteri dunkel. Im unteren Teil der Cervix kommen schmale, längs verlaufende helle Streifen zu Gesicht.

Microscopischer Befund. An dem Epithel der Vagina, das von einem geschichteten Plattenepithel gebildet wird, sind die obersten Zelllagen abgestossen. Im untersten Teil der Cervix ragt dieses Plattenepithel etwas unter das Cylinderepithel vor. An den macroscopisch hellen Stellen der Cervix besteht das Epithel aus einer einfachen Lage platter Zellen mit einem ovalen, parallel zur Oberfläche gestellten Kern. Dieses Epithel bleibt bei Pepsinverdauung undigeriert. Das Cervixepithel setzt sich aus niedrigen Cylinderzellen mit einem runden Kern in der Mitte der Zelle zusammen. Einzelne seichte und weite Einschnitte kommen weiter oben in der Cervix zum Vorschein. — Das subepitheliale Gewebe der Vagina ist ziemlich breit, verschmälert sich aber vom Os ut. ext. aufwärts etwas. Die ersten Cervicaldrüsen erstrecken sich bis in die Gegend des Os ut. ext. hinab. — Von dem collagenen Gewebe der Vagina laufen dem Epithel zunächst feine Fasern ziemlich licht und parallel der Oberfläche dahin. Die Bindegewebsfasern entsenden feine Ausläufer nach den Seiten. Tiefer

innen liegen dicke Bindegewebsbündel ziemlich dicht aneinander. Weiter oben in der Vagina in der Nähe des Os ut. ext. werden die Bindegewebsfasern feiner und lichter, um in der Cervix ein Gewirr von feinen Fibrillen zu bilden. In diesem Gewirr laufen etwas gröbere Bindegewebsfasern zickzackförmig nach verschiedenen Seiten, um Drüsen und Blutgefässe geschlängelt. — Dicht unter dem Epithel der Vagina zieht sich eine dicke elastische Schicht hin, die an mehreren Stellen unterbrochen ist. Diese Schicht entsendet kurze feine Äste nach der Tiefe. Im übrigen enthält das Gewebe gröbere und feinere, spiralförmig gewundene elastische Fasern. In der Portio ist von der elastischen Schicht nichts mehr zu finden, sondern hier enthält das Gewebe zahlreiche feine und kurze Fasern. In der Cervix sind nur vereinzelte feine und kurze elastische Fasern anzutreffen. — Unter den Zellen im subepithelialen Gewebe der Vagina lassen sich Fibroblasten, Clasmatocyten, Lymphocyten, Mast-, Plasma- und eosinophile Zellen sowie hie und da polynucleäre Leucocyten und ausgewanderte rote Blutkörperchen unterscheiden. Dieselben Zellen kommen in der Cervix zu Gesicht.

Corpus uteri. Das Epithel fehlt ganz und gar. — Das subepitheliale Gewebe, welches ziemlich breit ist, enthält eine kleinere Menge Drüsen. Diese sind mit einer feinen Bindegewebsscheide umgeben. Das Drüsenepithel ist abgestossen. Blutgefüllte Gefässe sind ziemlich zahlreich vorhanden. — Das collagene Gewebe besteht aus feinen Fasern, die wie geflochten und parallel der Oberfläche verlaufen. An manchen Stellen bilden die Bindegewebsfibrillen ein feines Fasernetz. Die Bindegewebsfasern entsenden feine Ausläufer nach den Seiten und liegen ziemlich nahe aneinander. — Vereinzelte feine und kurze elastische Fasern sind in dem Gewebe anzutreffen. Um die Gefässe der unterliegenden Gewebe kommen sie in grossen Klumpen vor. — Unter den Zellen des interglandulären Gewebes sind Fibroblasten, Clasmatocyten, Lymphocyten, Plasmazellen und eine und die andere eosinophile Zelle zu unterscheiden. In der Muskelschicht einzelne Mastzellen.

Fall 66.

Multipara, 77 Jahre alt. Gestorben 14. III. 06. Obduciert 14. III. 06.

Anamnese: Erste Menses mit 17 Jahren. Menses regelmässig. 3 Kinder. Die Menopause trat vor 30 Jahren ein.

Klinische Diagnose: Arteriosclerosis. Emollitio cerebri.

Macroscopischer Befund. Uterus 7×3,5 cm. Wird längs der hinteren Wand aufgeschnitten. Portio fast verwischt. Os ut. int. atretisch. Höhle des Corpus uteri klein. Schleimhaut glatt. — Nach der Färbung mit Mayers Hämalaun ist zu bemerken, dass die Grenzlinie zwischen der hellen und der dunklen Partie an der Cervix am

Os ut ext. hinführt, wobei die helle Partie zungenförmig auf das Gebiet der dunklen Partie bis 3 mm oberhalb des äusseren Muttermundes hinüberragt. Ungefähr in der Mitte der Wand des Corpus uteri ist ein hellerer Flecken von ca. 1 cm Durchmesser zu sehen.

Microscopischer Befund. Das Epithel der Vagina wird von einem schmalen geschichteten Plattenepithel gebildet. Dasselbe geht in der Gegend des Os ut. ext. in ein breites vielschichtiges Epithel über, bei dem die oberste Zelllage aus hohen Cylinderzellen mit einem runden, basal gestellten Kern besteht. Die Zellen sind mit Cilien versehen. Die übrigen Zelllagen bestehen aus polygonalen mehr oder weniger gleich grossen Zellen mit einem runden oder leicht ovalen Kern in der Mitte der Zelle. Deutliche Riffe (siehe Fig. 39 Taf. C). Eine Strecke weiter oben in der Cervix verschmälert sich dieses Epithel und besteht nur aus 2 Schichten, bei denen die äussere Zelllage ihre Cylinderzellen behalten hat, während sich die untere aus würfelförmigen oder niedrigen platten Zellen mit einem runden oder leicht ovalen, parallel zur Oberfläche gestellten Kern zusammensetzt. Dieses Epithel geht im mittleren Teil der Cervix in eine einfache Lage Cylinderzellen über, unter denen mucinhaltige vorkommen. In der Cervix erscheinen einzelne seichte und epithelbekleidete Einschnitte. — Das subepitheliale Gewebe der Vagina ist sehr breit, verschmälert sich aber im oberen Teil der Vagina und in der Portio etwas, um sich in der Cervix wieder ein wenig auszubreiten. Die ersten Cervicaldrüsen erstrecken sich bis zu der mit geschichtetem Epithel bekleideten Schleimhaut hinab. — Von dem collagenen Gewebe der Vagina laufen dem Epithel zunächst Bindegewebsbündel in kurzem Abstand voneinander und zickzackförmig parallel der Oberfläche dahin. Die Bindegewebsfasern, die durch feinere und gröbere Fibrillen miteinander verbunden sind, entsenden feine Ausläufer nach den Seiten. Tiefer innen liegen die Fasern näher beieinander und verlaufen in derselben der Oberfläche parallelen Richtung. Die Bindegewebsfasern rücken im oberen Teil der Vagina und in der Portio näher aneinander, um sich vom Os ut. ext. aufwärts wieder etwas auszubreiten. In der Cervix sind die tiefer gelegenen Bindegewebsfasern gröber. Zwischen ihnen sieht man feine Fasern hinlaufen. — Dicht unter dem Epithel der Vagina zieht sich ein dickes Bündel elastischer Fasern, zu einem Knäuel zusammengerollt, hin. Im übrigen enthält das Gewebe dicke elastische Fasern, die sich nach allen Seiten hineinschlängeln. Zwischen diesen zeigen sich kurze und feine spiralförmig gewundene Fasern. Je mehr man sich der Gegend des Os ut. ext. nähert, desto tiefer rückt das elastische Bündel und hört schliesslich beim Übergang des Plattenepithels in das geschichtete Epithel vollständig auf. In der Cervix stösst man auf vereinzelte feine elastische Fasern. — Unter den Zellen im subepithelialen Gewebe der Vagina sind Fibroblasten, Clasmatocyten, Lymphocyten, Mast-, Plasma- und eosinophile Zellen anzutreffen. In der Cervix kommen dieselben Zellen vor.

Corpus uteri. Das Epithel, welches wohlerhalten ist, wird an den macroscopisch hellen Flecken von einer sehr niedrigen einfachen Schicht Plattenepithel gebildet. Die Zellgrenze ist nach aussen hin scharf, und die Zelle enthält einen schmalen und langen parallel zur Oberfläche gestellten Kern. An manchen Stellen tritt oberhalb des Epithels eine Schicht von Detritusmassen auf. Dieses Epithel bleibt bei Verdauung mit Pepsin und Trypsin undigeriert. An der macroscopisch dunklen Partie besteht das Epithel aus einem cubischen oder einem niedrigen Cylinderepithel mit einem runden oder leicht ovalen Kern in der Mitte der Zelle. — Das subepitheliale Gewebe, das nicht allzu breit ist, enthält ziemlich zahlreiche Drüsen. Diese sind mit einer feinen Bindegewebsscheide umgeben. Das Drüsenepithel, welches wohlerhalten ist, wird von einem niedrigen Cylinderepithel gebildet. Blutgefüllte kleine Gefässe kommen zahlreich in dem Gewebe vor, welches an manchen Stellen blutinfiltriert ist. Muskelfasern ragen etwas in das Gewebe hinein. — Das subepitheliale Gewebe ist durch eine scharfe Grenze von dem Epithel geschieden. Das collagene Gewebe besteht aus dicken Bindegewebsbündeln, die wellenförmig und ziemlich nahe beieinander parallel der Oberfläche hinlaufen. Die Bindegewebsfasern entsenden feine Ausläufer nach den Seiten. Tiefer innen sind die Fibern feiner und führen zickzackförmig, zwischen die Drüsen geschlängelt, dahin (siehe Fig. 23 Taf. B). — Elastische Fasern erscheinen als feine Fibern in den tiefer gelegenen Gefässwänden. In grossen Klumpen treten sie um die Gefässe der unterliegenden Gewebe auf. — Unter den Zellen des interglandulären Gewebes sind Fibroblasten, Clasmatocyten, Lymphocyten, ausgewanderte rote Blutkörperchen und einzelne Plasma- und eosinophile Zellen zu unterscheiden. In der Muskelschicht vereinzelte Mastzellen.

Fall 67.

Multipara, 77 Jahre alt. Gestorben 21. I. 06. Obduziert 22. I. 06.

Anamnese nicht zu erhalten.

Klinische Diagnose: Arteriosclerosis. Insufficentia valv. mitralis.

Obductionsdiagnose: Arteriosclerosis. Nephritis indurativa. Hypertrophia et dilatatio cordis. Induratio fusca pulm. Stasis lien. et hepatis. Infarct. ren. dextr.

Macroscopischer Befund. Uterus 7×5 cm. Wird längs der hinteren Wand aufgeschnitten. Portio verwischt. Os ut. int. atretisch geschlossen. Schleimhaut des Corpus uteri dunkel, braunrot gefärbt. Uterushöhle mit Blut gefüllt. — Nach der Färbung mit Mayers Hämalaun ist zu bemerken, dass die Grenzlinie zwischen der hellen und der dunklen Partie an der Cervix sehr scharf wagrecht ca. 2 mm

oberhalb des Os ut. ext. hinläuft. In der Mitte der Cervixwand ist in der Mittellinie ein schmaler hellerer Streifen zu sehen, der sich bis zum Os ut. int. erstreckt. Corpus uteri dunkel.

Microscopischer Befund. Das Epithel der Vagina wird von einem schmalen geschichteten Plattenepithel gebildet. An der macroscopischen Grenzlinie geht dasselbe in eine einfache Lage niedriger Cylinderzellen und etwas weiter oben in die typischen Cylinderzellen der Cervicalschleimhaut über, unter denen sich manche mucinhaltige befinden. An dem macroscopisch hellen Streifen besteht das Epithel aus einem 3- bis 4-schichtigen Plattenepithel. — Das subepitheliale Gewebe ist in der Vagina ziemlich sehmal und verschmälert sich in der Cervix noch etwas. Die ersten Cervicaldrüsen sind gleich oberhalb der Stelle, wo das Plattenepithel in Cylinderepithel übergeht, anzutreffen. — Von dem collagenen Gewebe der Vagina laufen dem Epithel zunächst feine Fasern etwas wellenförmig und parallel der Oberfläche dahin. Die Bindegewebsfasern sind durch feine Fasern miteinander verbunden und entsenden feine Ausläufer nach den Seiten. Tiefer innen führen dicke Bindegewebsbündel ziemlich dicht beieinander und in derselben der Oberfläche parallelen Richtung hin. Weiter oben in der Vagina in der Nähe des Os ut. ext. rücken die Bindegewebsfasern näher aneineinander, um sich in der Cervix wieder etwas auszubreiten und daselbst ein einziges Faserneetz von feineren und gröberen Fibrillen zu bilden. Die tiefer gelegenen Bindegewebsfibern verlaufen in der Cervix ebenfalls parallel der Oberfläche. — Dicht unter dem Epithel der Vagina ziehen sich dicke, zu einem dicken Bündel zusammengeballte elastische Fasern hin. Die Fasern entsenden schraubenförmig gewundene Äste in die Tiefe. Im übrigen erhält das Gewebe zahlreiche kurze und spiralförmig gewundene elastische Fasern, die nach verschiedenen Richtungen gehen. In der Nähe des Os ut. ext. löst sich das elastische Bündel in mehrere kleinere Bündel auf, die miteinander in Verbindung stehen und parallel der Oberfläche verlaufen. Beim Übergang des Plattenepitels in Cylinderepithel rückt das elastische Bündel nach der Tiefe zu und löst sich auf. In der Cervix findet man vereinzelte kurze und feine elastische Fasern. — Unter den Zellen im subepithelialen Gewebe der Vagina sind Fibroblasten, Clasmatocyten, Lymphocyten, Plasma-, Mast- und eosinophile Zellen sowie einige ausgewanderte rote Blutkörperchen zu unterscheiden. In der Cervix kommen alle dieselben Zellen vor, die Mastzellen aber finden sich in den unterliegenden Geweben.

Corpus uteri. Das Epithel, welches teilweise abgestossen ist, wird von einem würfelförmigen oder niedrigen Cylinderepithel mit einem runden oder leicht ovalen Kern in der Mitte der Zelle gebildet. Dieses Epithel ist an manchen Stellen durch ein vielschichtiges Epithel ersetzt. Die oberste Schicht besteht aus etwas breiten cubischen Zellen mit einem ovalen, parallel zur Oberfläche gestellten Kern. Die übrigen

Schichten bestehen aus polygonalen, mehr oder weniger gleich grossen Zellen mit einem runden oder leicht ovalen dunklen Kern in der Mitte der Zelle. Deutliche Riffe zwischen den Zellen (siehe Fig. 38 Taf. C). Dieses Epithel verschwindet bei Pepsinverdauung. — Das subepitheliale Gewebe, welches ziemlich breit ist, enthält zahlreiche Drüsen. Diese sind mit einer feinen Bindegewebsscheide umgeben. Das Drüsenepithel, das teilweise abgelöst ist, wird von einer einfachen Schicht niedriger Cylinderzellen gebildet. Blutgefüllte Gefässe kommen reichlich in dem Gewebe vor, welches stark blutinfiltriert ist. — Das collagene Gewebe besteht aus sehr feinen Fasern, die wellenförmig und parallel der Oberfläche verlaufen. Die Bindegewebsfasern, die etwas licht liegen, entsenden äusserst feine Äste nach den Seiten. Tiefer innen gehen die Bindegewebsfasern in verschiedenen Richtungen, zwischen die zahlreichen Gefässe und Drüsen geschlängelt, dahin. — In den tiefer gelegenen Gefässwänden sind feine elastische Fasern anzutreffen. Diese erscheinen um die Gefässe der unterliegenden Gewebe in grossen Klumpen. — Unter den Zellen des interglandulären Gewebes sind Fibroblasten, Clasmatocyten, Lymphocyten, rote Blutkörperchen, Plasmazellen und vereinzelte eosinophile Zellen zu unterscheiden. In der Muskelschicht hie und da eine Mastzelle.

Fall 68.

Multipara, 78 Jahre alt. Gestorben 3. IX. 06. Obduciert 3. IX. 06.

Anamnese: Pat. hat nie eine intrauterine Behandlung durchgemacht.

Klinische Diagnose: Apoplexia cerebri. Arteriosclerosis.

Macroscopischer Befund. Uterus 8 × 5 cm. Wird längs der vorderen Wand aufgeschnitten. Portio klein. Os ut. ext. weit. Schleimhaut des Corpus uteri glatt. — Nach der Färbung mit Mayers Hämalaun ist zu bemerken, dass die Grenzlinie zwischen der hellen und der dunklen Partie an der Cervix stark zickzackförmig bis ein paar Millimeter oberhalb des Os ut. ext. hinläuft. Cervix dunkel. Corpus uteri stellenweise ein wenig heller, stellenweise dunklerer.

Microscopischer Befund. Das Epithel der Vagina wird von einem vielschichtigen Plattenepithel gebildet. Ein Stück oberhalb des Os ut. ext. an der macroscopischen Grenzlinie verschmälert sich das Epithel und geht in eine einfache Lage cubischer Zellen und kurz darauf in die typischen Cylinderzellen der Cervicalschleimhaut über, die zum Teil mucinhaltig sind. In der Cervix erscheinen vereinzelte ziemlich tiefe Einschnitte, die mit einem teilweise mucinhaltigen Cylinderepithel bekleidet sind. — Das subepitheliale Gewebe der Vagina ist breit, verschmälert sich aber in der Cervix allmählich, indem Muskelfasern von der Muskelschicht her eindringen. Die ersten Cervicaldrüsen sind unter der mit geschichtetem Epithel bekleideten Schleim-

haut anzutreffen. — Das collagene Gewebe der Vagina besteht dem Epithel zunächst aus feinen Fasern, die der Oberfläche parallel laufen. Tiefer innen sind die Bindegewebsfibern gröber und näher beieinander gelegen und verlauten in derselben der Oberfläche parallelen Richtung. Vom Os ut. ext. aufwärts schlängeln sich Bindegewebsbündel um die zahlreichen Drüsen. Diese Bündel lösen sich in feine Endverzweigungen auf, welche unmittelbar unter der Oberfläche ein feines Gewirr bilden. — Dicht unter dem Epithel der Vagina zieht sich eine dicke elastische Schicht hin, die feine spiralförmige Äste nach der Tiefe entsendet. Im übrigen ist das Gewebe von kurzen und dicken elastischen Fasern durchsponnen. Die elastische Schicht, die zusammengerollt ist, rückt in der Portio etwas tiefer, um in der Gegend des Os ut. ext. vollständig aufzuhören. In der Portio zeigen sich zwischen dieser Schicht und dem Oberflächenepithel feine elastische Fasern, die der Oberfläche parallel laufen. Vom Os ut. ext. aufwärts finden sich feine und verstreute elastische Fasern. — Unter den Zellen im subepithelialen Gewebe der Vagina sind Fibroblasten, Clasmatocyten, Lymphocyten, Plasma-, Mast- und eosinophile Zellen zu unterscheiden. In der Cervix kommen ganz dieselben Zellen vor.

Corpus uteri. Das Epithel wird an den macroscopisch dunklen Stellen von einem ziemlich hohen Cylinderepithel mit einem ovalen, ungefähr in der Mitte der Zelle liegenden Kern gebildet. An den macroscopisch helleren Stellen besteht es aus einer sehr niedrigen einfachen Schicht Plattenepithel mit einem ovalen, etwas unregelmässig conturierten, parallel zur Oberfläche gestellten Kern. Am äusseren Rande des Epithels erscheinen Detritusmassen. Bei Pepsin- und Trypsinverdauung bleibt dieses letztere Epithel undigeriert. — Das subepitheliale Gewebe, welches ziemlich breit ist, enthält eine kleinere Menge Drüsen. Diese sind mit einer feinen Bindegewebsscheide umgeben. Das Drüsenepithel, welches wohlerhalten ist, ist ein niedriges Cylinderepithel. Blutgefüllte Gefässe kommen in geringerer Menge zu Gesicht. — Das subepitheliale Gewebe ist durch eine scharfe Grenze von dem Epithel getrennt. Das collagene Gewebe besteht aus Bindegewebsbündeln, die in der Nähe der Oberfläche ziemlich nahe beieinander und derselben parallel verlaufen. Tiefer innen schlängeln sich die Bindegewebsfibrillen nach allen Seiten und liegen etwas lichter. Die Bindegewebsfasern entsenden feine Ausläufer nach den Seiten (siehe Fig. 24 Taf. B). — Elastische Fasern kommen in kleinen vereinzelten Klumpen in der Nähe der Muskelschicht vor. In grossen Klumpen sind sie um die Gefässe der unterliegenden Gewebe anzutreffen. — Unter den Zellen des interglandulären Gewebes sind Fibroblasten, Clasmatocyten, Lymphocyten, vereinzelte Plasma- und eosinophile Zellen zu unterscheiden. In der Muskelschicht einzelne Mastzellen.

Fall 69.

Multipara, 79 Jahre alt. Gestorben 4. XII. 06. Obduciert 5. XII. 06.

Anamnese nicht zu erhalten.

Klinische Diagnose: Carcinoma ventriculi. Emphysema pulmonum. Arteriosclerosis.

Macroscopischer Befund. Uterus 6,5×4 cm. Wird längs der vorderen Wand aufgeschnitten. Os ut. ext. atretisch. Portio klein. Schleimhaut des Corpus uteri etwas cystisch kleinkörnig. — Nach der Färbung mit Mayers Hämalaun ist zu bemerken, dass die Grenzlinie zwischen der hellen und der dunklen Partie an der Cervix geradlinig am Os ut. ext. hinführt. Das ganze Corpus uteri ist etwas heller mit dunklen Flecken.

Microscopischer Befund. Das Epithel der Vagina wird von einem schmalen geschichteten Plattenepithel gebildet. In der Nähe des Os ut. ext. verschmälert sich dasselbe weiter und geht etwas höher oben in ein hohes Cylinderepithel über. Weiter oben in der Cervix sind mucinhaltige Zellen anzutreffen. Im mittleren Teil der Cervix kommen vereinzelte Einschnitte zu Gesicht. — Das subepitheliale Gewebe der Vagina ist nicht allzu breit, verschmälert sich aber nach und nach in der Cervix. Die ersten Cervicaldrüsen erstrecken sich bis in die Mitte der Cervix hinab. — Das collagene Gewebe der Vagina besteht aus Fibern, die wellenförmig und parallel der Oberfläche hinlaufen. Tiefer innen liegen die Bindegewebsfasern näher beieinander. In der Nähe des Os ut. ext. und in der Cervix rücken sämtliche Bindegewebsfasern näher aneinander und schlängeln sich zwischen Gefässen und Drüsen hin. Die Bindegewebsfasern entsenden feine Ausläufer nach den Seiten. — Dicht unter dem Epithel der Vagina zieht sich eine dicke elastische Schicht hin, die Äste in die Tiefe entsendet. Das Gewebe enthält im übrigen zahlreiche feine und kurze schraubenförmig gewundene elastische Fasern. Näher am Os ut. ext. sind die elastischen Fasern zu einer einzigen Ansammlung zusammengerollt. In der Cervix findet man nur einzelne feine und kurze elastische Fasern. — Unter den Zellen im subepithelialen Gewebe der Vagina sind Fibroblasten, Clasmatocyten, Mast-, Plasma- und eosinophile Zellen und Lymphocyten zu unterscheiden. In der Cervix kommen die nämlichen Zellen vor.

Corpus uteri. Das Epithel, welches wohlerhalten ist, wird von einer sehr niedrigen einfachen Schicht Plattenepithel gebildet. Die äussere Zellgrenze ist scharf. Der Zellkern ist schmal und lang und liegt parallel der Oberfläche. Dieses Epithel bleibt bei Pepsin- und Trypsinverdauung undigeriert. An den macroscopisch dunklen Stellen ist das Epithel ein niedriges Cylinderepithel, in dem an manchen Stellen mucinhaltige Zellen vorkommen. — Das subepitheliale Gewebe, welches sehr breit ist, enthält zahlreiche Drüsen. Diese sind mit einer feinen Binde-

gewebsscheide umgeben. Das Drüsenepithel, das wohlerhalten ist, wird von einem würfelförmigen oder niedrigen Cylinderepithel gebildet. Vereinzelte kleine blutgefüllte Gefässe. — Das subepitheliale Gewebe ist durch eine scharfe Grenze vom Epithel geschieden. — Das collagene Gewebe besteht aus Fasern, die in der Nähe der Oberfläche ziemlich dicht aneinander und derselben parallel hinlaufen. Tiefer innen liegen die Bindegewebsfasern etwas lichter und schlängeln sich um die zahlreichen Drüsen. Die Bindegewebsfasern entsenden feine Ausläufer nach den Seiten. — Das Gewebe enthält einzelne feine, kürzere und längere elastische Fasern. In den unterliegenden Geweben sind dieselben zu grösseren Klumpen gesammelt. — Unter den Zellen des interglandulären Gewebes lassen sich Fibroblasten, Clasmatocyten und Lymphocyten unterscheiden. In der Muskelschicht hie und da eine Mastzelle.

Fall 70.

Multipara, 79 Jahre alt. Gestorben 9. X. 05. Obduciert 10. X. 05.
Anamnese nicht zu erhalten.
Klinische Diagnose: Hemiplegia dextra.
Obductionsdiagnose: Emollitio et haemorrhagia cerebri.

Macroscopischer Befund. Uterus 5×3,5 cm. Wird längs der hinteren Wand aufgeschnitten. Portio verwischt. Uterushöhle mit dunkelgefärbtem Blut gefüllt. — Nach der Färbung mit Mayers Hämalaun ist zu bemerken, dass die Grenzlinie zwischen der hellen und der dunklen Partie an der Cervix ca. 5 Millimeter oberhalb des Os ut. ext. hinläuft. Die helle Partie erstreckt sich auf den beiden Seitenwänden etwas höher hinauf. In der Cervix etwas links von der Mittellinie zeigen sich zwei ca. 7 Millimeter lange, schmale helle Streifen, die in der Richtung der Cervix streichen und ca. 1/2 cm oberhalb des Os ut. ext. beginnen. Das Corpus uteri ist dunkel.

Microscopischer Befund. Das Epithel der Vagina wird von einem schmalen geschichteten Plattenepithel gebildet. An der macroscopischen Grenzlinie geht dieses Epithel in ein geschichtetes Epithel über, an dem die äusseren Zellen eine abgeplattete polygonale Form annehmen. Weiter oben in der Cervix geht dieses Epithel in ein zweischichtiges Epithel über, bei dem die äussere Lage aus hohen Cylinderzellen mit einem basal gestellten Kern, die untere aus cubischen Zellen mit einem runden Kern in der Mitte der Zelle besteht. Dieses Epithel geht schliesslich in eine einfache Schicht niedriger Cylinderzellen über. An den macroscopisch hellen Streifen in der Cervix ist das Epithel ein geschichtetes Plattenepithel. — Das subepitheliale Gewebe ist in der Vagina ziemlich breit, verschmälert sich aber in der Nähe des Os ut. ext. und in der Cervix etwas. Die ersten Cervicaldrüsen erstrecken sich bis zu der mit geschichtetem Epithel bekleideten Schleimhaut hinab. Im unteren Teil der Cervix kommen dicht unter

dem Epithel starke Blutungen zu Gesicht. — Von dem collagenen Gewebe verlaufen in der Vagina Bindegewebsfibern wellenförmig und parallel der Oberfläche dahin. Zwischen diesen Fibern erscheinen feine Fibrillen, die die erstgenannten Fasern vereinigen. Tiefer innen gehen die Bindegewebsfasern zickzackförmig näher beieinander und parallel der Oberfläche dahin. In der Nähe des Os ut. ext. rücken die Fasern näher aneinander, um sich in der Cervix wieder etwas auszubreiten. Das collagene Gewebe besteht in der Cervix aus einem Netzwerk feiner Fasern, in dem gröbere Fasern geschlängelt in verschiedenen Richtungen hinführen. Die Bindegewebsfasern entsenden feine Ausläufer nach den Seiten. — Dicht unter dem Epithel der Vagina ziehen sich dicke elastische Bündel hin. Im übrigen enthält das Gewebe zahlreiche und dicke elastische Fasern. Je mehr man sich der Gegend des Os ut. ext. nähert, um so tiefer rücken die elastischen Bündel und treten nur mehr als kleine Klumpen auf. In der Cervix findet man vereinzelte feine und kurze elastische Fasern. — Unter den Zellen im subepithelialen Gewebe der Vagina sind Fibroblasten, Clasmatocyten, Lymphocyten, Mast-, Plasma- und einzelne eosinophile Zellen zu unterscheiden. In der Cervix kommen alle dieselben Zellen vor.

Corpus uteri. Das Epithel, welches zum grössten Teil abgestossen ist, wird von niedrigen Cylinderzellen mit einem leicht ovalen Kern in der Mitte der Zelle gebildet. — Das subepitheliale Gewebe, das ziemlich breit ist, enthält einzelne Drüsen. Diese sind mit einer feinen Bindegewebsscheide umgeben. Das Gewebe, welches zahlreiche blutgefüllte Gefässe enthält, ist von roten Blutkörperchen durchtränkt. — Das subepitheliale Gewebe ist durch eine scharfe Grenze von dem Epithel getrennt. Das collagene Gewebe besteht aus feinen Bindegewebsbündeln, die in einigem Abstand voneinander und parallel der Oberfläche verlaufen. Zwischen den Bindegewebsbündeln gehen feine Fibrillen nach verschiedenen Richtungen, indem sie ein zartes Netzwerk bilden. Die Bindegewebsfasern entsenden feine Ausläufer nach den Seiten. Wo grössere Blutungen vorkommen, besteht das collagene Gewebe nur aus kurzen und feinen durcheinander gewürfelten Fasern. — In dem Gewebe sind vereinzelte feine elastische Fasern anzutreffen. Diese treten um die Gefässe der unterliegenden Gewebe in grossen Klumpen auf. — Unter den Zellen des interglandulären Gewebes lassen sich Fibroblasten, Clasmatocyten, Lymphocyten, rote Blutkörperchen, Plasmazellen, polynucleäre Leucocyten und eine und die andere eosinophile Zelle unterscheiden. In der Muskelschicht einzelne Mastzellen.

IV. Das Epithel.

1. Corpus uteri.

Man findet in der Litteratur angegeben, dass die Schleimhaut des Corpus uteri bei dem erwachsenen Weibe mit einer einfachen Schicht mit Cilien versehenen Cylinderepithels bekleidet ist (Möricke [133], Koelliker [101], Stöhr [190], Ziegler [213], Schauta [178]) u. a. Dieses Epithel ist etwas niedriger als das Cervixepithel. Der Zellkern, der stark granuliert ist, liegt in der Mitte der Zelle.

Nach Klein (97) kann diese Zellform die verschiedenartigsten Veränderungen erleiden. Einerseits kann die Cylinderform niedriger würfelförmig werden oder eine runde oder polygonale Form annehmen und sogar sehr niedrig endothelartig werden, andererseits kann sich das Epithel in ein vielschichtiges verwandeln. Klein teilt diese Veränderung in:

1. Physiologische,

a) Formveränderungen durch Funktion. Zu dieser Gruppe rechnet er die Veränderungen, die das Zellprotoplasma und der Zellkern erleiden kann infolge von Zellsecretion, Neubildung von Zellen u. s. w., Veränderungen, die jenen Änderungen entsprechen, „welche auch bei anderen secernierenden Epithelien bekannt sind". Diese Formveränderungen sind ungenügend bekannt.

b) Formveränderungen durch physiologischen Druck. Dieser Druck wirkt hauptsächlich als Seitendruck, wodurch die Zellen höher und schmäler werden. Da die Zellen einschichtig auf der Unterlage angebracht sind, tritt bei rascher Neubildung von Epithelzellen eine seitliche Raumbeengung ein. Hört im Alter die rasche Neubildung von Zellen auf, so wird der Seitendruck geringer, die Zellen dehnen sich auch seitlich

aus, sie werden rundlich, cubisch, unregelmässig. Doch führt dieser Druck nach Kleins Ansicht diese Formveränderung nicht allein herbei, sondern „es handelt sich zugleich um Einflüsse der Thätigkeit und Lebensfrische der Zelle (progressive und regressive Metamorphose)".

c) Schwangerschaft.

d) Alter. Die senil veränderte Schleimhaut ist mit einem niedrig-cylindrischen bis unregelmässig cubischen, rundlichen, endothelähnlich flachen Epithel bekleidet, welches sich durch seine Unregelmässigkeit vom Schwangerschaftsepithel unterscheidet.

2. Pathologische Veränderungen.

A. Niedriges Epithel,

a) bei Tumoren, so bei Carcinom, Sarcom, Myom. Nach Klein wäre die Ursache dieser Umwandlung nicht allein in dem mechanischen Druck zu suchen, sondern „wahrscheinlich handelt es sich ebenfalls mehr um vitale Vorgänge in der Zelle selbst, als um mechanischen Druck".

b) Bei Entzündung. Das Epithel besteht an manchen Stellen aus niedrig-cylindrischen bis cubischen Zellen.

c) Bei pathologischem Druck durch Tumoren, Hämato-Pyometra. Auch in diesem Falle würde der mechanische Druck nicht allein die Ursache der Epithelveränderung darstellen.

B. Mehrschichtiges Epithel, dessen Zelllagen nicht verhornt sind.

a) Die gutartige Form. Diese ist in einigen Fällen beobachtet und mit einem nicht glücklich gewählten Namen als Ichthyosis bezeichnet worden.

b) Bösartiger Platten-Epithelkrebs.

c) Adenocarcinom. Bei diesem Process haben wir alle Übergänge vom cylindrischen zum mehrschichtigen Epithel bis zum soliden Epithelhaufen am Oberflächenepithel.

C. Formveränderungen bei Adenom. Die cylindrische Form bleibt erhalten, erleidet aber verschiedene Formveränderungen. Zwei Arten:

a) Adenoma cylindrocellulare.

b) „ colloides.

Klein schliesst diese Einteilung mit folgenden Worten ab: „Das Uterusepithel zeigt eine hochgradige Verwandlungsfähigkeit; es kann fast alle bekannten Epithelformen annehmen. Das Uterusepithel ist deshalb ein gutes Beispiel dafür, dass es keine unabänderliche Zellform giebt; die Zellform ist nur unter bestimmten Verhältnissen von bestimmtem Charakter; sie ändert sich unter physiologischen und pathologischen Verhältnissen und zwar können verschiedenartige Einflüsse einander ähnliche Zellveränderungen bewirken und umgekehrt".

Ich habe diese von Klein gegebene Einteilung der verschiedenen Formveränderungen, die das Uterusepithel erleiden kann, referiert, teils weil Klein meines Wissens der einzige ist, der sich auf diesem Gebiete eingehender mit der Wandlungsfähigkeit des Epithels beschäftigt hat, teils weil wir aus dieser Darstellung ersehen, in wie hohem Grade sich das Uterusepithel verändern kann.

Formveränderungen des Epithels, die zu einer dieser verschiedenen Gruppen gerechnet werden können, sind bei verschiedenen Gelegenheiten sowohl früher als später von zahlreichen Forschern beobachtet worden. Da sich meine Fälle auf normale oder so gut wie normale Uteri beziehen, weil es, wie oben erwähnt, oft mit Schwierigkeiten verknüpft ist macroscopisch zu entscheiden, was normal und was pathologisch ist, habe ich die Veränderungen des Epithels des Corpus uteri, die bei Tumoren und hochgradig pathologischen Fällen zur Beobachtung gelangt sind, ausgeschlossen. Ebenso habe ich die Veränderungen unberücksichtigt gelassen, die bei Schwangerschaft angetroffen worden sind.

Bei chronischen Entzündungen im Endometrium ist eine niedrige einfache Schicht Epithel u. a. von Hennig (71) und Hildebrandt (73) beschrieben worden. Der letztere sagt: „Die Flimmerzellen verschwinden, an deren Stelle treten Cylinder-, später polymorphe, dem Pflasterepithel sehr nahestehende Zellen". Aran (5) sagt über das Oberflächenepithel bei chronischer Endometritis: „L'épithélium qui est normalement cylindrique et vibratile, passe au caractère pavimenteux". Dasselbe hat Leopold Meyer (131) beobachtet. Löfquist (115) hat in seinen Fällen von chronischer Endometritis ebenfalls ein niedriges Epithel angetroffen. Er ist der Meinung, dass dieses Epithel sowohl durch mechanischen Druck als durch degenerative Veränderungen zustande kommt. „Ob diese kleinen Variationen als physiologische Erscheinung aufzufassen sind oder ob sie vielleicht den Ausdruck kleiner pathologischer Veränderungen darstellen, kann ich nicht mit Sicherheit entscheiden, doch glaube ich meinerseits, dass sie auch unter physiologischen Verhältnissen vorkommen".

Von Autoren, die die senilen Veränderungen des Epithels des Corpus uteri beschrieben haben, seien Fritsch (49), Möricke (133), Patru (151), Maurange (121), Parviainen (148), Ferroni (36), Weinberg et Arnal (205) u. a. genannt. — Möricke (133), welcher fünf Uteri von greisenhaften Weibern untersucht hat, findet, dass das Cylinderepithel seine Cilien abgeworfen hat und etwas niedriger geworden ist. Patru (151), der drei Fälle von Endometritis purulenta senilis von bezw. 62, 63 und 72 Jahren studiert hat, sagt: „L'épithélium vibratile se transforme en épithélium cylindrique, puis en épithélium pavimenteux, prenant plus ou moins des caractères épidermiques". Er fügt hinzu: „Mais il faut noter que cette métamorphose attribuée au catarrhe chronique peut parfaitement et exclusivement être la conséquence de l'involution sénile, qui suffit à elle seule à la produire". Fritsch (49) und Maurange (121),

welche gleichfalls die senile Endometritis untersucht haben, verzeichnen dieselben Beobachtungen. Der erstere constatiert, dass das Corpusepithel bei betagten Weibern seinen Charakter vollständig verändert (epidermisert wird) und dass die Secretion purulent ist. Er vergleicht die senile Endometritis mit der Ozaena.

Parviainen (148) hat 31 Fälle von senilen wie auch präsenilen atrophierten Uteris untersucht. Über das Epithel derselben äussert er: „Das Cylinderepithel der Corpusschleimhaut wandelt sich allmählich in kubisches, würfelähnliches um, um im Endstadium eine hochgradig abgeplattete, dem Endothel ähnliche Form anzunehmen". Ferroni (36), welcher 28 Uteri von 60—92 Jahren studiert hat, hat das Oberflächenepithel in denselben cubisch, ja sogar niedrig gefunden.

Weinberg et Arnal (205), die in 41 Fällen ebenfalls die senilen Veränderungen des Corpus uteri untersucht haben, haben in manchen davon ein niedriges Epithel gesehen. Arnal (6), welcher diese Fälle ausführlicher beschreibt, lässt sich über das Epithel folgendermassen aus: „L'épithélium du revêtement est privé de cils vibratils, cubique et irrégulièrement aplati. Son noyau occupe souvent presque toute la hauteur de la cellule. Lorsque celle-ci est très aplatie, le noyau devient légèrement ovulaire et se dispose parallélement à la surface de la muqueuse".

Einige Autoren haben beobachtet, dass der Uterus nach Castration eine Atrophie erleidet, die der senilen ähnelt. So beschreiben Gottschalk (57) und Eckardt (31) je einen Fall von exstirpiertem Uterus respektiv drei und zwei Jahre nach der Castration, in dem sie die Schleimhaut atrophisch und das Oberflächenepithel niedriger als normal gefunden haben. Gottschalk fand in seinem Fall das Oberflächenepithel hochgradigst abgeplattet, stellenweise einem ganz schmalen Endothelsaume gleichend. — Ein ebensolches niedriges Plattenepithel hat Klebs (94) bei Atrophia uteri beobachtet. Uter (198) wiederum

ist demselben niedrigen Epithel im Corpus uteri in einigen Fällen nach Abort begegnet.

Jung (92), der einen total exstirpierten Uterus nach ca. drei Monate vorher erfolgter Ätzung der Schleimhaut mit Chlorzinkpasta nach Dumontpallier untersucht hat, findet, dass das Epithel, wo es noch vorhanden ist, ein verschiedenes Verhalten zeigt, so zwar, dass es von der Cylinderform allmählich zur cubischen und platten übergeht.

Dass das Epithel des Corpus uteri mitunter mehrschichtig sein kann, ist von mehreren Forschern dargetan worden. Ruge (173) und Gebhard (52) sind jedoch der Ansicht, es sei wenig wahrscheinlich, dass das mehrschichtige Epithel so allgemein vorkomme, wie z. B. Zeller (212) zu verstehen giebt. Zeller schloss nämlich aus seinen Untersuchungen an 63 Uteri, dass das Corpus- und Cervixepithel bei jeder Art von chronischer Endometritis ein geschichtetes Plattenepithel zu produzieren vermöge, bei dem die obersten Zelllagen verhornt wären. Sein Untersuchungsmaterial hatte er in den meisten Fällen mittelst Curette und Aspiration gewonnen. In weniger als der Hälfte sämtlicher Fälle war längere oder kürzere Zeit vor Ausführung der Untersuchung eine intrauterine Behandlung vorausgegangen, in der überwiegenden Mehrzahl der Fälle hatte aber eine solche nicht stattgefunden. Doch zeigten die Fälle, in denen eine solche Behandlung vorher vorgenommen worden war, eine deutlichere und umfassendere Plattenepithelumwandlung. Nach Zeller scheint eine beschleunigtere Plattenepithelproduktion nach häufigen intrauterinen Injektionen nicht unwahrscheinlich.

Uter (198), Orth (146), Amann jr. (4), Ziegler (213) u. a. haben bei einfacher chronischer Endometritis hin und wieder an verschiedenen Stellen des Corpus uteri ein vielschichtiges Plattenepithel angetroffen, während die Schleimhaut an anderen Stellen mit dem regelmässigen einfach geschichteten Cylinderepithel bekleidet war. Doch giebt Ziegler zu, dass

Plattenepithel auch im Corpus uteri vorkommen kann, ohne dass früher eine Entzündung der Schleimhaut vorhanden gewesen zu sein braucht.

Nach Klob (98) können nach einem chronischen Katarrh in der Gebärmutter polymorphe Bekleidungszellen anstatt des Zylinderepithels auftreten, ohne dass man aber direkt von Pflasterepithel regelmässiger Form sprechen könnte.

Bei gonorrhoischen Endometriditen ist ein vielschichtiges Plattenepithel u. a. von Wertheim (208), Menge (128) in einem Fall, Bumm (12), Schauta (178) angetroffen worden. Nach Wertheim kommt es auch vor, dass das Epithel wohl einschichtig geblieben ist, dass es aber mehr cubisch respektiv mehr abgeplattet erscheint. Anstatt eines vielschichtigen Plattenepithels hat Schauta auch ein sogenanntes Übergangsepithel beobachtet.

Alterthum (3) und Kundrat (106) haben bei Tuberculose der Uterusmucosa eine Wucherung und Metaplasie des Cylinderepithels in zwei bis vielschichtiges Pflasterepithel gefunden.

Hengge (68), welcher Curettenmaterial von zwei Uteri 44- bezw. 49jähriger Weiber untersucht hat, hat in dem einen Fall umschriebene klumpige Proliferationen gefunden, die aus einem vielschichtigen Epithel bestanden. Die Uterusschleimhaut war im übrigen stellenweise mit niedrigen endothelähnlichen Zellen bekleidet. In dem anderen Fall findet er mehr diffuse Proliferationen, die aus einem zwei- bis mehrschichtigen Epithel bestehen. In beiden Fällen wurde weder eine Abplattung noch eine Verhornung der obersten Zellagen bemerkt.

Werth (207) hat total exstirpierte Uteri verschieden lange Zeit nach der Curettage untersucht. Er beschreibt einen Fall, in welchem Totalexstirpation des Uterus am 12. Tage nach der Auskratzung ausgeführt wurde und wo er fast in der ganzen Länge des Uteruskörpers, namentlich an der stärker geschabten

hinteren Wand, ein in mehreren Reihen übereinander geschichtetes Epithel fand. In manchen Fällen hat Werth beobachtet, dass das regenerierte Epithel von ganz niedrigen, platten Zellen gebildet wurde.

Ries (165) hatte nur in zwei Fällen unter 200 Uteri eine sogenannte Ichthyosis uteri gefunden. Das Material hatte er durch Curettage erhalten. Betreffs des einen Falles ist er unsicher, ob er mit etwas Gutartigem oder etwas Malignem zu tun hat, da in diesem Fall ein Carcinom in der Cervix vorgefunden wurde. — v. Rosthorn (169) und Hofmeyer (83) beschreiben je einen Fall von Corpus uteri, in dem sie ein vielschichtiges Plattenepithel angetroffen hatten. Die oberste Zelllage war verhornt. Dieses Epithel erstreckte sich an manchen Stellen nach unten in die Alveolaren, so dass man den Verdacht hatte, dass es sich um beginnenden Hornkrebs des Uterus handelte. In Hofmeiers Fall zeigte sich im Corpus uteri ausserdem ein Plattenepithelcarcinom. Die Neubildung ging allmählich in die normale (?) Schleimhaut über, die auf weite Entfernungen hin mit einer mehrfachen, zum Teil vielfachen Schicht von Plattenepithel bekleidet war. Diese Metaplasie von Cylinderepithel in Plattenepithel ist nach Hofmeier „viel mehr abhängig von der Einwirkung äusserer Momente, als von der Beschaffenheit des Mutterbodens."

Piering (156), welcher einen Fall von Plattenepithelcarcinom des Uterus bei einem 54jährigen Weibe beschreibt, findet die Schleimhaut im übrigen mit einem vielschichtigen Plattenepithel bekleidet. Er meint, dass „auf der Grundlage eines in diffuser Ausbreitung die Uterushöhle auskleidenden Plattenepithels sich innerhalb des Corpus und Fundus uteri ein dieser Epithelform eigentümliches Carcinom multipel entwickelt hatte." — Bulius (11) hat einen Fall beobachtet, der an den von v. Rosthorn (169) beschriebenen erinnert. Das Material, welches durch Curettement gewonnen wurde, zeigte eine mit vier bis

sechs Lagen cubischer Zellen bekleidete Schleimhaut. Entzündliche Zeichen wurden in dem interstitiellen Gewebe nicht gefunden, auch war kein Vordringen der cubischen Zellen in das interstitielle Gewebe zu beobachten.

Nach Gebhards Beobachtungen (52) gehören aber solche Metaplasien des Cylinderepithels in Plattenepithel, ausgenommen an der Oberfläche von Cervix- oder Corpuspolypen, welche aus dem Muttermund hervorragen (Küstner [108], Opitz [144], Oeri [141] u. a.), zu grossen Seltenheiten. Gebhard bezeichnet Zellers Beobachtungen als „microscopische Irrtümer". Er hat nur einige Fälle angetroffen, in welchen eine deutliche Metaplasie des Cylinderepithels der Oberfläche in mehrschichtiges Plattenepithel vorgekommen ist und wo die obersten Zelllagen einen Verhornungsprocess durchgemacht haben. Die Ursache dieses Processes liegt nach Gebhards Ansicht in einem chronischen Reiz sowohl von mechanischer als chemischer und sogar mycotischer Natur. In einzelnen Fällen hat er gesehen, dass eine Neubildung von Plattenepithel auf der Oberfläche des Corpus eine Tendenz zeigt in Zapfen in die Tiefe vorzuragen. Trotzdem stehe er nicht an „die Erklärung der heterotopen Neubildung darin zu suchen, dass zu irgend einer Zeit eine Epidermoidisierung der Uterusinnenfläche stattgefunden hat, von welcher aus das Canceroid entstand." — Pfannenstiel (152), welcher auf Grund eigener Erfahrung dieselbe Ansicht hegt wie Gebhard, hält es für möglich, „dass sich zwischen der Entwickelung des Plattenepithelcarcinoms im Uterusinnern und dieser vorzugsweise im Alter sich entwickelnden Epidermoidisierung der Uterusschleimhaut ein innerer Zusammenhang finden könnte." Er meint, dass also nicht jeder Fall von Epidermoidisierung als carcinomverdächtig aufgefasst werden muss. Nach Pfannenstiel ist es jedoch möglich, dass in manchen der Fälle, wo ein mehrschichtiges Plattenepithel im Corpus uteri gefunden worden ist, dieses Plattenepithel aus der Portio stammt

und mit einer Sonde oder einem anderen Instrumente in das Corpus verschleppt worden ist und dann bei einer Ausschabung im microscopischen Bilde sich wiederfinden kann.

Nach Ruges (173) und Pinkuss' (157) Ansicht beruht eine Psoriasis uteri (mit Ausschluss maligner Degeneration) oft auf Täuschung. In drei Fällen glaubte der letztere ein geschichtetes Plattenepithel gefunden zu haben. Dies stellte sich aber als ein Irrtum heraus, welcher darauf beruhte, dass ein Teil der Portio- oder Vaginalschleimhaut bei der Curettage mit entnommen worden war. Auch Hitschmann (74) ist der Ansicht, dass wirkliche Epidermoidisierungen der Uterusschleimhaut überhaupt — bei Ausschluss von Neubildungen, inclusive Polypen — gar nicht vorkommen. Er sagt, „dass es also eine Psoriasis uterina, eine Ichthyosis uterina, so lange man darunter durch Metaplasie entstandenes typisches geschichtetes Plattenepithel versteht, nicht giebt." — Sowohl Leopold Meyer (131) als auch Heinricius (66 u. 67) haben vergebens nach einem mehrschichtigen Plattenepithel in der Schleimhaut des Corpus uteri gesucht.

Alle obengenannten Autoren haben ihre Beobachtungen an der Uterusschleimhaut des erwachsenen Weibes gemacht, wobei sowohl Curetten- und Leichenmaterial als auch frische exstirpierte Uteri zur Anwendung gekommen sind. Das Endometrium ist nach den Autoren selbst in den meisten Fällen, wo ein mehrschichtiges Epithel angetroffen worden ist, einem mehr oder minder krankhaften Process, wie einer chronischen Entzündung oder beginnender maligner Degeneration ausgesetzt gewesen. Werth (207) hat das mehrschichtige Epithel einige Zeit nach einer Curettage gefunden, und nur Hengge (68) und Bulius (11) können keine Ursache für die Epithelproliferation in ihren Fällen angeben. Andere Forscher wiederum sprechen dem Cylinderepithel des Corpus uteri diese Fähigkeit der Metaplasie ab, soweit nicht eine maligne Degeneration vorliegt (Pinkuss [157], Ruge [173], Hitschmann [74]).

Das niedrige einfach geschichtete Plattenepithel ist auch bei chronischen Entzündungen sowie bei senilen Veränderungen der Mucosa angetroffen worden. Dasselbe Epithel hat man ferner nach Castration, Abort und bei präseniler Atrophie des Uterus beobachtet. Schliesslich ist dasselbe Epithel wie auch das mehrschichtige in Uteruskörpern vorgekommen, die früher mit einem ätzenden Stoff behandelt worden sind.

Epithelveränderungen des Corpus uteri der Schleimhaut sind auch bei Embryonen und Kindern beobachtet worden.

R. Meyer (132), der die Uterusschleimhaut bei vielen Föten jeden Alters untersucht hat, beschreibt das Epithel bei manchen als ein einreihiges, hohes Cylinderepithel mit grossem länglich ovalen Kern, bei anderen war es stellenweise oder durchweg zweischichtig. In einem Fall, Fötus im neunten Monat, fand er auf der vorderen und hinteren Uteruswand ein vier- bis achtschichtiges Epithel, in der untersten Schicht cylindrisch, in den oberen cubisch und auf der Oberfläche von einer Lage endothelartiger Zellen bedeckt, während das Epithel in den Tubenwinkeln, im Fundus und in der Cervix ganz normal einschichtig cylindrisch war. In mittlerer Höhe des Corpus lagen die Vorder- und Hinterwand in ganzer Breite so hart aufeinander, dass nicht zu entscheiden war, ob die endothelartigen Oberflächenzellen der Hinter- oder Vorderwand oder beiden angehörten. Meyer hält es für wahrscheinlich, dass die endothelartigen Zellen auf der Oberfläche aus durchgewanderten Leukocyten bestehen. Ein vorausgegangener Entzündungsprocess lässt sich nach dem Verfasser nicht ganz von der Hand weisen, obwohl keine unzweideutigen Zeugnisse dafür vorhanden sind. Es ist ihm jedoch nicht unwahrscheinlich, dass ein Entwickelungsfehler vorliegt.

v. Friedländer (47) beschreibt einen Fall von kindlichem Uterus, in dem er ein geschichtetes Plattenepithel angetroffen hatte. Es handelte sich um ein fünfjähriges Kind, das an Scharlach-Nephritis gestorben war. Unmittelbar oberhalb des Orifi-

cium ut. intern. fand sich eine von der Hinterwand über die linke Uteruskante gegen die Vorderwand hinziehende, vom Os. ut. int. bis zum oberen Drittel der Corpushöhle sich erstreckende, an beiden Wänden etwas die Mittellinie überschreitende Insel von geschichtetem Epithel, welche sich in einer sägezahnförmigen Linie scharf gegen das unveränderte Epithel der rechten Uterushälfte und des Fundus abgrenzte. Das Epithel sandte keine Zapfen in das unterliegende Bindegewebe. Riffel- und Verhornungszellen waren nirgends nachweisbar. Nach v. Friedländer ist die Ursache der Epithelveränderung in einem pathologischen Prozess (Endometritis) zu suchen.

Hoehl (78) beschreibt zwei Fälle, von denen der eine, ein einige Tage altes Kind, an Gastroenteritis, die beiden anderen, bezw. zwei und drei Jahre alt, an Rachendiphtherie gestorben waren. In sämtlichen Fällen fand Hoehl an der Grenze des oberen und mittleren Drittels der Vorder- und Hinterwand des Corpus uteri den Epithelüberzug stellenweise aus zwei verschiedenen übereinander gelagerten Epithelarten bestehend. „Die basale Schicht wird durch Plattenepithel in ein- und mehrfacher Lage gebildet, darüber liegt ein einschichtiges, stellenweise modificiertes Cylinderepithel.“ Beide Epithelarten sind scharf getrennt; Übergangsformen fehlen völlig. In der Nähe der Uteruskanten besteht das Epithel aus einer einfachen Schicht Cylinderzellen. Riffel- und Verhornungszellen fehlen vollständig. Das Plattenepithel hört nicht plötzlich auf, sondern setzt sich ein Stück unter dem Cylinderepithel fort. Auf der anderen Seite wird das Zylinderepithel über den Plattenepithelinseln in demselben Masse, wie die Zahl der Schichten wächst, niedriger und schliesslich mitten über den Inseln niedrig wie Endothelzellen. Hoehl vermutet, dass die Ursache für das Zustandekommen der Plattenepithelinseln in seinen Fällen „in einer unregelmässigen Epithelumbildung bei der Verschmelzung des oberen Teiles der Müllerschen Gänge“ zu suchen ist.

Vor einiger Zeit erschien eine vorläufige Mitteilung von Natanson (137), der in neun Fällen unter 120 Uteri von Föten bis 13½ Jahre alter Individuen Plattenepithel gefunden hat. Diese neun Fälle stammen von Kindern, die in den zwei ersten Lebensjahren gestorben waren. Diese Plattenepithelinseln sind entweder lang, bandförmig oder rund und liegen sämtlich im Corpus uteri.

Ich gehe nunmehr zur Betrachtung des Uteruskörperepithels in den von mir untersuchten Fällen über.

Des besseren Überblickes halber habe ich meine sämtlichen 70 Fälle in drei verschiedene Gruppen eingeteilt. Zur ersten Gruppe rechne ich Uteri von Embryonen und Kindern vor Eintritt der Menstruation. Nach Heinricius (64 und 65) ist das mittlere Alter für den Eintritt der Menstruation des Weibes in Finnland 15,82 Jahre. Nach Engström (32) beginnt die Menstruation für beinahe die Hälfte aller finnländischen Frauen mit erfüllten 14—15 Jahren. In Nr. 14 meiner Fälle, wo das Alter 16 Jahre betrug, war die Menstruation noch nicht eingetreten. In Fall 15, gleichfalls 15 Jahre alt, fehlen Angaben hierüber. Diese beiden Fälle zähle ich zur ersten Gruppe, welche also die Fälle 1—15 umfasst. Zur zweiten Gruppe rechne ich die Uteri, die dem geschlechtsreifen Weibe angehören. Wenn das mittlere Alter für den Eintritt des Climacteriums bei den Frauen in Finnland 47,5 Jahre beträgt (Parviainen [148]), so sind dieser Gruppe die Fälle 16—39 zuzuweisen. Die Fälle 40—70 bilden schliesslich die dritte Gruppe, die des Climacteriums.

Nach R. Meyer (132), Hönigsberger (87), Hahl (59) u. a. ist die Schleimhaut des fötalen Corpus uteri mit einem einreihigen hohen Cylinderepithel bekleidet, welches keine Cilien aufweist[1]). Diese Cylinderzellen enthalten einen grossen ovalen,

[1]) Mit der Frage nach dem Auftreten oder Fehlen der Cilien habe ich mich nicht beschäftigt, da sich meine Untersuchungen auf Uteri von Leichenmaterial beziehen, bei dem die Cilien mehr oder weniger zerstört sind.

in der Mitte der Zelle gelegenen Kern. Nach R. Meyer ist die Höhe der Epithelzellen variabel. Abgesehen von den individuellen Verschiedenheiten hängt die Höhe der Epithelzellen von dem Drucke ab, welchen das umgebende Gewebe auf sie ausübt. Bei meinen fünf ersten Fällen, welche Uteri von Föten von 17—40 cm Körperlänge darstellen, habe ich nur in dem ersten Fall ein Epithel gefunden, welches zweischichtig ist. Die Schleimhaut ist nämlich in diesem Fall mit einem Epithel bekleidet, das aus zwei bis drei Lagen Cylinderzellen besteht. Diese Zellen sind etwas zwischen einander eingekeilt. Die Zellen enthalten einen schmalen ovalen Kern, der in der Mitte der Zelle liegt. In den vier anderen Fällen ist die Schleimhaut des Corpus uteri mit einer einfachen Lage hoher und schmaler Cylinderzellen bekleidet. Der ovale Zellkern ist in allen diesen Fällen ausser im fünften, wo er in die Nähe der Basis gerückt ist, in die Mitte der Zelle placiert. Becherzellen kommen in Übereinstimmung mit R. Meyers Befund in keinem meiner Fälle vor.

Die Fälle 6—15 gehören Uteri von Neugeborenen oder Kindern bis zu 16 Jahren an. Nach Wyder (211), Möricke (133), Hönigsberger (87) u. a. ist das Epithel des Corpus uteri hier ein cylindrisches. Diese Cylinderzellen sind etwas niedriger als die der Cervix. Nach Möricke variiert diese Zellform beträchtlich, bald ist ihre Gestalt cylindrisch, bald pallisadenartig, bald mehr dreieckig oder mehr flaschenförmig. Die Zellform beruht auf dem gegenseitigen Druck, den sie während ihres Wachstums erleidet. In den Fällen 6, 8, 11, 12, 13, 14 und 15 wird das Epithel des Corpus uteri von einer einfachen Schicht Cylinderepithel gebildet. Dieses Epithel ist in den Fällen 6, 11 und 12 ziemlich hoch, und der Zellkern liegt der Basis etwas näher. In Fall 8, 13 und 15 ist die Schleimhaut mit einem Cylinderepithel von gewöhnlicher Höhe bekleidet, und der Kern liegt in der Mitte der Zelle. In Fall 14 wiederum ist das Cylinderepithel ziemlich niedrig. Dieses Cylinderepithel wird in

Fall 11 und 14 an manchen Stellen etwas niedrig, fast cubisch. In diesen beiden Fällen kommen sogar einige sehr niedrige endothelartige Zellen zu Gesicht. Bei Pepsin- und Trypsinverdauung verschwinden diese Zellen vollständig und enthalten demnach kein Keratin. Diese niedrigen Zellen müssen entweder durch irgend eine Art Ausdehnung des Epithels oder auch durch eine Umwandlung aus Cylinderzellen entstanden sein, die sich aber nicht haben verhornen können. Für die erste Annahme spricht zum mindesten Fall 14, wo die Schleimhaut durch die zahlreichen Drüsen stark angespannt zu sein scheint (siehe Fig. 6, Tafel A).

Die Fälle 7, 9 und 10 bieten ein grösseres Interesse dar. Schon das macroscopische Bild nach der Färbung mit Mayers Hämalaun in Übereinstimmung mit der von Zilliacus (214) angegebenen Methode zeigt eine gewisse Verschiedenheit zwischen diesen beiden Fällen auf der einen und den vorhergehenden auf der anderen Seite. Während die Uterushöhle in allen vorhergehenden Fällen nach der Färbung eine gleichmässig dunkle Farbe annimmt, finden wir in den drei letzterwähnten an verschiedenen Stellen des Corpus uteri eine etwas abweichende Farbennuance. So erscheint in Fall 7 (siehe Textfig. 12, S. 6) in der Mitte des Corpus uteri ein Flecken mit einem etwas helleren Farbenton, während die Cervix und der übrige Teil des Corpus uteri dunkel sind. Dieser helle Flecken sieht in der Figur etwas grösser aus, als er in Wirklichkeit war. In Fall 9 (siehe Textfig. 2, S. 29) finden wir die Falten der Plicae palmatae des Corpus uteri etwas heller als die Umgebung. Im 10. Fall wiederum zeigt sich in der Gegend des Os ut. int. ein kleinerer Flecken von derselben hellen Färbung wie in den beiden vorhergehenden Fällen, während die Uterushöhle sonst dunkel ist.

Bei der microscopischen Untersuchung der aus diesen helleren Partien entnommenen Stücke erscheint die Schleimhaut mit einer niedrigen einfachen Schicht Plattenepithel bekleidet. Die äussere

Zellgrenze, die nach aussen ziemlich scharf markiert ist, ist etwas ungleichmässig zackig. Die Zellgrenzen zwischen den verschiedenen Zellen des Epithels sind an manchen Stellen deutlicher, an anderen treten sie nicht gleich gut hervor. In der Mitte der Zelle liegt ein ovaler, an der Oberfläche etwas zusammengedrückter Kern. Die Längsachse des Zellkerns ist parallel zur Oberfläche gestellt. Der Kern ist dunkel und etwas unregelmässig konturiert (siehe Fig. 34, Taf. C). Bei Pepsin- und Trypsinverdauung bleibt dieses niedrige Plattenepithel vollständig undigeriert zurück, während das Cylinderepithel aus der Gegend des hellen Fleckens verdaut wird. Siehe Fig. 3 und 4 Taf. A aus den Fällen 9 und 10. Dieses niedrige Epithel muss als verhornt oder keratinisiert betrachtet werden (Hammarsten [60]). Hierfür spricht ja auch das macroscopische Bild nach der Färbung, da der Grundgedanke der von Zilliacus beschriebenen Methode gerade darin liegt, dass sich das Plattenepithel, welches in den obersten Zelllagen Keratin enthält, nach Fixierung in Picrinsäure-Sublimat und nachfolgender Behandlung mit Picrinsäure nicht mit Mayers Hämalaun färben lässt, während cylindrisches oder cubisches Epithel, welches nicht keratinisiert ist, nach derselben Procedur den Farbstoff in sich aufnimmt und einen dunklen Farbenton zeigt. Die in den obenerwähnten drei Fällen aus der macroscopisch dunklen Partie ausgeschnittenen Stücke lassen erkennen, dass das Epithel in Fall 7 und 10 von hohen Cylinderzellen mit einem ovalen Kern in der Mitte der Zelle gebildet wird. In Fall 9 besteht das Epithel aus Cylinderzellen von gewöhnlicher Höhe mit einem ovalen, gleichfalls in der Mitte der Zelle gelegenen Kern. Der Übergang des Cylinderepithels in das niedrige Plattenepithel geht stellenweise plötzlich, stellenweise allmählich, durch Vermittlung einer einfachen Reihe von einigen cubischen Zellen vor sich. In allen diesen drei Fällen sind nicht die geringsten Spuren einer Entzündung in der Schleimhaut zu entdecken.

Schleim- oder Becherzellen, wie sie Wyder (211) gefunden hat, habe ich im Uteruskörperepithel von Kindern nicht angetroffen. Ebensowenig habe ich die von Hagemann (58) und Möricke (133) beschriebenen feinen stark lichtbrechenden Platten gesehen, welche viele der Epithelien an ihrem unteren Ende tragen.

Ein geschichtetes Plattenepithel, welches von Friedländer (47), Hoehl (78) und R. Meyer (132) bei ihren Untersuchungen der Uterusschleimhaut von Kindern gesehen haben, ist mir in diesen Fällen nicht vorgekommen.

Zu der zweiten Gruppe rechne ich wie erwähnt die Uteri geschlechtsreifen Alter. Hierher gehören die Fälle 16—39 und zwar repräsentieren dieselben eine Altersperiode von 19—44 Jahren.

Diese Gruppe, welche 24 Fälle umfasst, kann in zwei Unterabteilungen eingeteilt werden, in diejenige, wo die Uterushöhle nach der Färbung mit Mayers Hämalaun eine gleichmässig dunkle Farbe annimmt, und diejenige, wo in derselben hellere Flecken von grösserer oder kleinerer Ausdehnung auftreten. Zu der ersten Abteilung gehören die Fälle 19, 20, 22, 24, 26, 28, 30, 36, 37 und 39. Die zweite Abteilung umfasst die Fälle 16, 17, 18, 21, 23, 25, 27, 29, 31, 32, 33, 34, 35 und 38.

In den Fällen 19, 20, 26 und 36 ist die Schleimhaut des Corpus uteri mit einem hohen Cylinderepithel bekleidet. Der Zellkern, welcher oval ist, liegt in Fall 19 und 20 etwas näher an der Basis, in Fall 26 und 36 in der Mitte der Zelle. Das Cylinderepithel ist in Fall 22 und 28 von gewöhnlicher Höhe mit einem ovalen Zellkern in der Mitte der Zelle. In Fall 24, 30, 37 und 39 wird das Epithel des Corpus uteri von niedrigen Cylinder- oder cubischen Zellen mit einem fast runden Kern in der Mitte der Zelle gebildet.

In den zu der zweiten Abteilung gehörenden Fällen weist das macroscopische Bild nach der Färbung gewisse Verschiedenheiten auf. So nimmt in Fall 35 (siehe Textfig. 7, S. 72) die ganze

Schleimhaut des Corpus ut. bis zum Os uteri int. eine schön helle Farbennuance an, die sich deutlich von dem dunklen Cervicalkanal und der dunklen Umgebung abhebt. Doch kommen im Corpus uteri auch verstreute kleine dunklere Flecken vor. Fall 17 (siehe Textfig. 3, S. 41) bietet im Corpus uteri hellere und dunklere Flecken nebeneinander. In der Figur treten diese nicht so deutlich hervor wie auf dem Präparat, vielmehr erscheint das Corpus uteri dort fast durchweg etwas heller. Eine Farbennuance, die vielleicht etwas dunkler ist als die in Fall 35 zeigt das Corpus uteri in Fall 34 (siehe Textfig. 6, S. 70). Das Corpus uteri hat durchgehends diesen hellen Farbenton angenommen, und nur in der Mittellinie und links von derselben sind kleinere dunkle Flecken anzutreffen, welche künstlich sind (Verletzungen beim Aufschneiden). Das Corpus uteri des Falles 33 weist fast durchweg eine hellere Farbe von derselben Nuance wie in Fall 34 auf. In den Fällen 16, 18, 21, 23, 25, 27, 29, 31, 32 und 38 bietet das macroscopische Bild des Corpus uteri nach der Färbung Flecken mit einem helleren Farbenton und von grösserem oder kleinerem Umfang. Als Beispiel für diese Fälle mag Fall 21 (siehe Textfig. 4, S. 48) angeführt werden, wo rechts von der Mittellinie des Corpus uteri zwei kleine kommaförmige helle Flecken und links ein dreieckiger hellerer Fleck zu bemerken sind. Leider tritt dieser letztere in der Figur nicht so deutlich hervor wie auf dem Präparat. Die Uterushöhle ist im übrigen dunkel. In den Fällen 16, 23, 25 und 29 findet sich im Corpus uteri nur ein hellerer Flecken. Derselbe ist am kleinsten in Fall 25 und am grössten in Fall 29, wo er ca. ½ cm im Durchmesser hält. In den Fällen 18 und 32 sind mehrere kleine und etwas verstreute hellere Flecken zu sehen. In den Fällen 27 und 31 kommen im Corpus uteri nur gewissermassen schmale Bänder oder Streifen mit einer etwas helleren Farbennuance als sie die Uterusschleimhaut im übrigen besitzt, zu Gesicht. In Fall 38 schliesslich zeigt das macroscopische Farbenbild zwei

bis drei grössere helle Flecken, von denen einer 1/2 cm im Durchmesser hält. Die Grenze gegen die dunkle Umgebung ist etwas ungleichmässig.

Das microscopische Bild der Stellen des Corpus uteri, die macroscopisch einen helleren Farbenton annehmen, giebt zu erkennen, dass das Epithel aus einer einfachen Schicht von keratinisiertem Plattenepithel von ungefähr demselben Aussehen und derselben Beschaffenheit wie das oben in den Fällen 7, 9 und 10 beschriebene besteht. Die äussere Zellgrenze ist scharf und an manchen Stellen etwas ungleichmässig. Die Zellgrenze zwischen den verschiedenen Zellen ist in den einen Präparaten etwas undeutlich, in den anderen tritt sie ziemlich deutlich hervor. Das Epithel selbst ist vielleicht etwas niedriger. Der Zellkern ist schmäler und etwas länger als in den Fällen 7, 9 und 10. Seine Form ist unregelmässiger gezeichnet als in den früher beschriebenen Fällen. Siehe Fig. 35 Taf. C aus Fall 34. Wie das niedrige Plattenepithel in Fall 7, 9 und 10 bei Pepsin- und Trypsinverdauung zurückblieb, so verhält es sich auch mit dem niedrigen Epithel in diesen Fällen. Siehe z. B. Fig. 13 Taf. C, wo das Epithel nach Trypsinverdauung des Präparates deutlich undigeriert geblieben ist[1]).

In Fall 27 erscheint das niedrige Epithel stellenweise gleichsam zweischichtig, indem die Zellen zwischen einander eingekeilt sind. Der Zellkern ist in der oberen Schicht an der Oberfläche zusammengedrückt und etwas länger, in der unteren rund, etwas unregelmässig conturiert.

An den macroscopisch dunklen Partien des Corpus uteri wird das Epithel von einem niedrigen Cylinder oder einem cubischen Epithel mit einem leicht ovalen oder runden Kern in der Mitte der Zelle gebildet. In den Fällen 21, 29 und 38

[1]) Nach Trypsinverdauung löst sich das Epithel bei der Auswaschung gewöhnlich sehr leicht ab.

ist das Cylinderepithel von gewöhnlicher Höhe mit einem ovalen Kern in der Mitte der Zelle. In den Fällen 34 und 35 ist das niedrige Plattenepithel von einigen cubischen oder niedrigen Cylinderzellen mit einem runden Kern in der Mitte der Zelle unterbrochen.

In gewisser Hinsicht interessant ist der Fall 31. Das Epithel besteht an den macroscopisch dunklen Partien des Corpus uteri aus einem ziemlich hohen Cylinderepithel. Unter diesen Zellen kommen mucinhaltige Becherzellen vor. Dieses Epithel wird an manchen Stellen von einem zweischichtigen Epithel unterbrochen, bei dem die obere Schicht aus niedrigen Cylinderzellen mit einem ovalen Kern in der Mitte der Zelle, die untere aus cubischen oder polygonalen Zellen mit einem runden Kern in der Mitte der Zelle zusammengesetzt ist. Ein solches Epithel hat auch van Meedervoort (126) beobachtet.

In sämtlichen Fällen, wo das Oberflächenepithel des Corpus uteri zum Teil oder fast ganz von einer einfachen Schicht keratinisierten Plattenepithels gebildet wird, lassen sich keinerlei Zeichen einer Entzündung aufspüren. In Fall 21 ist das subepitheliale Gewebe leicht blutinfiltriert und enthält einzelne polynucleäre Leukocyten, im übrigen aber scheint das Gewebe normal zu sein. In Fall 29 kommen auch ausgewanderte Blutkörperchen in der Schleimhaut vor, dagegen keine polynucleären Leukocyten. — Das Drüsenepithel ist in allen diesen Fällen wohl erhalten und wird von einer einfachen Lage Cylinderepithel gebildet. Dass die Schleimhaut in diesen Fällen mehr oder weniger drüsenreich wäre als in den Fällen, wo das Epithel ganz aus Cylinder- oder cubischen Zellen besteht, habe ich nicht constatieren können. Was die Breite der Schleimhaut selbst betrifft, so variiert dieselbe in diesen Fällen genau so stark wie in denen der vorhergehenden Abteilung. — Unmöglich ist jedoch nicht, dass in den Uteri dieser Fälle früher einmal ein entzündlicher Process, wie eine chronische Endometritis oder dergl., abgelaufen

ist, der diese Veränderung des Epithels herbeigeführt haben könnte (Hennig [71], Hildebrandt [73] u. a.). Doch ist es wohl wenig wahrscheinlich, dass alle die Fälle, in denen ich dieses niedrige keratinisierte Plattenepithel angetroffen habe, eine Entzündung des Uterus durchgemacht hätten.

Wie oben erwähnt, fehlen mir leider in der Mehrzahl dieser Fälle anamnestische Angaben. Man würde ja annehmen können, dass die Uterusschleimhaut einige Zeit oder kurz vor dem Exitus mit einem ätzenden Stoff behandelt worden sei, der die Umwandlung des Cylinderepithels in das niedrige keratinisierte Plattenepithel zur Folge gehabt hätte (Jung [92]), wie man ja auch nach Behandlung mit Adstringentia beim Übergang des Cylinderepithels in Plattenepithel in der Portio Erosionen gefunden hat (Hofmeier [81], Veit [200], Küstner [108] u. a.). Die einzige Angabe hierüber habe ich in Fall 23. Ungefähr ein Jahr vor dem Exitus war die Frau mit Tinct. jodi intrauterin zweimal behandelt worden. Ob nun diese Behandlung die Ursache der Epithelumwandlung gewesen ist, ist schwer zu entscheiden, erscheint aber wenig glaubhaft, da ein solches niedriges keratinisiertes Epithel in den Uteris solcher Fälle vorkommt, in denen jegliche Behandlung der Art fast mit völliger Sicherheit ausgeschlossen werden kann, wie in den Fällen 16, 21 und 25, von 7, 9 und 10 garnicht zu reden.

Was die Menstruation in den zur zweiten Abteilung gehörenden Fällen anbelangt, so liegen mir für die Fälle 16, 17, 21, 23, 25, 27, 29, 31, 32, 35 und 38 sichere Angaben darüber vor, dass sie hier längere oder kürzere Zeit vor dem Exitus ausgeblieben war. Die kürzeste Zeit war drei Monate (Fall 29), die längste zwei Jahre (Fall 38). Aufschlüsse hierüber fehlen mir leider in Fall 33 und 34. In Fall 18 war ca. drei Monate vor dem Exitus ein Partus erfolgt. Bezüglich der zur ersten Abteilung gehörenden Fälle, deren Epithel also nicht aus solchen niedrigen keratinhaltigen platten Zellen besteht, fehlen mir

Daten über die letzten Menses in Fall 19, 24, 26, 28, 36 und 37. In Fall 22 hatte die Menstruation fünf Wochen vor dem Exitus stattgefunden. In Fall 39 stellte sich das Climacterium schon drei Jahre vorher ein, und in Fall 20 und 30 war resp. 1 und $4^1/_2$ Monate vor dem Exitus ein Partus erfolgt. Ob das Aufhören der Menstruation die Ursache zu dieser Veränderung des Cylinderepithels in das niedrige einfach geschichtete und keratinisierte Plattenepithel geboten hat, ist eine Frage, auf die mein Material und diese Untersuchungen keine Antwort geben, die mithin offen gelassen werden muss, doch erscheint es mir nicht ganz unmöglich.

Weiter könnte man sich denken, dass die allgemeine Krankheit selbst, an der die Patienten gestorben sind, irgendwie zu dieser Epithelveränderung beigetragen habe. Bekanntlich haben zahlreiche Autoren, u. a. Hofmeier (82), Nielsen (139), Cohn (18), Nebel (138), Thorn (195) und Gebhard (54), beobachtet, dass das Corpus uteri bei gewissen Constitutionskrankheiten wie Tuberculose, Diabetes, Lues, Nephritis, Typhus u. s. w. eine Atrophie ähnlich der senilen erleidet, wobei auch die Menses ausbleiben. In 28 unter 3000 Fällen hat Frommel (51) eine Atrophie des Uterus auch nach dem Wochenbett beobachtet, wobei die Uteruswand sehr dünn war und die Menses ausgeblieben waren. Dass das Oberflächenepithel bei diesem atrophischen Process niedrig, endothelähnlich werden kann, haben u. a. Klebs (94) und Parviainen (149) dargetan. Der letztere hat 6 Uteri von Tuberculösen geschlechtsreifen Alters untersucht und in allen diesen Fällen die Schleimhaut des Corpus mit einer niedrigen einfachen Schicht Plattenepithel bekleidet gefunden.

Alle Fälle der zweiten Gruppe, in denen ich dieses niedrige keratinisierte Plattenepithel angetroffen habe, stammen von Patienten, die an Tuberculosis pulmonum gestorben sind, ausgenommen Fall 31, wo die klinische Diagnose Tumor cerebri

und die Obductionsdiagnose Glioma cerebri, Hyperaemia et Oedema pulmonum lautete. Da die meisten meiner Fälle von geschlechtsreifem Alter, d. h. 19 unter 24, gerade Tuberculösen angehören und ich unter diesen 19 Fällen nur in 13 das oben beschriebene niedrige, verhornte Plattenepithel gefunden habe, dünkte es schwer sein Schlussfolgerungen darauf zu ziehen, ob die Tuberculose bei dieser Epithelveränderung eine Rolle gespielt hat oder nicht.

Bei einer Vergleichung der äusseren Masse des Uterus ergiebt es sich, dass die Masse der Uteri, deren Schleimhaut mit einem niedrigem Plattenepithel bekleidet ist, kaum kleiner sind als die der Uteri, deren Schleimhaut mit Cylinderepithel bekleidet ist. Von beiden Arten Uteri kommen solche mit grösseren wie mit kleineren Massen vor. Das niedrige einfach geschichtete und keratinisierte Plattenepithel kann also im Corpus grösserer wie kleinerer Uteri auftreten.

Die dritte und letzte Gruppe schliesslich umfasst die Fälle 40—70. Diese gehören verschiedenen Altersstufen zwischen 48 und 79 Jahren an.

Nach Mörike (133), Parviainen (148), Arnal (6) u. a. verkleinern sich die Längendurchmesser der Epithelien nach dem Eintritt des Climacteriums. Die Cylinderzellen sind niedrig, fast cubisch, mit einem leicht ovalen oder runden Kern in der Mitte der Zelle.

Teilt man diese Gruppe, die 31 Fälle umfasst, nach denselben Einteilungsgründen wie die zweite gleichfalls in zwei Unterabteilungen ein, nämlich in die, wo die Uterushöhle nach der Färbung mit Mayers Hämalaun eine gleichmässig dunkle Farbe annimmt, und die, wo in ihr hellere Flecken von grösserem oder kleinerem Umfang auftreten, so sind der ersten Abteilung zuzuzählen die Fälle 40, 41, 44, 49, 50, 51, 52, 54, 57, 61, 65, 67 und 70. Zur zweiten Abteilung andererseits gehören die

Fälle 42, 43, 45, 46, 47, 48, 53, 55, 56, 58, 59, 60, 62, 63, 64, 66, 68 und 69.

In den Fällen 41, 44, 49 und 54 ist die Schleimhaut mit einem ziemlich hohen Cylinderepithel mit einem ovalen, mehr in die Mitte gestellten Kern bekleidet. Das Cylinderepithel ist in Fall 40 von gewöhnlicher Grösse, stellenweise etwas niedriger bis cubisch. In Fall 50, 51, 52, 57, 61 und 70 wird das Epithel des Corpus uteri von einem niedrigen Cylinder- oder cubischen Epithel mit einem leicht ovalen oder runden Kern in der Mitte der Zelle gebildet. Dieses Epithel kann wie in Fall 51 und 57 noch niedriger, ja sogar endothelähnlich werden. Bei Verdauung mit Pepsin und Trypsin verschwindet dieses niedrige Epithel, welches mithin kein Keratin enthält. Man kann dafür halten, dass es wie in Fall 11 und 14 durch eine Art Dehnung des Epithels oder auch durch eine Umwandlung aus den Cylinderzellen entstanden ist, die jedoch nicht keratinisiert worden sind. Wie in diesen Fällen die Entstehung des niedrigen Epithels zu erklären ist, lässt sich nicht so leicht entscheiden. — In Fall 65 fehlt das Epithel vollständig.

In Fall 67 wird das Epithel, welches teilweise abgestossen ist, von einem cubischen oder einem niedrigen Cylinderepithel mit einem runden oder leicht ovalen Kern in der Mitte der Zelle gebildet. Dieses Epithel ist an manchen Stellen durch ein mehrschichtiges Epithel ersetzt. Die oberste Zelllage besteht aus etwas breiten cubischen Zellen mit einem ovalen, parallel zur Oberfläche gestellten Kern. Die übrigen Zellschichten bestehen aus polygonalen, mehr oder weniger gleich grossen Zellen mit einem runden oder leicht ovalen Kern in der Mitte der Zelle. Deutliche Riffe zwischen den Zellen (siehe Fig. 38 Taf. C). Dieses Epithel verschwindet bei Pepsin- und Trypsinverdauung und ist daher nicht keratinisiert.

In diesem Fall, der einem 77 jährigen Weib angehörte, und in dem die Uterushöhle mit dunkelgefärbtem Blut angefüllt

war, wurde also ein mehrschichtiges Epithel angetroffen. Das subepitheliale Gewebe, welches ziemlich breit ist, ist stark blutinfiltriert. Zahlreiche Drüsen kommen in dem Gewebe zu Gesicht. Das Drüsenepithel, welches teilweise abgelöst ist, wird von einer einfachen Schicht niedriger Cylinderzellen gebildet. Das Epithel entsendet keine Zapfen in die Tiefe. Es ist nichts vorhanden, was in diesem Fall für ein Carcinom sprechen würde. Dass, wie Pfannenstiel (152) annimmt, das geschichtete Epithel früher mit einem Instrument von der Portio oder der Vagina in den Uterus verschleppt worden wäre, ist in diesem Fall wenig wahrscheinlich, da das mehrschichtige Epithel deutlich auf dem unterliegenden subepithelialen Gewebe festhaftete.

Es ist ja nicht ausgeschlossen, dass in diesem Fall eine chronische Endometritis die Ursache zur Entstehung des mehrschichtigen Epithels gewesen ist, doch ist es im Hinblick auf die Blutinfiltration des Gewebes schwer darüber etwas zu sagen. Für Tuberculose oder Gonorrhöe der Schleimhaut spricht nichts.

In den von Zeller (212) beschriebenen Fällen von mehrschichtigem Plattenepithel im Corpus uteri kamen keine Riffelzellen vor, wohl aber waren die obersten Zelllagen verhornt. v. Friedländer (47) und Hoehl (78) trafen weder verhornte noch Riffelzellen in den von ihnen beobachteten Fällen von Plattenepithel im Uterus an. In den von Orth (146), v. Rosthorn (169), Gebhard (52) und Bulius (11) beschriebenen Fällen waren die obersten Zelllagen verhornt. Hengge (68) sagt nichts von Riffelzellen, aber eine Verhornung oder Abplattung der obersten Zellen hat er nicht gesehen. Uter (198), Amann jr. (4), Ziegler (213) u. a. erwähnen weder Riffelzellen noch Verhornung der obersten Zelllagen. In diesem von mir untersuchten Fall von mehrschichtigem Epithel im Corpus uteri kommen Riffelzellen, dagegen keine verhornten Zellen vor. Ich möchte ihn mit dem von Hengge beschriebenen Fall von

mehrschichtigem Epithel im Corpus uteri eines 44jährigen Weibes in eine Linie stellen.

In Fall 64 zeigt das macroscopische Bild des Corpus uteri nach der Färbung einen kleineren, gleichsam helleren Flecken links von der Mittellinie in der Gegend des Os ut. int. Im übrigen ist das Corpus uteri dunkel. Das Epithel wird an diesem Flecken von zwei drei Schichten Plattenepithelzellen gebildet, die verhornt sind. Es bleibt nämlich bei Pepsinverdauung undigeriert zurück. Für die Verhornung der Zellen spricht auch das macroscopische Bild nach der Färbung. Das subepitheliale Gewebe, welches ziemlich breit ist, ist stark blutinfiltriert. Das Drüsenepithel ist abgelöst. Hie und da ist in dem Gewebe ein polynucleärer Leukocyt anzutreffen. Man könnte sich in diesem Falle denken, dass man es mit einer hämorrhagischen Endometritis zu tun habe. Das geschichtete Plattenepithel liesse sich da am ehesten mit den von Zeller, Gebhard u. a. beobachteten Fällen von mehrschichtigem Plattenepithel im Corpus uteri vergleichen. — Das Epithel wird an dem macroscopisch dunklen Teil des Corpus uteri von einem cubischen oder einem niedrigen Cylinderepithel mit einem runden Kern in der Mitte der Zelle gebildet. Dieses Epithel ist an manchen Stellen von einer einfachen Schicht sehr niedriger platter Zellen unterbrochen, die keratinhaltig sind und bei Pepsinverdauung undigeriert zurückbleiben. Über dem Epithel liegt eine dicke Schleimschicht, weshalb das macroscopische Bild des Corpus uteri nach der Färbung dunkel war.

Die zu der zweiten Abteilung gerechneten Fälle zeigen in dem macroscopischen Bilde gewisse Verschiedenheiten. In den Fällen 45, 46, 62 und 69 ist das Corpus uteri fast durchweg hell mit kleinen dunkleren Flecken. In Textfig. 8, S. 89 (Fall 45) und 9, S. 92 (Fall 46) tritt diese helle Farbe im Unterschied von der dunklen Umgebung völlig deutlich hervor. Der in Fig. 8 sichtbare dunkle Rand in der Mittellinie ist künstlich (Verletzung

beim Aufschneiden). In Fig. 9 sind auch etwas grössere dunklere Flecken zu erkennen. In Fall 43 und 68 ist das Corpus uteri macroscopisch betrachtet fleckig mit dunkleren und helleren Flecken. In den Fällen 42, 58, 59, 64 und 66 ist das Corpus uteri dunkel mit einem grösseren oder kleineren Fleck von einem helleren Farbenton. Dieser Fleck misst in Fall 66, wo er in der Mitte der Vorderwand des Corpus uteri liegt, 1 cm im Durchmesser, in Fall 58 auf der Hinterwand 1 cm in der Länge und ½ cm in der Breite. Im Corpus uteri des Falles 60 zeigt sich beiderseits der Mittellinie auf der Vorderwand je ein hellerer Fleck (siehe Textfig. 10, S. 114). Dieselben treten leider in der Figur nicht ganz so deutlich hervor wie auf dem Präparate selbst. Fall 64 habe ich oben beschrieben. In den Fällen 47, 48, 53, 55, 56 und 63 ist das Corpus uteri dunkel mit verstreuten und kleinen hellen Flecken.

Das microscopische Bild von Schnitten aus den helleren Partien des Corpus uteri lässt in allen diesen Fällen, ausgenommen Nr. 64, ersehen, dass das Oberflächenepithel von einer sehr niedrigen einfachen Lage Plattenepithel gebildet wird. Das Epithel, welches keratinisiert ist, zeigt dasselbe Aussehen und dieselbe Beschaffenheit, die früher in den Fällen der ersten und zweiten Gruppe beschrieben wurden, wo das macroscopische Bild des Corpus uteri nach der Färbung helle Flecken bot. Die äussere Zellgrenze ist scharf, etwas zackig (siehe Fig. 36 Taf. C) in Fall 42. Die Grenze zwischen den verschiedenen Zellen ist an manchen Stellen deutlicher, an anderen tritt sie nicht so klar hervor. Die Zellen sind in manchen Präparaten etwas niedriger als in anderen. Man vergleiche Fig. 36 und Fig. 37 Taf. C aus Fall 42 und 45 miteinander. Der Zellkern, der oval und mit der Längsachse parallel zur Oberfläche gestellt ist, zeigt gewisse Ungleichmässigkeiten. Dieses Epithel bleibt bei Pepsin- und Trypsinverdauung undigeriert zurück. Siehe z. B. Fig. 22 Taf. B aus Fall 60. — Auf manchen

der beigefügten, von Präparaten nach Trypsinverdauung aufgenommenen Figuren tritt das vom Trypsin nicht verdaute Epithel nicht hervor, obwohl es auf dem Präparate selbst undigeriert zurückgeblieben war. Manche Photographien geben nämlich solche Stellen des Präparates wieder, wo das Oberflächenepithel nicht von dem niedrigen keratinhaltigen Plattenepithel gebildet wurde.

Das Epithel an den macroscopisch dunkel gefärbten Teilen des Corpus uteri, die zu der zweiten Abteilung gehören, besteht in den Fällen 42, 45, 46, 47, 53, 56, 58, 60, 62, 63, 64 und 66 aus einem cubischen oder einem niedrigen Cylinderepithel mit einem runden oder leicht ovalen Kern in der Mitte der Zelle. In Fall 43 fehlt das Epithel entweder an den dunklen Stellen des Corpus uteri oder es wird von cubischen Zellen mit einem runden Kern gebildet. Ebenso ist das Epithel in Fall 48 teilweise abgestossen. Wo es erhalten ist, besteht es aus niedrigen Cylinderzellen. In Fall 59 setzt es sich aus Cylinderzellen von gewöhnlicher Höhe zusammen. Dieses Cylinderepithel ist in den Fällen 55 und 68 ziemlich hoch. In Fall 69 schliesslich, wo in dem macroscopischen Bild nur einzelne dunkle Flecken zu sehen sind, besteht das Epithel an diesen Stellen aus einem niedrigen Cylinderepithel. Vereinzelte mucinhaltige Zellen treten in dem Epithel auf.

Unter diesen 31 Fällen der dritten Gruppen ist in 18 das oben beschriebene niedrige keratinhaltige Epithel anzutreffen. In zweien dieser Fälle kommt ein mehrschichtiges Epithel vor, welches in dem einen Fall verhornt ist. In allen diesen 31 Fällen war das Climacterium vor längerer oder kürzerer Zeit eingetreten. In Fall 40 hatten sich die letzten Menses 4 Monate vorher gezeigt. Das Epithel des Corpus uteri ist in diesem Fall ein Cylinderepithel von gewöhnlicher Höhe oder ein cubisches Epithel. — In den Fällen 45, 46, 55, 63 und 68 kann nach den eigenen Angaben der Patienten jede intrauterine Behandlung

ausgeschlossen werden. In allen diesen 5 Fällen zeigte das macroscopische Bild des Corpus uteri nach der Färbung eine hellere Farbennuance von grösserer oder kleinerer Ausdehnung oder nur einzelne hellere Flecken. Das Epithel wird an diesen Stellen von dem niedrigen oben beschriebenen keratinhaltigen Plattenepithel gebildet.

In den Fällen 59 und 66 kommen grössere oder kleinere Blutungen in dem subepithelialen Gewebe zu Gesicht. In beiden Fällen zeigte das macroscopische Bild des Corpus uteri nach der Färbung einen helleren Fleck, und das Epithel bestand an dieser Stelle aus einer niedrigen keratinisierten, einfachen Schicht Plattenepithel. Ähnliche Blutinfiltrate sind in Fall 44, 51, 54, 61, 67 und 70 anzutreffen, wo überall das macroscopische Bild nach der Färbung dunkel war und das Epithel in einer einfachen Schicht Cylinderepithel bestand.

Dass die Fälle, in denen das niedrige Epithel im Corpus uteri anzutreffen ist, in höherem Grade atrophisch wären als die, in denen das Oberflächenepithel aus Cylinder- oder cubischen Zellen besteht, kann ich nicht behaupten. In beiden Abteilungen findet man Uteri von grösseren wie kleineren Massen.

Dieses niedrige einfach geschichtete Plattenepithel muss wohl als eine senil veränderte Form des Cylinderepithels betrachtet werden. Wie früher erwähnt haben Patru (151), Parviainen (148), Ferroni (36), Weinberg et Arnal (205) u. a. constatiert, dass das Oberflächenepithel in senilen Uteri niedrig bis endothelähnlich werden kann. Aber nicht genug hiermit, wird dieses niedrige Epithel auch keratinhaltig und bleibt als solches in Pepsin und Trypsin undigeriert zurück.

Zieht man die drei ersten Fälle ab, deren Uterus nicht geöffnet wurde, so wurde in 35 Fällen das Präparat längs der hinteren und in 32 längs der vorderen Wand aufgeschnitten. Unter diesen 35 Fällen, in denen die hintere Wand aufgeschnitten wurde, zeigen die Fälle 7, 9, 16, 17, 18, 27, 29, 31,

33, 35, 42, 43, 48, 53, 60 und 66 nach der Färbung mit Mayers Hämalaun grössere oder kleinere Flecken auf der vorderen Wand der Höhle des Uteruskörpers. Unter den 32 Fällen andererseits, die längs der vorderen Wand aufgeschnitten wurden, bieten die Fälle 10, 21, 23, 25, 32, 34, 38, 45, 46, 47, 55, 56, 58, 59, 62, 63, 64, 68 und 69 kleinere oder grössere hellere Flecken auf der Hinterwand der Uterushöhle. In sämtlichen 35 Fällen, in denen das macroscopische Bild des Corpus uteri Stellen mit einer helleren Farbennuance zeigt, traten diese helleren Flecken also in 16 auf der vorderen und in 19 auf der hinteren Wand der Uterushöhle auf. Diese hellen Flecken erscheinen sonach in meinen Fällen etwas häufiger auf der hinteren als auf der vorderen Wand, ohne dass man darum aber sagen könnte, dass die Schleimhaut auf der letzteren Wand weniger für die Epithelumwandlung disponiert wäre.

In den Fällen, wo ein oder mehrere grössere hellere Flecken vorkommen, liegen dieselben gewöhnlich mehr in der Mitte der Wand. In Fall 10 und 64 findet sich dieser Fleck am Os ut. int. In Fall 64 erscheinen ausserdem verstreut Inseln von niedrigem Plattenepithel, obwohl sie wegen der Schleimschicht nicht macroscopisch hervortreten. In Fall 9 sind nur die Falten der Plicae palmatae hell. In den Fällen 33, 34, 35, 45, 46, 62 und 69 ist der grössere Teil oder fast die ganze Uteruswand hell mit kleinen dunkleren Flecken. Von diesen Fällen wurden 33 und 35 längs der hinteren und 34, 45, 46, 62 und 69 längs der vorderen Wand aufgeschnitten.

Die von Zilliacus (214) angegebene Methode macroscopisch eine Scheidung zwischen Platten- und Cylinderepithel herbeizuführen, ist mir bei diesen Untersuchungen von grossem Nutzen gewesen. Dank dieser Methode habe ich schon macroscopisch entscheiden können, an welchen Stellen des Corpus uteri dieses niedrige keratinhaltige Epithel auftritt und an welchen wiederum ein Cylinder- oder ein cubisches Epithel vorliegt. Nur in Fall 64,

wo das Corpus uteri nach der macroscopischen Färbung zum grössten Teil dunkel war, kam an manchen Stellen ein niedriges keratinhaltiges Plattenepithel vor. Dass das macroscopische Bild in diesem Fall dunkel war, beruhte darauf, dass das Epithel mit einer dicken Schleimschicht bekleidet war, die nicht mit physiologischer Kochsalzlösung entfernt werden konnte und sich dunkel färbte. In den Fällen dagegen, wo das macroscopische Bild des Corpus uteri dunkel war und das Epithel doch stellenweise aus einem niedrigen endothelähnlichen Epithel bestand, war dieses Epithel ausser in dem oben erwähnten Fall 64 nicht keratinhaltig, sondern da war es entweder durch eine Dehnung entstanden oder hatte sich aus Cylinderepithel umgewandelt, hatte aber nicht verhornen können (Fall 11, 14, 51, 57).

Fasst man die Resultate bezüglich des Epithels des Corpus uteri sämtlicher Fälle kurz zusammen, so ergiebt sich:

1. dass das Cylinderepithel bei Embryonen und Kindern am höchsten ist. Nach dem Eintritt der Menstruation und besonders nach einer Geburt wird das Epithel gewöhnlich etwas niedriger. Dieses Cylinderepithel wird nach dem Eintritt des Climacterium niedrig cylindrisch oder cubisch, ja sogar noch niedriger, platt;

2. dass das Hauptcharacteristicum dieses niedrigen einfach geschichteten platten Epithels darin besteht, dass es keratinhaltig ist und mithin nicht in Pepsin und Trypsin verdaut wird;

3. dass dieses niedrige keratinisierte Plattenepithel auch während des geschlechtsreifen Alters und sogar bei Kindern auftreten kann. Wie dies zu erklären sein wird, ist schwer zu sagen, doch muss es wahrscheinlich als eine Art Präsenilität des Epithels aufgefasst werden. Ob die allgemeine Krankheit, an der die Patienten gestorben sind, ob das Aufhören der Menstruation oder möglicherweise andere Ursachen diese Epithelveränderung herbeigeführt haben, das alles sind Fragen, die ich

auf Grund meines Materiales und meiner Untersuchungen nicht zu beantworten vermag;

4. dass in einem fötalen Uterus zwei drei Schichten Cylinderzellen angetroffen werden, wie sie R. Meyer (132) beschrieben hat.

5. dass in zwei Fällen von Uteris alter Weiber von 74 bezw. 77 Jahren ein mehrschichtiges Epithel zu Gesicht gekommen ist. Dieses Epithel war nur in dem einen Fall verhornt. In dem anderen Fall erscheinen deutliche Riffe zwischen den Zellen.

2. Der Übergang zwischen der Vagina und der Cervix.

Die Grenze des Überganges des Plattenepithels in das Cylinderepithel der Cervicalschleimhaut wird von den verschiedenen Autoren verschieden lokalisiert. Einige Forscher, wie Hennig (71), Courty (19), Overlach (147), Döderlein (26), Amann jr. (4), Schauta (178), verlegen die Epithelgrenze an das Os ut. ext.; andere in die Mitte des Cervicalkanals, so Weber (202), Sömmering (187), Bock (8), Hyrtl (89), Henle (69), Quain (162), Brösike (10) u. a.; und schliesslich wieder andere an das Os ut. int., wie Luschka (116) (sogar etwas oberhalb des Os ut. int.), v. Scanzoni (177), Aeby (2) (oder wenigstens in die Mitte der Cervix). Luschka findet jedoch, dass sich das Cylinderepithel nicht eben selten bis zum Os ut. ext. hinab erstreckt. Stegmaier (189) hat einen Fall beschrieben, in dem das Plattenepithel Vorsprünge in die Cervix bis zum Os ut. int. hinauf entsendet.

Die Epithelgrenze bei Föten und Neugeborenen liegt nach Friedländer (46), Wyder (211), Klotz (99), Veit (199), Fischel (37), Möricke (133), Hahl (59) u. a. gewöhnlich am Os ut. ext. Klotz ist der Ansicht, dass es sich so auch bei jungen Mädchen verhalte. Diese Grenze kann sich eine längere oder kürzere Strecke in die Cervix hinauf verschieben (Lott [114], Klotz [99], Ruge und Veit [170], Fischel [37],

Möricke [133], Nagel [134 u. 135], Klein [97], Amann jr. [4], Hönigsberger [87], Hahl [59] u. a.), oder es kann das Cylinderepithel den Platz des Plattenepithels auf der Portio einnehmen (Fischel [37], Klein [97], Amann jr. [4], Hahl [59] [nur bei ausgewachsenen Föten] u. a.). R. Meyer [132] und v. Mandach (118) halten dafür, dass die Grenzlinie bei fötalen und neugeborenen Uteris in nicht grosser Portio mit engem Muttermund und engem Cervicalkanal oberhalb des äusseren Muttermundes liege, in grosser Portio mit weitem Muttermund aber etwas auf die Portio übergreife. Nagel (134) hat das letztere Verhalten in einigen Fällen beobachtet und nennt es „physiologische Erosion".

Koelliker (101), Davidoff und Böhm (20), Poirier et Charpy (158), Szymonowicz (192), Testut (194), Krause (104) u. a. verlegen die Epithelgrenze bei Virgines und Multiparae gewöhnlich an das Os ut. ext., nach einem Partus aber kann sich das Plattenepithel einige Millimeter höher bis in ein Drittel oder bis in die Mitte des Cervicalkanales erstrecken. Dieses letztere Verhalten beschreibt auch Stöhr (190) in seinem Lehrbuch. Poirier et Charpy haben gefunden, dass das Plattenepithel, je mehr Kinder geboren worden sind, um so weiter in der Cervix hinaufreicht.

Bei Erwachsenen verlegen Klotz (99), Gegenbauer (56), Stöhr (190), Ziegler (213) u. a. die Grenzlinie in das untere Drittel des Cervicalkanals. Möricke (133) dagegen schreibt: „es lässt sich keine scharfe Grenze ziehen, hin und wieder ragt eben das Pflasterepithel mehr oder weniger hoch in den Hals hinein". Derselben Ansicht sind Friedländer (46), Lott (114), Wyder (211), Voit (199). — Nach Eckhard (30) scheint das Epithelium im Cervicalkanale bald Pflasterepithelium, bald Flimmerepithelium oder an verschiedenen Stellen das eine oder das andere zu sein. — Chrobak (15) und Churchill (16) sind der Meinung, dass das Epithel im Cervicalkanal in dessen ganzer

Ausdehnung oder nur in dessen obersten zwei Dritteln von einem Flimmer-Cylinderepithel gebildet werde. — Nach Klebs (94) wiederum ist das Cervixepithel ein geschichtetes Flimmerepithel.

Manche Autoren äussern sich nicht bestimmt, wo diese Grenze gelegen ist, sondern ihre Ausführungen sind etwas unsicher. So schreibt z. B. Hollstein (86) über das Cylinderepithel in der Cervix: „und nur im Scheidenteil der Gebärmutter findet sich statt dessen ein geschichtetes Pflasterepithel, ähnlich wie in der Scheide". Derselben Ansicht ist Dursy (27). Nach Hoffmann (79 u. 80), Rauber (164), Frey (45), Sappey (175) geht das Cylinderepithel der Cervicalschleimhaut im unteren Teil der Cervix allmählich in Plattenepithel über. — Debierre (22) bemerkt nur, dass in der Nähe des Os ut. ext. das Cylinderepithel in den „type épidermique" übergehe.

Diese Grenzlinie wird von einigen Autoren wie Friedländer (46), Lott (114), Veit (199), Koelliker (101), Stegmaier (189) als eine zackige Linie beschrieben. Friedländer hat sie an Alkoholpräparaten mit Leichtigkeit macroscopisch beobachten können. Ebenso vermochte Möricke (133) die Grenze infolge der weisslicheren Färbung des Plattenepithels macroscopisch zu bestimmen.

v. Mandach (118) fand in einigen Fällen, dass das Plattenepithel auf der hinteren Seite des Cervicalkanals weiter hinaufragt als auf der vorderen. In den Seitenecken kann das Plattenepithel mitunter ziemlich hoch in die Cervix reichen, während die Vorder- und Hinterwand mit Cylinderepithel bekleidet sind.

Wie über die Grenze zwischen Cylinder- und Plattenepithel so bestehen auch über die Art des Überganges des einen in das andere verschiedene Ansichten. Während manche Autoren wie Fischel (37) und Hönigsberger (87) annehmen, dass das Plattenepithel plötzlich aufhört und ohne Vermittelung das Cylinderepithel beginnt, und dass dieser Übergang gewöhnlich

auf der Höhe einer Papille erfolgt (Fischel), haben andere verschiedene Arten von Übergangsformen beobachtet (Lott [114], Chrobak [15], Wyder [211], v. Mandach [118] u. a.) Lott hat es als dem der Harnblase ähnliches Epithel beschrieben, welches aus einer Lage Fusszellen besteht. v. Mandach hat in der Mehrzahl der Fälle von Neugeborenen- und Kinderuteri gesehen, dass das Cylinderepithel auf das geschichtete Epithel überging und eine weite Strecke auf demselben verfolgt werden konnte. „Das Cylinderepithel, das in der Regel aus schönen hohen Becherzellen besteht, wird zuerst zweischichtig, d. h. unter den cylindrischen Zellen tritt eine Zelllage auf mit ziemlich grossen, runden, deutlich bläschenförmigen, dichtgelegenen Kernen; diese Kerne werden allmählich zahlreicher und lagern sich in acht und mehr Schichten übereinander.“ Und weiter: „In manchen Fällen sind die Kerne auch länglich und senkrecht gestellt, so dass man den Eindruck eines vielschichtigen Cylinderepithels erhält. Auf dieses geschichtete Epithel geht nun die einfache Lage der Becherzellen mit basal gelegenem Kern hinüber, und kann gelegentlich noch ganz unverändert sich vorfinden an den Stellen, wo die unteren Lagen schon die grösste Dicke erreicht haben.“ — Hönigsberger (87) hat in mehreren Fällen dasselbe beobachtet. Die Cylinderzellen, die sich über das geschichtete Plattenepithel erstreckten, „zeigten allerdings auch eine Verschiedenheit von denen des folgenden Cylinderepithels, insoferne sie anfangs niedriger als letztere waren; doch gingen sie allmählich, beinahe von Zelle zu Zelle, in die den Cervixepithelien charakteristische Höhe über“.

Plattenepithelinseln im Cervicalkanal haben u. a. Ruge (173), Hönigsberger (87) und Stegmaier (189) angetroffen. Davidoff und Böhm (20) beschreiben in ihrem Lehrbuch, wie in den Fällen, wo das Plattenepithel hoch in die Cervix hinaufreicht, Flimmerepithelinseln in demselben zu finden sein können.

Ich gehe hiernach zu meinen eigenen Untersuchungen der Grenze des Überganges des Plattenepithels in Cylinderepithel über.

Bei den jüngsten Embryonen, deren Müllersche Gänge den Canalis urogenitalis jedoch schon erreicht haben und miteinander verschmolzen sind, ist nach Nagel (136) in dem untersten Ende des Geschlechtsstranges (der späteren Vagina) keine Höhlung anzutreffen, sondern dasselbe ist mit grossen protoplasmareichen Zellen angefüllt. — In den 3 ersten meiner Fälle, die von Embryonen von 17—19 cm Körperlänge stammen, ist der Vaginalkanal wenigstens im obersten Teil mit grossen protoplasmareichen Zellen gefüllt. Dieser Kanal geht danach in einen Kanal über, dessen Wände mit 2—3 Lagen Cylinderzellen, die zwischen einander eingekeilt sind, bekleidet erscheinen. (Cervix). In Fall 3 findet sich die Anlage des vorderen und hinteren Scheidengewölbes vor. In Fall 4 (Embryo von 23 cm Körperlänge) ist der ganze Uterovaginalkanal offen. Der Übergang zwischen dem Plattenepithel und den Cylinderzellen des Cervixepithels erfolgt am Os ut. ext. Ebenso verhält es sich in Fall 5. Die Cervix ist mit einer einfachen Lage hoher Cylinderzellen mit einem etwas näher an der Basis gelegenen Zellkern bekleidet. In Fall 5 (Embryo von 40 cm Körperlänge) ist das Plattenepithel in der Vagina verhornt, was in den vorhergehenden Fällen nicht zu beobachten war. In Fall 6 wiederum liegt die Grenzlinie ein Stück oberhalb des Os ut. ext.

In den Fällen 7—15, die von Kindern und Mädchen vor Eintritt der Menstruation stammen, erfolgt der Übergang zwischen Platten- und Cylinderepithel in den verschiedenen Fällen etwas verschieden. So finden wir die Grenze in Fall 8, 13 und 15 etwas oberhalb des Os ut. ext. im Cervicalkanal. In den Fällen 9, 10, 11 und 14 erscheint der Übergang am Os ut. ext. und in Fall 12 gleich oberhalb desselben. In Fall 7 greift das Cylinderepithel etwas auf die Portio ca. 1,5 mm unterhalb des Os ut. ext. über (siehe Textfig. 1, S. 26). In Fall 5. 10, 13 und 14

erfolgt dieser Übergang nach und nach durch Vermittlung einer einfachen Reihe von cubischen Zellen oder wie in Fall 13 und 14 von niedrigen Cylinderzellen. In Fall 8 ragt das Plattenepithel etwas unter die Cylinderzellen der Cervixschleimhaut vor, wie es Hönigsberger (87) und v. Mandach (118) beschrieben haben. In Fall 6, 7, 9, 11, 12 und 15 erfolgt der Übergang ganz plötzlich, mitunter wie in Fall 6, 7 und 11 auf der Höhe einer Papille.

Aus diesen 15 Fällen geht hervor, dass die Grenze des Überganges des Plattenepithels in Cylinderepithel im Uterovaginalkanal von Föten, Neugeborenen und Mädchen unbestimmt ist. Er kann am äusseren Muttermund liegen, kann sich aber auch etwas nach oben, ja sogar etwas nach unten auf die Portio hinüber verschieben.

Die zu der zweiten Gruppe gehörenden Fälle (16—39) haben die Grenze des Überganges des Plattenepithels in Cylinderepithel in den Fällen 16, 17, 18, 24, 26, 28, 29, 30, 35, 37, 38 und 39 am Os ut. ext. In Fall 20 und 32 läuft diese Grenze gleich oberhalb des äusseren Muttermundes hin, und in den übrigen Fällen schliesslich, d. h. in 19, 21, 22, 23, 25, 27, 31, 33, 34 und 36 reicht das Plattenepithel mehr oder weniger hoch in die Cervix hinauf bis 1 cm oberhalb des Os ut. ext. (Fall 33).

Dass der Übergang zwischen Platten- und Cylinderepithel nicht nur bei Virgines und Multiparae am Os ut. ext. erfolgt, beweisen Fall 18 (Primipara) und für Multiparae die Fälle 24, 28, 29, 30, 35 und 39. Andererseits kann die Grenze auch bei Virgines und Nulliparae nach oben verschoben sein, wie in Fall 19, 21, 22, 25, 31, 33 und 36. In Fall 33 (Nullipara) erstreckt sie sich bis ca. 1 cm oberhalb des Os ut. ext.

Bei den zur dritten Gruppe gehörenden Fällen (40—70) zieht sich die Grenzlinie zwischen Platten- und Cylinderepithel in 40, 41, 47 (Nullipara), 48, 49, 51 und 69 am Os ut. ext. hin. In allen übrigen Fällen erfolgt der Übergang entweder gleich

oberhalb oder ein Stück oberhalb des äusseren Muttermundes, bis ca. 1 cm oberhalb desselben wie in Fall 45 und 46. In Fall 44 (Nullipara) ragt das Plattenepithel etwas in die Cervix hinauf.

Auch bei Erwachsenen und Greisenhaften variiert die Grenze des Überganges des Plattenepithels in Cylinderepithel im Uterovaginalkanal beträchtlich. Sie kann am Os ut. ext. liegen oder sich etwas nach oben in die Cervix verschieben, wie es Friedländer (46), Lott (114), Wyder (211), Veit (199), Möricke (133) u. a. beschrieben haben. Doch hat es nach meinen Untersuchungen den Anschein, als ob sich das Plattenepithel bei höherem Alter und nach mehreren Partus im allgemeinen etwas weiter oberhalb des Os ut. ext. erstreckte. Dasselbe haben Koelliker (101), Davidoff und Böhm (20), Poirier et Charpy (158), Szymonowicz (192), Testut (194), Krause (104) u. a. constatiert. Dass dies jedoch durchaus nicht immer der Fall ist, habe ich bereits erwähnt. In keinem Falle habe ich indes beobachtet, dass diese Grenze bis in die Mitte der Cervix oder höher hinauf gegangen wäre.

Der Übergang zwischen dem Platten- und Cylinderepithel erfolgt in einem Teil dieser Fälle plötzlich, in anderen allmählich durch Vermittlung einer einfachen Reihe von cubischen Zellen wie in den Fällen 22, 34, 35, 37, 39, 40, 41, 44, 46, 52, 58 und 68. Das Plattenepithel kann auch unter die Cylinderzellen der Cervicalschleimhaut vorragen, wie dies v. Mandach (118) und Hönigsberger (87) beschrieben haben. Beispiele hierfür haben wir in den Fällen 16, 23, 41, 43, 45, 57, 62, 65 und 66 (siehe Fig. 39 Taf. C). Hier besteht das Epithel in Fall 23, 41 und 62, bevor die einfache Schicht Cylinderzellen begonnen hat, aus nur 2 Lagen Zellen, von denen die obersten hohe Cylinderzellen, die unteren cubische oder polygonale Zellen mit einem runden Kern in der Mitte sind.

In einigen Fällen wie 21, 26, 27, 30, 31, 33, 38, 42, 47,

48 (Fig. 40 Taf. C), 51, 60, 64 (Fig. 41 Taf. C) und 70 erfolgt dieser Übergang durch Vermittlung von einer Art Übergangsepithel. In manchen dieser Fälle wie 21, 26, 47 und 48 hat das Epithel ein Aussehen wie das in Fig. 40 Taf. C aus Fall 48, wo das Epithel aus polygonalen, mehr oder weniger gleich grossen Zellen mit einem runden oder leicht ovalen Kern in der Mitte der Zelle besteht. In den übrigen Fällen erinnert das Epithel in seinem Aussehen mehr oder weniger an das in Fig. 41 Taf. C aus Fall 64. Dieses Epithel ist am ehesten mit einem sog. Übergangsepithel zu vergleichen. Die oberste Zelllage besteht aus polygonalen oder cubischen Zellen mit abgeplatteter Oberfläche. Diese Zellschicht ist in einigen Fällen wie in 64 an der Oberfläche etwas zusammengedrückt (siehe Fig. 41 Taf. C). Die unterliegenden Schichten bestehen ihrerseits aus polygonalen, mehr oder weniger gleich grossen Zellen mit einem runden oder ovalen, etwas unregelmässig conturierten Kern in der Mitte der Zelle. In der Figur scheint ein Teil dieser Zellen Vacuolen zu enthalten. Dieses Epithel, bei dem die oberste Schicht zusammengedrückt ist, besitzt in manchen Fällen keratinhaltige Zellen.

Aus dem macroscopischen Bild nach der Färbung nach der von Zilliacus (214) angegebenen Methode erhellt deutlich, wie diese Grenzlinie verläuft. In der Mehrzahl der Fälle und zwar sowohl bei Jüngeren als bei Erwachsenen und Greisenhaften zieht sich die Linie mehr oder weniger zickzackförmig dahin. Ein Beispiel hierfür haben wir in Textfig. 5 S. 58 aus Fall 27 (28jährige Primapara). In der Figur ist deutlich zu erkennen, wie die Grenzlinie zwischen dem Plattenepithel (dem hellen Gebiet) und dem Cylinderepithel (der dunklen Partie) zickzackförmig hinläuft, indem das Plattenepithel lange Vorsprünge in den Cervicalkanal entsendet.

Dieses Verhalten wird noch deutlicher aus den sechs Fällen, in denen diese Grenze reconstruiert wurde. Diese Recon-

struction wurde auf Millimeterpapier ausgeführt, wobei von einer horizontalen Linie in der Cervix dicht oberhalb der Grenze ausgegangen wurde. Bei der Reproduction wurde die Zeichnung auf die zehnfache Grösse verkleinert. Die Textfig. 11—16 auf S. 172—174 zeigen die durch Reconstruction erhaltenen Grenzen. In den Figuren entspricht die dunkle Partie dem Platten- und dem hellen Cylinderepithel. Fig. 11 (Fall 7), auf ein 5 Monate altes Kind bezüglich, gibt schon zu erkennen, wie stark zackig diese Grenzlinie ist. Dasselbe Bild, wiewohl nicht so deutlich, erscheint auf der Wiedergabe des macroscopisch gefärbten Präparates (Textfig. 1, S. 26). In Fall 9 (9 Monate altes Kind) zeigt diese Grenze bedeutend weniger Ungleichmässigkeiten, siehe Textfig. 12. Ausser kleineren Abweichungen ist links ein kleinerer Bogen zu sehen. Derselbe Bogen findet sich auf dem Bild des macroscopisch gefärbten Präparates (Textfig. 2, S. 29). Textfig. 13 veranschaulicht den Verlauf der Grenzlinie in Fall 14 (16 Jahre alt). Diese Serie wurde leider etwas zu früh abgebrochen. In Textfig. 14 erscheint die Grenze für Fall 17 (21 Jahre alt). Diese Grenze tritt in dem Bild des macroscopisch gefärbten Präparates (Textfig. 3, S. 41) undeutlich hervor. Sie beschreibt einen Bogen mit der Concavität aufwärts gegen die Cervix. Textfig. 15 aus Fall 31, der sich auf eine verhältnismässig junge Person bezieht, 31 Jahre alt und Nullipara, zeigt, in wie hohem Grad ungleichmässig diese Grenze ist. Textfig. 16 bietet die Grenze des Überganges des Plattenepithels in Cylinderepithel in Fall 50 von einer 58jährigen Multipara.

In Textfig. 14 und 16 erstreckt sich das Plattenepithel am höchsten auf beiden Seiten, entsprechend der hinteren Wand des Cervicalkanals, da in Fall 17 und 50 das Präparat längs der hinteren Wand aufgeschnitten wurde. In Textfig. 15 reicht das Plattenepithel an zwei Stellen am weitesten in die Höhe, während es in der Mitte und auf den Seiten am niedrigsten steht. Die höchsten Punkte liegen auf den Seitenwänden der Cervix,

während sich also das Cylinderepithel auf der hinteren Wand des Kanals am tiefsten nach unten erstreckt. Das Präparat dieses Falles (31) wurde nämlich gleichfalls längs der hinteren

Fig. 11.
(Fall 7). 5 Monate. 10 mal vergrössert.



Fig. 12.
(Fall 9). 9 Monate. 10 mal vergrössert.



Fig. 13.
(Fall 14). 16 Jahre. 10 mal vergrössert.

Wand aufgeschnitten. — Aus dem macroscopischen Bild nach der Färbung ist zu ersehen, wie das Plattenepithel in den Fällen 36, 38, 46 und 70 auf den Seitenwänden am weitesten hinaufragt. Dieselbe Beobachtung hat v. Mandach (118) gemacht.

In manchen Fällen, wie z. B. 28, 49, 55, ist die macroscopische Grenzlinie etwas undeutlich, indem die Portio eine etwas dunklere Farbe angenommen hat, weil die obersten Zelllagen abgestossen sind. In Fall 6, 12, 24, 52, 63 und 65 lässt



Fig. 14.
(Fall 17). 21 Jahre. 10mal vergrössert.



Fig. 15.
(Fall 31). 31 Jahre. 10mal vergrössert.

sich macroscopisch keine Grenze bestimmen. Die ganze Vagina oder wenigstens deren oberer Teil nahm nach der Färbung mit Mayers Hämalaun eine gleich dunkle Farbe wie die Cervix an. Dies beruhte darauf, dass der oberste keratinhaltige Teil des Epithels in der Vagina abgestossen war.

In den Fällen 20, 23, 40, 43, 45, 46, 50, 53, 60, 61, 67

Fig. 16. (Fall 50). 58 Jahre. 10 mal vergrössert.

und 70 treten im Cervicalkanal kleine Inseln oder Streifen von geschichtetem Plattenepithel auf. In Fall 17, 58 und 65 kommen Inseln vor, die aus einer niedrigen einfachen Schicht keratinhaltigen Plattenepithels bestehen. Das Epithel bleibt nämlich bei Pepsinverdauung undigeriert zurück. Diese Inseln treten auf dem Präparat nach der macroscopischen Färbung zum Teil ganz deutlich hervor, siehe z. B. Textfig. 8, S. 89, und 9, S. 92 aus Fall 45 und 46. In Textfig. 16 aus Fall 50 erscheinen links etwas oberhalb der Hauptfigur zwei kleine schwarze Figuren. Diese entsprechen zwei Plattenepithelinseln im Cervicalkanal.

Was das Cervixepithel selbst anbelangt, so bietet es wenig Interesse dar. Das Epithel besteht gewöhnlich aus hohen Cylinderzellen mit einem basal gelegenen Kern, wie es Friedländer (46), Hennig (71), Lott (114), Wyder (211), Mö-

ricke (133), Hönigsberger (87) u. a. beschrieben haben. Unter diesen Zellen kommen sog. Schleim- oder Becherzellen vor. Dieses Epithel verändert sich im Alter kaum. In manchen Fällen, wie 17, 25, 47, 61, 65 und 70 sind die Epithelzellen in der Cervix vielleicht etwas niedriger als gewöhnlich.

Aus meinen Untersuchungen über den Übergang des Plattenepithels in Cylinderepithel im Uterovaginalkanal geht hervor:

1. dass diese Grenze bei den einzelnen Individuen beträchtlich variiert, indem sie sowohl am Os ut. ext. wie auch eine kleinere oder grössere Strecke oberhalb des äusseren Muttermundes liegen kann. Nach meinen sämtlichen Fällen ist das letztere Verhalten bei weitem das gewöhnlichere. Ich wäre wenn ein Unterschied gemacht werden soll, zu der Ansicht geneigt, dass sich das Plattenepithel bei höherem Alter und nach mehreren Geburten im allgemeinen etwas weiter oberhalb des Os ut. ext. erstreckt. Keinesfalls reicht diese Grenze jedoch bis in die Mitte der Cervix hinauf;

2. dass die Grenze zwischen dem Platten- und dem Cylinderepithel in der Mehrzahl der Fälle mehr oder weniger zickzackförmig verläuft;

3. dass der Übergang zwischen diesen beiden verschiedenen Epithelarten entweder direkt oder durch Vermittelung eines mehrschichtigen Epithels oder eines sog. Übergangsepithels erfolgt. In einigen Fällen ist ein Epithel anzutreffen, bei dem sich das Plattenepithel unter das Cylinderepithel geschoben hat;

4. dass in der Cervix Plattenepithelinseln vorkommen können. Ausserdem erscheinen in einzelnen Fällen Inseln von einer einfachen Schicht keratinhaltigen Plattenepithels von demselben Aussehen und derselben Beschaffenheit wie das früher im Corpus uteri beschriebene;

5. dass man in der von Zilliacus angegebenen Methode ein ausgezeichnetes Mittel besitzt, um macroscopisch zu bestimmen, wo diese Grenzlinie herläuft, und ebenso, welches ihr

Verlauf ist. Schliesslich kann man unter Anwendung dieser Methode auch schon macroscopisch erkennen, ob in der Cervix überhaupt Plattenepithelinseln vorkommen.

Da bei der Untersuchung des Vaginalepithels nichts eigentlich Neues zu den früheren Ausführungen von Pretti (160) hinzugekommen ist, habe ich diesen Teil der Uterovaginalschleimhaut nicht berührt.

Der besseren Übersicht halber habe ich die Resultate meiner Untersuchungen über das Epithel in den nebenstehenden Tabellen zusammengefasst.

V. Das subepitheliale Gewebe.

Der grösste Teil der Uterovaginalschleimhaut wird von dem subepithelialen Gewebe gebildet. Dieses Gewebe ist im Uterus durch eine scharfe Grenze von dem Epithel geschieden. Die Grenze gegen die Muskelschicht hin ist dagegen nicht immer so distinkt und deutlich. Die Schleimhaut ist fest und unverschiebbar, ohne Vermittlung einer submucösen Schicht mit der unterliegenden Muskulatur vereinigt. Die Grenzlinie ist gewöhnlich unregelmässig zackig, indem Schleimhautzacken oft tief in die Muskulatur und Muskelfasern in die Schleimhaut eindringen, wie auch Möricke (133), Hönigsberger (87), Gebhard (55) u. a. beschrieben haben. Die Breite des subepithelialen Gewebes des Corpus uteri variiert in den verschiedenen Fällen. Dieses Schwanken beruht weder auf dem Alter, noch auf der Menge der Geburten, die das Weib durchgemacht hat. So findet man in den von mir untersuchten Fällen im Corpus uteri von jüngeren wie älteren Weibern, Nulliparae und Multiparae, sowohl schmale als auch breite Schleimhäute. Das

Nr.	Alter	Zahl der Geburten	Letzte Menstruation oder Eintritt der Menopause	Krankheitsdiagnose	Äussere Masse des Uterus	Prägravid aufgeschnitten	Corpus uteri			Übergang zwischen Vagina und Cervix		Cervix		Bemerkungen
							Macroscopischer Befund nach der Färbung	Epithelform	Digerierbar oder nicht	Epithelgrenze	Macroscopische Form der Grenzlinie	Grenzepithel	Cervixepithel	Plattenepitheliuseln	
1	Fötus 17 cm	—	—		9×3 mm	—	—	Zwei drei Schichten Cylinderepithel	—	—	—		2—3 Schichten Cylinderzellen, stellenweise eine einfache Schicht Cylinderep.	—	
2	„ 18 „	—	—	—	10×2 „	—	—	Eine einfache Schicht hoher Cylinderzellen	—	—	—	—	2—3 Schichten Cylinderzellen	—	
3	„ 19 „		—	—	10×3 „	—	—	„	—	—	—	—	„	—	
4	„ 23 „		—		13×3 „	hinten	Dunkel	„	—	Am Os ut. ext.	—	—	Eine einfache Lage hohes Cylinderepithel	—	Vagina dunkel
5	„ 40 „	—		—	30×5 „	vorn	„	„	—	„	—	kaum einfache Reihe von einigen cubischen Zellen	„	—	Portio dunkel
6	Neugeborenes Kind	—		—	28×12 „	„	„	„	—	Ein Stück oberhalb des Os ut. ext.	—	—	„	—	Epithelgrenze auf der Höhe einer Papille. Vagina dunkel
7	5 Monate	—	—	Gastroenteritis chr.	20×13 „	hinten	Dunkel mit einem helleren Flecken in der Mitte des Corpus (Fig. 1)	Eine einfache Schicht hoher Cylinderzellen. Eine niedrige einfache Schicht Plattenepithel (hellerer Flecken)	Undigorierbar	Etwas unterhalb des Osut. ext.	Zickzackförmig	—	„	—	Epithelgrenze auf der Höhe einer Papille.
8	5 „	—		Lues hered. Papulae nucco, rubrae et ani	26×8 „	vorn	Dunkel	Eine einfache Schicht Cylinderzellen von gewöhnlicher Höhe		ca. 1 mm oberhalb des Os ut. ext.	Gerad linig	Ragt unter das Cylinderepithel vor	„	—	
9	9 „	—		Gastroenteritis chr. Pediatrophia. Tuberculosis	28×10 „	hinten	Dunkel, nur die Falten der Plicae palmatae etwas heller (Fig. 2)	Eine einfache Schicht Cylinderzellen von gewöhnlicher Höhe. Eine niedrige einfache Schicht Plattenepithel (hellere Stellen)	Undigorierbar	Am Os ut. ext.	—	—	„	—	
10	1 ½ Jahre	—	—	Myxoedema. Pneumonia	30×12 „	vorn	Dunkel, aber in der Gegend des Os ut. int. ein hellerer kleinerer Flecken	Eine einfache Schicht hoher Cylinderzellen. Eine niedrige einfache Schicht Plattenepithel (hellerer Flecken)	„	„	Zickzackförmig	Eine einfache Reihe von einigen cubischen Zellen	„	—	
11	3 „	—	—	Otitis med. ac. sin. Mastoiditis ac. Hydrocephalus (?)	30×15 „	hinten	Dunkel	Eine einfache Schicht hoher Cylinderzellen, stellenweise niedriger und sogar cubisch und eine niedrige einfache Schicht Plattenepithel.	Digerierbar	„	Gerad linig	—	„	—	Epithelgrenze auf der Höhe einer Papille.
12	11 „	—	—	Osteomyelitis tib. sin. ac. Sepsis	3,5×2 cm	„	„	Eine einfache Schicht hoher Cylinderzellen.	—	Gleich oberhalb des Os ut. ext.	—	—	„	—	Vagina und Cervix dunkel
13	14 „	Virgo		Otitis med. suppur. sin. chr. Abscessus cerebelli. Meningitis	5×3 „	vorn	„	Eine einfache Schicht Cylinderzellen von gewöhnlicher Höhe	—	Ein Stück oberhalb des Os ut. ext.	Zickzackförmig	Eine einfache Reihe niedriger Cylinderzellen	„	—	
14	16 „	„	—	Tuberculosis pulm.	5,5×3,8 „	hinten	„	Niedriges Cylinderepithel, stellenweise sogar eine einfache Schicht Plattenepithel.	Digerierbar	Am Os ut. ext.	Ziemlich gerad linig		„	—	
15	16 „	„	—	Peritonitis diffusa. Pneumonia sinistra	6,5×3,5 „	vorn	„	Cylinderepithel von gewöhnlicher Höhe	—	Ein Stück oberhalb des Os ut. ext.	Leicht zickzackförmig	—	„	—	
16	19 „	„	Letzte Menses vor [illegible]	Tuberculosis pulm. et digestivus. myelodes	5,5×4 „	hinten	Dunkel mit einem helleren Flecken in der Mitte des Corpus	Niedriges Cylinder- und cubisches Epithel. Eine einfache Schicht niedriges Plattenepithel (hellerer Flecken)	Undigorierbar	Am Os ut. ext.	„	Ragt unter das Cylinderepithel vor	„	—	
17	21 „	Nullipara	Letzte Menses vor [illegible]	Tuberculosis pulm.	5,5×4 „	„	Hellere und dunklere Flecken durchemander (Fig. 3)	Niedriges Cylinderepithel. Eine niedrige einfache Schicht Plattenepithel (helle Flecken)	„	„	„	—	Niedriges Cylinderepithel	Inseln aus einer einfachen Schicht kernhaltiger Plattenepith.	
18	22 „	Primipara	Partus vor 3 Monaten	„	7×4 „	„	Dunkel mit zerstreuten kleinen helleren Flecken	Niedriges Cylinderepithel. Eine niedrige einfache Schicht Plattenepithel (helle Flecken)	„	„	—	—	Hohes Cylinderepith.		Gegend unterhalb des Os ut. ext. dunkel
19	22 „	Virgo	—	Bronchitis chr. foetida. Bronchopneumonia et bronchiectasia	7×3,5 „	„	Dunkel	Hohes Cylinderepithel, stellenweise cubisches Epithel	—	ca. ½ cm oberhalb des Os ut. ext.	Gerad linig	—	„	—	
20	24 „	Primipara	Partus vor 1 Monat	Tuberculosis pulmon. et laryngea	9×7×4 „	„	„	Hohes Cylinderepithel mit einem runden Kern an der Basis der Zelle	—	Gleich oberhalb des Os ut. ext.	Zickzackförmig	—	„	Inseln von geschichtetem Plattenepithel	

Nr.	Alter	Zahl der Geburten	Letzte Menstruation oder Eintritt der Menopause	Krankheitsdiagnose	Äussere Masse des Uterus	Präparat aufgeschnitten	Corpus uteri: Macroscopischer Befund nach der Eröffnung	Corpus uteri: Epithelform	Corpus uteri: Digerierbar oder nicht	Übergang zwischen Vagina und Cervix: Epithelgrenze	Übergang zwischen Vagina und Cervix: Macroscopische Form der Grenzlinie	Übergang zwischen Vagina und Cervix: Übergangsepithel	Cervix: Cervixepithel	Cervix: Plattenepithelinseln	Bemerkungen
[illegible]	[illegible]	Virgo	Letzte Menses vor 2 Jahr	Interstitielle Myelitis	[illegible]	vorn	Dunkel mit einigen helleren Flecken	Cylinderepithel von gewöhnlicher Höhe. Eine einfache Schicht nied. cylindr. Plattenepithel (helle Flecken)	Undigerierbar	Ein Stück oberhalb des Os ut. ext.	Leicht zickzackförmig	Zweischichtiges polygonales Zellen	Hohes Cylinderepith.		
22	25	„	„	Letzte Menses vor 5 Wochen	Insufficientia valvul. mitralis	7×4,5 „	hinten	Dunkel	Cylinderepithel von gewöhnlicher Höhe	—	Ein Stück oberhalb des Os ut. ext.	Zickzackförmig	Eine einfache Reihe von runden cubischen Zellen	„	—	
[illegible]	[illegible]	Primipara	Letzte Menses vor 6 Monaten	Tuberculosis pulmonum	7×4	vorn	Dunkel mit einem hellen Fleck	Niedriges Cylinder- und cubisches Epithel. Eine einfache Schicht niedriges Plattenepithel (heller Flecken)	Undigierbar	ca. 3 mm oberhalb des Os ut. ext.	Geradlinig	2 Schichten hohe Cylinder- und cubische Zellen)	„	Inseln von geschichtetem Plattenepithel	
24	26	„	Multipara	—	Empyema thoracis lat. d. Caries rib. const. Tuberculosis pulmon.	5,5×4 „	„	Dunkel	Niedriges Cylinderepithel	—	Am Os ut. ext.	—	—	„	—	Oberer Teil der Vagina dunkel
[illegible]	[illegible]	Virgo	Letzte Menses vor ca. 8 Monaten	Spondylitis tbc. Tuberculosis pulmon.	6×4 „	„	Dunkel mit einem kleinen hellen Flecken	Niedriges Cylinderepithel. Eine einfach. Schicht Plattenepithel (heller Flecken)	Undigierbar	Dicht oberhalb des Os ut. ext.	Geradlinig	—	Niedriges Cylinderepithel		
26	26	„	„	Alcoholismus ac. Fractura cranii. Contusio et haemorrhag. cerebri	7×4,5 „	hinten	Dunkel	Hohes Cylinderepithel	—	Am Os ut. ext.	Leicht zickzackförmig	Geschichtete polygonale Zellen	Hohes Cylinderepith.	—	
27	28	„	Primipara	Letzte Menses vor 8 Monaten	Tuberculosis pulmon.	7,5×4 „	„	Dunkel mit helleren schmalen Bandern	Niedriges Cylinder- und cubisches Epithel. Eine niedrige einfache Schicht Plattenepithel, stellenweise wie 2-schichtig (eingekeilt) (hellere Bander)	Undigierbar	ca. 8 mm oberhalb des Os ut. ext (Fig. 5)	stark zickzackförmig	Geschichtetes Epithel, in dem die obersten Zellen abgeplattete polygonale Form haben	„	—	
28	29	„	Multipara	—	Pneumonia ac. lob. sup. et med. lat. d. Oedema pulm. Nephritis ac.	7,5×5 „	vorn	Dunkel	Cylinderepithel von gewöhnlicher Höhe	—	Am Os ut. ext.	—	—	„	—	Grenzlinie nicht deutlich
29	29	„	„	Letzte Menses vor 3 Monaten	Tuberculosis pulmon.	7×5 „	hinten	Dunkel mit einem grossen hellen Flecken	Cylinderepithel von gewöhnlicher Höhe. Eine niedrige einfache Schicht Plattenepithel (heller Flecken)	Undigierbar	„	Leicht zickzackförmig	—	„	—	
30	30	„	„	Letzter Partus vor 4½ Monaten	„	7×5,5 „	„	Dunkel	Niedriges Cylinder- und cubisches Epithel	—	„	Geradlinig	Geschichtetes Epithel, in dem die obersten Zellen abgeplattete polygonale Form haben	„	Zwei drei Schichten Plattenep. (Streifen)	
31	31	„	Nullipara	Letzte Menses vor 5 Monaten	Tumor cerebri	8×4 „	„	Dunkel mit helleren schmalen Bandern	Hohes Cylinderepithel (muciphaltig). Stellenweise 2 Schichten (Cylinder- und cubische Zellen). Eine niedrige einfache Schicht Plattenepithel (helle Bander)	Undigierbar	3—4 mm oberhalb des Os ut. ext.	Stark zickzackförmig	„	„	—	
32	31	„	Multipara	Letzte Menses vor 7 Monaten	Tuberculosis pulm. Degeneratio amyloides	7,5×4,5 „	vorn	Dunkel mit zerstreuten kleinen helleren Flecken	Niedriges Cylinder- und cubisches Epithel. Eine niedrige einfache Schicht Plattenepithel (helle Flecken)	„	Gleich oberhalb des Os ut. ext.	Zickzackförmig	—	„	—	
33	32	„	Nullipara	—	Tuberculosis pulmonum et laryngis	5,5×4 „	hinten	Hell	Niedrige einfache Schicht Plattenepithel	„	ca. 1 cm oberhalb des Os ut. ext.	„	Eine einfache Reihe von runden cubischen Zellen	„	—	
34	34	„	Multipara	—	„	7×5,5 „	vorn	Hell mit kleinen dunkleren Flecken (Fig. 6)	Eine niedrige einfache Schicht Plattenepithel. Einige cubische und Cylinderzellen (dunkle Flecken)	„	Ein Stück oberhalb des Os ut. ext.	Leicht zickzackförmig	„	„	—	
35	35	„	Letzter Partus vor 1 Jahr u. 4 Monaten. Seitdem keine Menses	Tuberculosis pulmon.	7×5,5 „	hinten	Hell mit kleinen zerstreuten dunklen Flecken (Fig. 7)	Eine niedrige einfache Schicht Plattenepithel. Einige cubische Zellen (dunkle Flecken)	„	Am Os ut. ext.	„	„	„		
36	36	„	Nullipara	—	„	7×1,5 „	vorn	Dunkel	Hohes Cylinderepithel	—	ca. 6 mm oberhalb des Os ut. ext.	„	—	„	—	Das Plattenepithel reicht auf den Seitenwänden höher hinauf
37	42	„	„	—	„	5,5×4 „	„	„	Niedriges Cylinderepithel	—	Am Os ut. ext.	Geradlinig	Eine einfache Reihe cubischer Zellen	„	—	
38	44	[illegible]	Letzte Menses vor [illegible]	[illegible]	[illegible]	7×5,5	[illegible]	Dunkel mit einem grossen hellen Flecken	Cylinderepithel von gewöhnlicher Höhe und cubische Epithel. Eine niedrige einfache Schicht Plattenepithel (hellere Flecken)	[illegible]	[illegible]	Leicht zickzackförmig	Geschichtetes Epithel, in dem die obersten Zellen abgeplattete polygonale Form annehmen	[illegible]	[illegible]	Das Plattenepithel reicht den Seitenwänden höher hinauf

Alter	Zeit der Geburten	Letzte Menses (Datum) oder Eintritt der Menopause	Krankheitsdiagnose	Äussere Masse des Uterus	Präparat aufgeschnitten	Corpus uteri: Macroscopischer Befund nach der Färbung	Corpus uteri: Epithelform	Übergang zwischen Vagina und Cervix: Degeneration oder nicht	Übergang zwischen Vagina und Cervix: Epithelgrenze	Übergang zwischen Vagina und Cervix: Macroscopische Form der Grenzzone	Übergang zwischen Vagina und Cervix: Übergangsepithel	Cervix: Cervixepithel	Cervix: Plattenepitheliinseln	Bemerkungen
34 J.	Multipara	Klimakterium mit 42 Jahren	Tuberculosis pulmon.	[illegible]	hinten	Dunkel	Niedriges Cylinder- und cubisches Epithel	—	Am Os ut. ext.	Stark zackenförmig	Eine einfache Reihe cubischer Zellen	Hohes Cylinderepith.		
48		Letzte Menses vor 4 Monaten	Nephritis chr. interstit. Arteriosclerosis. Hypertrophia cordis	[illegible]	„	Cylinderepithel von gewöhnlicher Höhe und cubisches Epithel				Gezackt			Inseln aus 2—3 Schicht. Plattenepith.	
			Carcinoma pylori acc. pneumonia croup. bil.	[illegible]	„	„	Ziemlich hohes Cylinderepithel	—			2 Schichten (hohe Cylinder- und cubische Zellen)			
		Klimakterium mit 48 Jahren	Tubercul. pulm. Nephritis chr. Degeneratio amyloidea	[illegible]	„	Dunkel mit einem helleren Flecken	Niedriges Cylinder- und cubisches Epithel. Eine niedrige einfache Schicht Plattenepithel (heller Flecken)	Undigerierbar	ca. 3 mm oberhalb des Os ut. ext		Geschichtetes Epithel, in dem die obersten Zellen abgeplattete polygonale Form besitzen	„	—	
		Klimakterium mit 49 Jahren	Tuberculosis pulmonum	[illegible]	„	Dunklere und hellere Flecken	Kubisches Epithel oder kein Epithel. Eine niedrige einfache Schicht Plattenepithel (hellere Stellen)	„	Ein paar Millimeter oberhalb des Os ut. ext.	Zickzackförmig	Das Plattenepithel ragt unter das Cylinderepithel vor		Inseln v. mehrschichtigem Plattenepithel	
	Nullipara		Hernia umbilic. acc. paralytica parul. dextr. Decubitus cruor. et pyog. sacral. Vitium organ. cordis	[illegible]	vorn	Dunkel	Hohes Cylinderepithel		Ein Stück oberhalb des Os ut. ext.		Eine einfache Lage cubischer Zellen			
	Multipara	Klimakterium mit 52 Jahren	Carcinoma ventriculi	[illegible]	„	Hell mit kleinen dunkleren Flecken (Fig. 8)	Eine niedrige einfache Schicht Plattenepithel, Cubisches und niedriges Cylinderepithel (dunkle Flecken)	Undigerierbar	ca. 1 cm oberhalb des Os ut. ext.	Stark zackenförmig	Das Plattenepithel ragt unter das Cylinderepithel vor		Inseln aus 2—3 Schicht. Plattenepith.	
		Klimakterium mit 47 Jahren	Anaemia perniciosa. Isthmocephalus	[illegible]	„	Hell mit kleinen dunkleren Flecken (Fig. 9)	Eine niedrige einfache Schicht Plattenepithel, Cubisches und niedriges Cylinderepithel (dunkle Flecken)				Eine einfache Reihe cubischer oder niedriger Cylinderzellen		Inseln v. 2—3 Schichten Plattenepithel	Das Plattenepithel reicht auf den Seitenwänden höher hinauf
	Nullipara		Tuberculosis pulmonum	[illegible]	„	Dunkel mit zerstreuten kleinen hellen Flecken	Cubisches und niedrigen Cylinderepithel. Eine niedrige einfache Schicht Plattenepithel (helle Flecken)		Am Os ut. ext.	Gezackt	Geschichtetes Epithel aus polygonalen Zellen	Niedriges Cylinderepithel		
	Multipara		Carcinoma ventriculi. Arteriosclerosis	[illegible]	hinten	Dunkel mit zerstreuten kleinen hellen Flecken	Niedriges Cylinderepithel. Eine einfache Schicht Plattenepithel (helle Flecken)			Etwas zackenförmig		Hohes Cylinderepith.		
		Klimakterium mit 50—51 Jahren	Carcinoma vesicae felleae	[illegible]	vorn	Dunkel	Ziemlich hohes Cylinderepithel							Grenzlinie etwas undeutlich
		Klimakterium mit 47 Jahren	Carcinoma ventriculi	[illegible]	hinten		Cubisches und niedriges Cylinderepithel		ca. 1 cm oberhalb des Os ut. ext.	Stark zackenförmig			Inseln von geschichtetem Plattenepithel	
		Klimakterium mit 49 Jahren	[illegible]rosis. Bronchitis [illegible]. Bronchopneumonia	[illegible]			Cubisches und niedriges Cylinderepithel. Eine niedrige einfache Schicht Plattenepithel	Degenerativ	Am Os ut. ext.	Gezackt	Geschichtetes Epithel, in dem die obersten Zellen abgeplattete polygonale Form besitzen	„	—	
		Klimakterium mit 45 Jahren	Arteriosclerosis. Bronchitis chron.	[illegible]	vorn	„	Cubisches und niedriges Cylinderepithel		Ein Stück oberhalb des Os ut. ext.		Eine einfache Reihe von einigen cubischen Zellen	„		Vagina dunkel
		Klimakterium mit 50 Jahren	Tuberculosis pulmon. Degeneratio amyloidea. Arteriosclerosis	[illegible]	hinten	Dunkel mit zerstreuten kleinen hellen Flecken	Cubisches Epithel. Eine niedrige einfache Schicht Plattenepithel (helle Flecken)	Undigerierbar	ca. 6 mm oberhalb des Os ut. ext.	Zickzackförmig		„	Inseln v. 2—3 Schichten Plattenepithel	
			Spondylitis destruens. Abscessus congest. perinaeogl. inschnitt. sin. Fistul. abscess. Sepsis	[illegible]	vorn	Dunkel	Ziemlich hohes Cylinderepithel		Ein Stück oberhalb des Os ut. ext.	Etwas zackenförmig	—	„		
			Lues hereditaria. Arteriosclerosis. Nephritis chr. Alcoholismus chr.	[illegible]	„	Dunkel mit zerstreuten kleinen hellen [illegible]	Ziemlich hohes Cylinderepithel. Eine niedrige einfache Schicht Plattenepithel (helle Flecken)	Undigerierbar	ca. 1/2 cm oberhalb des Os ut. ext.					Grenzlinie etwas undeutlich

Nr.	Alter	Zahl der Geburten	Dauer der Menstruation und Intervall der Menstruation	Krankheitsdiagnose	Grösse des Uterus	Lage des Uterus	Corpus uteri: Befund nach der Färbung	Corpus uteri: Epithelform	Übergang zwischen Vagina und Cervix: Übergangsepithel dagegen verschieden oder nicht	Übergang zwischen Vagina und Cervix: Epithelgrenze	Übergang zwischen Vagina und Cervix: Makroskopische Form der Grenzlinie	Übergang zwischen Vagina und Cervix: Übergangsepithel	Cervix: Cervixepithel	Cervix: Portiooberfläche	Bemerkungen
56	63 Jahre	Multipara	—	Pyelonephritis. Apoplexia cerebri	8×4 cm	vorn	Dunkel mit zerstreuten kleinen hellen Flecken	Niedriges Cylinder- und cubisches Epithel. Eine niedrige einfache Schicht Plattenepithel (helle Flecken)	Undeutlich	ca. 1/2 cm oberhalb des Os ut. ext.	Stark zickzackförmig		Hohes Cylinderepith.		
57	64 „	„	—	Fractura cost. lat. d. Fractura cruris. Haemorrhagia cerebri	7×4,5 „	hinten	Dunkel	Niedriges Cylinder- und cubisches Epithel, sogar eine niedrige einfache Schicht Plattenepithel	Differierbar	Etwas oberhalb des Os ut. ext.	Etwas zickzackförmig	Das Plattenepithel ragt unter das Cylinderepithel vor	„	—	
59	65 „	„	—	Arteriosclerosis	7,5×5,5 „	„	Dunkel mit einem hellen Flecken	Cylinderepithel von gewöhnlicher Höhe. Eine niedrige einfache Schicht Plattenepithel (heller Flecken)	„	ca. 8 mm oberhalb des Os ut. ext.	Stark zickzackförmig	—	„	—	
60	66 „	„	—	Hernia crural. incarc. Peritonitis	6,5×4 „	hinten	Dunkel mit ein paar helleren Flecken (Fig. 10)	Niedriges Cylinder- und cubisches Epithel. Eine niedrige einfache Schicht Plattenepithel (hellere Flecken)	„	1/2 cm oberhalb des Os ut. ext.	„	Geschichtetes Epithel, in dem die obersten Zellen abgeplattete polygonale Form besitzen	„	Inseln aus 2, 3 Schichten Plattenepithel	
61	67 „	„	—	Pneumonia ne. lob. inf. d.	8×5 „	„	Dunkel	Niedriges Cylinderepithel	—	„	Leicht zickzackförmig	—	Niedriges Cylinderepithel		
62	68 „	„	—	Apoplexia. Arteriosclerosis. Emphysema pulmon.	7,5×6 „	vorn	Hell mit zerstreuten kleinen dunklen Flecken	Niedriges einfaches Plattenepithel. Niedriges Cylinder und cubisches Epithel (dunkle Flecken)	Undeutlich	Ein paar Millimeter oberhalb des Os ut. ext.	Geradlinig	2 Schichten Epithel (Cylinder- und polygonale Zellen)	Hohes Cylinderepith.		
63	71 „	„	Klimakterium mit 7 Jahren	Arteriosclerosis. Vena etasis cruris d. Ulcera cruris cubi.	8×5,5 „	„	Dunkel mit zerstreuten kleinen hellen Flecken	Niedriges Cylinderepithel. Niedriges einfaches Plattenepithel (helle Flecken)	„	Ein Stück oberhalb des Os ut. ext	—	—	„	—	Vagina dunkel
64	74 „	„	—	Eczema chr. totius corporis. Bronchopneumonia bil.	7×6 „	„	Dunkel mit einem kleinen helleren Fleck in der Gegend des Os ut. int.	Niedriges Cylinder- und cubisches Epithel. Zwei drei Schichten Plattenepithel (heller Fleck). Eine einfache Schicht niedriges Plattenepithel	„	Ein paar Millimeter oberhalb des Os ut. ext.	Zickzackförmig	Geschichtetes Epithel, in dem die obersten Zellen abgeplattete polygonale Form besitzen	„		
65	74 „	„	—	Marasmus. Gangraena cutis abdominis. Fistul. reg. genitalis fem. d. Vitium cordis	6,5×5 „	hinten	Dunkel	Das Epithel fehlt vollständig	—	Ein Stück oberhalb des Os ut. ext	—	Das Plattenepithel ragt unter das Cylinderepithel vor	Niedriges Cylinderepithel	Ein Streifen aus einer einf. kernlosen Schicht platter Zellen	Vagina dunkel
66	77 „	„	Klimakterium mit 47 Jahren	Arteriosclerosis. Emolitio cerebri	7×3,5 „	„	Dunkel mit einem grossen hellen Flecken	Niedriges Cylinder- und cubisches Epithel. Niedriges einfaches Plattenepithel (heller Flecken)	Undeutlich	ca. 3 mm oberhalb des Os ut. ext.	Zickzackförmig	Mehrschichtiges Epithel, in dem die obersten Zellen Cylinder tragen	Hohes Cylinderepith.	—	
67	77 „	„	—	Arteriosclerosis. Insufficientia valv. mitralium	7×5 „	„	Dunkel	Niedriges Cylinder- und kubisches Epithel. Mehrschichtiges Epithel	Differierbar	ca. 2 mm oberhalb des Os ut. ext.	Geradlinig	—	„	Ein Streifen aus 3—4 Schichten Plattenepithel	
68	78 „	„	—	Apoplexia cerebri. Arteriosclerosis	8×5 „	vorn	Helle und dunklere Flecken durcheinander	Hohes Cylinderepithel. Eine niedrige einfache Schicht Plattenepithel (hellere Stellen)	Undeutlich	Ein paar Millimeter oberhalb des Os ut. ext.	Stark zickzackförmig	Eine einfache Reihe von cubischen Zellen	„	—	
69	79 „	„	—	Carcinoma ventriculi. Arteriosclerosis. Emphysema pulmonum.	6,5×4 „	„	Hell mit kleinen dunklen Flecken	Eine niedrige einfache Schicht Plattenepithel. Niedriges Cylinderepithel (mucinhaltige Zellen)	„	Am Os ut. ext	Geradlinig	—	„	—	
70	79 „	„	—	Hemiplegia dextra	5×3,5 „	hinten	Dunkel	Niedrige Cylinderzellen	—	ca. 5 mm oberhalb des Os ut. ext.	Leicht zickzackförmig	Mehrschichtiges Epithel, in dem die obersten Zellen abgeplattete polygonale Form besitzen	Niedriges Cylinderepithel	Ein Streifen aus geschichtetem Plattenepithel	Das Plattenepithel reicht auf beiden Seiten hoher hinauf

subepitheliale Gewebe kann also sehr breit sein, wie in Fall 14, 15, 19, 22, 40 und 69, oder auch sehr schmal, wie in 12, 16, 39, 45, 46, 58 u. s. w. In der Vagina ist das subepitheliale Gewebe im allgemeinen ziemlich breit, obwohl es auch hier recht bedeutend variieren kann. In der Cervix dagegen ist die Schleimhaut in den meisten Fällen ziemlich schmal, indem Muskelfasern von der Muskelschicht her in dieselbe eindringen.

Wie früher hervorgehoben, habe ich mich bei meinen Untersuchungen der Schleimhaut des Uterovaginalkanals weder mit den Drüsen des Uterus noch auch mit den Blutgefässen beschäftigt, sondern nur das Epithel und den übrigen Teil des subepithelialen Gewebes ins Auge gefasst. Der besseren Übersicht halber habe ich dieses Kapitel in drei verschiedene Abteilungen eingeteilt, in denen nacheinander und für sich das collagene Gewebe, das elastische Gewebe und die Zellen des Gewebes vorgenommen werden.

1. Das collagene Gewebe.

Eine Menge verschiedener Ansichten haben über die Zusammensetzung des interglandulären Gewebes des Corpus uteri geherrscht und herrschen noch. Man findet in der Litteratur denn auch eine grosse Anzahl verschiedenartiger Auffassungen von diesem Gewebe. Der grosse Reichtum an Zellen und das feine intercelluläre Gewebe haben den Anlass geboten, dass manche Autoren dieses Gewebe als ein Granulationsgewebe (Luschka [116], Wyder [211], L. Meyer [131], Pinkuss [157] u. a) oder als ein embryonales Gewebe bezeichnen, so G. Hoggan und F. E. Hoggan (84 und 85), Lindgren (113), Slavjanskij (186), Courty (19), Cadiat (13), Overlach (147), Mayor (125), Sappey (175), Doleris (24), Pichevin et Pettit (154), Webster (203), Testut (194), Tawildarow (193) u. a. Wyder und L. Meyer wenden auch den letzteren

Namen an. Andere Autoren wiederum beschreiben das interglanduläre Gewebe als ein adenoides oder cytogenes. Zu ihnen gehören u. a. v. Hessling (72), Henle (69), Leopold (111 und 112), Quain (162), Schmitt (182), Jacobi (90), E. Klein (95), Orth (145), Boldt (9), Paton (150), Nagel (135), Ries (166), Amann jr. (4), v. Franqué (41 und 42), Küstner (110), Gebhard (55). Weiter giebt es Forscher, die diese Gewebe als reticuläres Bindegewebe auffassen. Unter diesen sind Frey (44), Heinricius (66 und 67), Schmal (181), van Tussenbroek und Mendes de Leon (197), van Meerdevoort (126), Pryor (161), Westphalen (209) und R. Meyer (132) zu nennen. Schliesslich sind manche Autoren der Ansicht, dass das subepitheliale Gewebe des Corpus uteri von derselben Beschaffenheit sei wie die Grundlage der Darmschleimhaut und aus Bindegewebe bestehe (Aeby [2], Schenk [180], Hoffmann und Rauber [80], Poirier et Charpy [158] u. a.).

Wie aus diesem kurzen Überblick hervorgeht, ist die Auffassung des interglandulären Gewebes des Corpus uteri im höchsten Grade verschieden. Was die obengenannten Autoren unter reticulärem, adenoidem oder cytogenem Gewebe verstanden wissen wollen, ist nicht so leicht zu sagen. Sieht man in den histologischen Lehrbüchern nach, was mit dem reticulären Gewebe gemeint ist, findet man sehr verschiedenartige Angaben darüber. So äussert z. B. E. Klein (95) in seinem 1886 erschienenen Lehrbuch, dass das adenoide Gewebe ein Netzwerk von feinen, homogenen Fibrillen mit zahlreichen flachen Verdickungen ist. Orth (145) schreibt in seinem in demselben Jahre herausgegebenen Lehrbuch: „Man kann demnach das ganze Gewebe als aus Zellen zusammengesetzt betrachten, welche feine Ausläufer besitzen, die sich vielfach teilen und sowohl untereinander als auch mit den gleichen Ausläufern und deren Ästen von benachbarten Zellen sich vereinigen und so ein zusammenhängendes

Netzwerk bilden". In Koellikers (100) Handbuch der Gewebelehre von 1889 findet man das reticuläre Gewebe aufgefasst als ein Gewebe von sternförmigen, zu einem Netzwerk vereinigten Zellen oder aus solchen hervorgegangenen Fasern, netzförmiger Bindesubstanz. Schenk (180) vertritt dieselbe Ansicht wie Orth. Er beschreibt in seinem Lehrbuch von 1891 das Bindegewebe der Lymphdrüsen als ein Gewebe, wo von den zelligen Elementen, von kleinen knötchenartigen Anschwellungen ein Netz von Fasern ausgeht, das keine Unterbrechung erkennen lässt, bei dem aber ein inniger Zusammenhang der Fasern untereinander existiert. Dieselbe Ansicht findet man in dem 1901 von Szymonowicz (192) herausgegebenen Lehrbuch ausgesprochen. v. Davidoff und Böhm (20) beschreiben in ihrem 1898 erschienenen Lehrbuch das reticuläre Gewebe als ein Gewebe, das aus sternförmigen miteinander anastomosierenden Zellen besteht, welche auch Fasern bilden können. Stöhr (190) bezeichnet in seinem Lehrbuch von 1898 die von Orth, Schenk u. a. ausgesprochene Ansicht von dem reticulären Gewebe als eine früher weitverbreitete Meinung. „Dieser Auffassung entspricht der Name „cytogenes", das ist aus Zellen gebildetes Gewebe. Es ist kein Zweifel, dass bei niederen Tieren und in embryonalen Stadien höherer Tiere solche Zellennetze bestehen. Bei den höheren Wirbeltieren liegen jedoch die Verhältnisse anders; hier wird das Netzwerk (Fig. 32) nur von feinen Bindegewebsbündeln gebildet, denen platte, kernhaltige Zellen anliegen". Und weiter: „Das reticuläre Bindegewebe ist also eigentlich nur eine Abart des fibrillären Bindegewebes". — In der deutschen Ausgabe von Ranviers (163) Lehrbuch der Histologie vom Jahre 1877 findet man diese letzte Ansicht schon teilweise ausgesprochen. Nach Ranviers Meinung besteht das reticuläre Bindegewebe nämlich sowohl aus sternförmigen Zellen mit Protoplasmaausläufern als auch aus feinen Bindegewebsfasern.

Das feine Netzwerk, welches sich zwischen den Zellen im

subepithelialen Gewebe des Corpus uteri hinzieht, ist von verschiedenen Autoren verschieden gedeutet worden. So stellen manche Forscher jegliches Vorhandensein von Bindegewebsfasern rundweg in Abrede und fassen dieses Netzwerk als feine Protoplasmaausläufer auf, die von den Zellen ausgehen. Unter ihnen seien genannt Hennig (71), Wyder (211), Frey (44), Heinricius (66 u. 67), Schmitt (182), Fritsch (48 u. 50), Jacobi (90), Schmal (181), unter den jüngeren Autoren van Tussenbroek und Mendes de Leon (197), van Meerdervoort (126), Westphalen (209), Nagel (135), Amann jr. (4), Gebhard (55) und unter den jüngsten Webster (203), Löfqvist (115) und Tawildarow (193). — Andere Autoren glauben, dass das Netzwerk von diesen sog. Protoplasmaausläufern gebildet wird, dass das Gewebe aber auch Bindegewebsfasern enthält. Zu diesen können gerechnet werden Hyrtl (89), Krause (103), Leopold (111 u. 112), Courty (19), Quain (162), Möricke (133), Sappey (175), Koelliker (101), Orth (146), Doleris (24), Pichevin et Pettit (154), Testut (194) u. a. — Einige Autoren geben nicht bestimmt an, ob das Gewebe Bindegewebsfibrillen enthält oder nicht, sondern sprechen nur im allgemeinen von einem Bindegewebe (Hegar und Maier [62], Churchill [16], Olshausen [142]) und zwar entweder von einer streifigen (Luschka [116], v. Hessling [72]) oder einer homogenen Bindesubstanz (Bock [8], Gegenbauer [56], Brösike [10]). Ähnlich bezeichnen einige Forscher wie Boldt (9), Ries (166), v. Franqué (41 u. 42) u. a. dieses Gewebe einfach als ein adenoides oder embryonales Gewebe (G. und F. E. Hoggan [85]), ohne besonders zu erwähnen, ob es Bindegewebsfasern enthält oder nicht. Aus Lindgrens (113) Beschreibung des subepithelialen Gewebes erhält man keine recht klare Vorstellung darüber, ob er in demselben Bindegewebsfibrillen gefunden hat. Er beschreibt das Gewebe der Cervicalschleimhaut als entstandenaus Zellen mit Protoplasmaausläufern, die ein feines Netzwerk bilden. Die Grundmasse der

Schleimhaut des Corpus uteri vergleicht Lindgren mit embryonalem Bindegewebe, und zwar wäre dasselbe von ausserordentlich dichtstehenden, etwas feinkörnigen, spindelförmigen und rundlichen Kernen gebildet, von denen manche deutlich mit Zellprotoplasma umgeben sind. Auf Schnitten, wo die Zellen und Kerne teilweise durch Schütteln entfernt waren, tritt in der unbedeutenden Grundsubstanz ein ziemlich lichtes Netzwerk aus feinen blassen Fasern hervor.

Chrobak (15), Slavjansky (186), Cadiat (13), L. Meyer (130 und 131), Overlach (147), Debierre (22) u. a. haben kein Netzwerk von feinen Fasern angetroffen, vielmehr besteht das interglanduläre Gewebe nach ihrer Ansicht aus einer amorphen Masse mit runden Zellen und Kernen.

Einige von den Autoren, die alles Vorhandensein von Bindegewebsfasern im interglandulären Gewebe des Corpus uteri vollständig leugnen, haben solche gleichwohl unter verschiedenartigen physiologischen und pathologischen Verhältnissen angetroffen. So findet Werth (207), welcher die Regeneration der Schleimhaut nach Ausschabung der Uteruskörperhöhle untersucht hat, fünf Tage nach der Schabung Bindegewebsfibrillen an Stelle des fortgenommenen Gewebes. Dass dieses fibrilläre Bindegewebe „vergänglich ist und nur ein Übergangsstadium bei der Mucosa darstellt, ergiebt sich ja aus der Thatsache, dass sie später einem zelligen Gerüstwerk Platz macht, dessen Elemente keine Fibrillenbildner sind". Noch am siebenten Tage nach der Schabung findet Werth das fibrilläre Bindegewebe vor, doch meist „in Form von Inseln und auch in diesen in grosser Ausdehnung in verquollenem Zustande inmitten eines zelligen Stroma gelegen und noch vier Tage später in der Hauptsache fast gänzlich aus dem Schleimhautneubau verschwunden". Die Fasern erleiden eine hyaline Degeneration und lösen sich auf, worauf sie den Zellelementen mit ihren Protoplasmaausläufern Platz machen.

van Meerdervoort (126) hat hin und wieder Binde-

gewebsfasern in der Uterusschleimhaut gefunden. So schreibt er: „Oft sieht man durch die Mucosa bindegewebartige Stränge verlaufen, auf deren Herkunft ich nicht näher eingehe". v. Tussenbroek und Mendes de Leon (197), die in der normalen Uterusschleimhaut keine Bindegewebsfasern gesehen haben, sind solchen bei einer chronischen Entzündung begegnet. „Die Uterusmucosa geht also bei der catarrhalen Endometritis zuletzt in allen ihren Teilen zugrunde und wird ersetzt durch ein zellenreiches, kleinzellig fibrilläres Bindegewebe mit viel dazwischen gestreuten Leucocyten, das kein deckendes Epithel und keine secernirenden Elemente mehr besitzt". Bei chronischen Endometritiden sind Bindegewebsfasern in dem interglandulären Gewebe u. a. nachgewiesen worden von Rokitansky (168), Klob (98), Schröder (184), Uter (198), Pinkuss (157), Franz (43), v. Franqué (41 und 42). Bei einer circumscripten Hypertrophie der Schleimhaut hat Foerster (40) Bindegewebsfasern in derselben angetroffen. Heinricius (63, 66 und 67), welcher die chronische hyperplasierende Endometritis untersucht und gefunden hat, dass die Gewebselemente des subepithelialen Gewebes bei diesem Prozess dieselben sind wie in der normalen Schleimhaut, hat in einigen Fällen in dem interstitiellen Gewebe Bindegewebsfibern beobachtet, die in verschiedenen Richtungen verliefen. Löfqvist (115), der ebenfalls diese Fasern bei chronischer Endometritis vorgefunden hat, meint, dass ein Teil des Fasernetzes der Mucosa dadurch entsteht, dass der grösste Teil der zusammenhängenden Zellenausläufer abgeschnitten ist. „Ob sich dort noch andere Fasern finden, will ich nicht mit Bestimmtheit entscheiden."

Einige Autoren, wie Wyder (211), Möricke (133), Parviainen (148), Löfqvist (115) u. a. führen aus, dass das interglanduläre Gewebe im Climacterium eine Bindegewebsumwandlung erfährt und aus Fibrillen besteht. Kundrat und Engelmann (105) haben gefunden, dass die Bindegewebsfasern in

dieser Zeit bedeutend gröber werden. Das Stroma wird mehr zusammengedrängt und „fibreux". — Weinberg et Arnal (205 und 6), die nur den senilen Uterus untersucht haben, finden den interglandulären Teil der Schleimhaut zusammengesetzt aus „cellules fusiformes" und einer grossen Anzahl von Bindegewebsfasern.

Unter den Forschern, nach deren Ansicht das normale interglanduläre Gewebe der Schleimhaut des Corpus uteri Bindegewebsfasern enthält, sei zuerst Robin (167) genannt. Nach diesem ist das Gewebe aus einem fibroplastischen Gewebe, eigentlichen Zellgewebsfasern, Zellen, die sich in Fasern umbilden, und amorphem Bindegewebe zusammengesetzt. Das fibroplastische Gewebe wird von spindelförmigen Fasern und Kernen gebildet. — Henle (69) hat nachgewiesen, dass nach Entfernung der Kerne und Zellen mittelst Auspinseln oder Kalilauge ein feines Netz blasser Fäden zurückbleibt. Doch meint er, dass diese Grundsubstanz der Uterusschleimhaut nicht so scharf markiert und so entschieden fibrillär wie das Bindegewebsnetz der conglobierten Drüsen ist. — Kundrat und Engelmann (105) nehmen spindelförmige und rundliche Zellen an, zwischen denen ein feines Netz von feinen Fasern hinläuft. Diese Fasern sind in der Nähe von Drüsen und Gefässen dichter angeordnet und bestehen mehr aus Längszügen, während sie in den inneren Schichten lockerer und weniger regelmässig angeordnet sind. — Kahlweiss (93) beschreibt das interglanduläre Gewebe als ein Gewebe, „welches fast nur aus spindelförmigen oder rundlichen Zellen besteht, deren Conturen so zart sind, dass man glauben könnte, es bestände das Gewebe aus einer formlosen Masse mit eingelagerten Kernen. In den tieferen Schichten sind diese Zellen meist spindelförmig, während in den höheren Lagen die Rundzellen häufiger sind. Zwischen diesen Zellen findet man zarte Fäden, die besonders bei Zerzupfungspräparaten deutlicher hervortreten." — Toldt (196)

schreibt in seinem Lehrbuch der Gewebelehre über die Schleimhaut des Corpus uteri folgendes: „Seine Grundlage wird durch ein lockeres Flechtwerk äusserst feiner Bindegewebsfibrillen hergestellt; dieselben sind an Durchschnitten gehärteter Objekte niemals deutlich erkennbar, können aber an Zupfpräparaten des frischen Objektes ohne besondere Schwierigkeit nachgewiesen werden.“ — Nach v. Scanzoni (176) besteht die Schleimhaut der Gebärmutterhöhle aus einem zarten Gefässnetze aus Bindegewebe. Hoffmann (79) beschreibt dieses Gewebe als zusammengesetzt aus weichen Zellen, die in feine Fasernetze eingelagert sind. Derselben Ansicht sind Aeby (2), Ruge (171) und Rauber (164). Hagemann (58) spricht nur von bindegewebiger und faseriger Grundsubstanz. In Klebs' (94) Handbuch der pathologischen Anatomie heisst es über die Gebärmutterschleimhaut, dass das Stroma aus grosskernigen, von dünner Protoplasmaschicht umgebenen Elementen besteht, die dicht beieinander liegen und durch spärliche, nicht überall nachweisbare Fasern interstitieller Substanz getrennt sind. Schenk (180) hinwieder schreibt in seinem Grundriss der normalen Histologie des Menschen: „Die Dicke der Schleimhaut beruht auf der Masse des Bindegewebes, welches aus sehr zarten Fibrillen besteht.“ Opitz (143), Seitz (185) und Schaeffer (179) sprechen von schmalen Bindegewebsbalken, die die Drüsen in der Spongiosa trennen. — Nach Hönigsberger (87) besteht die Uterusmucosa aus zahlreichen Bindegewebsbündeln, freien Kernen und amorpher Zwischensubstanz. Paton (150) beschreibt das interglanduläre Gewebe als stark fibrillenhaltig mit nur spärlichen Zellen vor dem Eintritt des Menstruationsalters, später aber würde das Gewebe viel zellenreicher werden. — Stöhr (190) bemerkt über die Uterusmucosa, dass ihr Stroma aus feinfaserigem, zahlreiche Bindesubstanzzellen und Leucocyten, sowie eine geringe Menge homogener Zwischensubstanz enthaltendem Gewebe besteht. — Döderlein (26) betrachtet das subepitheliale Gewebe als ein

feines faseriges, zellenreiches Bindegewebe mit eingestreuten Lymphkörperchen. Poirier et Charpy (158) sagen über dieses Gewebe: „Il se compose en effet, d'un fin réseau de fibrilles conjonctives, aux points d'entre-croisement des quelles existent des cellules plates, étoilées ou fusiformes. Dans les mailles du réseau sont disséminées une immense quantité de cellules, étroitement tassées les unes contre les autres.“ Nach Schauta (178) besteht das interglanduläre Gewebe aus Rund- und Spindelzellen nebst einer feinkörnigen Masse. Diese Gebilde liegen in einem feinen Netzwerke von Bindegewebsfasern. Nach dem Climacterium nehmen die Rundzellen zu, die Spindelzellen aber ab.

Nach dieser freilich nicht annähernd vollständigen Litteraturübersicht über die verschiedenen Auffassungen des Aufbaues des interglandulären Gewebes gehe ich zu den Resultaten meiner eigenen Untersuchungen über. Es geht aus diesen Untersuchungen mit voller Deutlichkeit hervor, dass das Gewebe Bindegewebsfasern enthält. Diese Fasern treten nicht nur beim Climacterium auf, wie Wyder (211), Löfqvist (115), u. a. beobachtet haben, sondern auch in der Uterusschleimhaut von Embryonen und Neugeborenen und schliesslich auch in der Mucosa des geschlechtsreifen Weibes. Mit einem Wort, das interglanduläre Gewebe der Uteruskörperschleimhaut enthält auf allen Alterstufen Bindegewebsfasern.

Bei endometritischen Processen haben ja eine grosse Anzahl Forscher wie Heinricius (66 u. 67), Schröder (184), Uter (198), v. Tussenbroek und Mendes de Leon (197), Pinkuss (157), v. Franqué (41 u. 42) u. a., welche in der normalen Uterusschleimhaut alle Anwesenheit von Bindegewebsfasern bestreiten, solche gefunden. Dies ist ja auch leicht erklärlich, da sich die Bindegewebsfasern bei diesen Processen vermehren und gleichsam fester und gröber werden und daher bei gewissen specifischen Färbungen deutlicher hervortreten, als es in der normalen

Schleimhaut der Fall ist, wo sie oft sehr fein und mit Zellen bedeckt sind, die das Gewebe fast ganz erfüllen. Ebenso sind diese Bindegewebsfasern nach dem Eintreten des Climacteriums beobachtet worden, wo sie gleichfalls zahlreicher und gröber werden und näher aneinander rücken und wo die Zellen kleiner und gewissermassen zwischen den Fibrillen zusammengedrückt werden.

Den besten und sichersten Weg das collagene Gewebe nachzuweisen, hat man in der Trypsinverdauungsmethode. Bei ihrer Anwendung treten selbst die feinsten Bindegewebsfasern hervor, da das Trypsin in einer schwach alkalischen Lösung nicht das Bindegewebe, wohl aber die übrigen Gewebe auflöst. Hornsubstanz bleibt gleicherweise ungelöst (Hammarsten [60]). Sämtliche Forscher, die sich dieser Methode zur Untersuchung des collagenen Gewebes bedient haben, sind der Zuverlässigkeit derselben inne geworden und haben gezeigt, dass die Rückstände bei Pancreatinverdauung keine Kunstprodukte sind (siehe oben unter Methodik!). Leider ist diese Methode bisher ziemlich wenig beachtet geblieben. Ich gebe zu, dass sie mit gewissen Schwierigkeiten verknüpft ist und Übung erfordert, bis man sich mit ihr vertraut gemacht hat. Da hierzu kommt, dass sie nicht schablonenmässig, bei Verdauung von verschiedenen Geweben und von verschiedenen Individuen auf dieselbe Weise angewandt werden kann, sondern in jedem einzelnen Fall für die Verdauung eine bestimmte Zeit in Anspruch nimmt, die nicht im voraus anzugeben ist, so ist es leicht zu verstehen, dass die Methode etwas beschwerlich und zeitraubend ist[1]). In

[1]) Vor kurzem erschien aus dem histologischen Laboratorium zu Helsingfors eine vorläufige Mitteilung von O. Sundvik: Über das Bindegewebe des Fischdarmes unter besonderer Berücksichtigung von Oppels Stratum compactum. Anat. Anzeiger Bd. XXX. 1907 S. 310—315, worin Verf., der bei seinen Untersuchungen ebenfalls die Trypsinverdauungsmethode angewandt hat, wegen gewisser Eigentümlichkeiten in den Verhältnissen des Bindegewebes der kalten Wirbeltiere gezwungen war diese Methode erheblich zu modificieren.

Fällen jedoch wie diesen, wo die Ansichten darüber geteilt sind, ob collagene Fasern in dem Gewebe verkommen oder nicht oder wo solche früher mit Hilfe der specifischen Färbemethoden nicht haben nachgewiesen werden können, und schliesslich in den Fällen, wo der Verlauf der Bindegewebsfasern studiert werden soll, da ist die Trypsinverdauungsmethode unersetzlich und das sicherste Mittel zur Entscheidung dieser Fragen.

Das collagene Gewebe der Schleimhaut des Corpus uteri variiert beträchtlich sowohl in Bezug auf den Verlauf der Bindegewebsfasern als auch auf deren Caliber. Diesen Unterschied findet man nicht nur in der Schleimhaut von verschiedenem Alter, sondern auch bei Weibern ungefähr gleichen Alters. Man vergleiche z. B. Fall 19 (22 Jahre) mit 51 (59 Jahre) einer- und Fall 30 (30 Jahre) mit 31 (31 Jahre) andererseits. In Fall 19 (Fig. 7 Taf. A) sind die Bindegewebsfasern der breiten Schleimhaut sehr fein und schlängeln sich um die zahlreichen Drüsen. In der Nähe der Oberfläche verlaufen die Fibrillen licht, zickzackförmig, mehr oder weniger parallel der Oberfläche. In Fall 51 (Fig. 19 Taf. B), wo die Schleimhaut nicht allzu breit ist, sind die Bindegewebsfasern grob und verlaufen sehr dicht beieinander in einer der Oberfläche parallelen Richtung. Nur vereinzelte und kleine Drüsen sind in dem Gewebe anzutreffen. — In Fall 30 (Fig. 10 Taf. A) sind die Bindegewebsfibrillen ziemlich fein und verlaufen ein wenig licht wie geflochten parallel der Oberfläche. Die Fasern entsenden feine Ausläufer nach den Seiten. Tiefer innen bilden die Fibrillen ein feines Fasernetz, in dem sich auch etwas gröbere Fasern hinschlängeln. In Fall 31 (Fig. 11 Taf. A) von einem Uterus ungefähr desselben Alters sind die Bindegewebsfasern gröber und ziehen sich ziemlich dicht beieinander in einer der Oberfläche parallelen Richtung hin. Die mehr an der Oberfläche gelegenen Fibrillen sind etwas feiner. In diesem letzten Fall ist das subepitheliale Gewebe stark bindegewebshaltig und schliesst nur vereinzelte Drüsen

ein. — Aus diesen Beispielen geht hervor, in welch hohem Grade das collagene Gewebe variieren kann.

Nach dieser kurzen Übersicht über das collagene Gewebe in der Schleimhaut des Corpus uteri gehe ich zu den typischsten meiner Fälle über und beginne mit denen der ersten Gruppe. Die feinsten und zartesten Bindegewebsfasern sind in der Schleimhaut von Embryonen anzutreffen. Die Fibrillen bilden hier ein feines Netzwerk mit kleinen Maschen. Bei den jüngsten wie in Fall 1 (Fötus von 17 cm) zeigen die Fasern eine gewisse Tendenz rechtwinkelig zur Oberfläche zu verlaufen (siehe Fig. 1 Taf. A). In der Uterusschleimhaut etwas älterer Embryonen und Neugeborener verlaufen die feinen Fasern zickzackförmig, aber doch der Oberfläche parallel. In Fig. 2 Taf. A aus Fall 5 ist dieses feine Flechtwerk feiner Fasern sichtbar. Tiefer innen in der Nähe der Muskelschicht gehen die Fibrillen zickzackförmig nach allen Seiten. — In Fall 2 und 3 konnte die Trypsinverdauungsmethode nicht angewandt werden, weil die Präparate in Formalin fixiert waren.

In der Uteruskörperschleimhaut von Kindern sind die Bindegewebsfibrillen im allgemeinen ebenfalls sehr fein und zart. Doch stösst man hier auch auf etwas grössere Fasern, und zwar finden sich diese meist in der Nähe der Muskelschicht. Als Beispiele hierfür seien die Fälle 10 (Fig. 4 Taf. A) und 12 (Fig. 5 Taf. A) angeführt. Diese beiden Fälle unterscheiden sich erheblich voneinander. In dem ersten (1½ Jahre) verlaufen die obersten Bindegewebsfasern zickzackförmig und der Oberfläche parallel. Tiefer innen schlängeln sich die feinen Fasern nach verschiedenen Richtungen und bilden ein lockeres Gewebe. In der Nähe der Muskelschicht sind die Fasern gröber und verlaufen wie geflochten parallel der Oberfläche. In Fall 12 (11 Jahre) gehen die oberflächlichsten Fasern zickzackförmig nach allen Seiten hin. Tiefer innen sind die Fibrillen auch gröber und führen wie geflochten der Oberfläche parallel dahin. Die feinen Fasern

bilden ein feines Netzwerk mit kleinen Maschen. Die Schleimhaut selber ist in dem letzten Fall bedeutend schmäler als in dem vorhergehenden. In Fall 9 (9 Monate) bildet das collagene Gewebe ein feines Netzwerk mit kleinen Maschen. Die Fasern verlaufen zickzackförmig und mehr oder weniger parallel der Oberfläche. An manchen Stellen erscheinen die Fasern etwas gröber (siehe Fig. 3 Taf. A).

Beim Eintritt des Menstruationsalters wie in Fall 14 (Fig. 6 Taf. A) und 15 besteht das collagene Gewebe aus zickzackförmig hinziehenden feinen Fasern, die sich um die zahlreichen Drüsen schlängeln. Unter diesen feinen Fasern sind auch, und zwar insbesondere in der Nähe der Muskelschicht, gröbere Fasern anzutreffen. Das Gewebe ist eher locker.

Die zweite Gruppe, die die Fälle 16—39 umfasst, weist eine Menge verschiedener Typen des Baues des collagenen Gewebes in der Schleimhaut des Corpus uteri auf. Fall 19 (Fig. 7 Taf. A) ist oben beschrieben worden. Fall 23 (25 Jahre) zeigt ein Bild, das etwas an das vorhergehende erinnert (Fig. 8 Taf. A). Die Bindegewebsfasern verlaufen wie geflochten und der Oberfläche parallel. Unter diesen feinen Fasern kommen auch etwas gröbere vor, die sich in kurzen Abständen voneinander und etwas schräg zur Oberfläche orientiert hinziehen. Tiefer innen schlängeln sich die Bindegewebsfibrillen um die zahlreichen Drüsen. — Fall 20 (24 Jahre), in dem 1 Monat vor dem Exitus ein Partus vorangegangen war und in dem die Schleimhaut des Uterus sehr locker ist, besteht das collagene Gewebe aus äusserst feinen Fasern, welche durcheinander gewürfelt sind und sich in allen Richtungen kreuzen.

In anderen Fällen wie 31 (31 Jahre) und 33 (32 Jahre) sind die Bindegewebsfasern gröber und laufen der Oberfläche parallel. Diese Fasern können dicht beieinander liegen wie in Fall 31 (Fig. 11 Taf. A) oder in einigem Abstand voneinander und leicht zickzackförmig verlaufen wie in Fall 32 (Fig. 12

Taf. A). In Fall 25 (28 Jahre) führen die Bindegewebsfasern der Oberfläche zunächst dicht beieinander und in einer der Oberfläche parallelen Richtung dahin, während sie tiefer in der Schleimhaut feiner sind und sich zickzackförmig zwischen den zahlreichen Drüsen hinschlängeln (siehe Fig. 9 Taf. A). Ein noch schöneres Beispiel für dieses Verhalten bietet Fall 35 (35 Jahre). In Fig. 13 Taf. A aus diesem letzteren Fall erscheinen der Oberfläche zunächst ziemlich grobe Bindegewebsbalken, die nahe beieinander und parallel der Oberfläche verlaufen. Zwischen diesen Bindegewebsbalken sind feine Fasern zu erkennen. Tiefer innen ziehen sich zickzackförmig und zwischen den Drüsen hingeschlängelt feine Fasern dahin. Fig. 10 Taf. A aus Fall 30 ist bereits oben beschrieben worden.

In manchen Fällen wie 36 (36 Jahre) rücken sämtliche Bindegewebsfasern in der Schleimhaut näher aneinander und verlaufen leicht wellenförmig der Oberfläche parallel (Fig. 14 Taf. A). Unter diesen Fasern kommen sowohl gröbere als auch feinere vor. Die Schleimhaut, welche nur vereinzelte kleine Drüsen enthält, ist stark blutinfiltriert.

Die Bindegewebsfasern in der Uterusschleimhaut älterer Personen brauchen nicht immer den mehr oder weniger regelmässigen parallelen Verlauf zu zeigen wie in den vorhergehenden Fällen. In Fall 37 (42 Jahre) z. B. gehen die Bindegewebsfasern lichter und zwischen den zahlreichen Drüsen hineingeschlängelt dahin (siehe Fig. 15 Taf. A). Unter den Fasern treten wohl gröbere wie feinere auf.

Wie in der Uterusschleimhaut des geschlechtsreifen Weibes verschiedene Typen des Baues des collagenen Gewebes anzutreffen sind, so verhält es sich auch mit der Uterusmucosa greisenhafter Weiber. So verlaufen die Bindegewebsfasern in Fall 40 (Fig. 16 Taf. A), 45 (Fig. 17 Taf. B) und 51 (Fig. 19 Taf. B) in dem subepithelialen Gewebe des Uteruskörpers mehr oder weniger dicht beieinander und der Oberfläche parallel.

Am dichtesten liegen sie in Fall 45 (53 Jahre) und 51 (59 Jahre). In beiden Fällen ist die Schleimhaut schmäler und schliesst nur vereinzelte Drüsen ein. In Fall 45 sind die Fibern sehr fein, grob dagegen in Fall 51. In Fall 40 (48 Jahre) ist die Schleimhaut sehr breit und enthält ausgiebig Drüsen. Die Bindegewebsfibern laufen nicht so nahe beieinander hin wie in den beiden vorhergehenden Fällen, sondern es zeigen sich grössere oder kleinere Maschen zwischen den Fasern. Tiefer innen schlängeln sich die feinen Fibrillen um Drüsen und Gefässe. — In Fall 48 (57 Jahre) sehen wir ein ganz anderes Bild des collagenen Gewebes. Die Bindegewebsfibrillen, welche ziemlich fein sind, verlaufen licht und um die zahlreichen Drüsen geschlängelt dahin. Unter diesen Fasern kommen auch etwas gröbere vor. Die Fasern entsenden feine Ausläufer nach den Seiten (Fig. 18 Taf. B). — Die Fälle 53 (60 Jahre) und 56 (63 Jahre) erinnern in dem collagenen Gewebe der Schleimhaut stark aneinander. In beiden sind die Fibern besonders zunächst der Oberfläche etwas zusammengepackt, so dass die einzelnen Fasern nicht zu verfolgen sind. In der Nähe der Oberfläche laufen die Bindegewebsfasern dieser parallel, tiefer innen aber schlängeln sie sich etwas nach verschiedenen Seiten. In Fall 53 (Fig. 20 Taf. B) sind die Fasern ein wenig gröber und vielleicht lichter gelagert als in Fall 56 (Fig. 21 Taf. B). — In anderen Fällen wiederum wie in 60 (66 Jahre) und 66 (77 Jahre) sind die Bindegewebsfasern beträchtlich gröber. Untereinander bieten diese beiden Fälle jedoch gewisse Verschiedenheiten dar. Während sich in Fall 60 (Fig. 22 Taf. B) die Bindegewebsfasern der Schleimhaut, die ziemlich breit ist und zahlreiche Drüsen enthält, um diese schlängeln und feine borstenähnliche Ausläufer nach den Seiten entsenden, verlaufen die groben Fibern in Fall 66 (Fig. 23 Taf. B) in grösserem oder kleinerem Abstand voneinander und parallel der Oberfläche. — Die Bindegewebsfasern können auch bei greisenhaften Indi-

viduen ziemlich fein sein. Dieses Verhalten giebt Fig. 24 Taf. B aus Fall 68, auf eine 78jährige Multipara bezüglich, wieder. Näher an der Oberfläche verlaufen die Fibern ziemlich dicht beieinander und der Oberfläche parallel. Tiefer innen schlängeln sich die Fasern um die zahlreichen Drüsen und führen etwas lichter eingestreut dahin.

Wie aus der obigen Darstellung und noch deutlicher aus den Figuren zu diesen Fällen verschiedenen Alters hervorgeht, enthält das interglanduläre Gewebe mit voller Sicherheit Bindegewebsfasern, die sich in den verschiedenen Fällen etwas verschiedenartig verhalten. Im allgemeinen ist jedoch zu bemerken, dass das collagene Gewebe der Uteruskörperschleimhaut von Embryonen und jungen Mädchen sehr fein ist und ein ziemlich dichtes Netzwerk bildet, um beim Eintritt des Menstruationsalters gleichsam loser und lockerer zu werden. Während des geschlechtsreifen Alters treten in reichlicherer Menge gröbere Fasern auf. Ob diese gröberen Bindegewebsfasern mehr bei Primi- und Multiparae als bei Nulliparae und Virgines vorkommen, lässt sich nicht so leicht entscheiden. Doch hat es nach meinen Untersuchungen den Anschein, ob als dies teilweise der Fall wäre. Man vergleiche Fig. 8, 10 und 13, die Primi- und Multiparae angehören, einer- und Fig. 9, 11, 12, 14 und 15, die Nulliparae und Virgines angehören, andererseits. In diesen letzteren Figuren, ausgenommen 12, erscheinen die Bindegewebsfasern etwas loserer und feiner, in den ersteren sieht man ziemlich dicke und feste Bindegewebsbalken. Sogar in Fig. 8 Taf. A aus Fall 23, der sich auf eine verhältnismässig junge Primipara (25 Jahre) bezieht, zeigen sich in dem Gewebe verstreut grobe und feste Bindegewebsfasern. Nach dem Eintritt des Climacteriums scheinen die Bindegewebsfasern näher aneinander zu rücken und gröber zu werden, wie denn das ganze subepitheliale Gewebe fester und stärker bindegewebshaltig wird.

Im Zusammenhang mit dem collagenen Gewebe berühre ich

die Frage, ob die Corpusdrüsen eine Membrana propria besitzen oder nicht. Diese Frage, die zwar von verschiedenen Seiten bejaht worden, ist jedoch trotzdem noch nicht entschieden. So beschreibt Robin (167) eine gelbe halbdurchsichtige und fein granulierte Membran, der das Drüsenepithel aufsitzt. Hennig (71) nennt dieselbe eine structurlose feine, glashelle Haut, an welcher er unter besonders günstigen Umständen spindelförmige Kerne sah. Nach Leopold (111) ist die Membran der Drüsen in der Tiefe eine feine Lage zarter Bindegewebsbündel, deren Endothelien aussen anliegen, weiter oben eine nur aus letzteren — (Zellenplatten, „plättchenförmigen Zellen") — zusammengesetzte Scheide. Krause (103) und Heinricius (66 u. 67) sind der Ansicht, dass die Drüsenmembran aus einer feinen Scheide besteht, die aus Endothelzellen mit ovalen, von der Seite aus betrachtet aber mehr spindelförmig gestalteten Kernen zusammengesetzt ist. Slavjansky (186), Toldt (196), Quain (162), Doleris (24), v. Franqué (41 u. 42), Webster (203) u. a. sprechen von einer Drüsenmembran. Nach H. Meyer (129) ist diese aus langgestreckten Spindelzellen aufgebaut. Derselben Meinung ist Lindgren (113). Möricke (133) ist es gelungen, diese Membran mittelst 30—35 % Kalilauge von frischen Schleimhautstücken zu isolieren. Er beschreibt sie als ein homogenes, structurloses, wasserhelles Häutchen. Nagel (135) bemerkt, die Drüsen seien mit einer doppeltconturierten kernführenden Basalmembran versehen, welche eine unmittelbare Fortsetzung der Basalmembran des Oberflächenepithels bilde und längliche, abgeplattete Kerne trage. Nach Gebhard (55) stellt diese Membran eine bindegewebige Basalmembran dar. v. Tussenbroek und Mendes de Leon (197) leugnen die Existenz einer Drüsenmembran. Desgleichen fehlt eine solche nach Henle (69) an dünnen Schleimhäuten. van Meedervoort (126) beschreibt radiär um die Drüsen verlaufende Zellen mit dünneren und längeren Kernen, die jedoch keine Ähnlichkeit mit den Kernen

der Muskelfasern besitzen. Löfqvist (115), welcher die Nachweisbarkeit einer solchen Membran um die Drüsen einer normalen Schleimhaut bezweifelt, meint, dass die Bilder, welche Anlass zu einer derartigen Auffassung geben, nur durch die scharf markierten unteren Zellengrenzen des Drüsenepithels vorgetäuscht würden. Ebenso stellt Tawildarow (193) das Vorhandensein einer Drüsenmembran entschieden in Abrede.

Sowohl bei Anwendung der Trypsinverdauungsmethode als bei Beitzen der Schnitte mit Phosphormolybdänsäure und darauf folgender Färbung mit Mallory habe ich deutlich sehen können, dass die Drüsen mit einer Scheide umgeben sind, die von bindegewebiger Natur ist. In manchen Fällen ist diese Bindegewebsscheide ausserordentlich fein, während sie in anderen gröber ist und leicht hervortritt. Siehe z. B. Figg. 3, 6, 7, 8, 13, 15, 16, 22 und 23 Taf. A u. B. In diesen Figuren erscheint in der Nähe der Hohlräume der Drüsen ein feiner Bindegewebsring.

Bevor ich dieses Kapitel abschliesse, will ich kurz den Bau des collagenen Gewebes in der Schleimhaut der Vagina und Cervix auf den verschiedenen Altersstufen beschreiben. Bei diesen Untersuchungen habe ich dieselbe Trypsinverdauungsmethode angewandt wie bei denen über die Schleimhaut des Corpus uteri. Im allgemeinen erfordert die Schleimhaut der Vagina eine bedeutend längere Verdauung als entsprechende Präparate aus Uteruskörpern desselben Alters.

Da in Prettis (160) Arbeit von dem subepithelialen Gewebe der Vagina nur gesagt ist, dass „die jugendlichen Vaginen ein zellreiches Bindegewebe, die alten hingegen ein zellärmeres haben", kann es angebracht erscheinen, kurz auf die Resultate meiner Untersuchungen über dieses Gewebe einzugehen. Der Bau des collagenen Gewebes der Vaginalschleimhaut variiert nicht unbedeutend. Ein Blick auf die beigefügten Figuren, die aus mehreren Fällen und verschiedenen Altersperioden stammen, nachdem die Präparate der Trypsinverdauung unterworfen waren,

zeigt bereits, wie überaus verschiedenartig dieses Gewebe sein kann. Mustert man diese 9 Fälle eingehender, die aus der Vagina verschiedener Altersperioden von einem neugeborenen Kinde bis zu einem 66jährigen Weibe stammen, so findet man gewisse ziemlich stark hervortretende Verschiedenheiten.

In Fig. 25 Taf. B aus Fall 6 (ein neugeborenes Kind) scheint so das collagene Gewebe der Vaginalschleimhaut aus sehr feinen Fasern zu bestehen, die ein feines Netzwerk mit kleinen Maschen bilden. In Fig. 26 und 27 Taf. B aus Fall 9 und 11, die Kindern von 9 Monaten resp. 3 Jahren angehören, ist dieses Gewebe gleichfalls sehr fein und zart. In Fall 9 zeigen die Fasern zunächst dem unterliegenden Gewebe eine Tendenz parallel der Oberfläche zu verlaufen. In Fall 11 verfolgen die in der Nähe der Muskelschicht gelegenen Fasern wie geflochten und wellenförmig eine der Oberfläche parallele Richtung. Diese Fasern entsenden nach der Oberfläche hin Äste, die sich in den Papillen ausbreiten und sich umeinander schlängeln. In Fig. 28 Taf. B aus Fall 16 (19 Jahre) treten ziemlich grobe Bindegewebsfasern auf, die zickzackförmig sich nach allen Seiten zwischen den zahlreichen Blutgefässen hinschlängeln. Tiefer innen verlaufen die Fasern wie geflochten und parallel der Oberfläche. Ein Bild, welches einigermassen an das vorige erinnert erscheint in Fig. 29 Taf. B aus Fall 25 (28 Jahre). In diesem Fall kommen nicht eben reichlich Gefässe zu Gesicht. Die Bindegewebsfasern ziehen sich zickzackförmig und etwas mehr der Oberfläche parallel dahin. In Fall 34 (34 Jahre) bilden die Fasern der Oberfläche zunächst ein feines Netzwerk mit kleinen Maschen. Tiefer innen führen ziemlich dicke Fasern wie geflochten und in einer der Oberfläche parallelen Richtung hin. Die Fasern entsenden feine Ausläufer nach den Seiten (Fig. 30 Taf. B). In Fig. 31 Taf. B aus Fall 41 (50 Jahre) zeigen sich zunächst dem Epithel feine Fasern, welche zickzackförmig und parallel der Oberfläche verlaufen. Tiefer innen sind dicke Binde-

gewebsbündel anzutreffen, die ziemlich nahe beieinander liegen und der Oberfläche parallel laufen. In Fig. 32 Taf. B aus Fall 48 (57 Jahre) ist deutlich wahrzunehmen, wie fest und bindegewebshaltig das Gewebe ist. Der Oberfläche zunächst sind die Fasern feiner und ziehen etwas lichter dahin. Sonst besteht das collagene Gewebe aus dicken Fibern, die dicht gelagert sind und der Oberfläche parallel laufen. In Fig. 33 Taf. B aus Fall 60 (66 Jahre) schliesslich scheint das collagene Gewebe aus feinen Bindegewebsfasern zu bestehen, die wie geflochten und parallel der Oberfläche dahinführen. Tiefer innen sind die Bindegewebsfasern gröber und ebenfalls parallel zur Oberfläche orientiert. In den Papillen kommt nur ein endloses Fasernetz von gröberen und feineren Fibrillen zu Gesicht.

Diese Fälle zeigen mit hinlänglicher Deutlichkeit, welcher Unterschied im Bau des collagenen Gewebes der Vaginalschleimhaut von verschiedenem Alter besteht. Dass in diesem Gewebe auch bei Individuen gleichen Alters Verschiedenheiten vorkommen, brauche ich nicht hervorzuheben, ich verweise nur auf die Beschreibung der einzelnen Fälle in der Kasuistik. Fasst man die Resultate zusammen, so ergiebt sich, dass die Bindegewebsfasern in der Vaginalschleimhaut, die bei Embryonen und Kindern fein sind und ein feines Netzwerk mit kleinen Maschen bilden, mit zunehmendem Alter grösser werden und näher aneinander rücken, während sie gleichzeitig in einer der Oberfläche parallelen Richtung verlaufen, um bei greisenhaften Individuen schliesslich dicht beieinander zu liegen und ein festes fibröses Gewebe zu bilden.

In der Portio- und besonders in der Cervicalschleimhaut ist das collagene Gewebe bedeutend lockerer und loser. Da sich dieses Gewebe in der Portioschleimhaut kaum von dem der Vagina unterscheidet, übergehe ich es hier vollständig und verweise auf die Ausführungen über dieses Gewebe in der Vagina. Fast in den meisten Fällen, sowohl in denen, die von Em-

bryonen, wie in denen, die von Greisenhaften stammen, bilden die Bindegewebsfibern in der Cervix zunächst der Oberfläche ein mehr oder minder loses Fasernetz. Tiefer innen verlaufen die Fibern parallel der Oberfläche. Diese Fibern sind um so gröber, von je älteren Personen die Präparate stammen. Ab und zu ist ein gewisser Unterschied im Bau des collagenen Gewebes während der verschiedenen Altersperioden zu beobachten. Während so das Bindegewebsfasernetz bei Embryonen und jüngeren Individuen zunächst der Oberfläche in der Cervix aus feinen Fibrillen besteht, findet man mitunter bei Personen mittleren Alters und besonders bei greisenhaften Weibern in diesem feinen Fasernetz auch gröbere Bindegewebsfibern, die gewöhnlich aus tieferen Schichten kommen und sich in verschiedenen Richtungen hinwinden wie z. B. in Fall 24, 30, 35, 37, 38, 41, 47, 54, 55, 57, 61, 65 und 70.

Fasse ich die Ergebnisse meiner Untersuchungen über das collagene Gewebe der Uterovaginalschleimhaut kurz zusammen, so erhellt

1. dass das interglanduläre Gewebe des Corpus uteri Bindegewebsfasern enthält;

2. dass das collagene Gewebe bei Embryonen und jungen Mädchen sehr fein ist und ein dichtes Netzwerk darstellt, um beim Eintritt des Menstruationsalters gleichsam loser und lockerer zu werden;

3. dass in diesem feinen Gewebe während des geschlechtsreifen Alters (wahrscheinlich im Zusammenhang mit Geburten) reichlich gröbere Bindegewebsfasern auftreten;

4. dass die Bindegewebsfasern nach dem Climacterium näher aneinander zu rücken und gröber zu werden scheinen, wie überhaupt das ganze subepitheliale Gewebe fester und stärker bindegewebshaltig wird;

5. dass die Drüsen mit einer feinen bindegewebshaltigen Scheide umgeben sind;

6. dass die Bindegewebsfasern in der Vaginalschleimhaut bei Embryonen und Kindern fein sind und ein feines und dichtes Netzwerk bilden;

7. dass diese Fasern mit zunehmendem Alter gröber werden und näher aneinander rücken, indem sie zugleich eine der Oberfläche parallele Richtung einschlagen;

8. dass die Bindegewebsfasern in der Vaginalschleimhaut bei Greisenhaften dicht beieinander liegen und ein festes fast fibröses Gewebe bilden;

9. dass das collagene Gewebe der Cervicalschleimhaut ein loses und lockeres Gewebe feiner Fasern bildet;

10. dass diese Fibern desto gröber sind, aus je höheren Altersperioden die Uteri stammen und mitunter von Personen mittleren Alters und besonders bei greisenhaften Weibern gröbere Bindegewebsfibern aus den tieferen Schichten aufsteigen und sich zunächst der Oberfläche nach verschiedenen Richtungen hinschlängeln;

11. dass man in der Trypsinverdauungsmethode ein sicheres Mittel besitzt sowohl um zu entscheiden, ob ein Gewebe Bindegewebsfasern enthält oder nicht, wie auch um den Verlauf dieser Fasern näher zu studieren.

2. Das elastische Gewebe.

Die Verbreitung der elastischen Fasern in der Vaginalschleimhaut ist u. a. von Pretti (160) und etwas später und genauer von Obermüller (140) untersucht worden. Pretti sagt nur: „Die Capillaren, die in die Papillen ausstrahlen, kommen aus einem an elastischen Fasern reichen Bindegewebe, auf welchem die Papillen ruhen und welches Louis Heitzmann structurlose Membran nennt, das aber von einem feinen Netz von elastischen Fasern und Bindegewebszellen gebildet ist.“ Nach Pretti verringert sich die Zahl der elastischen Fasern in der

Vagina in höherem Alter. Obermüller beschreibt das elastische Gewebe der Vagina auf verschiedenen Altersstufen von einem 7monatlichen Embryo bis zu einem 86 Jahre alten Weibe. Er findet elastische Fasern beim Fötus im 7. Monat nur in den Arterienwänden und in der äusseren Vaginalwand. Schon in einem Alter von 2—10 Jahren sind diese Fasern im subepithelialen Gewebe anzutreffen. Ausser dem elastischen Netz dicht unter dem Epithel findet der genannte Forscher in diesem Gewebe nur Spuren von elastischen Fasern. Wie Pretti sieht Obermüller in Vaginen nach dem Climacterium eine gewisse Rückbildung eintreten, die Menge des elastischen Gewebes hat etwas abgenommen. Im hohen Greisenalter sind die Fasern vielfach unregelmässig gestaltet und teilweise schollig degeneriert. Bei Entzündungen vermindern sich die elastischen Fasern oder sie sind in ihrer Lagerung verändert, oft in scholliger Degeneration begriffen.

Das elastische Gewebe der Portio vaginalis uteri ist u. a. von Dührssen (28), v. Dittel (23), Woltke (210) und Pick (155) beschrieben worden. Nach Dührssen bilden die elastischen Fasern ein oberflächliches unter dem Plattenepithel gelegenes Netzwerk, welches bis zur Cervicalschleimhaut reicht, und ein tiefes gröberes Netzwerk, welches die Gefässe umspinnt. Beide Netzwerke hängen untereinander und mit den elastischen Fasern der Scheide zusammen. Bei Neugeborenen fehlt das tiefe Netz elastischer Fasern, ebenso bei alten Frauen; bei Frauen mit infantilem Habitus, die erst spät concipieren, ist es mangelhaft entwickelt. Die polypenähnlichen Knäuel elastischer Fasern kommen in einer jüngeren Portio nicht vor. v. Dittel, welcher Dührssens Angaben bestätigt, findet jedoch, dass die Verbindungszüge zwischen oberflächlichem und tiefem Netz in der Nähe des äusseren Muttermundes nicht so ausgeprägt sind, wie jener sie beschreibt. Woltke wiederum findet in dem Teil der Portio, welcher der Cervicalschleimhaut anliegt, keine

elastischen Fasern. Das tiefe Netz, im Alter nach 60 Jahren ziemlich stark ausgebildet, verschwindet nach dem 70. Jahre vollständig. Pick beobachtet dieses Netzwerk in der geschlechtsreifen Portio, allerdings nur im allgemeinen, doch giebt es Ausnahmen. Dagegen fügt er hinzu: „Nicht der 'völlige Schwund' in dem grössten Teile der Portio, sondern im Gegenteil eine Zunahme der elastischen Fasern, namentlich auch in ihrem centralen Teile, charakterisiert die altersatrophische Portio".

Nach Woltke dringt bei frischer catarrhalischer Entzündung der Portio vaginalis die rundzellige Infiltration zwischen die basale Schicht des geschichteten Plattenepithels und das oberflächliche elastische Faserwerk. Bei höherem Grade der Entzündung wird es durchbrochen. Nach Pick treten bei Entzündung der Portio vaginalis auch in deren centralem Teile elastische Fasern auf.

Im Corpus uteri Neugeborener trifft Melnikow-Raswedenkow (127) im allgemeinen wenig elastisches Gewebe an. Hoehl (78), der zwei Fälle von mehrschichtigem Epithel im kindlichen Corpus uteri beschrieben hat, findet, dass, während die Basalmembran in den ausschliesslich Cylinderepithel führenden Abschnitten nur spärlich feine elastische Fasern aufweist, deren Anzahl an den Punkten mit stärkster Plattenepithelbildung sich beträchtlich vermehrt. Hahl (59) beschreibt in fötalen Uteris elastische Fasern nur in den Arterienwänden als eine dichte, circulär unter der Intima hinlaufende Schicht. In Präparaten, die aus ganz frühen Stadien des fötalen Lebens stammten, hat er keine elastischen Fasern angetroffen.

Acconci (1) und v. Dittel (23) haben die Verbreitung der elastischen Fasern in dem graviden, kreissenden und frisch puerperalen Uterus (Acconci) untersucht. Beide Autoren sagen, dass der Uterus elastische Elemente besonders in seinen äusseren Schichten enthalte und dass diese eine besondere Ausbildung sowohl im unteren Corpussegment wie namentlich in der Cervix

uteri, d. h. also in der gesamten „Dehnungszone" (v. Dittel), erfahren.

Davidoff (21) und Woltke (210) haben gefunden, dass im geschlechtsreifen Uterus die innere Schicht des Myometriums und Endometriums von elastischen Elementen frei ist. Pick (155) bestätigt diesen Befund. Doch hat er hin und wieder sogar bei Nulliparae, aber eigentlich bei Atrophia senilis, mit der stärksten Vergrösserung feine elastische Fibrillen in der inneren Schicht der Muscularis angetroffen und die Fasern stellenweise 2—3 mm in das Endometrium hinein zu verfolgen vermocht. Melnikow-Raswedenkow (127) erwähnt in seiner Arbeit über die elastischen Fasern, dass der Uterus ziemlich viel elastisches Gewebe enthalte, welches sich fast in sämtlichen Teilen dieser Organe ausbreite. Nach Koelliker (101) und Arnal (6) fehlen die elastischen Fasern stets in der Mucosa corporis uteri. Der letztere, welcher Uteri von Frauen hohen Alters untersucht hat, sagt, dass destoweniger elastische Fasern anzutreffen seien, von je älteren Personen die Uteri stammten. Ebenso meint Dührssen (28), dass sich die Zahl der elastischen Fasern mit zunehmendem Alter verringere. Davidoff (21) und Poroschin (159), die je einen Fall von Uterusruptur während der Schwangerschaft untersucht haben, fanden in denselben weniger elastische Fasern als normaliter vor. Poroschin ist der Ansicht, dass die Ursache des Mangels an elastischem Gewebe wenigstens in seinem Fall aller Wahrscheinlichkeit nach in dem hohen Alter der Frau und in den mehrfachen Geburten zu suchen sei.

Nach Pick (155) und Melnikow-Raswedenkow (127) nimmt dagegen die Menge elastischer Fasern bei Atrophie des Uterus und ebenso im hohen Alter nach mehrfachen Geburten (Pick) zu. Bei Betagten findet Pick eine Verdickung, Zerbröckelung und Verklumpung der Fasern. Die elastischen Fasern können zu dicken Massen verschmelzen, in welchen man die einzelnen Elemente sehr schwer unterscheiden kann (Woltke)

Szasz-Schwarz (191), der das elastische Gewebe bei einer Virgo wenig entwickelt findet, schildert, wie im Uterus von Multiparae der grösste Teil der Muscularis durch ein elastisches Gewebe ersetzt ist. Desgleichen erwähnt er, dass das elastische Gewebe bei Atrophia senilis erhalten bleibt, dass aber die Fasern verdickt und in Klumpen zerfallen sind.

Was die Verbreitung der elastischen Fasern in der Vaginalschleimhaut in den von mir untersuchten Fällen betrifft, so bieten sie keine besonders grossen Verschiedenheiten dar. Die Schleimhaut enthält bei den jüngsten Embryonen feine elastische Fasern gewöhnlich nur in der Gefässwand dicht unter der Intima (siehe Fall 2 und 3). Bei etwas älteren Embryonen wie in Fall 4 und 5 erscheint dicht unter dem Epithel eine feine elastische Schicht. Ausserdem kommen in diesen Fällen vereinzelte feine und kurze elastische Fasern zu Gesicht. Dieselbe Verbreitung des elastischen Gewebes fand ich in Fall 1, der sich auf einen Fötus von 17 cm Körperlänge bezieht. In Fall 6 wiederum, der von einem neugeborenen Kinde stammt, sind nur verstreute und kurze elastische Fasern anzutreffen. Schon bei den jüngsten Kindern wie in Fall 7 (5 Monate alt) entsendet das elastische Netz, welches dicht unter dem Epithel der Vagina liegt, feine Äste in die Tiefe. Bei Kindern und Mädchen sind die elastischen Fasern in der Vagina sehr fein. Sie werden im geschlechtsreifen Alter und besonders nach einer Geburt gewöhnlich etwas gröber, wie z. B. in Fall 18 und 39 u. a. Das elastische Gewebe besteht aus einer gröberen oder feineren Schicht dicht unter dem Epithel, welche längere oder kürzere Äste in die Tiefe und in die Papillen hinauf entsendet. Im übrigen finden sich kurze und schraubenförmig gewundene elastische Fasern vor, die nach verschiedenen Seiten hinlaufen.

Nach dem Climacterium nimmt im Gegensatz zu den Befunden Prettis und Obermüllers die Menge der elastischen Fasern zu. Sie werden zugleich gröber und rollen sich zu

einem Knäuel zusammen. Das elastische Gewebe kann sich in so hohem Grade vermehren, dass von dem übrigen Gewebe der Schleimhaut nicht mehr besonders viel zu erkennen ist, wie z. B. in Fall 53, 58 und 68.

Bei Entzündung der Vaginalschleimhaut, so in den Fällen, wo das macroscopische Bild der Vagina infolge der Abstossung der obersten Zelllagen des Epithels nach der Färbung dunkel war, verändert sich das elastische Gewebe etwas. Die elastische Schicht liegt etwas unterhalb des Epithels und kann auf kurzen Strecken unterbrochen sein. Die kleinzellige Infiltration dringt zwischen die basale Schicht des geschichteten Plattenepithels und das elastische Faserwerk ein. Beispiele für dieses Verhalten findet man in den Fällen 12, 24, 49, 52, 63 und 65. In allen diesen Fällen war das macroscopische Bild der Vagina nach der Färbung mit Mayers Hämalaun mehr oder weniger dunkel. Die elastische Schicht verläuft eine Strecke unterhalb des Epithels. Siehe Fall 24, 49 und 52. Das Gewebe enthält im übrigen kurze und feine elastische Fasern, die nach verschiedenen Richtungen hinziehen. In anderen Fällen, wie z. B. in 12 und 65, führt die elastische Schicht zwar auch dicht unter dem Epithel dahin, doch ist sie in kurzen Abständen unterbrochen. In Fall 63 schliesslich, wo das macroscopische Farbenbild der Vagina ebenfalls dunkel war, besteht das elastische Gewebe nur aus längeren und kürzeren Fasern, die der Oberfläche parallel laufen. Die elastische Schicht kann sich bisweilen ein Stück unter dem Epithel hinziehen, obwohl in dem Gewebe keinerlei Spuren einer Entzündung zu bemerken sind, wie in Fall 41.

Fasst man diese Resultate zusammen, so ersieht man, dass, während die Vaginalschleimhaut der jüngsten Embryonen gewöhnlich nur feine elastische Fasern in den Arterienwandungen enthält, diese Fasern bei etwas älteren Embryonen schon in Gestalt einer feinen elastischen Schicht unter dem Epithel auftreten. Das elastische Gewebe vermehrt sich mit zunehmendem

Alter und ist nach dem Climacterium am reichlichsten. Gleichzeitig werden die Fasern gröber und rollen sich gewissermassen zusammen. Die von Melnikow-Raswedenkow (127) geäusserte Ansicht, dass die elastischen Fasern bei alten Leuten und im umgekehrten Verhältnis zu dem Schwunde der specifischen Organelemente an Menge zunehmen, hat also nach meinen Präparaten auch für die Vaginalschleimhaut Gültigkeit

In der Schleimhaut der Portio treten die elastischen Fasern sehr verschiedenartig auf. So setzt sich die elastische Schicht in manchen Fällen wie 15, 21 und 25 von der Vagina bis in die Mitte der Portio oder etwas weiter fort, wonach sie sich in eine Menge längerer und kürzerer Fasern auflöst. In anderen Fällen hinwieder wie in 8, 10, 11, 13, 29, 30, 35, 40, 46, 52, 67 und 69 rückt das elastische Bündel aus der Vagina bis in die Gegend des Überganges des Plattenepithels in Cylinderepithel, wo es plötzlich aufhört. In den Fällen 22, 24, 26, 28, 34, 42, 45, 48, 57, 61 und 63 verbreitern sich die elastischen Fasern in der Portio zu einem breiteren oder schmäleren Band und werden zugleich feiner. Auch in diesen Fällen hören die Fasern beim Übergang des Plattenepithels in Cylinderepithel auf. In Fall 16, 38, 41, 43, 44, 47, 49, 51, 53, 54, 55, 58, 59, 60, 62, 64, 66, 68 und 70 rückt die elastische Schicht aus der Vagina tiefer in die Portio, wonach die Fasern sich auflösen und beim Übergang des Plattenepithels in Cylinderepithel verschwinden. Diese letzten Fälle stammen alle ausser 16 und 38 (?) von Frauen nach dem Climacterium. In Fall 5, 6, 12, 18, 19, 23, 27, 32, 33, 36, 37, 56 und 65 treten in der Portioschleimhaut nur kürzere und längere elastische Fasern auf, die nach verschiedenen Seiten verlaufen. In Fall 7, 9, 14, 17, 31 und 50 wurde das elastische Gewebe der Portio nicht untersucht, da hier der Übergang zwischen Vagina und Cervix als Serie geschnitten wurde. In Fall 39 ist die elastische Schicht in der Portio an mehreren Stellen unterbrochen. Das Gewebe ist in dieser Gegend stark kleinzellig infiltriert.

Mit Dührssen (28), v. Dittel (23) und Woltke (210) u. a. das elastische Gewebe der Portio in zwei verschiedene Netzwerke, ein oberflächlicheres und ein tieferes, einteilen zu zu wollen, die durch feine elastische Fasern untereinander zusammenhängen würden, scheint mir nicht recht gelungen. Wie aus der obigen Darstellung hervorgeht, enthält die Portioschleimhaut gewöhnlich eine elastische Schicht, die die Fortsetzung der in der Vagina auftretenden bildet. Diese Schicht kann entweder wie in der Vagina dicht unter dem Epithel liegen oder auch, was nach dem Climacterium das gewöhnlichere ist, tiefer rücken. Schliesslich kann sie sich ausbreiten und mit den anderen Fasern ein breites Band bilden oder sich auch in kürzere und längere Fasern auflösen, die nach verschiedenen Seiten verlaufen. Das subepitheliale Gewebe der Portio enthält unter der elastischen Schicht eine grössere oder kleinere Menge elastischer Fasern, welche länger oder kürzer sind und in verschiedenen Richtungen hinführen. Diese Fasern nehmen im allgemeinen nach dem Climacterium an Zahl zu. Wie Pick (155) finde auch ich, dass eine Zunahme der elastischen Fasern die altersatrophische Portio charakterisiert.

Unter den verschiedenen Autoren, welche das Verhalten der elastischen Fasern in der Uterovaginalschleimhaut beschrieben haben, erwähnen die meisten nur flüchtig deren Auftreten in der Cervix, andere schweigen darüber. Nach Pick fehlen der Cervicalschleimhaut die elastischen Fasern vollständig. Woltke geht noch weiter, wenn er sagt, dass in dem Teil, der an die Cervicalschleimhaut grenzt, keine elastischen Fasern anzutreffen seien. — In den meisten meiner Fälle, ausgenommen die Embryonen, finde ich einzelne kurze und feine elastische Fasern. Diese liegen gewöhnlich in der Nähe der Muskelschicht. In Fall 1 (17 cm langer Fötus) zeigen sich indes dicht unter dem Epithel der Cervix feine vereinzelte elastische Fasern. In Fall 27 und 62 treten die Fasern in kleinen Klumpen auf. In

den Fällen 5, 22, 31 und 63 erscheinen sie nur in den tiefer gelegenen Arterienwänden. Elastische Fasern werden vermisst in der Cervicalschleimhaut der Fälle 8, 11, 13, 15, 16, 17, 21, 23, 26, 28, 36, 43 und 64. Bei weitem das gewöhnlichste ist, dass die Cervicalschleimhaut feine und kurze elastische Fasern bietet, mögen es deren auch nur wenige sein. Nach dem Climacterium scheinen sie im allgemeinen nicht zuzunehmen.

Zum Schluss gehe ich zu meinen Untersuchungen der elastischen Fasern des Corpus uteri über. In den Arterienwandungen fötaler Uteri ganz früher Stadien hat Hahl (59) keine elastischen Fasern vorgefunden. In allen meinen Fällen, die Embryonen von 17—40 cm Körperlänge angehören, also ebenfalls von einem sehr frühen Stadium, habe ich in den Arterienwandungen der unterliegenden Gewebe im Corpus uteri dicht unter der Intima eine feine elastische Schicht beobachtet. In der Schleimhaut der Fälle 2—5 selbst habe ich dagegen keine elastischen Fasern entdecken können. In Fall 1 erscheint ausserdem unter dem Epithel eine feine elastische Schicht. Dieser Fall, der, wie früher beschrieben, sich von den anderen auch im Verhalten des Uterusepithels unterscheidet, erinnert zum Teil an die von Hoehl (78) geschilderten Fälle von kindlichen Uteris. Wie oben erwähnt wurde, fand der Genannte nämlich in der Schleimhaut dicht unter dem geschichteten Epithel feine elastische Fasern. — In Fall 8 (5 Monate) und Fall 12 (11 Jahre) kommen in der Uteruschleimhaut vereinzelte kurze und feine elastische Fasern zu Gesicht. In den übrigen Fällen der ersten Gruppe sind solche nur in den Arterienwandungen der unterliegenden Gewebe anzutreffen.

Unter den Fällen geschlechtsreifen Alters, d. h. also unter den der zweiten Gruppe angehörenden, zeigen sich in der Schleimhaut feine und vereinzelte kurze elastische Fasern und zwar hauptsächlich in den tieferen Schichten zunächst der Muscularis nur in 20, 23, 24, 33, 34, 35 und 39. In allen übrigen

zu dieser Gruppe gerechneten Fällen fehlen diese Fasern in der Schleimhaut gänzlich.

Nach dem Climacterium treten in der Gebärmutterschleimhaut gewöhnlich feine und kurze und mehr verstreute elastische Fasern auf. Dieselben können entweder ausschliesslich in der Arterienwand wie im Fall 40, 54, 66 und 67 oder ausserdem in der Schleimhaut und alsdann in den meisten Fällen in der Nähe der Muskelschicht vorkommen. Mitunter erscheinen sie in kleinen vereinzelten Klumpen wie in Fall 48, 53—57, 59, 60, 62, 63 und 68. In Fall 41, 43, 51, 58 und 61 waren in der Uterusschleimhaut keine elastischen Fasern aufzuspüren.

Die Ansicht, dass das Endometrium und die innerste Schicht des Myometriums keine elastischen Fasern besitzen, eine Ansicht, die ziemlich allgemein herrschend zu sein scheint und von mehreren Autoren wie Davidoff (21), Woltke (210) u. a. verfochten wird, besteht also nach meinen Fällen eigentlich bloss für Uteri von Embryonen, Kindern und Weibern während des Menstruationsalters und sogar auch bei den letzteren nur mit gewissen Ausnahmen zu Recht. Nach dem Climacterium dagegen sind in der Gebärmutterschleimhaut, gewöhnlich wiewohl sehr spärlich und in der Nähe der Muskelschicht feine und kurze elastische Fasern zu beobachten. Wie früher erwähnt giebt Pick (155) zu, dass er die elastischen Fasern hin und wieder stellenweise 2—3 mm in das Endometrium hinein verfolgen konnte. Der einzige, der betont, dass diese Fasern „fast" in allen einzelnen Teilen des Uterus anzutreffen sind, ist Melnikow-Raswedenkow (127).

Was sonst das Verhalten des elastischen Gewebes im Corpus uteri anbelangt, finde ich mit Pick, Melnikow-Raswedenkow, Woltke und Szasz-Schwarz (191), dass die elastischen Fasern bei hohem Alter und nach mehrfachen Geburten in der Muskelschicht zunehmen und zu klumpigen Massen verschmelzen, in denen sich die einzelnen Fasern schwer unterscheiden lassen.

So erscheinen in Fall 18 (22jährige Primipara) und 30 (30jährige Nullipara) grosse Klumpen elastischer Fasern um die Gefässe der unterliegenden Gewebe, während solche grosse Massen in Fall 19 (22jährige Nullipara) und den noch älteren Fällen 31 (31jährige Nullipara) und 36 (36jährige Nullipara) nicht nachzuweisen waren. In sämtlichen Fällen von 38 bis 70 kommen diese grossen Klumpen elastischer Fasern in den unterliegenden Geweben vor. Doch variieren sie in den verschiedenen Fällen etwas. Im Corpus uteri vermehren sich also die elastischen Fasern mit den Jahren, nicht umgekehrt.

Fasst man die Resultate meiner Untersuchungen über das elastische Gewebe der Uterovaginalschleimhaut kurz zusammen, so ergiebt sich:

1. dass die elastischen Fasern eigentlich erst nach dem Climacterium in der Schleimhaut des Corpus uteri auftreten und zwar entweder als kurze, feine und mehr verstreute, sowie in der Nähe der Muskelschicht gelegene Fäden oder auch in der Arterienwand als feine Fasern dicht unter der Intima;

2. dass diese Fasern manchmal auch in der Gebärmutterschleimhaut von geschlechtsreifen Weibern, von Kindern und sogar in fötalen Uteris anzutreffen sind. Selbst in Uteris der frühesten Stadien kommen wie in allen Uteris verschiedener Altersperioden feine elastische Fasern in der Gefässwand der unterliegenden Gewebe vor;

3. dass die elastischen Fasern im Corpus uteri bei hohem Alter und nach mehrfachen Geburten an Menge zunehmen;

4. dass in der Cervcialschleimhaut aller Altersperioden, ausgenommen Embryonen, gewöhnlich vereinzelte kurze und feine elastische Fasern beobachtet werden können;

5. dass in der Portioschleimhaut gewöhnlich eine elastische Schicht vorzufinden ist, die die Fortsetzung der entsprechenden Schicht in der Vagina bildet. Diese Schicht kann entweder wie in der Vagina dicht unter dem Epithel liegen oder auch, was

nach dem Climacterium gewöhnlicher ist, mehr in die Tiefe rücken. In der Portio kann diese elastische Schicht auch fehlen, und statt dessen können hier elastische Fasern erscheinen, die eventuell ein breites Band bilden und in verschiedenen Richtungen hinlaufen;

6. dass die elastischen Fasern in der Vagina schon bei etwas älteren Embryonen als eine feine elastische Schicht dicht unter dem Epithel auftreten. Bei Embryonen jüngerer Stadien nur in der Arterienwand dicht unter der Intima;

7. dass das elastische Gewebe der Schleimhaut sowohl in der Portio als auch in der Vagina mit zunehmendem Alter allmählich anwächst und nach dem Climacterium am reichlichsten ist. Gleichzeitig werden die Fasern gröber und rollen sich sozusagen zusammen.

3. Die Zellen.

Wie das interglanduläre Gewebe im allgemeinen von den verschiedenen Autoren verschieden aufgefasst und beschrieben worden ist, so haben auch die Zellen, die dieses Gewebe bilden, abweichende Deutungen erhalten. So ist Robin (167) der Ansicht, dass dieses Gewebe aus einer fibroplastischen Masse mit 2 verschiedenen Arten von Kernen, Rundzellen, Spindelzellen mit centralem Kern, glatten Muskelzellen und amorpher Verbindungsmasse zusammengesetzt ist. Ausserdem wollte er in der Uteruskörperschleimhaut eine eigentümliche Art von Interglandularzellen gefunden haben, die in der Cervix nicht vorkäme. Dieselben sind sphärisch, ovoid und polyedrisch. Ungefähr dieselbe Auffassung hegen Courty (19) und Sappey (175). Henle (69) lässt die Schleimhaut sich aus dichtgedrängten Kernen und Zellen zusammensetzen, die auch zu kurzen rhombischen Plättchen auswachsen. Die Lücken zwischen diesen Gebilden sind mit einer feinkörnigen Masse ausgefüllt. So auch

v. Hessling (72). Chrobak (15) beschreibt eine Masse scheinbar freier Kerne, langgestreckter oder vielfach gestalteter polyedrischer, plättchenförmiger Zellen, Faserzellen, eine grosse Menge Zwischensubstanz und von der innersten Schicht aufsteigende Muskelbündel. Nach v. Scanzoni (176) baut sich das Gewebe aus zahlreichen Kernen und Spindelzellen auf. Luschka (116) hält dafür, dass die Schleimhaut teils aus runden oder länglichen Zellen, teils aus ebenso geformten nackten Nuclei bestehe. Lindgren (113) beschreibt das interglanduläre Gewebe als zusammengesetzt aus dichtgedrängten etwas feinkörnigen spindelförmigen und rundlichen Kernen, von denen manche deutlich mit Zellprotoplasma umgeben sind. Kundrat und Engelmann (105) nehmen nur Spindel- und Rundzellen an, die in einer amorphen Zwischensubstanz liegen. Derselben Meinung sind u. a. Quain (162), Debierre (22), Nagel (135) und Schauta (178). Cadiat (13) beschreibt die Mucosa uteri als aus reichlicher amorpher Masse und embryoplastischen Kernen zusammengesetzt. Möricke (133) findet, dass die Schleimhaut aus Rund- und Spindelzellen sowie freien Kernen, Bindegewebe und amorpher fein granulierter Masse besteht. Nach Hönigsberger (87) hinwieder wird die Mucosa von zahlreichen Bindegewebsbündeln, freien Kernen und amorpher Zwischensubstanz gebildet.

Leopold Meyer (131) betrachtet die Hauptmasse des interstitiellen Gewebes als aus 2 Arten Zellen, nämlich kleinen runden oder polygonalen und grossen ovalen Zellen gebildet. Die letzteren erinnern an die sog. Deciduazellen. In normalem Zustand sind die kleineren Zellen in der Überzahl. Diese Zellen können Spindelformen annehmen. In der Nähe der Drüsen ist dies constant der Fall, nicht selten aber sind sie verstreut im Gewebe anzutreffen und erinnern alsdann an Bindegewebszellen. Der genannte Forscher findet alle Übergänge von runden Zellen zu spindelförmigen, von kleinen spindel-

förmigen mit dunklem Kern zu grossen spindelförmigen mit körnigem Protoplasma und ovalem körnigem, schwach gefärbtem Kern. Ebenso beschreiben Wyder (211) und Küstner (110) nur Rund- und Spindelzellen. Frey (45) spricht von stern- und spindelförmigen Zellen. Krause (103) lässt die Schleimhaut aus spindelförmigen Zellen mit länglich ovalen Kernen und mehr rundlichen Zellen, die mit Ausläufern versehen sind, bestehen. Er beschreibt ausserdem Leukoplasten und glatte Muskelfasern. Nach Heinricius (66 und 67) besteht die Grundsubstanz des Stromas aus sternförmigen Zellen, die einen Kern in der Mitte und von dem Protoplasma ausgehende feine Ausläufer besitzen. Auf und zwischen diesen sternförmigen Zellen in den von den Ausläufern gebildeten Maschen sieht man zwei Arten von Kernen, nämlich grosse ovale, schwach gefärbte und kleine runde und spindelförmige, stärker tingierte. Die kleineren Kerne hält Heinricius für ausgewanderte Lymphkörperchen. Koelliker (101), Gebhard (55) und Webster (203) finden in der Schleimhaut sowohl stern- und spindelförmige Faserzellen als auch ausserdem Rundzellen. R. Meyer (132) beschreibt längliche Zellen mit kleinem schmalem Kern und kürzere spindelige Zellen mit grossem ovalem Kern und dazu rundliche Zellen.

Während also manche Autoren in der Gebärmutterschleimhaut sowohl Rund- als Spindelzellen beschreiben, glauben andere wie Doleris (24) und Löfqvist (115), dass es sich hier um ein und dieselben Zellen handelt, die aber infolge der Druckverhältnisse verschiedene Formen angenommen haben. So sagt Doleris: „Sa forme va de celle de la cellule ronde ou lymphoïde classique jusqu'à la cellule géante, véritable bloc protoplasmatique, énorme, d'une vitalité singulière fragmenté en noyaux multiples". Löfqvist meint, die Zellen müssten richtiger Kerne genannt werden, „da keine Zellgrenze zu unterscheiden ist". Ebenso spricht Schmal (181) nur von Kernen. Brösike

(10) beschreibt bloss eine homogene Grundsubstanz mit zahlreichen runden Zellen. Ungefähr derselben Ansicht ist Fritsch (49). v. Tussenbroek und Mendes de Leon (197), Pinkuss (157), Testut (194), Poirier et Charpy (158) u. a. finden, dass das Stroma in manchen Präparaten zum überwiegenden Teil nur aus runden, in anderen aus spindelförmigen Zellen und etwas Zwischenstoff besteht. In der Regel setzt sich das interglanduläre Gewebe jedoch aus Rundzellen zusammen, während die spindelförmigen Zellen rund um die Drüsen und Gefässe sowie in tieferen Lagen erscheinen.

Nach Toldt (196) kommen in dem subepithelialen Gewebe spindel- und sternförmige Zellen, lymphoide Zellen und ausserdem eine homogene wahrscheinlich flüssige Zwischensubstanz vor. Schmitt (182) und Jacobi (90) unterscheiden in dem Gewebe ovale Zellen mit Ausläufern, Lymphkörperchen und eine homogene Masse. Diese Interzellularsubstanz stellt nach van Meerdervoort (126) und L. Meyer (131) eine artefact durch Alcohol gebildete Masse dar. Der erstere konnte in Präparaten, die in Müllerscher Flüssigkeit fixiert waren, keine Spur von Zwischenzellstoff entdecken. Löfqvist (115) äussert sich hierüber folgendermassen: „Die diffuse Masse hingegen, in welcher diese fixen Kerne zu liegen scheinen, und die so reichlich zwischen den eben beschriebenen Fasern vorhanden ist, lässt sich kaum anders deuten als als freiflüssige Lymphe, die bei Fixation gesunden Endometriums coaguliert ist".

Während manche Autoren wie v. Tussenbroek und Mendes de Leon (197) u. a. dafür halten, dass in normaler Schleimhaut keine Leukocyten vorkommen, haben andere wie Krause (103), Schenk (180), Döderlein (26), Stöhr (190), Arnal (6) u. a. eine verschiedene Menge Lymphkörperchen in dem normalen Endometrium gefunden. — Schenk und Döderlein beschreiben das interglanduläre Gewebe als aus Bindegewebszellen und Fibrillen mit eingestreuten Lymphkörperchen

zusammengesetzt. Ausser diesen Zellen ist Stöhr noch auf eine geringe Menge homogener Zwischensubstanz gestossen.

Glatte Muskelzellen sind im Stroma u. a. von Robin (167), Farre (35), Hennig (71), Chrobak (15), Krause (103) und Boldt (9) nachgewiesen worden.

Ausserhalb der Gravidität haben Ruge (172), Leopold Meyer (130), Overlach (147), Klein (96), v. Franqué (41 und 42), Schauta (178), Löfqvist (115) u. a. deciduaähnliche Zellen in der Uterusmucosa während normaler oder verschiedener pathologischer Zustände angetroffen. Andere, wie Heinricius (66 u. 67), Tawildarow (193), haben im Endometrium ausserhalb der Schwangerschaft keine solchen Zellen vorgefunden. In ein paar Fällen von hyperplastischer Endometritis hat der erstere diese Zellen gesehen, hier bildete aber eine Fehlgeburt des ätiologische Moment der Entzündung.

Wederhake (204) hat in der normalen Uterusschleimhaut vereinzelte Zellen gefunden, die in ihren Eigenschaften Plasmazellen ähneln. Dieselben würden vorzugsweise an der Grenze der Schleimhaut und der Muskulatur vorkommen. Doch glaubt der Autor, dass sie nicht als echte Plasmazellen aufzufassen seien. Diese letzteren hat er zusammen mit Deciduazellen bei Schwangerschaft beobachtet. Niemals hat Wederhake dagegen Mastzellen in Uteris angetroffen, und zwar weder in der Schleimhaut noch in der Muskulatur, die klinisch oder microscopisch nichts Krankhaftes aufwiesen. Er sagt: „Ich muss mich daher denjenigen Autoren anschliessen, die annehmen, dass die Mastzellen pathologische Gebilde sind". Pfannenstiel (153) hat diese letztgenannten Zellen, die er mit dem Namen Waldeyers Plasmazellen (nach Wederhake) bezeichnet, im Endometrium gefunden. Arnal (6) hat sowohl diese als auch eosinophile Zellen im Myometrium, aber nicht in der Schleimhaut gesehen. Florenzo d'Erchia (33), der dieser Frage grössere Aufmerksamkeit gewidmet hat, schreibt: „Im Uterus der Neugeborenen

sind die Mastzellen ungeordnet in den verschiedenen Schichten desselben verteilt. Sie befinden sich vereinzelt oder zu Gruppen vereinigt besonders in der Umgebung der Gefässe und zahlreicher im Bindegewebe des Collum uteri als in demjenigen des Corpus. Man sieht sie gewöhnlich häufiger in der Tiefe der Uteruswände als unter der Schleimhaut und relativ in grösserer Menge um die Drüsen herum als unmittelbar unter dem Bekleidungsepithel der Uterusschleimhaut. Dieselbe Erscheinung beobachtet man am Uterus der erwachsenen Frau. Nur sind hier die Mastzellen an Zahl und Umfang grösser".

In der letztverflossenen Zeit hat Maximow (122, 123 und 124) die verschiedenen im Bindegewebe vorkommenden Zellformen untersucht und genauer zu beschreiben, zu präcisieren, mit einander zu vergleichen und endlich auch ihre Beziehungen zu einander und zu den Elementen des Blutes nach Möglichkeit festzustellen versucht. Er unterscheidet in dem normalen Bindegewebe folgende Zellformen: 1. Fibroblasten, 2. Mastzellen, 3. ruhende Wanderzellen (Clasmatocyten), 4. kleine amöboide Wanderzellen (Lymphocyten), 5. Plasmazellen, 6. eosinophile Zellen und 7. Fettzellen.

Unter einer Mastzelle versteht Maximow dasselbe wie Ehrlich, der diesen Begriff eingeführt hat, und wie dessen Schüler Westphal, der die neu entdeckten Elemente ausführlicher beschrieb, nämlich „eine Zelle, in deren Protoplasma als constante und specifische Einschlüsse besondere Körnchen vorhanden sind, die sich mit verschiedenen basischen Anilinfarben färben und dabei eine metachromatische Nuance annehmen". Maximow unterscheidet histiogene oder Bindegewebsmastzellen und hämatogene oder Mastleukocyten.

Ruhende Wanderzellen (Ranviers und Marchands Klasmatocyten) sind nach Maximow sicher zum grössten Teil dasselbe wie die „cellules rhagiocrines" Renaut. „Es sind

meistens spindelförmige Elemente mit in die Länge gezogenen zipfelförmigen Enden, doch trifft man recht häufig auch kürzere, platte, ovale Exemplare. Viel seltener sind Zellen mit mehreren langen Ausläufern. Im allgemeinen sind sie kleiner als die Fibroblasten." Der Zellleib ist stets überall im Gegensatz zu dem der Fibroblasten, wo die Zellgrenzen z. T. verschwommen erscheinen, sehr scharf conturiert und kann verschiedene, der Umgebung angepasste Formen annehmen. „Der Kern ist auch ganz anders, als in den Fibroblasten; er ist stets kleiner, dabei meist länglich, selten rundlich und hat niemals eine so regelmässige, glatt conturierte ovale Form; seine Membran bildet meistens kleine Unebenheiten und Fältchen." Der Kern besitzt oft nierenförmige Gestalt. Besonders charakteristisch aber für diese Zellen sind die eigentümlichen körnigen Einschlüsse des Protoplasmas. Die Granula liegen vornehmlich an beiden Enden des Kernes angesammelt. Ihre Zahl unterliegt übrigens bedeutenden Schwankungen, je nach dem Individuum und sogar je nach der Stelle im Bindegewebe. Maximow ist, wie er sagt, nicht selten auf granulalose Zellen gestossen, „die aber auch dann sofort an dem typischen scharf begrenzten Zellleib und dem kleinen Kern erkannt werden können." Diese Zellen treten auf mit Polychrommethylenblau gefärbten Präparaten deutlich hervor, in denen die Granula intensiv blaugrün gefärbt sind, und vielleicht noch deutlicher auf Eisenhämatoxylinpräparaten, in denen die Körnchen schwarz erscheinen.

Nach Maximow kommen diese ruhenden Wanderzellen oder Clasmatocyten überall im Bindegewebe des Organismus vor, wenn sie auch nicht ganz so deutlich hervortreten wie im lockeren Bindegewebe. Er äussert sich hierzu folgendermassen: „Dass die beschriebenen ruhenden Wanderzellen, die Clasmatocyten, überall im Bindegewebe des Organismus verbreitet sind, ist jedenfalls über alle Zweifel erhoben; nur sind sie in den meisten Organen wegen der ungünstigen Lage, wegen der Dichtig-

keit des Gewebes nicht so klar zu demonstrieren, wie im lockeren Bindegewebe."

Zu den kleinen amöboiden Wanderzellen (Lymphocyten) rechnet Maximow sowohl die kleinsten lymphocytenähnlichen als auch die grösseren Zellen, die den einkernigen Leukocyten des Blutes entsprechen und weiter noch mehr wachsen können. Er ist der Ansicht, dass alle diese Wanderzellen von den einkernigen ungekörnten Leukocyten des Blutes und der Lymphe, den Lymphocyten im allgemeinen, morphologisch und genetisch nicht zu unterscheiden und nicht zu trennen sind.

Als Plasmazellen bezeichnet Maximow diejenigen Zellen, die durch ihre rundliche Form, durch das scharf conturierte, mittelst basischer Anilinfarben dunkel färbbare Protoplasma ohne distincte Körnung, durch einen centralen hellen, die Centrosomen enthaltenden Hof und den excentrischen kleinen runden dunklen Kern charakterisiert sind.

Was Maximow unter Fibroblasten, eosinophilen und Fettzellen versteht, bedarf keiner Erklärung, da er diese Benennungen für Zellen anwendet, die allgemein unter diesen Namen gehen.

Ich gehe nunmehr zu meinen eigenen Untersuchungen der Zellformen der Uterovaginalschleimhaut über. In sämtlichen Fällen von den Embryonen bis zu den ältesten Frauen trifft man im subepithelialen Gewebe sofort zwei verschiedene Zellformen an. Die eine derselben gehört zu den Fibroblasten und über sie ist nicht viel zu sagen. Die Zellform variiert etwas, sie ist bald gross und protoplasmareich, bald lang und schmal und enthält weniger Protoplasma. Die Zellgrenze tritt nicht immer gleich deutlich hervor. Wie die Zelle selbst, nimmt auch der Zellkern verschiedene Formen an. Bald ist er oval, fast rund und gleichmässig, bald schmal und lang. Das letztere ist in der Nähe der Drüsen und Blutgefässe der Fall.

Die andere Zellform, die nicht weniger gewöhnlich als die erste ist, ist vielleicht etwas kleiner als die Fibroblasten und be-

sitzt eine etwas wechselnde Form, d. h. sie ist bald langgestreckt fast spindelförmig, bald sternförmig mit einem mit kurzen Fortsätzen versehenen Zellleib. Diese Fortsätze können in grösserer oder kleinerer Zahl vorkommen und verschieden lang sein. Die Zellgrenze ist scharf und tritt deutlich hervor. Der Zellkern, der gewöhnlich in der Mitte der Längsachse der Zelle liegt, ist leicht oval von Form mit kleinen Einbuchtungen, deren beträchtlichste sich am öftesten in der Mitte der Längsseite befindet, und nimmt bei Färbung mit Polychrommethylenblau eine blaue Farbe an. Die Structur des Kernes erscheint fast homogen mit kaum unterscheidbaren kleinen Chromatinpartikelchen von eine Nuance tieferer Farbe. Bei Färbung mit Eisenhämatoxylin nimmt der Kern eine schwarze Farbe an. Im Protoplasma findet man in kleinerem oder grösserem Abstand vom Kerne Granula, deren Zahl etwas variiert. So trifft man auf Zellen, die nur einige wenige Granula enthalten, während andere deren ziemlich reichlich aufweisen. Diese Zellen und insbesondere die Granula treten deutlich in mit Polychrommethylenblau und noch deutlicher in mit Eisenhämatoxylin gefärbten Präparaten hervor. Vergl. Fig. 42 und 43 Taf. C. Die Granulakörnchen unterscheiden sich von der Mastzellenkörnung vornehmlich dadurch, dass die letzteren bei Färbung mit Polychrommethylenblau nach Unna eine metachromatische (rotviolette) Farbe annehmen, während die ersteren eine blauschwarze Farbe erhalten. Auch ist die Zahl der Körnchen in den letzteren Zellen bedeutend grösser als in den ersteren.

Diese Zellform glaube ich mit den von Maximow näher beschriebenen ruhenden Wanderzellen (Clasmatocyten), deren sämtliche Eigenschaften sie zeigt, identificieren zu dürfen.

Im Uterus sind diese Zellen etwas grösser als in der Vagina, was darauf zurückzuführen ist, dass das subepitheliale Gewebe in ersterer gewöhnlich etwas lockerer ist als in dieser. Ebenso sind die Granula in den Zellen des Uterus meistens etwas zahl-

reicher als in denen der Vagina. Man vergleiche die Zellen in Fig. 42 Taf. C aus dem Uterus mit denjenigen in Fig. 43 Taf. C aus der Vagina. In manchen Präparaten sind diese Zellen mit Leichtigkeit, in anderen wiederum erst nach einigem Suchen herauszufinden, je nachdem ob die Zellen dicht aneinander und zusammengedrängt liegen oder weniger oder mehr Granula einschliessen. Im allgemeinen treten sie deutlich hervor, sobald man sie zu sehen und zu unterscheiden gelernt hat. Diese Zellen kommen im subepithelialen Gewebe der Uterovaginalschleimhaut sehr ausgiebig und überall vor.

Zu den Plasmazellen habe ich nur diejenigen Zellen gerechnet, die sich deutlich durch die von Maximow beschriebenen Merkmale auszeichnen. Als Lymphocyten (kleine amöboide Wanderzellen) führe ich schliesslich sowohl die kleinsten lymphocytenähnlichen Zellen als auch die kleinen Zellen von unbestimmter Form an, die keiner der übrigen Gruppen zugewiesen werden können. Wenn in dem Gewebe polynucleäre Leucocyten angetroffen worden sind, habe ich sie besonders erwähnt. Was die roten Blutkörperchen anbelangt, so habe ich sie nur in den Fällen angegeben, wo sie reichlicher vorgekommen sind, ohne sie in allen Fällen anzuführen, wo mir ein oder das andere vereinzelte ausgewanderte rote Blutkörperchen begegnet ist.

Im subepithelialen Gewebe der Vagina und Cervix von Fall 1—3 (Embryonen von 17—19 cm Körperlänge) sind nur Fibroblasten und Plasmatocyten zu finden. In Fall 4—70 kommen auch Lymphocyten vor. Diese treten in Fall 4 (Embryo von 23 cm Körperlänge) nur spärlich auf. Mastzellen zeigen sich hie und da in der Vaginalschleimhaut von Fall 6 (neugeborenes Kind) und 8 (5 Monate altes Kind). In Fall 7 (5 Monate) und 9 (9 Monate) wurden diese Zellen nicht angetroffen. In Fall 10—70 kommen Mastzellen im subepithelialen Gewebe der Vagina vor. In einigen Fällen wie 12, 21, 22, 25, 32 und 53 finden sich nur einige Exemplare. In der Cervicalschleimhaut erscheinen

Mastzellen erst von Fall 13 an. In Fall 25 und 32 nur da und dort ein Exemplar. In manchen Fällen, d. h. in 8, 10, 17, 19, 21, 22, 29, 30, 33, 36, 41, 42, 49, 50, 52, 53, 64 und 67 sind in der Cervixmucosa keine Mastzellen anzutreffen, wohl aber in den unterliegenden Geweben (Muskelschicht). — Plasmazellen kommen im subepithelialen Gewebe in allen Fällen ausser den Embryonen und in Fall 6, also in Fall 7—70 vor. In Fall 7, 9, 28, 32, 33 und 53 finden sich nur vereinzelte Exemplare. In der Cervix erscheinen dieselben Zellen in allen Fällen von 8—70, darunter in Fall 9, 23, 28, 29, 32, 33 und 53 nur hie und da einige wenige.

Eosinophile Zellen kommen in der Vaginalschleimhaut in allen Fällen von 7—70 vor, ausgenommen in 10, 33 und 37, wo ich vergebens danach gesucht habe. Diese Zellen treten in verschiedener Menge auf. Nur hie und da zeigt sich eine eosinophile Zelle in den Fällen 8, 9, 11, 12, 17, 24, 25, 28, 29, 32, 35, 44, 47, 53 und 70. In der Cervix begegnen wir ihnen in allen Fällen von 12 (11 Jahre) bis 70, ausgenommen in 32, 33, 36, 37, 42, 49, 50 und 55, wo solche Zellen nicht zu entdecken waren. Nur in einzelnen Exemplaren treten sie in den Fällen 12, 17, 21, 23, 24, 25, 28, 29, 35, 44, 47, 53 und 70 auf.

Grössere oder kleinere Blutungen waren in der Vaginalschleimhaut in den Fällen 16, 24, 49, 52, 57, 59, 63, 65 und 67 vorgekommen. Ausserdem zeigte sich in Fall 24, 52, 57, 63 und 65 hie und da ein polynucleärer Leucocyt. In diesen 5 Fällen war das macroscopische Bild der Vagina nach der Färbung infolge Abstossung der obersten Zelllagen des Epithels dunkel. In Fall 6, 12 und 49 war das macroscopische Bild der Vagina ebenfalls dunkel, ohne dass in der Schleimhaut polynucleäre Leucocyten nachgewiesen werden konnten. — In der Cervix kommen in Fall 16, 20, 24, 28, 39, 52, 57, 59, 63, 65 und 67 grössere oder kleinere Blutinfiltrate vor und zwar gewöhnlich in der Nähe der Os ut. ext. Ausserdem sind in Fall 39, 57

und 65 vereinzelte polynukleäre Leucocyten zu beobachten. In Fall 18, 20 und 24 findet man in der Cervixmucosa blutpigmentführende Zellen.

Im subepithelialen Gewebe der Vagina und Cervix aller Altersstufen sind also nach meinen Fällen sowohl Fibroblasten wie Clasmatocyten anzutreffen. Lymphocyten kommen nicht bei Embryonen der jüngsten Stadien, wohl aber bei solchen aus etwas älteren Stadien und bei Kindern, Erwachsenen und sehr alten Personen vor. Mastzellen, Plasmazellen und eosinophile Zellen fehlen in der Schleimhaut von Embryonen und Neugeborenen, sind aber auf allen anderen Altersperioden zu beobachten. In der Cervix kommen Mastzellen nicht immer in der Schleimhaut, wohl aber in den unterliegenden Geweben vor. Eosinophile werden in der Cervicalschleimhaut der jüngsten Kinder vermisst. In einzelnen Fällen sind diese Zellen weder in der Vaginal- noch in der Cervicalschleimhaut zu finden.

Das subepitheliale Gewebe der Vagina und Cervix enthält in den meisten Fällen ungefähr dieselben Zellen, die Maximow in normalem Bindegewebe beschrieben hat.

In der Uteruskörperschleimhaut sämtlicher Fälle von 1—70 sind sowohl Fibroblasten als Clasmatocyten anzutreffen. In Fall 4 (23 cm langer Embryo) bis 70 treten Lymphocyten auf. Diese erscheinen vereinzelter in Fall 4, 5, 7 und 8. Plasmazellen wurden nicht in den ersten 9 Fällen beobachtet. Ebenso wenig waren sie in Fall 11, 13, 17, 25, 33, 35, 37, 39, 41, 54 und 69 zu finden. Sie kommen nur in einzelnen Exemplaren in Fall 10, 12, 16, 21, 28, 30, 31, 32, 36, 45—49, 55—59, 63, 66 und 68 zu Gesicht. In den übrigen Fällen sind diese Zellen etwas reichlicher. Eosinophile Zellen zeigen sich, wiewohl nur vereinzelt, in der Uterusschleimhaut der Fälle 18, 27—29, 40, 41, 44, 45, 47, 53, 56, 57, 59—61, 63—68 und 70.

In den Fällen 15, 20, 21, 26, 29, 36, 44, 51, 54, 59, 61, 64, 66, 67 und 70 ist das subepitheliale Gewebe mehr oder weniger

Schleimhaut des Corpus uteri (elastische Fasern und Zellen).

Nr.	Alter	Breite	Elastische Fasern	Zellen: Fibroblasten	Klasmatocyten	Lymphocyten	Plasmazellen	Eosinophile	Rote Blutk.	Polynucleäre	Blutpigment-führende	Bemerkungen
1	17 cm	nicht zu schmal	elastische Schicht dicht unter dem Epithel und vereinzelte feine elastische Fasern	+	+	—	—	—	—	—	—	
2	18 „	schmal	—	+	+	—	—	—	—	—	—	
3	19 „	ziemlich breit	—	+	+	—	—	—	—	—	—	
4	23 „	sehr schmal	—	+	+	+	—	—	—	—	—	
5	40 „	ziemlich breit	—	+	+	+	—	—	—	—	—	
6	Neugebor.	nicht zu breit	—	+	+	+	—	—	—	—	—	
7	5 Monate	ziemlich schmal	—	+	+	+	—	—	—	—	—	
8	5 „	ziemlich schmal	vereinzelte feine und kurze elastische Fasern	+	+	+	—	—	—	—	—	
9	9 „	nicht zu breit	—	+	+	+	—	—	—	—	—	
10	1½ Jahre	ziemlich breit	—	+	+	+	+	—	—	—	—	
11	3 „	ziemlich breit	—	+	+	+	+	—	—	—	—	
12	11 „	schmal	hie und da eine feine Faser	+	+	+	+	—	—	—	—	
13	14 „	breit	—	+	+	+	+	—	—	—	—	
14	16 „	sehr breit	—	+	+	+	+	—	—	—	—	
15	16 „	sehr breit	—	+	+	+	+	—	+	+	—	Blutinfiltrat
16	19 „	schmal	—	+	+	+	+	—	—	—	—	
17	21 „	ziemlich breit	—	+	+	+	+	—	—	—	—	
18	22 „	ziemlich breit	—	+	+	+	+	+	—	—	+	
19	22 „	sehr breit	—	+	+	+	+	—	—	—	—	
20	24 „	ziemlich breit	vereinzelte feine Fasern	+	+	+	—	+	—	—	+	Deciduazellen in Rückbildung Blutinfiltrat
21	25 „	ziemlich breit	—	+	+	+	+	—	+	+	—	
22	25 „	sehr breit	—	+	+	+	+	—	—	—	—	
23	25 „	ziemlich breit	hie und da eine feine Faser	+	+	+	+	—	—	—	—	
24	26 „	nicht zu breit	„	+	+	+	+	—	—	—	+	
25	28 „	breit	—	+	+	+	—	—	—	—	—	
26	28 „	ziemlich breit	—	+	+	+	+	—	+	+	—	Blutinfiltrat
27	28 „	breit	—	+	+	+	+	+	—	—	—	
28	29 „	ziemlich breit	—	+	+	+	+	—	—	—	—	
29	29 „	ziemlich breit	—	+	+	+	+	+	—	—	+	Blutinfiltrat
30	30 „	nicht zu breit	—	+	+	+	+	—	—	—	+	
31	31 „	ziemlich breit	—	+	+	+	+	—	—	—	—	
32	31 „	ziemlich breit	—	+	+	+	+	—	—	—	—	
33	32 „	nicht zu breit	vereinzelte feine und kurze elastische Fasern	+	+	+	—	—	—	—	—	
34	34 „	ziemlich schmal	„	+	+	+	+	—	—	—	+	
35	35 „	ziemlich breit	„	+	+	+	—	—	—	—	—	
36	36 „	breit	—	+	+	+	+	—	+	+	—	Blutinfiltrat
37	42 „	ziemlich breit	—	+	+	+	—	—	—	—	—	
38	43 „	ziemlich breit	—	+	+	+	+	—	—	—	—	
39	44 „	sehr schmal	vereinzelte feine und kurze elastische Fasern	+	+	+	—	—	—	—	—	
40	48 „	sehr breit	—	+	+	+	+	+	—	—	—	
41	50 „	ziemlich breit	—	+	+	+	—	—	—	—	—	
42	50 „	ziemlich schmal	hie und da eine feine elastische Faser	+	+	+	+	—	—	—	—	
43	50 „	breit	—	+	+	+	—	—	—	—	—	
44	53 „	breit	hie und da eine feine elastische Faser	+	+	+	+	+	+	—	—	Blutinfiltrat
45	53 „	ziemlich schmal	„	+	+	+	+	+	—	—	—	
46	55 „	eher schmal	„	+	+	+	+	—	—	—	—	
47	56 „	ziemlich breit	„	+	+	+	+	+	—	—	—	
48	57 „	breit	„	+	+	+	+	—	—	—	—	
49	57 „	nicht zu breit	in kleineren Klumpen	+	+	+	+	—	—	—	—	
50	58 „	ziemlich breit	„	+	+	+	+	—	—	—	—	
51	59 „	nicht zu breit	—	+	+	+	+	+	+	—	—	Blutinfiltrat
52	60 „	ziemlich breit	hie und da eine feine elastische Faser	+	+	+	+	—	—	—	—	
53	60 „	breit	kürzere und längere Fasern und kleine Klumpen	+	+	+	+	+	—	—	—	
54	60 „	breit	„	+	+	+	+	—	+	—	—	Blutinfiltrat
55	61 „	verschieden breit	„	+	+	+	+	—	—	—	—	
56	63 „	breit	„	+	+	+	+	+	—	—	—	
57	64 „	breit	„	+	+	+	+	+	—	—	—	
58	64 „	schmal	—	+	+	+	+	—	—	—	—	
59	65 „	ziemlich breit	kürzere und längere Fasern und kleine Klumpen	+	+	+	+	+	+	—	—	Blutinfiltrat
60	66 „	nicht zu breit	„	+	+	+	+	+	—	—	—	
61	67 „	breit	—	+	+	+	+	+	+	—	—	Blutinfiltrat
62	68 „	ziemlich schmal	hie und da Fasern in kleineren Klumpen	+	+	+	+	—	—	—	—	
63	71 „	verschieden breit	„	+	+	+	+	+	—	—	—	
64	74 „	ziemlich breit	—	+	+	+	+	+	+	+	—	Blutinfiltrat
65	74 „	ziemlich breit	hie und da eine feine elastische Faser	+	+	+	+	—	—	—	—	
66	77 „	nicht zu breit	—	+	+	+	+	+	+	—	—	Blutinfiltrat
67	77 „	ziemlich breit	—	+	+	+	+	+	+	—	—	„
68	78 „	ziemlich breit	kleine vereinzelte Klumpen	+	+	+	+	+	—	—	—	
69	79 „	sehr breit	hie und da eine feine elastische Faser	+	+	+	+	—	—	—	—	
70	79 „	ziemlich breit	„	+	+	+	+	+	+	+	—	Blutinfiltrat

blutinfiltriert. In Fall 15, 21, 26, 36, 64 und 70 kommen ausserdem einzelne polynucleäre Leucocyten vor.

In Fall 18, 20, 24, 29, 30 und 34 erscheinen in dem Gewebe blutpigmentführende Zellen. Der jüngste Fall, in dem diese Zellen vorgefunden wurden, war ein 22jähriges, der älteste ein 34jähriges Weib. — Fall 20 (24 Jahre), in dem ein Monat vor dem Exitus eine Geburt stattgefunden hatte, ist der einzige Fall, in dem ich auf grosse runde Zellen mit einem grossen runden Kern gestossen bin. Diese Zellen erinnern an Deciduazellen (Deciduazellen in Rückbildung). In den übrigen meiner Fälle habe ich keine solchen Zellen gesehen.

Wie Wederhake (204) habe ich in der Schleimhaut des Corpus uteri keine Mastzellen gefunden. In Fall 13 (14 Jahre) bis 70 kommen solche Zellen vereinzelt in der Muskelschicht vor.

Im interglandulären Gewebe des Corpus uteri waren nach meinen Fällen in den jüngsten Stadien von Embryonen nur zwei verschiedene Arten Zellen zu unterscheiden, nämlich Fibroblasten und Clasmatocyten. Erst in etwas älteren Stadien von Embryonen und im übrigen in der Schleimhaut aller Altersperioden wurden ausserdem Lymphocyten beobachtet. Plasmazellen kamen nicht in der Uterusmucosa von Embryonen und Neugeborenen vor. Bei Kindern und Erwachsenen sowie bei Leuten hohen Alters wurden diese Zellen in grösserer oder kleinerer Zahl unabhängig vom Alter angetroffen. Mitunter zeigten sich nur einzelne Exemplare und in manchen Fällen fehlten sie sogar vollständig. Eosinophile Zellen traten gewöhnlich erst nach dem Climacterium auf, obwohl sie nicht in allen Uteri wiederzufinden waren. Ab und zu kamen sie auch bei jüngeren Personen vor. Der jüngste Fall, in dem ich diesen Zellen begegnet bin, war jedoch 22 Jahre alt. So wurden also in der Uterusschleimhaut, hauptsächlich aber nach dem Climacterium, alle Zellen bis auf Mast- und Fettzellen (die letzteren habe ich wegen der ungeeigneten Fixation des Materials in

Sublimatpikrinsäure nicht berücksichtigt; eine Nachosmierung so behandelten Materiales gelingt nicht) angetroffen, die nach Maximow im normalen Bindegewebe nachweisbar sind.

Muskelzellen habe ich in der Schleimhaut nicht vorgefunden, wohl aber erstreckten sich oftmals Muskelfasern von der Muskelschicht weit in die Mucosa hinein.

Die kleinen runden Zellen, die von verschiedenen Autoren wie Kundrat und Engelmann (105), Wyder (211), Leopold Meyer (131), Koelliker (101), Küstner (110), R. Meyer (132), Gebhard (55), Webster (203) u. a. in der Uterusschleimhaut beschrieben werden, sind wahrscheinlich dieselben Zellen, die ich als Lymphocyten bezeichnet habe. Manche Forscher wie Krause (103), Toldt (196), Heinricius (66 u. 67), Schmitt (182), Jacobi (90), Döderlein (26), Schenk (180), Stöhr (190), Arnal (6) u. a. haben auch in der normalen Uterusschleimhaut Lymphocyten angetroffen. Dass, wie Doleris (24) und Löfqvist (115) meinen, die runden und spindelförmigen Zellen identisch miteinander wären und nur infolge der Druckverhältnisse verschiedene Form angenommen hätten, kann nicht richtig sein.

Die Zellen, die ich als Clasmatocyten angeführt habe und die sich durch lange Protoplasmaausläufer auszeichnen, möchte ich als dieselben Zellen betrachten, die von manchen Autoren (Frey [45], Toldt [196], Krause [103], Heinricius [66 u. 67], Koelliker [101], Gebhard [55], Webster [203] u. a.) sternförmige genannt werden. Ob die feinen körnigen Massen, die manche Autoren gesehen haben, als abgeschnittene granulagefüllte Clasmatocytenausläufer aufzufassen sind, will ich nicht mit Bestimmtheit behaupten.

Fasst man die Resultate dieser meiner Untersuchungen kurz zusammen, so ergiebt sich:

1. dass das subepitheliale Gewebe der Vagina und Cervix uteri in allen Altersperioden ausgenommen Embryonen und Neugeborene

gewöhnlich mit geringen Ausnahmen aus denselben Zellen besteht, die Maximow im normalen Bindegewebe beschreibt, nämlich aus Fibroblasten, Clasmatocyten, Lymphocyten, Plasmazellen, Mastzellen und eosinophilen Zellen;

2. dass in der Uterovaginalschleimhaut von Embryonen der frühsten Stadien nur Fibroblasten und Clasmatocyten und auf etwas älteren Stadien und bei Neugeborenen ausserdem Lymphocyten zu unterscheiden sind;

3. dass das interglanduläre Gewebe des Uterus aller Altersperioden ausgenommen Embryonen und Neugeborene gewöhnlich aus Fibroblasten, Clasmatocyten, Lymphocyten und Plasmazellen aufgebaut ist;

4. dass in demselben Gewebe nach dem Climacterium vereinzelte eosinophile Zellen auftreten. Diese können manchmal auch früher vorkommen;

5. dass Mastzellen in der Uterusschleimhaut fehlen und nur in der unterliegenden Muskelschicht zu finden sind.

Über die elastischen Fasern und Zellen der Schleimhaut des Corpus uteri im besondern gewährt die beigefügte Tabelle einen Überblick.

VI. Litteraturverzeichnis.

1. Acconci, Contributo allo studio dell' anatomia e fisiologia dell' utero gestante e partoriente. Estratto dal giornale della regia academia di medicina. 1890. Nr. 7. Zit. nach Pick, L., Über das elastische Gewebe in der normalen und pathologisch veränderten Gebärmutter. v. Volkmanns Samml. klin. Vortr. 1900—1903. N. F. Nr. 283. S. 92.
2. Aeby, Chr., Der Bau des menschlichen Körpers. Leipzig 1871. S. 634—637.
3. Alterthum, E., Tuberkulose der Tuben und des Beckenbauchfells. Hegars Beiträge. 1898. Bd. I. S. 42—99.
4. Amann, J. A. jr., Kurzgefasstes Lehrbuch der microscopisch-gynäkologischen Diagnostik. Wiesbaden 1897. S. 61—75.
5. Aran, F. A., Leçons cliniques sur les maladies de l'utérus et de ses annexes. Paris 1858—1860. S. 419—432.
6. Arnal, H., Contribution à l'étude de l'utérus sénile. Thèse. Paris 1905.
7. Björkenheim, E. A., Zur Kenntnis des Epithels im Uterovaginalkanal des Weibes. Vorläufige Mitteilung. Anatom. Anzeiger. 1906. Bd. XXVIII. S. 447—449.
8. Bock, C. E., Handbuch der Anatomie des Menschen. Leipzig 1849. Bd. I. S. 751.
9. Boldt, H. J., Beitrag zur Kenntnis der normalen Gebärmutterschleimhaut. Deutsche med. Wochenschr. 1890. Bd. XVI. S. 803.
10. Broesike, G., Lehrbuch der normalen Anatomie des menschlichen Körpers. Berlin 1897. S. 649.
11. Bulius, Über Frühstadien des Uteruscarcinoms. Deutsche med. Wochenschrift. 1905. Bd. XXXI. S. 525.
12. Bumm, E., Die gonorrhoischen Erkrankungen der weiblichen Harn- und Geschlechtsorgane. Veits Handbuch der Gynäkologie. Wiesbaden 1897. Bd. I. S. 447.
13. Cadiat, M. O., Mémoire sur l'utérus et les trompes. Journal de l'anatomie et de la physiologie normales et pathologiques de l'homme et des animaux. 1884. Tome XX. Nr. 5. S. 409—431.

14. Cedercreutz, A., Zur Kenntnis der Topographie des Plattenepithels der männlichen Urethra im normalen und pathologischen Zustande. Sonderabdruck aus Archiv für Dermatologie und Syphilis. 1906. Bd. LXXIX. H. 1.
15. Chrobak, R., Strickers Handbuch der Lehre von den Geweben des Menschen und der Tiere. Leipzig 1872. Artikel Uterus. S. 1169—1182.
16. Churchill, F., Traité pratique des Maladies des Femmes. Paris 1874. S. 7.
17. Clark, J. G., Ursprung, Wachstum und Ende des Corpus luteum nach Beobachtungen am Ovarium des Schweines und des Menschen. Archiv für Anat. u. Phys. 1898. S. 95—134.
18. Cohn, E., Zur Casuistik der Amenorrhoe bei Diabetes mellitus und insipidus. Zeitschr. f. Geb. u. Gyn. 1887. Bd. XIV. S. 194—198.
19. Courty, A., Traité pratique des maladies de l'utérus, des ovaires et des trompes. Paris 1881. S. 50—66.
20. v. Davidoff, M., und Böhm, A. A., Lehrbuch der Histologie des Menschen. Wiesbaden 1898.
21. Давыдовъ, Г. Л. Къ вопросу объ измѣненіи эластической ткани, матки при самопроизвольныхъ разрывахъ ея во время родовъ и беременности. Дисс. С. Пб. 1895. — Davidoff, H. L., Zur Frage der Veränderungen des elastischen Gewebes des Uterus bei Spontanrupturen intra partum et graviditatem. Inaug.-Dissert. St. Petersburg 1895.
22. Debierre, Ch., Traité élémentaire d'anatomie de l'homme. Paris 1890. Tome II. S. 758—760.
23. v. Dittel, L. jr., Über die elastischen Fasern der Gebärmutter. Wiener klin. Rundschau. 1895. S. 465. Ref. in Schmidts Jahrbüchern. Bd. 254. 1897. S. 116.
24. Doleris, J. A., Anatomie et physiologie de la muqueuse utérine. Nouvelles archives d'obstétrique et de gynécologie. 1894. S. 193—221.
25. Dominici, H., Sur un procédé de technique histologique appliqué à l'étude des cellules conjonctives. Sonderabdr. aus „Folia haematologica". II. Jahrg. Nr. 4. Berlin 1905.
26. Döderlein, A., Die Entzündungen der Gebärmutter. Veits Handbuch der Gynäkologie. Bd. II. Wiesbaden 1897. S. 286—288.
27. Dursy, E., Lehrbuch der systematischen Anatomie. Lahr 1863. S. 221.
28. Dührssen, A., Beitrag zur Anatomie, Physiologie und Pathologie der Portio vaginalis uteri. Archiv f. Gyn. 1891. Bd. 41. S. 259—294.
29. Düvelius, J., Zur Kenntnis der Uterusschleimhaut. Zeitschr. f. Geb. u. Gyn. 1894. Bd. X. S. 175—186.
30. Eckhard, C., Lehrbuch der Anatomie des Menschen. Giessen 1862. S. 213.
31. Eckhardt, Über die Beschaffenheit der Uterusmucosa nach Kastration. Centralbl. f. Gyn. 1896. Bd. XX. S. 786—789.
32. Engström, O., Till menstruationens statistik. Finska Läkaresällskapets Handlingar. 1894. Bd. XXXVI. S. 222—224.

33. d'Erchia, F., Beitrag zum Studium des Bindegewebes des Uterus während der puerperalen Rückbildung. Monatsschr. f. Geb. u. Gyn. 1897. Bd. V. S. 595—604.
34. Ewald, A., und Kühne, W., Die Verdauung als histologische Methode. Separatabdruck aus den Verhandlungen des Naturhist. Med. Vereins zu Heidelberg. Bd. I. Heft 5. 1877.
35. Farre, A., Uterus and its appendages. The cyclopaedia of anatomy and physiology by Rob. Todd. London 1859. Vol. V. Suppl. Volume. S. 636. Zit. nach Löfqvist, R., Zur Pathologie der Mucosa corporis uteri. Akademische Abhandlung. Berlin 1903.
36. Ferroni, E., Sulla struttura dell' utero senile. Annali di ostetrica e ginecologia. Anno XXIII. 1901. S. 773—810.
37. Fischel, W., Beiträge zur Morphologie der Portio vaginalis uteri. Arch. f. Gyn. 1880. Bd. XVI. S. 192—202.
38. Flint, J. M., Reticulum of the Adrenal. Anat. Anz. 1899. Bd. XVI. S. 1—13.
39. Derselbe, Das Bindegewebe der Speicheldrüsen und des Pankreas und seine Entwickelung in der Glandula submaxillaris. Archiv f. Anat. u. Phys. 1903. S. 61—106.
40. Foerster, A., Handbuch der speciellen pathologischen Anatomie. Leipzig 1854. S. 309.
41. v. Franqué, O., Über Endometritis, Dysmenorrhöe und Abrasio mucosae Zeitschr. f. Geb. u. Gyn. 1898. Bd. XXXVIII. S. 35—66.
42. Derselbe, Endometritis und Dysmenorrhöe. Centralbl. f. Gyn. 1898. Bd. XXII. S. 306—307.
43. Franz, K., Ein Beitrag zur Kenntnis der Endometritis hyperplastica ovarialis. Arch. f. Gyn. 1898. Bd. LVI. S. 363—371.
44. Frey, H., Handbuch der Histologie und Histochemie des Menschen. Leipzig 1876. S. 590.
45. Derselbe, Grundzüge der Histologie. Leipzig 1879. S. 189.
46. Friedländer, C., Physiologisch-anatomische Untersuchungen über den Uterus. Leipzig 1870.
47. v. Friedländer, F., Abnorme Epithelbildungen im kindlichen Uterus. Zeitschr. f. Geb. u. Gyn. 1898. Bd. XXXVIII. S. 10—15.
48. Fritsch, H., Handbuch für Frauenkrankheiten von Billroth und Lucke. Stuttgart 1855. Bd. I. S. 990.
49. Derselbe, Die Krankheiten der Frauen. Braunschweig 1884. S. 5.
50. Derselbe, Die Lageveränderungen und die Entzündungen der Gebärmutter. Deutsche Chirurgie. 1885. Zit. nach Löfqvist, R., Zur Pathologie der Mucosa corporis uteri. Akad. Abhandl. Berlin 1903. S. 58.
51. Frommel, R., Über puerperale Atrophie des Uterus. Zeitschr. f. Geb. u. Gyn. 1882. Bd. VII. S. 305—313.
52. Gebhard, C., Über die vom Oberflächenepithel ausgehenden Carcinomformen des Uteruskörpers sowie über den Hornkrebs des Cavum uteri. Zeitschr. f. Geb. u. Gyn. 1892. Bd. XXIV. S. 1—8.

53. Gebhard, C., Über das Verhalten der Uterusschleimhaut bei der Menstruation. Zeitschr. f. Geb. u. Gyn. 1895. Bd. XXXII. S. 321.

54. Derselbe, Die Menstruation in Veits Handbuch der Gynäkologie. Wiesbaden 1898. Bd. III. S. 65—70.

55. Derselbe, Pathologische Anatomie der weiblichen Sexualorgane. Leipzig 1899. S. 7—15, 69—71.

56. Gegenbauer, C., Lehrbuch der Anatomie des Menschen. Leipzig 1883. S. 582.

57. Gottschalk, S., Über die Castrationsatrophie der Gebärmutter. Sitzungsberichte d. gynäkol. Abt. der Vers. deutscher Naturforscher und Ärzte in Frankfurt a. M. 24. Sept. 1896. Monatsschr. für Geb. u. Gyn. 1896. Bd. IV. S. 498.

58. Hagemann, Die Schleimhaut des Uterus. Arch. f. Gyn. 1873. Bd. V. S. 332—336.

59. Hahl, C., Kongenitala erosioner på portio vaginalis uteri. Finska Läkaresällskapets Handlingar. 1906. Bd. XLVIII. S. 273—275.

60. Hammarsten, O., Lehrbuch der physiologischen Chemie. Wiesbaden 1899. S. 52.

61. Hansen, F. C. C., Über Eisenhämatein, Chromalaunhämatein, Thonerdealaunhämatein, Hämateinlösungen und einige Cochenillefarbstoffe. Zeitschrift f. wissensch. Microscop. 1905. Bd. XXII. H. 1.

62. Hegar und Maier, Beiträge zur Pathologie des Eies. Arch. f. pathol. Anat. u. Phys. u. f. klin. Med. 1871. Bd. LII. S. 161—192.

63. Heinricius, G., Om Endometritis fungosa. Akademisk afhandling. Helsingfors 1882.

64. Derselbe, Menstruationens statistik. Finska Läkaresällskapets Handlingar. 1882. Bd. XXIV. S. 330—340.

65. Derselbe, Über das Alter beim Eintritt der Menstruation bei 3500 Weibern in Finnland. Centralbl. f. Gyn. 1883. Bd. VII. S. 72.

66. Derselbe, Bidrag till kännedom om endometriums mikroskopiska anatomi. Finska Läkaresällskapets Handlingar. 1886. Bd. XXVIII. S. 283—296.

67. Derselbe, Über die chronische hyperplasierende Endometritis. Archiv f. Gyn. 1886. Bd. XXVIII. S. 163—227.

68. Hengge, A., Beobachtungen von gutartiger Mehrschichtung des Epithels im Corpus uteri. Monatsschr. f. Geb. u. Gyn. 1902. Bd. XV. S. 786—796.

69. Henle, J., Handbuch der Eingeweidelehre. Bd. II. Braunschweig 1866. S. 459—462.

70. Henneberg, Das Bindegewebe in der glatten Muskulatur und die sogenannten Intercellularbrücken. Anat. Hefte. 1900. Bd. XIV. S. 301—313.

71. Hennig, C., Der Catarrh der inneren weiblichen Geschlechtsteile. Leipzig 1870.

72. v. Hessling, Th., Grundzüge der allgemeinen und speciellen Gewebelehre des Menschen. Leipzig 1866. S. 348.

73. Hildebrandt, H., Über den Katarrh der weiblichen Geschlechtsorgane. R. Volkmanns Sammlung klinischer Vorträge. Nr. 32. Leipzig 1872. S. 269—304.
74. Hitschmann, F., Ein Beitrag zur Kenntnis des Corpuscarcinoms. Arch. f. Gyn. 1903. Bd. LXIX. S. 629—680.
75. Hoehl, E., Zur Histologie des adenoiden Gewebes. Archiv f. Anat. u. Phys. 1897. S. 133—150.
76. Derselbe, Über das Verhältnis des Bindegewebes zur Muskulatur. Anat. Anz. 1898. Bd. XIV. S. 253—256.
77. Derselbe, Über die Natur der circulären Fasern der capillaren Milzvenen. Anat. Anz. 1900. Bd. XVII. S. 216—217.
78. Derselbe, Abnorme Epithelbildungen im kindlichen Uterus. Monatsschrift f. Geb. u. Gyn. 1901. Bd. XIII. S. 61—66.
79. Hoffmann, C. E. E., Quains Lehrbuch der Anatomie. Bd. I. Erlangen 1870. S. 694—695.
80. Hoffmann, C. E. E., und Rauber, A., Lehrbuch der Anatomie des Menschen. Bd. I. Erlangen 1886. S. 674—675.
81. Hofmeier, M., Folgezustände des chronischen Cervixkatarrhs und ihre Behandlung. Zeitschr. f. Geb. u. Gyn. 1879. Bd. IV. S. 331—350.
82. Derselbe, Über den Einfluss des Diabetes mellitus auf die Function der weiblichen Geschlechtsorgane. Berl. klin. Wochenschr. 1883. Bd. XX. S. 641—642.
83. Derselbe, Zur Anatomie und Therapie des Carcinoma corporis uteri. Zeitschr. f. Geb. u. Gyn. 1895. Bd. XXXII. S. 171—190.
84. Hoggan, G. und F. E. Hoggan, Zur Pathologie und Therapie der Dysmenorrhoea membranacea. Arch. f. Gyn. 1876. Bd. X. S. 301—314.
85. Dieselben, On the comparative anatomy of the lymphatics of the uterus. Journ. of Anat. and Phys. 1882. Bd. XVI. S. 50—89.
86. Hollstein, L., Lehrbuch der Anatomie des Menschen. Berlin 1860. S. 624.
87. Hönigsberger, M., Über die Uterusschleimhaut, speziell deren Epithel, bei Föten und Neugeborenen. Inaug.-Diss. München 1898.
88. Hoyer, H., Beitrag zur Kenntnis der Lymphdrüsen. Arch. f. mikrosk. Anat. 1889. Bd. XXXIV. S. 208—224.
89. Hyrtl, J., Handbuch der topographischen Anatomie. Bd. II. Wien 1857. S. 151—152.
90. Jacobi, M. P., Studies in Endometritis. Amer. Journ. of Obst. 1885. Vol. XVIII. S. 113—128.
91. Joseph, M., Dermatohistologische Technik. Berlin 1905.
92. Jung, Über die Regeneration der Uterusschleimhaut nach Verätzung mit Chlorzinkpaste nach Dumontpallier. Centralbl. f. Gyn. 1897. Bd. XXI. S. 488—500.
93. Kahlweiss, Fr., Über die Veränderung der Uterusschleimhaut während der Gravidität und deren Neugestaltung im Wochenbette. Inaug.-Dissert. Königsberg 1877.

94. Klebs, E., Handbuch der pathologischen Anatomie. Bd. I. Berlin 1876. S. 853—863.
95. Klein, E., Grundzüge der Histologie. Leipzig 1886.
96. Klein, G., Entwickelung und Rückbildung der Decidua. Zeitschr. f. Geb. u. Gyn. 1891. Bd. XXII. S. 247—295.
97. Derselbe, Wandlungsfähigkeit des Uterusepithels. München. medic. Wochenschr. 1897. Bd. XLIV. S. 616.
98. Klob, J. M., Pathologische Anatomie der weiblichen Sexualorgane. Wien 1864.
99. Klotz, H., Gynäkologische Studien über die pathologischen Veränderungen der Portio vaginalis uteri. Wien 1879.
100. Koelliker, A., Handbuch der Gewebelehre des Menschen. Bd. I. Leipzig 1889.
101. Derselbe, Handbuch der Gewebelehre des Menschen. Bd. III. Leipzig 1902. S. 565—571, 577—581.
102. Kolster, R., Über die Intercellularsubstanz des Netzknorpels. Arch. f. mikr. Anat. 1887. Bd. XXIX. S. 533—538.
103. Krause, W., Allgemeine und mikroskopische Anatomie. Hannover 1876. S. 285—286.
104. Derselbe, Handbuch der Anatomie des Menschen. Leipzig 1903. S. 311.
105. Kundrat, H., und G. Engelmann, Untersuchungen über die Uterusschleimhaut. Mitgeteilt von Kundrat. Strickers med. Jahrb. Wien 1873. S. 135—177.
106. Kundrat, R., Zur Tuberkulose der Tuben und der Uterus-Mucosa. Arch. f. Gyn. 1901. Bd. LXV. S. 75—94.
107. Kühne, W., Die Verdauung als histologische Methode. Untersuchung. physiolog. Instit. Heidelberg. 1878. Bd. I. Ref. in Encyklop. d. microsc. Technik. Berlin und Wien 1903. S. 1329.
108. Küstner, O., Beiträge zur Lehre der Endometritis. Festschrift für Schultze. Jena 1883. Zit. nach A. Zeller, Plattenepithel im Uterus (Psoriasis uterina). Zeitschr. f. Geb. u. Gyn. 1885. Bd. XI. S. 86.
109. Derselbe, Notiz zur Metamorphose des Uterusepithels. Centralbl. f. Gyn. 1884. Bd. VIII. S. 321—322.
110. Derselbe, Kurzes Lehrbuch der Gynäkologie. Jena 1901.
111. Leopold, G., Die Lymphgefässe des normalen nicht schwangeren Uterus. Arch. f. Gyn. 1873. Bd. VI. S. 1—54.
112. Derselbe, Studien über die Uterusschleimhaut während der Menstruation, Schwangerschaft und Wochenbett. Archiv f. Gyn. 1877. Bd. XI. S. 110–144.
113. Lindgren, H. O., Studier öfver lifmodrens byggnad hos menniskan. Medicinskt Arkiv. Stockholm 1867. Bd. III. Nr. 13.
114. Lott, G., Zur Anatomie und Physiologie der Cervix uteri. Erlangen 1872. Zit. nach M. Hönigsberger. Über die Uterusschleimhaut, speziell deren Epithel, bei Föten und Neugeborenen. Inaug.-Dissert. München 1898.

115. Löfqvist, R., Zur Pathologie der Mucosa corporis uteri. Akademische Abhandlung. Berlin 1903.
116. Luschka, H., Die Anatomie des Menschen. Tübingen 1864. Bd. II. S. 369—373.
117. Mall, F., Das reticulierte Gewebe und seine Beziehungen zu den Bindegewebsfibrillen. 1891. Ref. in Encyklop. d. microsc. Technik. Berlin und Wien 1903. S. 1329.
118. v. Mandach, F., Beiträge zur Anatomie des Uterus von Neugeborenen und Kindern. Inaug.-Diss. Bern 1899.
119. Mandl, L., Beitrag zur Frage des Verhaltens der Uterusmucosa während der Menstruation. Arch. f. Gyn. Berlin 1896. Bd. LII. S. 557—577.
120. Massin, W. N., Zur Frage über Endometritis bei acuten infectiösen Allgemeinerkrankungen. Arch. f. Gyn. Berlin 1891. Bd. XL. S. 146—166.
121. Maurange, G., Endométrites séniles. Arch. de Gynéc. et de Tocol. 1896. Bd. XXIII. S. 357—367.
122. Maximow, A., Experimentelle Untersuchungen über die entzündliche Neubildung von Bindegewebe. Jena 1902.
123. Derselbe, Über die Zellformen des lockeren Bindegewebes. Verhandlungen d. Anat. Gesellschaft auf der XIX. Versammlung in Genf vom 6.—10. August 1905. S. 64—71.
124. Derselbe, Über die Zellformen des lockeren Bindegewebes. Archiv für mikrosk. Anat. u. Entwickelungsgesch. 1906. Bd. LXVII. S. 680—757.
125. Mayor, A., Etude histologique sur l'involution utérine. Archives de Phys. norm. et path. 1887. Série III. T. X. S. 560—578.
126. van Meerdervoort, N. J. F. Pompe, Die normale und menstruierende Gebärmutterschleimhaut. Diss. Leiden 1895.
127. Melnikow-Raswedenkow, N., Histologische Untersuchungen über das elastische Gewebe in normalen und in pathologisch veränderten Organen. Ziegler's Beitr. z. path. Anat. u. allg. Path. 1899. Bd. XXVI. S. 546—588.
128. Menge, C., Bacteriologie des weiblichen Genitalkanales. Leipzig 1897. T. I. S. 199.
129. Meyer, H., Zur pathologischen Anatomie der Dysmenorrhoea membranacea. Arch. f. Gyn. 1887. Bd. XXXI. S. 70—86.
130. Meyer, Leopold, Endometritis hyperplastica chronica. Gynaekol. og Obstetric. Meddel. 1884. Bd. V. S. 94—128.
131. Derselbe, Bidrag til Kundskaben om den kroniske Endometrits patologiske Anatomi. Nordiskt medic. Arkiv. 1888. Bd. XX. Nr. 8. S. 1—18.
132. Meyer, R., Über die fötale Uterusschleimhaut. Zeitschr. f. Geb. u. Gyn. 1898. Bd. XXXVIII. S. 234—249.
133. Möricke, R., Die Uterusschleimhaut in den verschiedenen Altersperioden und zur Zeit der Menstruation. Zeitschr. f. Geb. u. Gyn. 1882. Bd. VII. S. 84—137.
134. Nagel, W., Über die Entwickelung des Uterus und der Vagina beim Menschen. Sitz.-Ber. der Akad. der Wissensch. zu Berlin. 1890. Bd. I. S. 547—552.

135. Nagel, W., Handbuch der Anatomie des Menschen von Karl von Bardeleben. Bd. VII. T. II. Abt. I. Harn- und Geschlechtsorgane. Jena 1896. S. 86—94.
136. Derselbe, Entwickelung und Entwickelungsfehler der weiblichen Genitalien in Veits Handbuch der Gynäkologie. Wiesbaden 1897. Bd. I. S. 548—551.
137. Natanson, K., Zur Kenntnis des Epithels im kindlichen Uterus. Vorläufige Mitteilung. Anatom. Anz. 1906. Bd. XXIX. S. 147—148.
138. Nebel, A., Kasuistischer Beitrag zur Atrophie der weiblichen Genitalien bei Diabetes mellitus. Centralbl. f. Gyn. 1888. Bd. XII. S. 499.
139. Nielsen, P., Om atrofi af uterus. Gynaekol. og Obstetr. Meddel. 1885. Bd. V. S. 74—93.
140. Obermüller, K., Untersuchungen über das elastische Gewebe der Scheide. Zieglers Beitr. z. path. Anat. u. allg. Path. 1900. Bd. XXVII. S. 586—590.
141. Oeri, R., Über Epithelmetaplasie am Uterus, besonders an Polypen. Zeitschr. f. Geb. u. Gyn. 1906. Bd. LVII. S. 384—418.
142. Olshausen, R., Über chronische hyperplasirende Endometritis. Arch. f. Gyn. 1875. Bd. VIII. S. 97—133.
143. Opitz, E., Zur anatomischen Diagnose der Schwangerschaft. Zeitschr. f. Geb. u. Gyn. 1899. Bd. XL. S. 508—514.
144. Derselbe, Zwei ungewöhnliche Uteruscarcinome nebst Bemerkungen zur Theorie der bösartigen Geschwülste. Zeitschr. f. Geb. u. Gyn. 1903. Bd. XLIX. S. 189—196.
145. Orth, J., Cursus der normalen Histologie. Berlin 1886.
146. Derselbe, Lehrbuch der speciellen pathologischen Anatomie. Berlin 1893. Bd. II. Abt. I. S. 432.
147. Overlach, M., Die pseudomenstruirende Mucosa uteri nach akuter Phosphorvergiftung. Arch. f. mikrosk. Anat. 1885. Bd. XXV. S. 191—235.
148. Parviainen, W., Zur Kenntnis der senilen Veränderungen der Gebärmutter. Akademische Abhandlung. Berlin 1897.
149. Derselbe, Zur Kenntnis der präsenilen Atrophie der weiblichen Genitalien. Festschrift gewidmet Otto Engström zur Feier seines 50. Geburtstages am 30. März 1903. Berlin 1903. S. 363—366.
150. Paton, S., Some points in the anatomy and physiology of the uterus, with special reference to the adenoid character of the endometrium. Medical Record. New York 1891. Vol. 40. II. S. 760—762.
151. Patru, Ch., Endométrite purulente sénile ou Endométrite atrophiante. Rev. méd. de la Suisse Rom. 1893. Vol. XIII. S. 285—293.
152. Pfannenstiel, J., Beitrag zur pathologischen Anatomie und Histogenese des Uteruskrebses auf Grund eines weiteren Falles von „doppeltem Carcinom an der Gebärmutter". Centralbl. f. Gynäkol. 1893. Bd. XVII. S. 414—429.
153. Derselbe, Die ersten Veränderungen der Gebärmutter infolge der Schwangerschaft etc. in Winckels Handbuch der Geburtshülfe. Wiesbaden 1903. Bd. I. 1. Hälfte. S. 213.

154. Pichevin, R. et A. Pettit, Métrorhagies et lésions vasculaires de l'utérus. Gaz. méd. de Paris 1895. Nr. 47. S. 553—555.

155. Pick, L., Über das elastische Gewebe in der normalen und pathologisch veränderten Gebärmutter. v. Volkmanns Sammlg. klin. Vortr. 1900—1903. N. F. Nr. 283. S. 91—118.

156. Piering, O., Über einen Fall von atypischer Carcinombildung im Uterus. Zeitschr. f. Heilkunde. Wien 1887. Bd. VIII. S. 335—344.

157. Pinkuss, A., Über die gutartigen Veränderungen des Endometrium. Zeitschr. f. Geb. u. Gyn. 1895. Bd. XXXIII. S. 221—268.

158. Poirier, P. et A Charpy, Traité d'anatomie humaine. Paris 1901. T. V. Premier fasc. S. 465—470.

159. Poroschin, M., Zur Ätiologie der spontanen Uterusruptur während Schwangerschaft und Geburt. Centralbl. für Gynäkol. 1898. Bd. XXII. S. 183.

160. Pretti, P., Beitrag zum Studium der histologischen Veränderungen der Scheide. Zeitschr. f. Geb. u. Gyn. 1898. Bd. XXXVIII. S. 250—268.

161. Pryor, The anatomy of de endometrium and the technique of its removal by curettage. American gyn. a. obstet. Journ. 1896, Vol. VIII. Nr. 1. S. 10—16.

162. Quain's, Elements of anatomy edited by Thomson Schäffer, Thane. London 1882. Vol. II. S. 708—710.

163. Ranvier, L., Technisches Lehrbuch der Histologie. Übersetzung. Leipzig 1877. S. 373.

164. Rauber, A., Lehrbuch der Anatomie des Menschen. Leipzig 1902. Bd. I. S. 810.

165. Ries, Ichtyosis uteri. Amer. gyn. a. obstetr. Journ. 1896. Vol. VIII. Nr. 2. S. 184—193.

166. Derselbe, The anatomy of the Endometrium. Amer. gyn. a. obstetr. Journ. 1896. Vol. VIII. Nr. 3. S. 351—355.

167. Robin, Beitrag zur Anatomie und Pathologie der Uterusschleimhaut, der Sekretion derselben, der Membrana decidua und der Nabothschen Drüsen. (Aus den Arch. génér. de Méd. 1848.) Schmidts Jahrbücher der in- und ausländischen gesamten Medizin. 1849. Bd. LXI. S. 277—284.

168. Rokitansky, C., Lehrbuch der pathologischen Anatomie. Bd. III. Wien 1861. S. 472—477.

169. v. Rosthorn, A., Über Schleimhautverhornung der Gebärmutter. Festschrift zur Feier des fünfzigjährigen Jubiläums der Gesellschaft für Geburtshilfe und Gynäkologie in Berlin. Wien 1894. S. 319—329.

170. Ruge, C. und J. Veit, Zur Pathologie der Vaginalportion. Zeitschrift f. Geb. u. Gyn. 1878. Bd. II. S. 414—475.

171. Ruge, C., Zur Ätiologie und Anatomie der Endometritis. Zeitschrift Geb. u. Gyn. 1880. Bd. V. S. 317—323.

172. Derselbe, Das Microscop in der Gynäkologie und die Diagnostik. Zeitschrift f. Geb. u. Gyn. 1890. Bd. XX. S. 178—205.

173. Ruge, C., Verhandl. der Deutschen Gesellschaft f. Gynäk. Wien 1895. S. 180—186.

174. Rühle, G., Über die Membrana propria der Harncanälchen und ihre Beziehung zu dem interstitiellen Gewebe der Niere. Archiv f. Anat. u. Phys. 1897. S. 153—170.

175. Sappey, Ph. C., Traité d'anatomie descriptive. Tome IV. Paris 1889. S. 721—722.

176. v. Scanzoni, F. W., Lehrbuch der Krankheiten der weiblichen Sexualorgane. Wien 1867.

177. Derselbe, Lehrbuch der Geburtshülfe. Bd. I. Wien 1867. S. 50.

178. Schauta, Fr., Lehrbuch der gesammten Gynäkologie. Teil II. Leipzig und Wien 1907.

179. Schäffer, O., Histologisches über das Endometrium hyperplastischer Uteri. Archiv f. Gynäkologie. 1905. Bd. LXXVI. S. 586—600.

180. Schenk, S. L., Grundriss der normalen Histologie des Menschen. Wien und Leipzig 1885.

181. Schmal, F. D., Over de pathologische Anatomie van het endometrium. Proefschrift. Leiden 1890 auch in Archives de Tocologie et de gynécologie. Tome XVIII. 1891.

182. Schmitt, J., A contribution to the pathology of the mucous membrane of the uterus. The american Journal of Obstetrics. Vol. XVII. 1884. S. 1—16.

183. Schroeder, C., Handbuch der Krankheiten der weiblichen Geschlechtsorgane. Leipzig 1893. S. 170.

184. Derselbe, Über dysmenorrhoische Endometritis. Berichte über die Verhandlungen der Ges. f. Geb. u. Gyn. zu Berlin. Zeitschr. f. Geb. u. Gyn. 1884. Bd. X. S. 441.

185. Seitz, L., Zur Opitzschen Diagnose des Abortes aus den Veränderungen der uterinen Drüsen. Zeitschr. f. Geb. u. Gyn. 1903. Bd. XLVIII. S. 53—65.

186. Slavjansky, K., Métrite interne villeuse (endometritis villosa). Archives de Physiologie. II. Série. Tome 1. 1874. S. 53—59.

187. Sömmering, S. T., Vom Baue des menschlichen Körpers. Bd. V. Leipzig 1844. S. 493.

188. Spalteholz, W., Das Bindegewebsgerüst der Dünndarmschleimhaut des Hundes. Archiv f. Anatomie u. Physiol. Supplement-Band. Leipzig 1897. S. 373—402.

189. Stegmaier, Fr., Untersuchungen über Metaplasie der Cervixschleimhaut. Würzburg 1903.

190. Stöhr, P., Lehrbuch der Histologie. Jena 1898.

191. Szasz-Schwarz, H., Recherches sur les altérations séniles des vaisseaux sanguins et sur le tissu élastique de l'utérus. Revue de Gynécol. et de Chir. abdominale 1903. Nr. 4. S. 593.

192. Szymonowicz, L., Lehrbuch der Histologie. Würzburg 1901.

193. Тавилдаровъ, Ф. Н., Къ вопросу о присутствіи децидуальныхъ клѣтокъ въ слизистой оболочкѣ матки. Дисс. С. Пб. 1904. — Tawildarow, F. N., Zur Frage über die Anwesenheit von Deciduazellen in der Schleimhaut der nichtschwangeren Gebärmutter. Inaug.-Diss. St. Petersburg 1904.

194. Testut, L., Traité d'anatomie humaine. Tome IV. Paris 1901. S. 842—846.

195. Thorn, W., Beitrag zur Lehre von der Atrophia uteri. Zeitschr. f. Geb. u. Gyn. 1889. Bd. XVI. S. 57—105.

196. Toldt, C., Lehrbuch der Gewebelehre. Stuttgart 1877.

197. van Tussenbroek, C., und M. A. Mendes de Leon, Zur Pathologie der Uterus-Mucosa. Archiv f. Gynäkol. 1894. Bd. XLVII. S. 497—559.

198. Uter, Fr., Zur Pathologie der Uterusschleimhaut. Zeitschr. f. Geb. u. Gyn. 1893. Bd. XXV. S. 216—270.

199. Veit, J., Zur normalen Anatomie der Portio vaginalis uteri. Zeitschr. f. Geb. u. Gyn. 1880. Bd. V. S. 232—247.

200. Derselbe, Zur Erosionsfrage. Zeitschr. f. Geb. u. Gyn. 1882. Bd. VIII. S. 77—88.

201. Walker, G., Beitrag zur Kenntnis der Anatomie und Physiologie der Prostata nebst Bemerkungen über den Vorgang der Ejaculation. Archiv f. Anat. u. Phys. 1899. S. 313—352.

202. Weber, M. J., Handbuch der Anatomie des menschlichen Körpers. Bonn 1842. Bd. II. S. 612—613.

203. Webster, J. C., Human Placentation. Chicago 1901.

204. Wederhake, K. J., Uber Plasma- und Deciduazellen. Monatsschr. für Geb. u. Gyn. 1906. Bd. XXIV. S. 316—331.

205. Weinberg, M., et H. Arnal, Étude de l'atrophie des organes génitaux. Bulletins et mémoires de la Société anatomique des Paris. LXXX Année. 1905. Nr. 5. S. 345—379.

206. Wendeler, Verhandl. der Gesellschaft für Geburtshilfe und Gynäkologie zu Berlin v. 22. Febr. 1895. Zeitschr. f. Geb. u. Gyn. 1895. Bd. XXXII. S. 317.

207. Werth, R., Untersuchungen über die Regeneration der Schleimhaut nach Ausschabung der Uteruskörperhöhle. Arch. f. Gyn. 1895. Bd. XLIX. S. 369—470.

208. Wertheim, Über Uterus-Gonorrhoe. Verhandl. der Deutschen Gesellsch. f. Gyn. Wien 1895. S. 199—223.

209. Westphalen, F., Zur Physiologie der Menstruation. Archiv f. Gyn. 1896. Bd. LII. S. 35—70.

210. Woltke, W., Beiträge zur Kenntnis des elastischen Gewebes in der Gebärmutter und im Eierstock. Zieglers Beiträge z. pathol. Anat. u. allgem. Pathol. 1900. Bd. XXVII. S. 575—585.

211. Wyder, A. Th., Beiträge zur normalen und pathologischen Histologie der menschlichen Uterusschleimhaut. Archiv f. Gynäk. 1878. Bd. XIII. S. 1—55.

212. Zeller, A., Plattenepithel im Uterus (Psoriasis uterina). Zeitschr. f. Geb. u. Gyn. 1885. Bd. XI. S. 56—87.

213. Ziegler, E., Lehrbuch der speciellen pathologischen Anatomie. Bd. II. Jena 1902. S. 906—916.

214. Zilliacus, W., Utbredningen af skif- och cylinder-epitelet i människans struphufvud under olika åldrar. Helsingfors 1905.

VII. Erklärung der Abbildungen.

Sämtliche auf den Tafeln A und B reproducierten Photogramme sind von den Assistenten Herrn Docenten Dr. Axel Wallgren und Herrn Dr. Wilhelm Rosenlew mit dem photographischen Apparat (von Carl Zeiss in Jena) des pathologischen Institutes aufgenommen. Für die grosse Liebenswürdigkeit, mit der die genannten Herren diese mühevolle Arbeit für mich ausgeführt haben, sage ich ihnen meinen wärmsten Dank.

Taf. A.

Fig. 1. Das collagene Gewebe des Corpus uteri aus Fall 1 von einem 17 cm langen Fötus. Die rechte Hälfte der Figur entspricht dem subepithelialen Gewebe. Die schwarzen Punkte sind Kernreste. Vergr. 50.

Fig. 2. Das collagene Gewebe des Corpus uteri aus Fall 5 von einem 40 cm langen Fötus. Grenze zwischen Mucosa und Muskelschicht etwas undeutlich. Ein Teil der Zellen des Oberflächenepithels nicht genügend digeriert. Vergr. 50.

Fig. 3. Das collagene Gewebe der Uteruskörperschleimhaut aus Fall 9 von einem 9 Monate alten Kind. Das Oberflächenepithel, das teilweise aus einer keratinhaltigen niedrigen einfachen Schicht Plattenepithel besteht, erscheint deutlich als unverdaut. Vergr. 50.

Fig. 4. Das collagene Gewebe der Uteruskörperschleimhaut aus Fall 10 von einem $1^1/_2$jährigen Kind. Die Grenze gegen die Muskelschicht ist deutlich. Vergr. 50.

Fig. 5. Das collagene Gewebe der Uteruskörperschleimhaut aus Fall 12 von einem 11jährigen Mädchen. Vergr. 50.

Fig. 6. Das collagene Gewebe der Uteruskörperschleimhaut aus Fall 14 von einer 16jährigen Virgo. Ein Teil der Kerne des Drüsenepithels bleibt unverdaut zurück. Vergr. 50.

Fig, 7. Das collagene Gewebe der Uteruskörperschleimhaut aus Fall 19 von einer 22jährigen Virgo. Vergr. 50.

Fig. 8. Das collagene Gewebe der Uteruskörperschleimhaut aus Fall 23 von einer 25jährigen Primipara. In dem Gewebe sind einige gröbere Bindegewebsfasern zu sehen. Vergr. 50.

Fig. 9. Das collagene Gewebe der Uteruskörperschleimhaut aus Fall 25 von einer 28jährigen Virgo. Das Bild ist leider nicht ganz deutlich. Vergr. 50.

Fig. 10. Das collagene Gewebe der Uteruskörperschleimhaut aus Fall 30 von einer 30jährigen Multipara. Bindsgewebsfasern mehr grob. Vergr. 50.

Fig. 11. Das collagene Gewebe der Uteruskörperschleimhaut aus Fall 31 von einer 31jährigen Nullipara. Grenze gegen die Muskelschicht etwas undeutlich. Vergr. 50.

Fig. 12. Das collagene Gewebe der Uteruskörperschleimhaut aus Fall 33 von einer 32jährigen Nullipara. Vergr. 50.

Fig. 13. Das collagene Gewebe der Uteruskörperschleimhaut aus Fall 35 von einer 35jährigen Multipara. Das niedrige, einfach geschichtete und keratinhaltige Plattenepithel tritt deutlich hervor. Vergr. 50.

Fig. 14. Das collagene Gewebe der Uteruskörperschleimhaut aus Fall 36 von einer 36jährigen Nullipara. Vergr. 50.

Fig. 15. Das collagene Gewebe der Uteruskörperschleimhaut aus Fall 37 von einer 42jährigen Nullipara. In der Figur ist zu erkennen, wie ungleichmässig die Grenzlinie zwischen der Mucosa und der Muskelschicht verläuft. Vergr. 50.

Fig. 16. Das collagene Gewebe der Uteruskörperschleimhaut aus Fall 40 von einer 48jährigen Multipara. Vergr. 50.

Taf. B.

Fig. 17. Das collagene Gewebe der Uteruskörperschleimhaut aus Fall 45 von einer 53jährigen Multipara. Die Schleimhaut ist sehr schmal. Das unverdaute niedrige Plattenepithel tritt nicht ganz deutlich hervor. Vergr. 50.

Fig. 18. Das collagene Gewebe der Uteruskörperschleimhaut aus Fall 48 von einer 57jährigen Multipara. Vergr. 50.

Fig. 19. Das collagene Gewebe der Uteruskörperschleimhaut aus Fall 51 von einer 59jährigen Multipara. Das Gewebe ist sehr dicht. Grenze gegen die Muskelschicht etwas undeutlich. Vergr. 50.

Fig. 20. Das collagene Gewebe der Uteruskörperschleimhaut aus Fall 53 von einer 60jährigen Multipara. Das unverdaute niedrige einfach geschichtete Plattenepithel ist etwas undeutlich. Vergr. 50.

Fig. 21. Das collagene Gewebe der Uteruskörperschleimhaut aus Fall 56 von einer 63jährigen Multipara. Vergr. 50.

Fig. 22. Das collagene Gewebe der Uteruskörperschleimhaut aus Fall 60 von einer 66jährigen Multipara. Die Bindegewebsfasern sind grob. Das niedrige keratinhaltige und einfach geschichtete Plattenepithel tritt deutlich hervor. Vergr. 50.

Fig. 23. Das collagene Gewebe der Uteruskörperschleimhaut aus Fall 66 von einer 77jährigen Multipara. Bindegewebsfasern grob. Das niedrige unverdaute Plattenepithel etwas undeutlich. Vergr. 50.

Fig. 24. Das collagene Gewebe der Uteruskörperschleimhaut aus Fall 68 von einer 78jährigen Multipara. Das Gewebe ist ziemlich dicht. An manchen Stellen tritt das niedrige unverdaute Plattenepithel hervor. Vergr. 50.

Fig. 25. Das collagene Gewebe der Vaginalschleimhaut aus Fall 6 von einem neugeborenen Kind. Vergr. 50.

Fig. 26. Das collagene Gewebe der Vaginalschleimhaut aus Fall 9 von einem 9 Monate alten Kind. Vergr. 50.

Fig. 27. Das collagene Gewebe der Vaginalschleimhaut aus Fall 11 von einem 3jährigen Kind. Vergr. 50.

Fig. 28. Das collagene Gewebe der Vaginalschleimhaut aus Fall 16 von einer 19jährigen Virgo. Vergr. 50.

Fig. 29. Das collagene Gewebe der Vaginalschleimhaut aus Fall 25 von einer 28jährigen Virgo. Vergr. 50.

Fig. 30. Das collagene Gewebe der Vaginalschleimhaut aus Fall 34 von einer 34jährigen Multipara. Vergr. 50.

Fig. 31. Das collagene Gewebe der Vaginalschleimhaut aus Fall 41 von einer 50jährigen Multipara. Vergr. 50.

Fig. 32. Das collagene Gewebe der Vaginalschleimhaut aus Fall 48 von einer 57jährigen Multipara. Vergr. 50.

Fig. 33. Das collagene Gewebe der Vaginalschleimhaut aus Fall 60 von einer 66jährigen Multipara. Vergr. 50.

Taf. C.

Fig. 34. Das niedrige einfach geschichtete und keratinhaltige Plattenepithel an den hellen Flecken im Corpus uteri aus Fall 7 von einem 5 Monate alten Kind. Färbung mit Eisenhämatoxylin (Heidenhain). Leitz. Hom.-Imm. $^1/_{12}$. Oc. 3.

Fig. 35. Das niedrige einfach geschichtete und keratinhaltige Plattenepithel aus der Uteruskörperschleimhaut in Fall 34 von einer 34jährigen Multipara. Färbung wie oben. Leitz. Hom.-Imm. $^1/_{12}$ Oc. 3.

Fig. 36. Das niedrige einfach geschichtete und keratinhaltige Plattenepithel an den hellen Flecken im Corpus uteri aus Fall 42 von einer 50jährigen Multipara. Färbung wie oben. Leitz. Hom.-Imm. $^1/_{12}$ Oc. 3.

Fig. 37. Das niedrige einfach geschichtete und keratinhaltige Plattenepithel aus der Uteruskörperschleimhaut in Fall 45 von einer 53jährigen Multipara. Färbung wie oben. Leitz. Hom.-Imm. $^1/_{12}$ Oc. 3.

Fig. 38. Das vielschichtige Epithel der Uteruskörperschleimhaut in Fall 67 von einer 77jährigen Multipara. Färbung mit Eisenhämatoxylin (Heidenhain). Leitz. Obj. 7. Oc. 3.

Fig. 39. Schnitt aus der Gegend der macroscopischen Grenzlinie in Fall 66 von einer 77jährigen Multipara. Das Plattenepithel ragt unter die Cylinderzellen der Cervikalschleimhaut. Färbung wie oben. Leitz. Obj. 7. Oc. 3

Fig. 40. Schnitt aus der Gegend der marcoscopischen Grenzlinie in Fall 48 von einer 57jährigen Multipara. Das Epithel ist ein mehrschichtiges. Färbung wie oben. Leitz. Obj. 7. Oc. 3.

Fig. 41. Schnitt aus der Gegend der macroscopischen Grenzlinie in Fall 64 von einer 74jährigen Multipara. Das Epithel wird von einem sog. Übergangsepithel gebildet. Färbung wie oben. Leitz. Obj. 7. Oc. 3.

Fig. 42. Klasmatocyten des subepithelialen Gewebes des Corpus uteri aus verschiedenen Fällen. Färbung mit Polychrom-Methylenblau nach Unna und mit Eisenhämatoxylin (Heidenhain). Leitz. Hom.-Imm. $^1/_{12}$ Oc. 3.

Fig. 43. Klasmatocyten der Vaginalschleimhaut aus zwei Fällen. Färbung mit Polychrom-Methylenblau nach Unna und mit Eisenhämatoxylin (Heidenhain). Leitz. Hom.-Imm. $^1/_{12}$ Oc. 3.

Aus dem histolog. Laboratorium der Kaiserl. milit.-med. Akademie
zu St. Petersburg.

ÜBER
DAS ERSTE AUFTRETEN UND MIGRATION
DER
KEIMZELLEN BEI VÖGELEMBRYONEN.

VON

DR. MED. W. RUBASCHKIN,
Priv.-Dozent der Kaiserl. milit.-mediz. Akademie zu St. Petersburg.

Mit 12 Abbildungen auf den Tafeln 1/3.

Bekanntlich galt seit den berühmten Arbeiten von Waldeyer (9) die allgemein angenommene Meinung, dass der Ursprungsort der Genitalzellen das Coelomepithel der medialen Oberfläche des Wolffschen Körper erscheint, das Keimepithel, aus welchem sich die primordiale Genitalzellen (Ureier) differenzieren. Diese Ureier treten dieser Ansicht nach zuerst im Gebiete der Keimdrüsenanlage auf und stellen eine besondere Art speziell differenzierter Coelomzellen dar.

Die Untersuchungen der letzteren Zeit, besonders die bahnbrechende Arbeit von Boveri (4) über die Keimbahn bei Ascaris, führen aber zu einer ganz anderen Schlussfolgerung über den Ursprung und den Charakter der Keimzellen; sie sondern sich nach diesen Angaben schon bei den ersten Furchungsstadien von dem System der somatischen Zellen ab, stellen, im Gegensatz zur Waldeyerschen Lehre, wenig, vielleicht gar nicht differenzierte Zellen vor und stehen nach ihrem Bau dem befruchteten Ei näher, als den hoch differenzierten Zellen des embryonalen Körpers. In den Keimzellen bleibt nämlich die volle Menge der chromatischen Substanz erhalten, während bei der Differenzierung der somatischen Zellen eine Ablösung der Enden der Chromosomen stattfindet, die im Zellprotoplasma dann liegen bleiben und darin resorbiert werden. Mit anderen Worten: die somatischen Zellen entstehen durch eine gewisse Differenzierung, indem sie einige Bestandteile, die den nicht differenzierten Zellen eigen sind (die Enden der Chromosomen) und die in den Keimzellen unversehrt erhalten bleiben, verlieren.

Indem Felix (5), ein Anhänger der neuen Richtung in der Lehre über Ursprung der Keimzellen, diese Ergebnisse mit denjenigen vergleicht, die sich auf die Entstehung des Mesoderms bei wirbellosen Tieren beziehen, gelangt er zu dem Schlusse, dass es theoretisch unrichtig sei, »die Genitalzellen als besonders differenzierte Mesodermzellen zu bezeichnen, im Gegenteil die Genitalzellen entsprechen den ursprünglichen Mesodermzellen; die übrigen Mesodermzellen samt den Coelomzellen sind weiter differenzierte Zellen« (s. 620). Nach Felix besass jede Zelle des Mesoderms die Fähigkeit, ein Ei zu produzieren und später blieb aber diese Fähigkeit nur einigen Zellen, bloss an einer bestimmten Stelle, erhalten, während den übrigen Zellen, die sich zu somatischen Zellen differenziert hatten, diese Fähigkeit verloren ging.

Natürlich ist es nicht so leicht, so auffallende Unterschiede zwischen den Keimzellen und somatischen Zellen bei den Wirbeltieren festzustellen, doch gewähren die Untersuchungen der letzten Jahre, die an Wirbeltieren ausgeführt werden, die Möglichkeit, diese Ansicht auch auf die Genitalzellen der Wirbeltiere in der Richtung auszudehnen, dass der Ort der ersten Entstehung der Keimzellen nicht im Gebiete der Keimdrüsenanlage zu suchen wäre, sondern dass sie zuerst in einem anderen Bezirk des Embryo auftreten und in das Keimepithel erst später gelangen.

Beard (1) und Wood (10), die den Ursprung der Keimzellen an verschiedenen Selachiern (Rajo, Pristiurus u. s. w.) untersucht haben, wiesen auf den ausserembryonalen Ursprung der Keimzellen hin, die sich schon in den ersten Entwicklungsstadien, vielleicht schon während der Furchung loslösen und sich dann auf dem Grunde der Furchungshöhle ablagern. Von hier aus gelangen sie zuerst in die Splanchnopleura des extraembryonalen Coeloms und wandern dann mittelst amoeboider Bewegungen nach dem Mesenterium, dem retro-

peritonealen Gebiete und erreichen endlich die Keimdrüsenanlage an der medialen Oberfläche des Wolffschen Körpers.

Bouin (3) fand bei den Amphibien das erste Auftreten der Keimzellen, die durch einen reichen Gehalt an Dotterplättchen charakterisiert waren, unter der Aorta, und zwar zwischen dieser und dem Mesenterium, von wo aus sie dann in das Gebiet des Geschlechtswalls wandern.

Schliesslich erhielt Bennet Allen (2) bei den Reptilien Resultate, die den von Beard und Wood an Selachiern erhaltenen Ergebnissen entsprechen.

Diese Ergebnisse besitzen eine so grosse Bedeutung, dass die Untersuchung einer möglichst grossen Zahl von Vertretern verschiedener Tierklassen als durchaus wünschenswert erscheint.

Beziehentlich der auf die Reptilien folgenden Klasse, der Vögel, besteht die Vermutung, dass die Sache hier ebenso steht, wie bei den untersuchten Tieren.

Nussbaum (7) fand nämlich im Jahre 1901 bei einem 2tägigen Hühnerembryo in der Splanchnopleura grosse, Dotterplatten enthaltende Zellen, die sich durch mitotische Teilung vermehrten, und der Verfasser sprach damals die Vermutung aus, dass dieselben als die primordialen Geschlechtszellen anzusehen wären: »Für das Hühnchen ist man genötigt, eine Wanderung von Zellen anzunehmen, wenn man sich zu der Vorstellung bekennen will, dass die im Keimepithel am 4. Tage auftretenden Ureier die Abkömmlinge der schon weit früher in der Splanchnopleura vorhandenen Geschlechtszellen sind. Die Wanderung wird man nicht so leicht verfolgen können. Ich glaube also, dass die Ureier Abkömmlinge der Geschlechtszellen sind, die am 2. Tage seitlich in der Splanchnopleura des hinteren Körperabschnitts vereinzelt liegen, sich von der Zeit an mitotisch teilen und medianwärts vorrücken. Ein sicher zwingender Beweis ist beim Hühnchen nicht zu bringen.« (S. 39).

In Vergleichung mit diesen Nussbaumschen Angaben erhalten auch die älteren Beobachtungen Schmigelows (8), Hoffmanns (6) und anderer eine gewisse Bedeutung, da diese Autoren darauf hinweisen, »dass die grösseren Zellen, die nur durch ihre Lage von den Primordialeiern getrennt sind, anfangs im ganzen Stroma (nicht allein in der Nähe des Epithels) zerstreut zu sehen sind.« (Schmigelow).

Der Zweck meiner Untersuchung ist, an Schnittserien verschiedener Entwicklungsstadien von Vögelembryonen die Bedeutung der grossen Zellen, die im Gebiete der Splanchnopleura erscheinen, und die von Nussbaum unter dem Namen primordiale Keimzellen beschrieben worden sind, festzustellen und die Beziehung derselben zur Keimdrüsenanlage zu studieren.

Als Material dienten mir Hühner- und Entenembryonen im Stadium von 2. bis zum 5. Bebrütungstage. Als fixierende Flüssigkeit benutzte ich grösstenteils die Zenkersche Flüssigkeit, teils Zenkerformol (Zenkersche Flüssigkeit, in der die Essigsäure durch 5 cc. Formalin ersetzt ist) und die Flemmingsche Flüssigkeit. Als Färbemittel diente mir grösstenteils Eisenhämatoxylin nach Heidenhain.

Das erste Auftreten der Keimzellen.

Das erste Auftreten der Zellen, die Nussbaum bei einem Hühnerembryo schon am 2. Tage der Bebrütung beobachtete, konnte ich erst am Anfang des dritten Tages entdecken. Nussbaum bestimmt das Alter jenes Embryo, an dem diese Beobachtung gemacht wurde, nicht genau, weswegen sich nicht feststellen lässt, wie gross in diesem Falle der Unterschied zwischen meinen und Nussbaums Ergebnissen ist. Um

möglichst genaue Vergleichungsergebnisse zu erhalten, zählte ich die Segmente in jedem Embryo, wobei eine solche Zählung an Schnitten ausgeführt wurde, was genauere Resultate ergab, als die Zählung der Segmente beim ganzen Embryo. Der jüngste Hühner-Embryo, in dem sich die Nussbaumschen Zellen zeigten, hatte 27 Segmente nach einer Bebrütung von 2 Tagen 8 Stunden. In der Visceralplatte des mittleren Keimblattes zeigten sich im Epithel grosse Zellen, deren allgemeine Beschreibung ich der Darstellung der Resultate beziehentlich der einzelnen Embryonen verschiedener Stadien vorausschicken möchte.

Wie schon bei geringer Vergrösserung (Fig. 1, 2) ersichtlich ist, finden sich zwischen den kleinen Zellen des Epithels der Visceralplatte grosse Zellen mit einem grossen Kern, die die benachbarten epithelialen Zellen an Umfang um mehrere Male übertreffen. Ihre grossen blasenförmigen Kerne unterscheiden sie scharf von den anderen Zellen des Visceralblattes, die die kleine, bisweilen etwas langgestreckte Kerne haben. Das Chromatin des Kernes ist, teils in einem, manchmal auch in mehreren Kernkörperchen angesammelt, von denen dünne Fäden achromatischer Substanz nach der Kernperipherie ausgehen, die mit kleinen Chromatinkörnern besät waren (Fig. 3—4). Der Kern ist im Vergleich zum Zellenumfang gross und nimmt einen grossen Teil der Zelle ein. Die Zellen haben teils eine regelmäfsige Kugelgestalt, teils haben ihre Grenzen keine bestimmte Form, da sich aus ihnen zarte kurze protoplasmatische Fortsätze ausstrecken. (Fig. 5, 9, 10).

Das Zellenprotoplasma stellt eine zarte, körnige Masse dar, die grösstenteils keine Dotterkörner enthält. In einigen Fällen jedoch, besonders bei der Fixierung in Zenker-Formol, sieht man darin eine grössere oder geringere Menge Dotterkörner verschiedener Grösse, die sich in Eisenhämatoxylin intensiv färben (Fig. 3, 4). Doch trifft man solche Zellen auch bei der Fixierung

im Zenker-Formol verhältnismäfsig selten an, die meisten weisen keine Dotterkörner auf. Man entdeckt dann in den Zellen helle Höhlungen von verschiedener Grösse, die ihrer äusseren Form nach den Dotterkörnern entsprechen, weshalb ihr Protoplasma mehr oder weniger stark vacuolisiert erscheint.

Was die Centrosomen betrifft, so lassen sich dieselben in den späteren Stadien sehr leicht in der Form schwarzer Gebilde konstatieren (Fig. 9, 10); in den früheren Entwicklungsstadien aber, so lange die Zellen noch in der Visceralplatte liegen, lassen sich die Centrosomen nicht mit genügender Sicherheit nachweisen.

Die beschriebenen Zellen, die zuerst im Gebiete der Splanchnopleura auftreten, lassen sich, wie im Folgenden gezeigt werden wird, bei einer ganzen Reihe von Embryonen bis zu jenem Moment beobachten, indem sie die für die Ureier charakteristische Lage einnehmen, d. h. bis sie den medialen Teil des embryonalen Körpers erreichen, wobei sie, je nach dem Entwicklungsgrad des Embryo, in verschiedenen Bezirke derselben liegen. Wir werden diese Zellen in Übereinstimmung mit Nussbaum »Keimzellen« nennen und deren Schicksal an Serien verschiedener Embryonen verfolgen.

Hühnerembryo mit 27 Segmenten (2 Tage 8 Stunden).

Die Keimzellen lagern sich ausschliesslich im Gebiete der Visceralplatte, von jenem Winkel an, wo dieses Blatt vom Körper ausgeht. Grösstenteils liegen sie im Epithel selbst in der Gestalt von grossen kugelförmigen Körpern, teils zwischen dem Epithel und dem inneren Blatte inmitten der Mesenchymzellen. Manchmal ordnen sie sich auch in Reihen, indem sie Ketten grosser Zellen bilden, die vom Epithel nach unten gehen.

2.
Wz
Pa
E
Kz


3.

4.
Dk

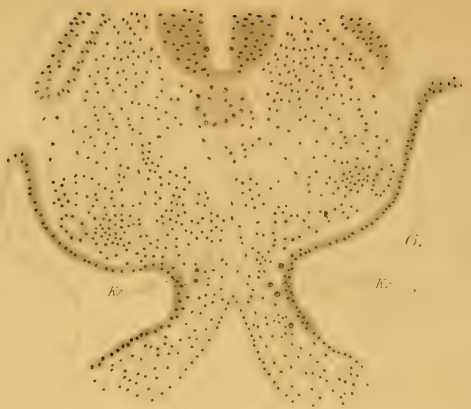
6.
Kz

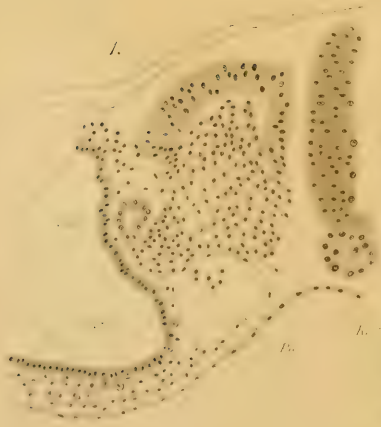
1.
Pa

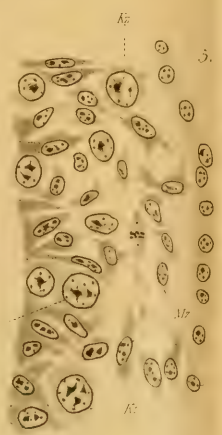
Kp
5.
Wz
Kz

7.
Pa
Kz
E
Pa

8.
Kz

Verlag v. J. F. Bergmann, Wiesbaden

Das Gebiet ihrer Verbreitung beginnt erst mit dem 24. Segment; und als vordere Grenze derselben erscheint die art. omphalo-mesenterica; vor derselben werden sie nicht angetroffen, hinter derselben wurden sie bei dem beschriebenen Embryo bis zum 26. Segment beobachtet, wobei der grösste Teil der Zellen auf die vorderen Segmente entfällt, der kleinste Teil aber auf die letzten Segmente. Von der Gesamtzahl der Zellen (55) kamen 49 auf die ersten 3 Segmente und nur 6 lagen im 26. Segment. Am dichtesten waren sie im 24. und 25. Segment gelagert.

Hühnerembryonen mit 29 Segmenten (2 Tage 10 Stunden), 30 Segmenten (2 Tage 12 Stunden), 31 Segmenten (2 Tage 17 Stunden); Enten-Embryo mit 31 Segmenten (3 Tage 14 Stunden). (Fig. 1, 2, 5).

Bei Embryonen dieses Alters bleiben die topographischen Verhältnisse im allgemeinen dieselben (Fig. 1, 2), nur mit dem Unterschied, dass sich die Zahl der unter dem Epithel im Mesenchym gelagerten Zellen bedeutend vergrössert. Dabei kann man sehen, dass im Winkel, wo die epitheliale Körperdecke in das Epithel der Visceralplatte übergeht, auch Keimzellen erscheinen (Fig. 1). Als Grenze ihrer Ausbreitung erscheint nach der lateralen Seite hin jener Teil der Visceralplatte, welcher der Stelle entspricht, wo die embryonale Seitenfalte in die seitliche Amnionfalte übergeht. Hier bildet das Epithel der Visceralplatte nicht selten (besonders beim Huhn) eine kleine Erhöhung, die sich der hier abbiegenden Parietalplatte des Mittelblattes nähert. Bis dicht an diese Erhöhung heran werden die Keimzellen angetroffen. Ausserhalb derselben nehmen die epithelialen Zellen der Visceralplatte bedeutend an Umfang ab, werden fast flach und bilden ein dünnes Blättchen, das in die area pellucida übergeht. Ausserhalb der erwähnten Grenze waren keine Keimzellen zu beobachten.

Auf diese Weise erscheint als Grenze des Gebietes, in dem die Keimzellen auftreten, jener Punkt, der gleichzeitig die Grenze zwischen der embryonalen und extraembryonalen Leibeshöhle bildet. Im extraembryonalen Gebiete gibt es keine Keimzellen und in ihrer Beziehung zum Embryo sind sie nicht als dem Embryo heterogene Zellen zu betrachten, wie dies nach den Beschreibungen Allens, Woods und Beards bei den Reptilien und Selachiern stattfinden soll, wo die Keimzellen zuerst weit entfernt in der Visceralplatte des extraembryonalen Coeloms beobachtet werden und erst secundär in die Spanchnopleura des embryonalen Coeloms geraten.

In jedem gegebenen Falle muss übrigens in Betracht gezogen werden, dass es beim Aufsuchen der Keimzellen in den frühen Entwicklungsstadien des Keims leicht möglich ist, dieselben mit den grossen Mesenchymzellen, besonders mit den grossen Blutzellen zu verwechseln. Derartige Zellen sind ihrer Grösse nach den Keimzellen mitunter ziemlich ähnlich und werden in bedeutender Menge zwischen der Visceralplatte und dem inneren Keimblatt des extraembryonalen Coeloms angetroffen, und nur die Verfolgung ihres weiteren Schicksals führt zu der Schlussfolgerung, dass sie an Ort und Stelle verbleiben, indem sie sich später in echte Blutkörperchen verwandeln und sich nicht nach dem Epithel der das embryonale Coelom auskleidenden Visceralplatte weiter bewegen.

Der Entwicklung des Embryo entsprechend, geht eine bedeutende Vermehrung der Keimzellen vor sich. Während bei dem Embryo mit 27 Segmenten ungefähr 55 Keimzellen angetroffen wurden, zählte man bei einem solchen mit 30 Segmenten ungefähr 100, was einen so bedeutsnden Unterschied darstellt, dass ein hier leicht möglicher Fehler bei der Zählung als bedeutungslos erscheint.

Wie geht nun die Vermehrung dieser Zellen vor sich?

Nussbaum nimmt an, dass die Vermehrung dieser Zellen auf dem Wege der mitotischen Teilung stattfindet, was ich nicht als vollkommen der Wirklichkeit entsprechend anerkennen kann. Zwar kommen unter den Keimzellen, so lange sie sich noch in der Splanchnopleura befinden, Mitosen vor, doch gehören solche Fälle zu den Ausnahmen. Der Grösse der Zellen entsprechend machen sich deren Mitosen durch einen bedeutenden Umfang bemerkbar und ihre Chromosomen übertreffen an Grösse diejenigen anderer somatischer Zellen, z. B. die Chromosomen der benachbarten Epithel- oder Mesenchymzellen.

Diese Teilungsfähigkeit der Keimzellen muss jedoch in der beschriebenen Periode als äusserst schwach bezeichnet werden und als unfähig, das ziemlich rasche Anwachsen der Zahl dieser Zellen zu erklären. Unter den vielen Hunderten der von mir untersuchten und gezählten Zellen wurden Teilungsfiguren nur als vereinzelte Ausnahmen angetroffen. Sie kommen nicht in jeder Serie vor und die Gesamtzahl der Zellen, die Teilungserscheinungen zeigen, ist durchaus nicht gross, obgleich sich verschiedene andere Zellen gewöhnlich in einem Zustande energischer Vermehrung befanden. Andererseits werden in den späteren Stadien, über die weiter unten gesprochen werden wird, unter den Keimzellen ziemlich häufig Mitosen angetroffen.

Es muss zugegeben werden, dass in dieser Beziehung bei den Vögeln dieselben Verhältnisse vorhanden sind, wie bei den Selachiern, wo nach John Beard bis zu einer gewissen Grösse (bis 42 mm) Mitosen in Form einer seltenen Ausnahme angetroffen werden.

Dieser Widerspruch zwischen der raschen Vermehrung der Keimzellen und der unbedeutenden Menge der sich teilenden Zellen, zwingt uns, einen anderen Ursprung dieser Zellen zu suchen.

Bei genauer Untersuchung der Zusammensetzung der Visceralplatte, besonders in den distalen Segmenten des Verbreitungs-

gebietes der Keimzellen lenkt das Vorhandensein nicht klar ausgesprochener Formen von Keimzellen die Aufmerksamkeit auf sich. Diese Zellen entsprechen im allgemeinen den Keimzellen, haben grosse Kerne, die ihrer Grösse nach den Kernen der Keimzellen nahe kommen. In Fig. 5 sehen wir ausser 3 grossen Keimzellen, die inmitten der Mesenchymzellen gelagert sind, im Epithel noch 3 Zellen von geringerem Umfang. Sie unterscheiden sich wesentlich von den epithelialen Zellen, die eine mehr oder weniger langgestreckte zylindrische Form und ovale Kerne haben. Die beschriebenen Zellen lassen sich wohl schwerlich als etwas Anderes erklären, als die jungen, noch wachsenden Formen der Keimzellen, die ihr typisches Aussehen noch nicht erlangt haben.

Wir lassen hier die Frage bei Seite, ob diese Zellen aus dem Epithel stammen, und also als ein Produkt derselben erscheinen oder ob sie spezifische Zellen sui generis sind, die in einer gewissen Periode aus einem latenten verborgenen Zustande in einen aktiven (sekundäre Zellen nach Felix) übergehen. Wir konstatiren nur die Tatsache, dass als Vermehrungsquelle der Keimzellen das Epithelgebiet der Visceralplatte des embryonalen Coelom erscheint, und dass die Keimzellen zuerst ausserhalb der späteren Keimdrüsenanlage auftreten.

Der Vermehrung der Keimzellen entsprechend vergrössert sich auch bei Embryonen von 29—30 Segmenten im Vergleich zu einem solchen mit 27 Segmenten das Verbreitungsgebiet der Keimzellen. Als vordere Grenze derselben erscheint auch hier das 24 Segment (die arteria omphalo-mesenterica); hinter demselben verbreiten sich die Keimzellen weiter, als bei dem vorhergehenden Embryo, nämlich bis zum 27—28 Segment. Dabei bleiben die Dichtigkeitsverhältnisse ihrer Verbreitung dieselben wie bei dem Embryo mit 27 Segmenten: man trifft sie nämlich am häufigsten im 24., 25. und 26. Segment an und am seltensten im 27. Von den 98 Zellen, die in dem Embryo mit 30 Seg-

menten angetroffen wurden, entfielen auf die 3 oberen Segmente ungefähr 85, auf das 27. Segment aber nur 13.

Zu derselben Gruppe gehört auch der jüngste der von mir untersuchten Entenembryonen (31 Segmente 3 Tage 14 Stunden) (Fig. 2.) Die Verhältnisse sind hier dieselben, wie bei den Hühnerembryonen; das Auftreten der Keimzellen beginnt im 24. Segment und ihr Gebiet erstreckt sich bis zum 26. Segment. Bei der Ente zieht die geringe Anzahl der Keimzellen im Vergleich zu den Hühnerembryonen die Aufmerksamkeit auf sich. Bei der Ente mit 31 Segmenten wurden nur 24 Zellen angetroffen. Die Anordnung derselben aber entspricht derjenigen der Hühnerembryo: im 24. Segment fand man 4 Keimzellen, im 25. Segment 15 und im 26. Segment 5.

In allen vorhergehenden Stadien wurden die Keimzellen nur im Gebiete der Splanchnopleura angetroffen, und der Unterschied zwischen den verschiedenen Embryonen bestand nur in der Anzahl der Keimzellen und in der allmählichen Ausdehnung ihres Verbreitungsgebietes. In den folgenden Stadien wird eine Wanderung der Keimzellen beobachtet; sie verlassen den Ort ihres ersten Auftretens und wandern nach dem Gebiete der zukünftigen Anlage der Keimdrüse. Dieser Prozess endigt verhältnismässig spät, bei Entenembryonen erst gegen Ende des 5. Brütungstages; am lebhaftesten geht er im Verlauf des 4. Tages vor sich.

Die Wanderung der Keimzellen.

(Entenembryonen mit 36 Segmenten, 3 Tage 18 Stunden alt und 39 Segmenten 3 Tage 23 Stunden alt, Hühnchen mit 35 Segmenten, 2 Tage 22 Stunden alt.)

Die Wanderung der Keimzellen kam bei Entenembryonen mit 36 Segmenten (bei Hühnchen mit 35 Segmenten) derartig

zum Ausdruck, dass dieselben teils im Mesenterium, teils im retroperitonalen Gebiete beobachtet wurden, wobei eine gewisse Anzahl derselben noch ihre frühere Lage in der Splanchnopleura beibehält. Gleichzeitig mit der Auswanderung der Keimzellen aus der Splanchnopleura erscheinen in den distalen Abteilungen, die bei den Embryonen früherer Stadien keine Keimzellen enthielten, solche in grosser Menge. Während bei dem Entenembryon mit 31 Segmenten sich nur bis zum 26. Segment Keimzellen vorfanden, erstreckte sich deren Verbreitungsgebiet bei einem Entenembryo mit 36 Segmenten bis zum 30. Segment (das letztere eingeschlossen). In Anbetracht dessen, dass die Keimzellen der höheren Niveaus in grösserer oder geringerer Menge auswandern, während die Keimzellen der hinteren Segmente, als die später aufgetretenen, noch an Ort und Stelle verbleiben, erhält man von der Verbreitung der Keimzellen auf den verschiedenen Niveaus des Keimes ein verschiedenes Bild.

In den vorderen Segmenten, im 24., 25. und 26., treffen wir die Keimzellen hauptsächlich im retroperitonalen Gebiete, unterhalb der Aorta, unter den Zellen des Mesenchyms an. Zum Teil lagern sie sich auch schon in der Nähe des Epithels der medialen Fläche des Körpers des Embryo ab, an der Stelle, wo sich das Mesenterium abzweigt, wie dies auf Fig. 8 von einem 3 Tage 23 Stunden alten Embryo dargestellt ist, wo eine derartige Anordnung die vorherrschende ist. Ein grosser Teil derselben hat jedoch das Epithel noch nicht erreicht (Fig. 6, 7 und 9) und sie liegen in grösserer oder geringerer Entfernung von demselben im Mensenterialgewebe.

Die Zellen dieses Gebietes sind fast alle in der angegebenen Weise angeordnet, dennoch befindet sich ein sehr kleiner Teil derselben noch in der Splanchnopleura, wie dies auf Fig. 9 dargestellt ist, wo ausser den 3 Zellen, die in das retroperitonale Gebiet ausgewandert sind, eine Zelle ihre frühere Lage beibehalten und ihre Emigration noch nicht begonnen hat. Eine

solche Lage der Keimzellen dieses Gebietes gehört jedoch zu den Ausnahmen. Von 24 Zellen, die auf dem Niveau des 24., 25. und 26. Segmentes liegen, befinden sich 22 im retroperitonalen Gebiete und nur 2 in der Visceralplatte.

Schon auf den beschriebenen vorderen Niveaus liegen einige der im retroperitonalen Gebiete gelagerte Zellen tiefer im Mesenterialgewebe, im 27. und 28. Segment sehen wir sie hauptsächlich in diesem Gebiete; Fig. 6, die einen Schnitt durch das 28. Segment darstellt, zeigt diese Verhältnisse. Hier treffen wir die Keimzellen auf ihrem Wege zwischen dem Epithel und dem retroperitonalen Gebiete an. Die Zahl der Zellen beträgt in diesen beiden Segmenten 17.

In den distalen Segmenten, dem 29. und 30. endlich finden wir die Keimzellen nur in der Visceralplatte, wo sie teils im Epithel, teils unterhalb desselben liegen; im übrigen bleiben die Verhältnisse fast dieselben, wie bei den früheren Entwickelungsstadien. Auf dieses Gebiet entfällt der grösste Teil der Zellen, nämlich 45.

Natürlich gleichen sich die erwähnten Unterschiede in der Keimzellenverteilung der verschiedenen Gebiete an den Übergangsstellen aus einem Gebiete in das andere aus, da an diesen Stellen die eine wie die andere Anordnung der Keimzellen stattfinden kann.

Die Fortsetzung desselben Migrationsprozesses der Genitalzellen liess sich auch an dem Embryo mit 39 Segmenten (3 Tage 23 Stunden) beobachten (Fig. 8 und 10). Die Zahl der Keimzellen blieb fast dieselbe (84), eine Vermehrung derselben wird nicht beobachtet, doch ordnen sie sich hauptsächlich im retroperitonalen Gebiete und im Epithel des Körpers des Embryo. Von den 84 Zellen dieses Stadiums fanden sich 70 in diesem Gebiete, während die übrigen 14 ihre Emigration noch fortsetzten und vorwiegend im Mesenterium angetroffen wurden; nur ausnahmsweise fanden sie sich im Epithel der Visceralplatte. Dabei lässt sich ein Streben der Keimzellen nach einer dichteren Ablagerung

in den vorderen Abteilungen beobachten; dementsprechend vermindert sich ihre Zahl in den hinteren Segmenten. Auf das 24. bis 26. Segment kamen 60 Zellen, auf das 27. bis 29. ungefähr 25.

Auf diese Weise zeichnen sich die Embryonen mit 36 und 39 Segmenten im Vergleich zu den früheren Stadien (Entenembryo mit 31 Segmenten) vor allem durch eine Vermehrung der Gesamtzahl der Keimzellen aus. Anstatt der 22 Zellen, die bei dem Embryo mit 31 Segmenten gefunden wurden, ergaben sich hier 84—86 Zellen. Was aber besonders die Aufmerksamkeit auf sich lenkt, ist die Tatsache, dass bei diesen beiden Embryonen die Zahl der Zellen fast dieselbe bleibt, d. h. eine weitere Vermehrung durch das Auftreten neuer Zellen in der Splanchnopleura findet nicht statt. Dabei vergrössert sich das Verbreitungsgebiet der Keimzellen, das sich jetzt bis zum 30. Segment erstreckt, während es bei dem vorhergehenden nur bis zum 26. reichte.

Die Zellen früheren Ursprungs, namentlich die sich auf dem Niveau des 24., 25. und 26. Segments ordnen, erweisen sich hier als aus der Visceralplatte in das retroperitonale Gebiet ausgewandert, die neu erschienenen Zellen aber des 27.—30. Segmentes befinden sich jetzt teils im Migrationszustande durch das Mesenterium hindurch, teils treffen wir sie noch im Gebiete ihres ersten Auftretens, in der Splanchnopleura. Ferner zieht jener Umstand die Aufmerksamkeit auf sich, dass bei dem Embryo mit 36 Segmenten, bei dem sich die Migration und das Neuauftreten der Keimzellen im vollen Gange befindet, die Zahl der Keimzellen des retroperitonalen Gebietes (24) genau der Anzahl dieser Zellen bei dem Embryo mit 31 Segmenten entspricht, d. h. also, dass im Gebiete des 24.—26. Segments keine neuen Zellen hinzugekommen und nur die früher gebildeten Zellen ausgewandert sind Die Vermehrung der Gesamtzahl der Keimzellen fällt also nur auf die hinteren Segmente, indem im Epithel der Splanchnopleura neue Keimzellen erscheinen.

Entenembryonen mit 44 Segmenten (4 Tage 13 Stunden), 47 Segmenten (4 Tage 18 Stunden) und 52 Segmenten (5 Tage). (Fig. 11 und 12.)

Bei den Embryonen dieses Stadiums neigt sich der Migrationsprozess der Keimzellen seinem Ende zu. Bei dem Embryo von 4 Tagen 13 Stunden findet sich eine ganz unbedeutende Anzahl dieser Zellen im Mesenterium, beim Embryo von 4 Tagen 18 Stunden kommen sie im Mesenterium nur als seltene Ausnahme vor und bei dem 5tägigen Embryo sind im Mesenterium überhaupt keine Keimzellen mehr anzutreffen. Gleichzeitig vollzieht sich hier der Übergang der Zellen aus dem retroperitonalen Gebiete in das Epithel des medialen Teils der Leibeswand, das jetzt zu wachsen beginnt und sich in das Keimepithel verwandelt. Die Keimzellen lagern sich dicht unter dem Epithel in Form von Ketten ab, wie dies in Fig. 11 dargestellt ist, wo 5 Zellen unter dem Epithel selbst liegen, während sich 2 noch im Zustand der Migration befinden, indem sie aus dem retroperitonalen Gebiet in das Keimepithel übergehen. In derselben Zeit (4 Tage 18 Stunden) beginnt auch die verstärkte Vermehrung der Keimzellen, deren Zahl jetzt bedeutend steigt. Wir finden jetzt bei einem Embryo von 4 Tagen 18 Stunden ungefähr 160 Zellen anstatt der 84—86 des vorhergehenden Stadiums. Das Verbreitungsgebiet der Keimzellen bleibt jedoch dasselbe; es beginnt beim 24. Segment und endigt mit dem 30. Die Mitosen kommen in diesen Stadien ziemlich oft vor.

Infolge dieser Vermehrung der Keimzellen durch mitotische Teilung, sowie durch das fortwährende Hinzukommen neuer Zellen aus dem retroperitonalen Gebiete zum Keimepithel, beginnt die Bildung kleiner Gruppen, die aus Keimzellen bestehen und in die Körperhöhle hineinragen (Fig. 12). Diese Keimzellenhäufchen stellen sich bei dem Embryo von 4 Tagen 18 Stunden, wo sie zuerst auftreten, als von einander isolierte

Gebilde dar, die an verschiedenen Stellen des Genitalgebietes erscheinen. Bei der Bildung solcher Häufchen pressen sich die Keimzellen gewissermafsen in das Körperepithel hinein, dessen Zellen auseinander gehen, so dass die äusseren Keimzellen unmittelbar an die Körperhöhlung grenzen. Doch nicht alle Zellen gelangen bis zum Epithel selbst; ein Teil derselben verbleibt unter demselben in grösserer oder geringerer Entfernung von dem Epithel.

Das Wachsen des Epithels, das schon bei dem Embryo von 4 Tagen 18 Stunden beginnt und im Anfang nur schwach zum Ausdruck kommt, erreicht gegen den 5. Tag eine bedeutende Entwickelung; die Epithelzellen bedecken die Keimzellen, die in das Epithel eingedrungen sind und überwachsen auch jene Keimzellen, die unter dem Epithel liegen. Es bildet sich die Genitaldrüsenanlage.

Schluss.

Auf Grund der angeführten Ergebnisse stellen sich die ersten Entwickelungsstadien des Genitalsystems in folgender Weise dar: Das erste Auftreten der Keimzellen und deren Vermehrung findet in den frühesten Entwickelungsstadien auf Kosten des Epithels der Splanchnopleura des embryonalen Coeloms statt. Hier erscheinen die Keimzellen zuerst, wobei diese Fähigkeit des Epithels nur auf das Gebiet des 24.—26. Segmentes beschränkt ist; bis zu einer gewissen Entwickelungsperiode (nicht weiter als bis zum Stadium mit 36 Segmenten) geht das Erscheinen immer neuer Zellen in der Splanchnopleura weiter vor sich und an der Bildung dieser Zellen nehmen immer neue, weiter hinten gelegene Teile der Splanchnopleura teil; die Keimzellen erscheinen im 27., 28. bis zum 30. Segment. Das Gebiet vom 24.—30. Segment erscheint beziehentlich des ausgebildeten Embryo als Schlussgrenze und bleibt auch in den späteren Stadien erhalten, wie ich dies bei den

Keimen von 6, 7 und 8 Tagen nachweisen konnte. Vom Stadium des 36. Segmentes an (vielleicht auch noch etwas früher) beginnt die Migration der Keimzellen aus der Splanchnopleura; die früher erschienenen Keimzellen der vorderen Segmente (24.—26.) gehen in das Mesenterium über, indem sie sich nach dem retroperitonalen Gebiete wenden; in den hinteren Abteilungen der Splanchnopleura aber dauert die Bildung neuer Keimzellen fort, die nach und nach den vorangegangenen Zellen auf demselben Wege nach dem Mesenterium folgen. Infolge dieses Unterschieds in der Zeit ihres Auftretens ergibt sich der Umstand, dass die Keimzellen das Ziel ihrer Wanderung, das Keimepithel, nicht gleichzeitig erreichen und in einem gegebenen Moment der Entwickelung an verschiedenen Stellen angetroffen werden; während ein Teil der Keimzellen schon das Epithel erreicht hat, befinden sich andere noch im retroperitonalen Gebiet und im Mesenterium. Dem Umfang der Migration entsprechend vermindert sich die Zahl der Keimzellen in der Splanchnopleura, während sie sich in den anderen Gebieten steigert und gegen den 5. Tag hin haben sämtliche Keimzellen die Splanchnopleura verlassen. Während der ganzen Zeit der ersten und zweiten Periode, d. h. während des Auftretens und der Migration der Keimzellen findet keine Vermehrung derselben statt, oder wenn eine solche vorkommt, so geschieht dies in einem so beschränkten Umfange, dass man durch sie unmöglich das Steigen ihrer Anzahl erklären kann. Die letztere wird in den früheren Entwickelungsstadien durch das Erscheinen neuer Zellen in der Splanchnopleura und durch Migration erreicht. Erst nachdem die Keimzellen das Epithel der medialen Fläche erreicht haben, beginnt eine energische Vermehrung der Zellen, die deren Zahl rasch anwachsen lässt.

Literatur-Verzeichnis.

1. Beard, John The germs-cells. Raja batis. Zool. Jahrb. Abt. An. u. Ont. d. Tiere. Bd. 16.
The germs-cells of Pristiurus. An. Anz. Bd. 21. 1902.
2. Bennet, Allen. The origin of the germs-cells of Chrysemys. An. Anz. 29.
3. Bouin. Histogenèse de la glande femelle chez Rana tempor. Arch. de Biol. I. XVII. 1900.
4. Boweri. Th. Die Entwicklung von Ascaris meg. mit besonderer Rücksicht auf die Kernverhältnisse. Festschr. f. C. v. Kupffer. Jena 1899.
5. Felix. Die Entwicklung der Keimdrüsen und ihren Ausführungsgängen. Hertwigs Handbuch d. verg. u. exp. Entwickl. III. 1.
6. Hoffman. Etude sur le développement de l'appareil urogénital des oiseaux. Verh. d. Kon. Ak. d. Wiss. Amsterd. 1892.
7. Nussbaum, J. Zur Entwicklung des Geschlechts beim Huhn. An. Anz. Heft XV. 1901.
8. Schmiegelow. Studien über die Entwicklung des Hodens und Nebenhodens. Arch. f. An. u. Entw. 1882.
9. Waldeyer. Eierstock und Ei. Ein Beitrag zur Anat. und Entw. d. Lexualorg. Leipzig 1870.
10. Wood. The origin and migration of the germs-cells in Acantias. Amer. Jour. An V. 1.

Erklärung der Abbildungen.

Bezeichnungen.

Kz. Keimzellen, Po. Primitive Aorten, E. Epithel, Wg. Wolffscher Gang, En. Entoderm, Mz. Mesenchymzellen, Dk. Dotterkörnchen, M. Mesenterium, A. Aorta.

Fig. 1. Querschnitt durch einen 2 Tage 10 St. alten Hühnerembryo mit 29 Segm. Apoch. Zeiss 3,0 mm. c. oc. 2.

Fig. 2. Querschnitt durch einen 3 Tage 14 St. alten Enteembryo mit 31. Segm. Apoch. Zeiss 8,0 mm. c. oc. 4.

Fig. 3 und 4. Zwei Keimzellen bei stärkerer Vergrösserung. Apoch. Zeiss 3,0 mm. c. oc. 18.

Fig. 5. Querschnitt durch die Splanchnopleura von einem Hühnerembryo mit 30 Segm. (2 Tage 12 St.) Apoch. Zeiss 3,0 mm. c. oc. 8. Übergangsformen der Keimzellen.

Fig. 6. Querschnitt durch einen 3 Tage 18 St. alten Enteembryo mit 36 Segm. Apoch. Zeiss 3,0 mm. c. oc. 8.

Fig. 7. Längsschnitt durch das retroperitonealen Gebiet eines 3 Tage 18 St. alten Enteembryo. Apoch. Zeiss 3,0 mm. c. oc. 2.

Fig. 8. Querschnitt durch einen 3 Tage 23 St. alten Enteembryo mit 39 Segm. Apoch. Zeiss 8,0 c. oc. 4.

Fig. 9. Querschnitt durch einen 3 Tage 18 St. alten Enteembryo mit 36 Segm. Apoch. Zeiss 3,0 mm. c. oc 6.

Fig. 10. Querschnitt durch das retroperitoneale Gebiet eines 3 Tage 23 St. alten Enteembryo mit 39 Segm. Apoch. Zeiss 3,0 mm. c. oc. 4.

Fig. 11. Querschnitt durch dasselbe Gebiet eines 4 Tage 13 St. alten Enteembryo mit 44 Segm. Apoch. Zeiss 3,0 mm. c. oc. 4.

Fig. 12. Querschnitt durch dasselbe Gebiet eines 4 Tage 18 St. alten Enteembryo mit 47 Segm. Apoch. Zeiss 3,0 mm. c. oc. 4

Aus der entwickelungsgeschichtlichen Abteilung des anatomischen Instituts
der Universität Breslau.

BEITRÄGE

ZUR

HISTOLOGIE UND ENTWICKELUNGSGESCHICHTE DER SCHMELZPULPA.

VON

ARTHUR MASUR,
ZAHNARZT IN BRESLAU.

Mit 16 Abbildungen auf den Tafeln 4|9.

Seitdem Kölliker (20, 21, 22) das Schmelzorgan als zum Epithelgewebe gehörend feststellen konnte, erregten die eigentümlichen mit ihren Fortsätzen untereinander anastomosierenden sternförmigen Zellen der Schmelzpulpa wegen ihrer vom normalen Typus der Epithelzellen abweichenden Form das Interesse der Histologen und sind fast in jedem Lehrbuch der Histologie besonders abgebildet. Ausführliche Abhandlungen über die Zahnanlage der höheren Wirbeltiere sind von v. Ebner (8) in Köllikers Handbuch der Gewebelehre und von E. Zuckerkandl (41) im Scheffschen Handbuch der Zahnheilkunde enthalten.

In letzter Zeit hat F. K. Studnička (35) (1902) in dem Plasma der aus sternförmigen Zellen gebauten Epithelien Protoplasmafaserungen gefunden, welche mit den von Kromayer (19) in den Epidermiszellen beschriebenen Faserungen identisch sind, und wie Studnička hervorhebt, genetisch und morphologisch eine grosse Ähnlichkeit mit den faserigen Differenzierungen des Bindegewebes, den kollagenen und elastischen Fasern, aufweisen.

Auf Anregung des Herrn Prof. Dr. Schaper habe ich das aus sternförmigen Zellen bestehende Gewebe der Schmelzpulpa auf das Vorhandensein von Protoplasmafaserungen untersucht und solche auch feststellen können.

Die vorliegende Arbeit soll sich mit der Genese der sternförmigen Zellen und der in ihrem Plasma verlaufenden Faserungen beschäftigen und dabei auf die Ähnlichkeit ihrer Bildungsweise mit derjenigen der Bindegewebsfasern hinweisen.

Da die Entstehung der sternförmigen Zellen und der in ihnen verlaufenden Faserungen nur aus den Wachstumsvorgängen des Schmelzorgans verständlich erscheint, sollen auch letztere ausführlich beschrieben werden.

Material und Methoden.

Als Material für meine Untersuchungen diente mir eine Reihe von Schweinsembryonen von 3,9, 5, 6, 9, 12, 13, 19 und 22 cm Länge. Dieselben wurden in Zenker fixiert und nach Schaffer in 5 % wässeriger Salpetersäure entkalkt. Ausserdem untersuchte ich Embryonen von Kaninchen (3,2 und 6,4 cm Länge) und vom neugeborenen Menschen. Auch diese Objekte wurden zum Teil in Zenker oder Tellyesnicki gehärtet.

Sämtliche Embryonen wurden in Alaun-Cochenille vorgefärbt und in Paraffin eingebettet. Es wurden Serienschnitte von 5—8 μ Dicke durch den Unterkiefer gemacht und dann nach den verschiedenen Methoden gefärbt. Um über die Beschaffenheit der Protoplasmafaserungen in der Schmelzpulpa Aufklärung zu erhalten, benutzten wir Bindegewebsfärbungen und wandten hauptsächlich die Malloryschen Methoden an (25).

Sehr gute Resultate erzielt man nach folgender Methode: Nach Fixierung in Zenkerscher Flüssigkeit und Einbetten in Paraffin werden die erhaltenen Schnitte mit Wasser auf dem Objektträger angeklebt. Das Paraffin wird durch Xylol gelöst, und dieses durch Alkohol entfernt. Hierauf Färben der Schnitte.

1. 0,05—1,0 % Lösung von Fuchsin-S. (1—3 Min.)
2. Kurzes Auswaschen in Wasser.
3. Einlegen in 1 % Lösung von Phosphormolybdänsäure (eine Minute oder länger). Man hüte sich jedoch, mit der Pinzette oder sonstigem metallenem Gegenstande in die Lösung zu kommen.
4. Auswaschen in zweimal gewechseltem Wasser.

5. Einlegen für 2—20 Minuten oder länger in folgendes Farbgemisch:

Anilinblau (wasserlöslich, Grübler)	0,5
Orange (Grübler)	2,0
Oxalsäure	2,0
Aq. dest.	100,0

6. Kurzes Auswaschen in Wasser.

7. Alkohol 96% bis zur richtigen Differenzierung.

Noch bessere Resultate erzielt man mit der von Mall (24) angegebenen Modifikation der eben beschriebenen Methode, nach der das Bindegewebe sich sicherer blau färbt und das Fuchsin gut haftet.

Die Schnitte kommen ohne Auswaschen aus der 0,05 bis 0,1% Lösung von Fuchsin-S direkt in eine auf den 10. Teil verdünnte konzentrierte Lösung von Phosphormolybdänsäure für wenige Minuten. Dann werden sie in 95% Alkohol ausgewaschen und sehr kurze Zeit in folgender Lösung gefärbt:

Anilinblau	1,0
Orange	2,0
Oxalsäure	2,0
Wasser (kochend) . . .	100,0

Dann in 95% Alkohol differenzieren.

Sehr schöne Bilder und sichere Färbung der Fasern erzielt man mit dem Malloryschen phosphorwolframsauren Hämatoxylin, in welchem die Schnitte $^1/_2$—2 Stunden verweilen können; der Hergang ist dabei derselbe, wie bei den üblichen Hämatoxylinfärbungen, welche letztere ich nach Hansen oder Delafield öfter allein oder als Doppelfärbung mit Eosin angewandt habe.

Auch von der Bindegewebsfärbung nach Hansen (13) machte ich Gebrauch, doch eignet sie sich zur Färbung der Fasern nicht so gut wie die Malloryschen Methoden.

Zum Studium der Genese der Fasern bediente ich mich der Verdauungsmethode, deren Wert für die Darstellung der feinsten Faserungen bekannt ist.

Namentlich die künstliche Verdauung in Trypsin und Pankreatin ist zum Studium der feinsten Faserungen öfter und in letzter Zeit von Jackson (13) und Flint (11) mit gutem Erfolge angewendet worden, und man ist mit dieser Methode überhaupt erst imstande, die Entscheidung zu treffen, ob man es im einzelnen Falle mit Fasern oder protoplasmatischen Fäden zu tun hat.

Ich habe hauptsächlich die Schnittverdauungsmethode (nach Hoehl) angewandt. Die Gewebsstücke wurden hierzu in aufsteigendem Alkohol fixiert und, wenn eine Entkalkung notwendig war, in die von Ebnersche Entkalkungsflüssigkeit gebracht. Embryonen, welche in Zenker fixiert waren, eignen sich für die Verdauungsmethode nicht, ebenso dürfen für die Entkalkung keine Mischungen gebraucht werden, welche Salpetersäure enthalten. Hierauf wurden die Präparate in Paraffin eingebettet und möglichst dünne Serienschnitte (3—5 μ) gemacht. Die Schnitte wurden mit absolutem Alkohol auf dem Objektträger angeklebt und kommen für 24 Stunden in den Thermostaten. Nach Auflösung des Paraffins in Xylol und Auswaschen in absolutem Alkohol kommen die Schnitte dann für 24—72 Stunden in Benzin auf den Thermostaten bei einer Temperatur von ca. 37° C. Dann werden die Präparate erst in absoluten, dann 90% und 70% Alkohol gebracht und in fliessendem Wasser ausgewaschen und schliesslich in die Verdauungsflüssigkeit gebracht.

Folgende Lösungen erwiesen sich sehr geeignet für die Verdauung, nachdem ich mir durch Probeverdauung an verschiedenen Organen, z. B. Milz, Lymphdrüse, Zunge u. s. w. über die Wirksamkeit der Enzyme Gewissheit verschafft hatte.

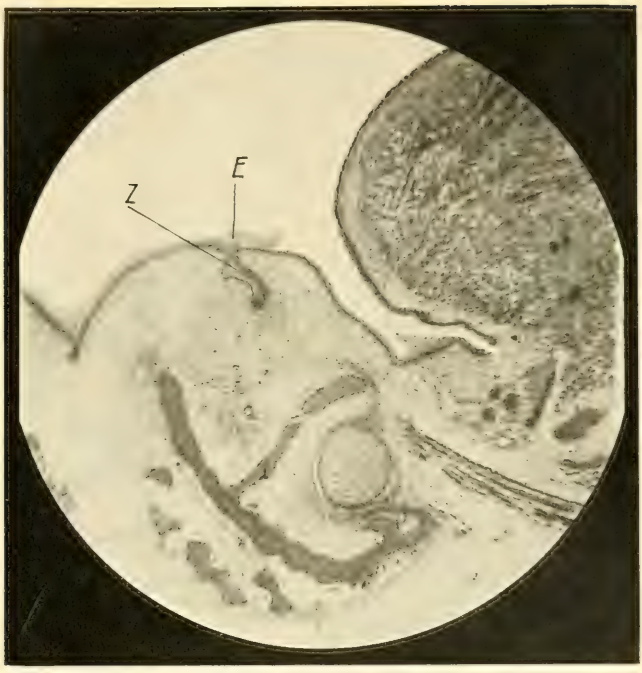

Fig. 1.

Fig. 2.

Verlag von J. F. Bergmann in Wiesbaden.

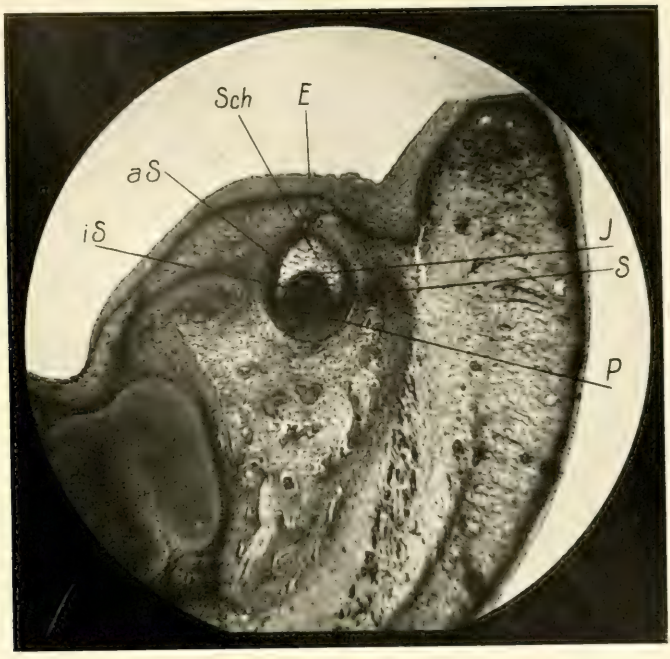

Fig. 3.

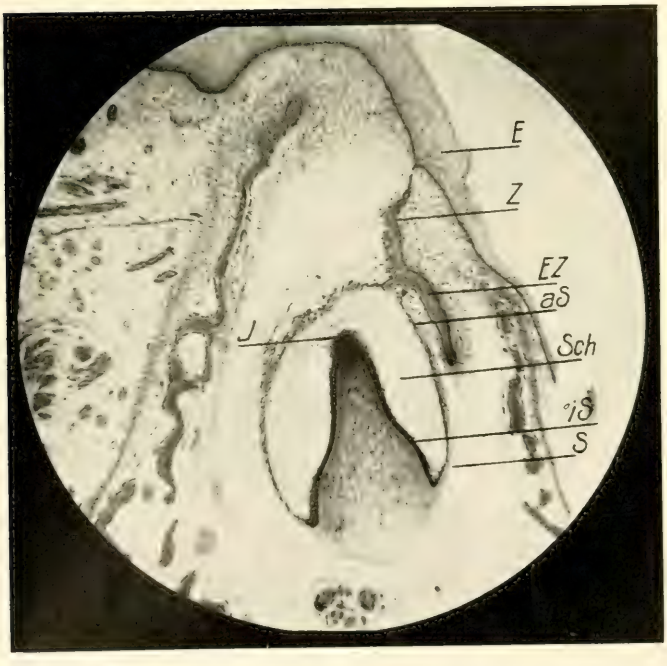

Fig. 4.

Verlag von J. F. Bergmann in Wiesbaden.

Fig. 5.

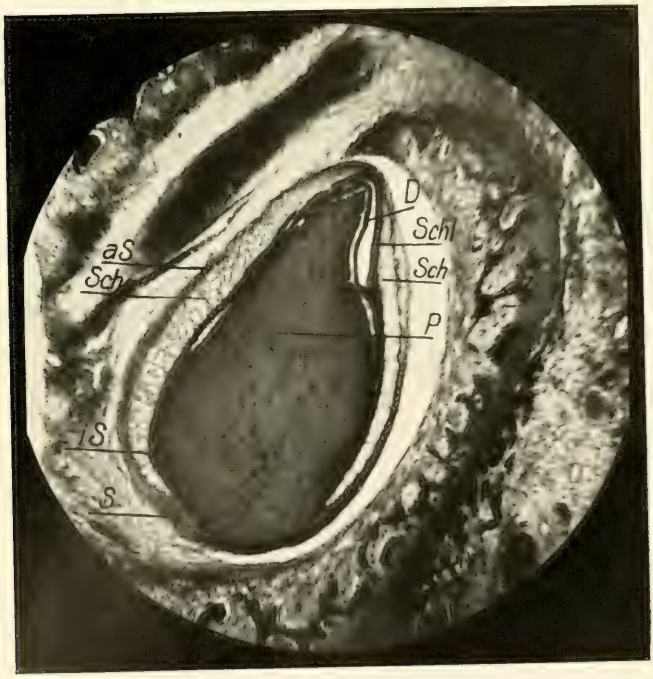

Fig. 6.

Verlag von J. F. Bergmann in Wiesbaden.

Trypsin sic.	0,25
0,3 % Lösung von Natr. carbonic. . .	150,0
Pankreatin-Glyzerin	10,0
0,3 % Lösung von Natr. carbonic. . .	100,0
Pepsin-Glyzerin	10,0
0,2 % Salzsäure	100,0
Papayotin	1,5
0,3 % Lösung von Natr. carbonic. . .	100,0

Es ist zweckmäfsig, einige Tropfen Chloroform in das Verdauungsgefäss zu geben, um einem Fäulnisprozess während der Verdauung vorzubeugen.

Die Zeit der Verdauung schwankt zwischen $^1/_4$ und 24 Stunden. Nach der Verdauung werden die Präparate vorsichtig ausgewaschen und in Alkohol fixiert und nach den verschiedenen Methoden gefärbt, von denen die Mallory'schen bevorzugt werden.

Bei dem jüngsten der von uns untersuchten Schweinsembryonen von 3,9 m Länge (Fig. 1) sehen wir, wie sich das stark gewucherte Kieferepithel in Form einer Leiste, der Zahnleiste, in das darunter gelegene Mesoderm einsenkt. Das Kieferepithel besteht an der Oberfläche aus zwei bis vier geschichteten Lagen von polygonalen, rundlichen und mehr abgeplatteten Zellen (Fig. 7). Die Zellen weisen einen ziemlich grossen, gewöhnlich wandständig nach der Oberfläche des Kiefers zu liegenden Kern auf und sind miteinander durch eine grosse Anzahl von Intercellularbrücken verbunden. Die untere Lage des Kieferepithels wird von einer Reihe dunkler tingierter Cylinderzellen gebildet, welche sich von dem unterliegenden Mesodermgewebe entweder durch einen hellen Saum oder durch eine deutlich tingierte Linie, eine Basalmembran, abheben.

Die Zahnleiste liegt in einer Furche des Mesoderms und läuft nach unten in einen kolbigen Fortsatz aus, der die erste Anlage des Schmelzorgans darstellt. Das Schmelzorgan besteht

zunächst ebenso wie die Zahnleiste aus einer Schicht Cylinderzellen, welche die äussere Begrenzung gegen das umgebende Mesodermgewebe bildet, und einer grossen Anzahl mehr rundlicher Zellen im Innern, die sich später zur Schmelzpulpa umwandeln.

Wo sich die Zahnleiste in das Schmelzorgan fortsetzt, entsteht eine dünnere Verbindungsbrücke, die man als Hals des Schmelzorgans bezeichnet. Die vorher grossen meist polygonalen Zellen der Zahnleiste erscheinen hier mehr komprimiert und sind kleiner. Die Zellen sind nicht mehr überall durch Brücken mit einander verbunden, hier und da verschmelzen die Intercellularbrücken mit dem Plasma der Zellen und es scheint dann, als ob die Zellen besondere Membranen erhalten, doch dem ist nicht so, sondern es handelt sich nur um ein verdichtetes Plasma, was aus dem gleichartigen Färbungsvermögen des Randteiles der Zellen und des eigentlichen Plasmas hervorgeht (Fig. 7).

Am oberen Teile des Schmelzorgans liegen die Zellen dicht übereinander geschichtet und erscheinen ebenfalls zusammengedrückt. Die anfangs polygonalen Zellen sind abgeplattet und in die Länge gezogen, sodass häufig zwei solche nebeneinander liegende Zellen in ihrer Längsrichtung mit einander verschmelzen, und die Kerne dann in einem gemeinschaftlichen protoplasmatischen Zuge verlaufen.

Nach der Mitte des Schmelzorgans, der eigentlichen Schmelzpulpa, erscheint der Zellverband wie aufgelockert. Das Schmelzorgan beginnt dem in Form eines Wulstes entgegenwachsenden Zahnkeime auszuweichen und sich mehr zu einem glockenförmigen Gebilde umzugestalten. Dadurch rücken die Zellen weiter auseinander.

Zum besseren Verständnis der Veränderungen der intercellularen Verbindungen der Zellen aus der Mitte der Schmelzpulpa ist es angebracht, zunächst die Zellen an den Seiten

und an der Basis der Schmelzpulpa zu beschreiben. Letztere stehen dichter gedrängt, sind mehr rundlich und weisen grosse Kerne mit vielen Kernkörperchen auf. Bei schwacher Vergrösserung erweckt es den Anschein, als ob die Kerne in einem gemeinschaftlichen syncytialen Plasma lägen, erst bei starker Vergrösserung mittels Ölimmersion erkennt man deutlich, dass jeder Kern von eigenem Plasma umgeben ist, und jede Zelle mit den benachbarten Zellen durch Brücken in Verbindung steht. Die Zellen sind hier wahre Stachelzellen (Fig. 8), und die stachelartigen Verbindungen lassen sich selbst an der Basis der Schmelzpulpa, der sog. intermediären Schicht, deutlich erkennen, wo die Zellen sehr klein und am dichtesten zusammengedrängt sind. Wo Lücken zwischen diesen allseitig durch Intercellularbrücken mit einander verbundenen Zellen auftreten, rücken die stachelartigen Verbindungen näher aneinander, sodass die feinen Zwischenräume zwischen letzteren verschwinden. Die Zellen treten dann durch breite plasmatische Fortsätze in Verbindung, in welchen man deutlich eine faserförmige Anordnung des Plasmas erkennen kann.

Es ist möglich, dass diese Faserung von den vielen vorher durch die Intercellularlücken getrennten Intercellularbrücken gebildet wird, welche nunmehr dicht zusammengedrängt sind. Die Faserung ist bei dem jüngsten der zur Untersuchung gelangten Embryonen von 3,9 cm noch schwach gegenüber den älteren Exemplaren ausgeprägt.

Die Zellfortsätze vereinigen sich mit denen der benachbarten Zellen und verschmelzen mit ihnen zu breiten Verbindungen, wo die Zellen durch mäfsige Auflockerung nur wenig von einander gerückt sind.

Bei demselben Präparat sehen wir auf der anderen Kieferhälfte das Schmelzorgan in einem vorgerückteren Stadium (Fig. 2). Die Zellen rücken infolge einer vermehrten Proliferation näher zusammen. Das Wachstum erfolgt besonders stark zu beiden

Seiten und an der Basis des Schmelzorgans. Die Zellen verlieren hier und da ihr besonderes Exoplasma und bilden ein Syncytium, jedoch sieht man auch Zellen, welche durch Intercellularbrücken mit einander in Verbindung treten.

Nach der Mitte des Schmelzorganes hingegen, wo die Auflockerung des Zellverbandes am grössten ist, werden die breiten plasmatischen Fortsätze zu langen fadenartigen Verbindungen ausgezogen, in denen ebenfalls faserförmige Bildungen deutlich zu erkennen sind. Die plasmatischen Fortsätze verlaufen in der Mitte und am oberen Teile des Schmelzorganes grösstenteils ziemlich parallel zur Oberfläche der Mundschleimhaut.

Hier erfolgt, wie bemerkt (Fig. 9), eine Auflockerung des Zellverbandes, jedoch ist anzunehmen, dass die Zellen auch früher nicht so dicht zusammengedrängt waren, denn sie treten noch vereinzelt durch Brücken mit einander in Verbindung und machen den Eindruck wahrer Stachelzellen.

Sie erscheinen in ihrer Hauptrichtung, die ziemlich parallel zur Oberfläche des Mundepithels ist, gedehnt und treten mit den benachbarten Zellen an den Seiten und an der Basis des Schmelzorgans entweder durch breite lamellenartige oder durch lange schmale fadenartige Züge in Verbindung.

Diese Züge sind als das Produkt lang ausgezogener Intercellularbrücken zu betrachten, bezw. als das Exoplasma der stark ausgezogenen Zellen.

In diesem Stadium der Zellen fällt besonders die faserförmige Anordnung des Protoplasmas auf. Es scheint, dass die Zellen unter der Einwirkung eines auf sie wirkenden Zuges stehen und ihr Plasma der veränderten Lebensbedingung anpassen müssen. Am oberen Teile des Schmelzorgans, wo sich die Zellen als stark verdichtete Plattenzellen des Mundepithels in das Schmelzorgan fortsetzen, rücken sie in ihrer Längsrichtung zusammen und verschmelzen zu einem Syncytium, in

welchem eine faserförmige Differenzierung des Plasmas noch kaum zu erkennen ist. Nach der Mitte der Schmelzpulpa (Fig. 9), wo die Zellen weiter von einander gerückt sind, sind die faserförmigen Bildungen deutlicher ausgesprochen und liegen in den lang ausgezogenen Brücken der Stachelzellen. Die Protoplasmafasern lassen sich weiter in den benachbarten Zellen verfolgen, ebenso wie in denjenigen Zellen, von deren Plasma sie ausgehen.

Bei einem Schweinsembryo von 6 cm Länge (Fig. 3) ist das Schmelzorgan bedeutend in die Länge und Breite gewachsen und hat in Form eines glockenartigen Gebildes die stark gewucherten Mesenchymzellen, welche die Anlage des Zahnkeimes bilden, umwachsen. Das Schmelzorgan hat nunmehr seine charakteristische Gestalt erhalten und wird nach aussen gegen das Mesoderm durch die äussere sich aus rundlichen und kubischen Zellen zusammensetzende Schmelzmembran begrenzt, die sich nach unten einstülpt und als innere Schmelzmembran die Zahnpapille überzieht. Die innere Schmelzmembran wird von mehr gestreckt verlaufenden Zellen gebildet, die später zu hohen Cylinderzellen, den eigentlichen Schmelzzellen oder Ameloblasten, werden. Über diesen liegen mehrere Lagen dicht gedrängter Zellen, welche den Übergang zu dem weitmaschigen Zellengewebe der Schmelzpulpa bilden (intermediäre Schicht).

Das expansive Wachstum erfolgt hauptsächlich durch starke Proliferation der Zellen des äusseren und inneren Schmelzepithels und der Zellen der intermediären Schicht.

Während in den früheren von uns untersuchten Stadien bei Schweinsembryonen von 3,9 und 5 cm Länge die einzelnen Zellen noch zum Teil ihre Individualität behalten und durch eine grosse Anzahl von Intercellularbrücken mit einander verbunden sind, hat sich das Bild infolge der starken Zellproliferation ganz verändert. Die Zellen sind besonders an der Basis des inneren Schmelzepithels und an den Seiten des äusseren

Epithels dicht zusammengedrängt, die Intercellularverbindungen sind zum grössten Teil verschwunden und die Plasmen der einzelnen Zellen sind zu einem Syncytium verschmolzen (Fig. 11).

In diesem syncytialen Plasma können wir besonders deutlich die schon früher beobachteten Protoplasmafaserungen sehen. Die Fasern verlaufen in dichten Zügen und entsprechen im allgemeinen der Wachstumsrichtung des Schmelzorgans in die Breite.

Nach der Mitte des Schmelzorgans (Fig. 10), in der eigentlichen Schmelzpulpa, liegen die Kerne weit isoliert von einander, deutliche Zellformen und kurze Intercellularverbindungen, wie wir sie in früheren Stadien beobachten konnten, sind nicht mehr vorhanden. Die Kerne liegen in langen Faserzügen, welche keinen bestimmten Verlauf haben. Häufig werden zwei oder drei Kerne von einem gemeinsamen Faserzuge umschlossen. Die Faserzüge verbinden gewöhnlich zwei oder drei isoliert liegende Kerne. Die Kerne weisen eine sich gut tingierende Membran auf, vielleicht haben wir es hier auch mit einem um den Kern herum verdichteten Endoplasma zu tun.

Die Faserzüge benachbarter Zellen verflechten sich manchmal zu feinen, wie aufgelockert erscheinenden Stricken.

Die Faserzüge der Mitte der Schmelzpulpa stehen mit den an den Seiten und an der Basis des Schmelzorgans verlaufenden dichten Faserzügen in direkter Verbindung.

Bei einem Schweinsembryo von 9 cm ist das Schmelzorgan bedeutend in die Länge und Breite gewachsen.

Der Zahnkeim wird von dem inneren Schmelzepithel bedeckt und zeigt bereits die charakteristische Zahnform.

Es scheint, als ob das Wachstum des Schmelzorganes durch Vergrösserung der in früheren Stadien vorgebildeten Zellen erfolgt ist. Wir sehen namentlich in der Schmelzpulpa die Zellen stark in die Länge ausgezogen. Während bei einem

Schweinsembryo von 6 cm die Zellen an der Seite des äusseren Schmelzepithels und in der intermediären Schicht der Schmelzpulpa dicht gedrängt waren, liegen sie jetzt lockerer in einem der Wachstumsrichtung entsprechend gedehnten Plasma.

An der Spitze des Schmelzorgans sieht man deutliche in die Länge ausgezogene Plattenzellen, die hier und da infolge des starken Zuges gleichsam zu einer dünnen Membran geworden sind. Gewöhnlich liegen 2 bis 3 solcher dicht gedrängten Zellen zusammen. Die Zellen in der Schmelzpulpa stehen mit denen an den Seiten und an der Basis des Schmelzorgans liegenden Zellen durch breite lamellenartige oder durch schmale fadenartige Verbindungen in Beziehung, in welchen deutliche Protoplasmafasern zu sehen sind (Fig. 12). Sie ziehen in langen Zügen hin und verbinden gewöhnlich zwei oder drei Zellen, oder, wie es den Anschein hat, nur deren Kerne. Färberisch verhalten sie sich genau so wie die um den Kern stark zusammengedrängten Endoplasmen. Wir haben es hier scheinbar mit stark in die Länge ausgezogenen und verdichteten Endoplasmen der Zellen zu tun, welche in den Bereich der untereinander zu breiten lamellenartigen Verbindungen verschmolzenen Intercellularbrücken gekommen sind.

Dass es sich bei diesen Strängen um endoplasmatische Zellbestandteile handelt, könnte man daraus schliessen, dass sie stets von der Nachbarschaft der Zellkerne ausgehen. In den breiten lamellenartigen Verbindungen ist nicht immer ein deutlicher Faserverlauf zu beobachten, sodass es den Anschein hat, als ob es sich um ein zu Intercellularsubstanz umgewandeltes Exoplasma handelte.

Die Kerne sind im allgemeinen rundlich, verändern aber unter dem auf sie einwirkenden Zuge ihre Gestalt, werden stark zusammengedrückt und schwinden schliesslich, ebenso wie späterhin das Zellplasma. Wir haben es hier sicherlich mit den Erscheinungen einer Atrophie der Zellen und Kerne zu tun.

Bei einem Schweinsembryo von 12 cm ist der Zahnkeim so weit in das Schmelzorgan hineingewachsen, dass seine Kuppe das innere Schmelzepithel bis nahe an das äussere vorgeschoben hat (Fig. 4). Dabei sind die Zellen der Schmelzpulpa über der Spitze der Papillen bedeutend zusammengedrängt worden. Im übrigen weisen die Zellen dieselben histologischen Einzelheiten auf wie beim vorhergehenden Stadium. Durch weiteres Wachstum des Zahnkeimes ist schliesslich bei Embryonen von 13 bis 19 cm Länge (Fig. 5 und 6) das innere Schmelzepithel zur Seite geschoben und über der Kuppe der Papille bis dicht an das äussere Schmelzepithel hervorgedrängt worden. Durch den Wachstumsdruck kommt es zur Resorption des äusseren Schmelzepithels, welche sich allmählich von der Kuppe der Papille zu ihren Seiten nach unten erstreckt. Die Schmelzbildung, welche bei dem Schweinsembryo von 12 cm am Gipfel der Papille begonnen hat, ist ebenso wie die Zahnbeinbildung bedeutend nach abwärts fortgeschritten.

Das Gewebe der Schmelzpulpa (Fig. 13) hat eine wesentliche Veränderung erfahren; statt der vielen sich nach allen Richtungen hin verzweigenden Zellfortsätze sind nur wenige übrig geblieben, welche in der Regel quer vom äusseren zum inneren Schmelzepithel hinziehen. Die protoplasmatischen Zellverbindungen erscheinen dicker, weisen aber noch eine faserige Struktur auf. Die Fasern verlaufen nicht mehr so straff wie in den früheren Stadien, sondern kräuseln sich und erscheinen aufgelockert. Die Zellkerne sind kleiner geworden und stark verblasst. Zwischen den plasmatischen Zellverbindungen sieht man stark atrophierte Zellen, welche noch teilweise mit ersteren in Zusammenhang stehen. Wo die Schmelzpulpa am meisten zusammengedrückt ist, sieht man die dicken plasmatischen Fortsätze seltener, dagegen ganz zusammenhängende protoplasmatische Massen, welche eine granulierte Struktur aufweisen. Hier weisen stark verblasste Kerne und sich in ein fein granuliertes Plasma

auflösende Zellen darauf hin; dass man es mit einer Atrophie des Zellengewebes zu tun hat.

Wie aus unseren Untersuchungen hervorgeht, haben wir es bei der Schmelzpulpa mit einem modifizierten Epithelgewebe zu tun. Die Zellen, die ursprünglich dicht zusammenlagen und durch eine grosse Anzahl von Intercellularbrücken mit einander verbunden waren, sind durch starke Ausweitung der Intercellularräume weiter auseinander geraten, sodass sie statt der kurzen Intercellularbrücken mittelst langer, fadenartiger Fortsätze verbunden sind und sternförmige Form annehmen. Die Zellen erhalten so das Aussehen von Bindegewebszellen im Mesenchymgewebe.

Auf diese Modifikation des Epithelgewebes und seine Ähnlichkeit mit Bindegewebe hat besonders Studnička (34, 35) hingewiesen. Dieser Autor untersuchte nicht nur das aus sternförmigen Zellen bestehende Epithel der embryonalen Schmelzpulpa der Wirbeltiere (Bos Taurus), sondern fand auch ein solches Epithel im erwachsenen Tierkörper in den Hornzähnen der Cyclostomen. Ausserdem beschreibt er den Bau der Epidermis von Orphidium barbatum, einem Teleostier, und erwähnt schliesslich die Modifikation eines einschichtigen Epithels, welches die festen Lamellen der Kiefer der Cephalopoden ausscheidet.

Die Anatomie und Histologie der Hornzähne behandeln ferner die Arbeiten von Beard (5), Behrends (2), Jacoby (17) u. a. Auch diese Autoren beschreiben ein aus sternförmigen Zellen bestehendes Epithel unter der Hornkappe.

Köppen (18) beschreibt ein der Schmelzpulpa der Säugetiere sehr ähnliches modifiziertes Epithel in dem die dorsalen Flossenstacheln der Embryonen von Spinax niger bedeckenden Gewebe, welches von Blochmann (3) zuerst erwähnt und von Markert bei Acanthias vulgaris als »Schutzkappe« bezeichnet wurde.

Die Beschreibung, welche Köppen von dem Gewebe der Schutzkappe gibt, stimmt selbst in den feinsten histologischen Details mit der von uns gegebenen Schilderung der Schmelzpulpa bei Schweinsembryonen überein. Man hat es hier mit einer der Schmelzpulpa der Säugetiere analogen Bildung zu tun, was damit in Einklang steht, dass die Stacheln, denen die Kappe aufsitzt, dem Dentin verwandt sind. Die von Köppen in dem Gewebe der Schutzkappe gefundenen Wanderzellen und Leydigschen Zellen (23) konnten wir in der Schmelzpulpa der von uns untersuchten Tiere nicht finden.

Wir wollen uns nunmehr, nachdem wir den feineren histologischen Bau der Schmelzpulpa kennen gelernt haben, der Genese der sternförmigen Zellen zuwenden.

Nach den Untersuchungen F. E. Schulzes (31) können wir uns die Entstehung der Stachelzellen auf folgende Weise erklären: Die Zellen liegen ursprünglich dicht zusammen und sind durch einfache Scheidewände von einander abgegrenzt. Durch das Auftreten von mit Flüssigkeit erfüllten Vacuolen innerhalb der Scheidewände wird die einheitliche Verbindung unterbrochen. Bei Vergrösserung der intercellularen Vacuolen werden die Substanzpartien, die nunmehr die untereinander kommunizierenden Vacuolen überbrücken, daher »Intercellularbrücken«, immer dünner und schliesslich in einzelne fadenförmige Ausläufer ausgezogen. Eigentliche Stachelzellen werden wir nur dort antreffen, wo die Intercellularlücken sehr klein und die sie überbrückenden Intercellularverbindungen sehr kurz sind. Wo grössere Lücken zwischen einzelnen Zellen auftreten, bezw. der Zellenverband durch besondere Wachstumsvorgänge aufgelockert wird, können benachbarte in die Länge gezogene Brücken näher zusammenrücken und mit einander verschmelzen, sodass wir nicht mehr Zellen, die auf allen ihren Seiten mit zahlreichen Brücken besetzt sind, sondern sternförmige Zellen erhalten, die weniger, aber dafür längere und dickere Fortsätze

aufweisen. Auch in der Schmelzpulpa konnten wir diesen Bildungsmodus genau beobachten und verweisen auf die Figuren 8 und 9. Studnička (35) hat ausserdem noch eine andere Bildungsweise der Umwandelung von Stachelzellen in sternförmige Zellen beschrieben, bei welcher (es handelt sich hier um ein modificiertes Epithelgewebe aus dem Inneren des Geruchorgans von Lebias und um gewisse Partien der Epidermis von Carassus auratus) zweierlei Zellfortsätze in Frage kommen und »die dicken Fortsätze der sternförmigen Zellen eigentlich zu ihren Zellkörpern gehören. Durch Verschmelzen der ausser ihnen noch vorhandenen kurzen Intercellularbrücken vereinigen sich die erwähnten Fortsätze der einzelnen Zellen mit einander und werden so selbst zu Intercellularverbindungen«.

Bei Schweinsembryonen konnten wir diese Art der Umwandlung der Zellen ebenfalls feststellen und zwar gewöhnlich im oberen Teil des Schmelzorgans, wo sich die dicht gedrängten oder stark in die Länge gezogenen mehr polygonalen Zellen in die Schmelzpulpa fortsetzen (Fig. 7). Bei den von uns untersuchten Schmelzorganen vom neugeborenen Menschen, Kaninchen und Meerschweinchen scheint dieser Bildungsmodus in der ganzen Schmelzpulpa vorherrschend zu sein.

Beim Menschen sehen wir in der breiten Schmelzglocke eines Schneidezahnes deutliche Plattenzellen, deren Körper sich zu beiden Seiten des Kerns ausbreiten und gedehnt erscheinen und nach oben und unten und an beiden Seiten mittels feiner Fortsätze mit denen der benachbarten Platten in Verbindung treten.

Annel (1), der die Zellen der Schmelzpulpa vom Menschen besonders an Isolationspräparaten studiert hat, beschreibt sie als »grobzweigige Plattenzellen«.

Die Zellen liegen nach unseren eigenen Untersuchungen in der Schmelzpulpa beim neugeborenen Menschen nicht so weit auseinander wie beim Schwein und zeigen überhaupt eine regel-

mäfsigere Anordnung. Sie verlaufen, wie das Annel zuerst beschrieben hat, und auch v. Ebner (8) annimmt, in konzentrischen Schichten um die Zahnpulpa und wenden ihre Flächen gegen die Schmelzzellen hin.

Wie wir bereits bei der Beschreibung der Präparate erwähnten, sind in den Plasmen der Zellen und in den breiten lamellenartigen oder langen fadenartigen Zellverbindungen deutliche Protoplasmafaserungen zu beobachten. Diese Fasern sind bei den jüngsten der von uns untersuchten Schweinsembryonen noch ziemlich schwach ausgeprägt, werden jedoch in den bei zunehmendem Wachstum des Schmelzorgans immer länger werdenden Intercellularverbindungen der Schmelzpulpa immer deutlicher sichtbar.

Man könnte geneigt sein, die Fasern einfach für die in die Länge gezogenen Intercellularbrücken der vorher dicht beisammenliegenden Stachelzellen zu halten, die durch Auflockerung des Zellverbandes weiter von einander geraten sind. Wir haben aber gefunden, dass die Fasern innerhalb einer plasmatischen Hülle in den Fortsätzen der Zellen verlaufen und auch, in Bündeln angeordnet, sich weiterhin auf die benachbarte Zelle fortsetzen, in der sie ebenso wie in der Ursprungszelle der Hauptrichtung der Zelle folgen.

Renaut (26 u. 27), einer der Entdecker der Plasmafaserungen, bezeichnete sie als »fibres unitives« und ist der Ansicht, dass die Intercellularbrücken nichts anderes sind als Protoplasmafasern, welche von einer Zelle zur anderen verlaufen.

Studnicka (36 u. 37) hat aber bei den epidermoiden Chordazellen, bei welchen sich das Exoplasma durch eine scharfe Grenze vom Endoplasma abgrenzt, darauf aufmerksam gemacht, dass die Fasern im Exoplasma entstehen. Aus neueren Untersuchungen dieses Autors (38), wie auch aus denen Kromayers (19) ergibt sich, dass die Protoplasmafaserungen durch die Brücken von der einen Zelle zur anderen hindurchgehen.

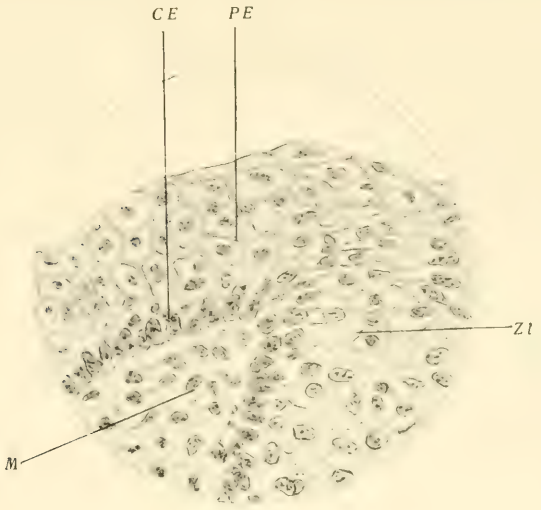

Fig. 7.

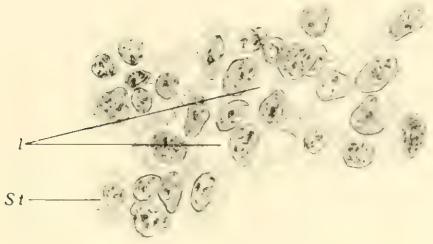

Fig. 8.

Fig. 9.

Verlag von J. F. Bergmann in Wiesbaden.

Fig. 10.

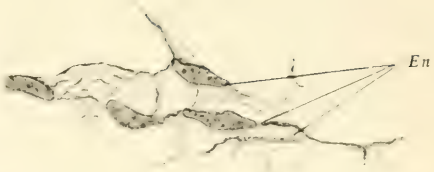

Fig. 12.

Fig. 11.

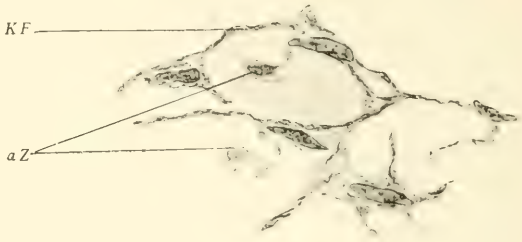

Fig. 13.

Fig. 14.

Verlag von J. F. Bergmann in Wiesbaden.

Kommt es nun wie bei der Umwandelung der Stachelzellen in sternförmige zu einer Verschmelzung von Intercellularbrücken, so werden sich die Protoplasmafaserungen auch in den zu einer einheitlichen Masse verschmolzenen Brücken nachweisen lassen.

In der Schmelzpulpa bei Schweinsembryonen konnten wir die Faserungen deutlich beobachten. Die Zellen lassen hier allerdings das Exoplasma als solches oft nicht deutlich erkennen, auch ein Endoplasma ist nicht immer deutlich zu beobachten, weil es auf die unmittelbare Nähe der Zellkerne beschränkt ist, und man kann sich daher über den Ausgang der Protoplasmafasern kein klares Bild machen. Man sieht Fortsätze, welche vollkommen homogen erscheinen, während in anderen ein deutlicher Faserverlauf zu bemerken ist.

Die Bedeutung, welche den Protoplasmafaserungen in der Schmelzpulpa zukommt, wird klar, wenn man sich die Wachstumsvorgänge des Schmelzorgans vergegenwärtigt. Wie wir beim Schmelzorgan beim Schwein gesehen haben, erstreckt sich die Proliferation der Zellen, so lange es noch nicht zu einer Differenzierung der Schmelzmembran in äusseres und inneres Schmelzepithel gekommen ist, ziemlich gleichmäfsig auf das ganze Gewebe, was durch Untersuchungen von Canalis (73), Schaper und Cohen (30) u. a. bestätigt worden ist.

Sobald sich aber das anfangs schlauchförmige Gebilde des Schmelzorgans in die Glockenform umzugestalten beginnt, findet ein Wachstum vornehmlich in der äusseren und inneren Schmelzmembran statt. Das ziemlich spärlich angelegte Zellmaterial der Schmelzpulpa kann, wenn die Verbindung zwischen innerer und äusserer Schmelzmembran erhalten bleiben soll, diese Aufgabe nur durch Anpassung seiner Zellkörper oder der Intercellularverbindungen ermöglichen. Die Zellen der Schmelzpulpa werden stark gedehnt, und es scheint, dass das Plasma der Zellen unter der Einwirkung eines auf sie wirkenden Zuges sich zu Fasern, »Protoplasmafasern«, verdichtet, welche die

Bestimmung haben, einen innigeren Zusammenhang unter den isoliert liegenden Zellen zu erhalten. Heidenhain (14 u. 15) schlug für diese Fasern den Namen »Tonofibrillen« vor, um damit anzudeuten, dass die Faserungen ihre Entstehung einer Spannung im Gewebe verdanken. Diese Bezeichnung erscheint uns sehr zweckmäfsig, wenn man das weitere Verhalten der Fasern beobachtet, sobald die Spannung im Gewebe nachgelassen hat. Nachdem das Schmelzorgan seine höchste Ausdehnung in Gestalt einer Glocke erhalten hat, findet ein weiteres Wachstum in seinem oberen Teile nicht mehr statt und beschränkt sich nur auf die Umschlagsstelle des äusseren in das innere Epithel, die sogen. Epithelscheide, durch Apposition neuer Zellen. Man kann jetzt das Wachstum der Schmelzorgane in ihrer Gesamtheit als abgeschlossen betrachten, da die Epithelscheide nach den Untersuchungen von Brunns (6) sehr bald ihren Zusammenhang mit dem Schmelzorgan verliert und selbständig vom Zahnhals nach unten zu fortwächst. Der wachsende Zahnkeim schiebt nunmehr die innere Schmelzmembran gegen die äussere vor und füllt zum grössten Teil den Raum aus, der vorher von der weitmaschigen Schmelzpulpa eingenommen wurde. Dabei erfährt das Gewebe der Schmelzpulpa eine Entspannung, und es ist interessant, das Verhalten der Faserzüge zu beobachten. Die Fasern, die vorher gestreckt und ziemlich parallel in Bündeln verliefen, kräuseln sich und machen den Eindruck von Fäden, deren Spannung plötzlich aufgehoben wurde. (Fig. 13).

Die Fasern verlaufen nicht nur im Plasma und in den Fortsätzen der sternförmigen Zellen, sondern auch im einheitlichen Plasma, wo die Zellen der Schmelzpulpa zu einem solchen verschmolzen sind, wie es besonders im oberen Teil des Schmelzorgans und in der über den Schmelzzellen liegenden intermediären Schicht der Schmelzpulpa vorübergehend vorkommt. Das syncytiale Plasma hat hier eine deutliche fibrilläre Struktur, die Fasern entsprechen im Allgemeinen der Wachstumsrichtung des

Schmelzorgans in die Breite und verlaufen in Zügen, zwischen denen die Zellkerne, vielleicht noch von einem Endoplasma umgeben, liegen (Fig. 11). Das Gewebe hat grosse Ähnlichkeit mit einem fibrillären Bindegewebe, und man müsste bei einem solchen Vergleiche, wie es Studnička bei den mit einander verschmolzenen Epithelzellen aus der Schutzkappe von Spinax niger tut (36), die untereinander zu einem Syncytium verschmolzenen Exoplasmen der Grundsubstanz, die Zellkerne mit den Endoplasmen den Bindegewebszellen und die Protoplasmafasern den kollagenen Fibrillen analog setzen.

Wir haben in der vorliegenden Arbeit öfter von einem Syncytium gesprochen und möchten den Begriff näher definieren, da in der Literatur die verschiedensten Formationen damit bezeichnet werden, und dabei hauptsächlich die Verwischung der Zellgrenzen zu einer solchen Benennung Veranlassung gibt.

Nach Bonnet und Häckel versteht man unter einem Syncytium eine durch Verschmelzung ursprünglich getrennter Zellen gebildete kernhaltige Masse.

Nach Bonnet (4) sind »Syncytien« »aktive Funktionszustände verschiedener Gewebe, und ihr Auftreten ist immer verbunden mit den Höhepunkten in der Tätigkeit des Protoplasmas«. Im Gegensatze zu Syncytien bezeichnet er mit Symplasma solche Verschmelzungen von Zellen, welche durch Degeneration, Quellung und dadurch bedingten Verlust der Zellgrenzen entstehen.

In der Schmelzpulpa haben wir es zunächst mit aktiven Syncytien zu tun, die Zellen sind erst auf einen ziemlich kleinen Raum beschränkt, vermehren sich aber sehr und verschmelzen mit einander.

Durch Wachstum der beiden Schmelzmembranen wird das Syncytium gedehnt, die Kerne rücken von einander und kommen wieder in einzelne Zellen zu liegen. Werden in einem späteren

Stadium die Zellen der Schmelzpulpa durch den wachsenden Zahnkeim komprimiert, dann kommt es zu einer Atrophie der Zellen. Sie verlieren ihre Grenzen, ihre Plasmen lösen sich in eine granulierte Masse auf und verschmelzen an einzelnen Stellen zu einheitlichen Plasmamassen, die man nach Bonnet als »Symplasma« bezeichnen muss.

Um über die chemische Natur der Protoplasmafaserungen Aufklärung zu erhalten, haben wir Versuche mit künstlicher Verdauung gemacht. Wir haben die verschiedensten Bindegewebsfärbungen versucht und gefunden, dass die Protoplasmafasern sich mit diesen ebenso tingieren, wie die kollagenen und elastischen Fasern des Bindegewebes, es war daher von Interesse, zu erfahren, wie sich die Protoplasmafaserungen gegenüber Enzymen verhalten, welche die Bindegewebsfasern nicht angreifen. Die kollagenen und elastischen Fasern werden bekanntlich von Trypsin und Pankreatin garnicht verdaut, während die Zellen, Plasmen und Kerne sehr schnell gelöst werden. Auf der Fig. 14 sehen wir, dass das Schmelzorgan bis auf feine Granula, welche von den Schmelzzellen zurückgeblieben sind, von Trypsin vollkommen verdaut worden ist. Von den Zellen der Schmelzpulpa, in deren Fortsätzen wir hauptsächlich die faserförmigen Bildungen beobachten konnten, ist nichts zurückgeblieben. Dasselbe Ergebnis lieferten Präparate von Schmelzorganen, die in Pankreatin verdaut worden sind, welches dieselbe Wirkung wie Trypsin hat. Ebenso wie das epitheliale Schmelzorgan ist bei den Präparaten auch das Kieferepithel vollkommen verdaut worden.

Interessant ist die Gegenprobe, welche durch Verdauung in Pepsin gemacht wurde. Pepsin greift bekanntlich zellige

Fig. 15.



Fig. 16.

Verlag von J. F. Bergmann in Wiesbaden.

Gewebe sehr wenig an, während kollagene und elastische Fasern bei einer wirksamen Verdauung gelöst werden. Auf Fig. 15 sehen wir, dass Pepsin das Schmelzorgan nur sehr wenig angegriffen hat. Das lockere Zellengefüge der Schmelzpulpa hat natürlich durch die Verdauung gelitten, und hier und da sind nur die Kerne erhalten, stellenweise aber sind ganze Komplexe des Schmelzorgans und der Schmelzpulpa erhalten und haben durch die Verdauung kaum eine Veränderung erfahren. Einen interessanten Vergleich ermöglicht ein Präparat des bindegewebigen Zahnkeimes, der Zahnpulpa, welches in Trypsin verdaut wurde. In diesem Präparat (Fig. 16) sehen wir nur Fasern; die Zellen und Kerne sind vollkommen verdaut worden. Die Fasern liegen in einer feinen, durchsichtigen, homogenen Grundsubstanz und verlaufen in Bündeln in peripherischen Schichten um die Zellen. Die Faserzüge verflechten sich miteinander, sie sind aufzufassen als Abkömmlinge des Exoplasmas zahlreicher Zellen. Vergleicht man dieses Bild mit einer in Figur 11 abgebildeten Partie aus der intermediären Schicht der Schmelzpulpa, so wird man überrascht sein über die Ähnlichkeit der faserförmigen Bildungen. Nach den Untersuchungen von Flemming (9 u. 10) und Spuler (32) bilden sich die kollagenen und elastischen Fasern direkt im Protoplasma derjenigen Zellen, zwischen welchen sie sich später befinden. Sie sind also durch Umbildung des Plasmas an der Peripherie der Zellen entstanden und nicht durch nachträgliche Bildung einer vom Plasma der Zellen ausgeschiedenen Substanz.

Gerade in der Zahnpulpa konnten wie an zahlreichen Präparaten die Entstehung der Fibrillen an der Peripherie der Zellen genau beobachten, und wir werden in einer weiteren Arbeit darauf noch ausführlich zu sprechen kommen. Dabei wird sich Gelegenheit geben, auf einige neuere hierher gehörende Arbeiten von v. Ebner (8a u. b) einzugehen. Diesen Bildungsmodus der faserförmigen Differenzierungen des Binde-

gewebes haben auch Hansen (12), Studnička (38) und Schaffer (28, 29) am Knorpel beschrieben; ich verweise hier auf die Arbeit Studnickas, welche einen Überblick über die gesamte sich mit der Genese der Bindegewebsfasern befassende Literatur bietet.

Studnicka hat auch zuerst auf die Ähnlichkeit der Genese der Bindegewebsfasern mit jener der Protoplasmafaserungen in den modifizierten Epithelien und im Chordagewebe hingewiesen und festgestellt, dass es sich in beiden Fällen um exoplasmatische Bildungen handelt. Wenn wir nach den Untersuchungen von Studnička und unseren eigenen die Protoplasmafaserungen des Epithelgewebes und die Differenzierungen des Bindegewebes, die kollagenen und elastischen Fasern, genetisch, morphologisch und physiologisch als nahe verwandte Gebilde ansehen können, so konnten wir doch durch die Verdauungsprobe ihre chemische Verschiedenheit feststellen. Bei dieser Gelegenheit sei betont, dass die sog. specifischen Bindegewebsfärbungen nicht zum Nachweis von Bindegewebsfasern genügen, wie auch v. Ebner (8b) hervorhebt. Soviel geht aus unseren Untersuchungen hervor, dass das Plasma der Epithelzellen die Möglichkeit besitzt, sich morphologisch zu ähnlichen Gebilden zu differenzieren, wie das Plasma der Bindegewebszellen, vorausgesetzt, dass es eine gleiche oder ähnliche funktionelle Aufgabe wie das Binde- und Stützgewebe zu erfüllen hat. Die Schmelzpulpa hat auch im Schmelzorgan die Bedeutung eines Stützgewebes und hält vermöge ihres weitmaschigen Zellengewebes die Verbindung zwischen äusserer und innerer Schmelzmembran aufrecht; sie bildet ein elastisches Polster für den wachsenden Zahnkeim und geht zu Grunde, sobald letzterer den von ihr eingenommenen Raum zum grössten Teil ausgefüllt hat. Mit der Bildung des Schmelzes hat jedenfalls die Schmelzpulpa nichts zu schaffen, wie das auch durch Untersuchungen Waldeyers (39) und Walkoffs (40) u. A. nachgewiesen worden ist, denn der Schmelz wird nur von

einer Lage hoher Cylinderzellen des inneren Schmelzepithels gebildet. Da sich Blutgefässe im Schmelzorgan und in der Schmelzpulpa zu keiner Zeit der Bildungsperiode finden, kann eine Ernährung des sich bildenden Schmelzes nur durch die weiten Intercellularräume der Zellen der Schmelzpulpa erfolgen. Es war uns jedoch bei Anwendung der verschiedensten Färbemethoden nicht möglich, über die Beschaffenheit der die Intercellularräume ausfüllenden Flüssigkeit Aufklärung zu erhalten. In neuester Zeit machte Studnička (38a) die Angabe, dass er in Bielschowsky-Präparaten noch »ein feinstes Netz von Zersplitterungen der Intercellular-Strukturen zwischen den Zellfortsätzen der Schmelzpulpa gesehen hat.

Zum Schlusse sei es mir gestattet, einem Herzensbedürfnis Ausdruck zu geben und Herrn Prof. Dr. Alfred Schaper über das Grab hinaus meinen innigsten Dank abzustatten für die Anregung zu dieser Arbeit und die hilfreiche Unterstützung, die er mir bei deren Ausführung zu teil werden liess. Leider war es mir nicht vergönnt, die Arbeit unter seiner Leitung zu Ende zu führen, da er seinem arbeitsreichen Leben nur zu früh durch den Tod entrissen worden ist.

Ich habe die Arbeit unter Herrn Prof. Dr. Triepel fortgesetzt und zum Abschluss gebracht und danke ihm herzlich für die vielfachen Anregungen, für die Unterstützung und das wohlwollende Interesse, das er meiner Arbeit entgegenbrachte.

Herrn Geheimen Medizinalrat Prof. Dr. C. Hasse danke ich ebenfalls ergebenst für die gütige Erlaubnis, die Hilfsmittel der Kgl. Anatomie benutzen zu dürfen.

Die Zeichnungen sind von Herrn cand. med. Plessner gefertigt, dem ich an dieser Stelle noch bestens danke.

Literatur-Verzeichnis.

1. Annel, G. (1882). Beiträge zur Kenntnis der zahnbildenden Gewebe des Menschen und der Säugetiere. Biolog. Untersuchungen, herausgeg. von G. Retzius. 2. Jahrgang. Stockholm.
2. Behrends, G. (1891). Untersuchungen über Hornzähne der Myxine glutinosa, im Zool. Anzeiger. Jahrgang 14, Nr. 358.
3. Blochmann, F. (1897). Zur Epithelfrage bei Cestoden, im Zool. Anzeiger, Bd. XX.
4. Bonnet, R. (1903). Über Syncytien, Plasmodien und Symplasma in der Placenta der Säugetiere und des Menschen. Monatsschrift f. Geburtsh. u. Gynäk., Bd. XVIII, H. 1.
5. Beard, J. (1889). The Nature of the Teeth of the Marsipebranch Fishes. Zool. Jahrb., Bd. III.
6. v. Brunn, A. (1891). Beiträge zur Kenntnis der Zahnentwicklung. Arch. f. mikros. Anatomie XXXVIII.
7. Canalis, P. (1886). Sullo sviluppo dei denti nei mammiferi. Anat. Anzeiger I.
8. v. Ebner, V. (1902). Verdauungsorgane u. s. w in Köllikers Handb. der Gewebelehre. 6. Auflage. Leipzig.

8a. — (1906). Über die Entwicklung der leimgebenden Fibrillen im Zahnbein. Anat. Anzeiger, 29. Bd., Ergänzungsheft.

8b. — (1906). Über die Entwicklung der leimgebenden Fibrillen, insbesondere im Zahnbein. Sitzungsbericht d. Kaiserl. Akademie math u. med. Bl. 115. Bd., Abt. III. Mai 1906.

9. Flemming, (1902). Die Histogenese der Stützsubstanzen der Bindesubstanzgruppe. In O. Hertwigs Handbuch der vergleichenden und experimentellen Entwicklungslehre. 4. u. 5. Lieferung.
10. — (1897). Über die Entwicklung der kollagenen Bindegewebsfibrillen bei Amphibien und Säugetieren. Arch. f. Anat. u. Physiol. Anat. Abt.

11. Flint, J. M. (1903). Das Bindegewebe der Speicheldrüsen und des Pankreas und seine Entwicklung in der Glandula submaxillaris. Arch. f. Anat. u. Physiol. Anat. Abt.
12. Hansen, F. C. G. (1899). Über die Genese einiger Bindegewebssubstanzen. Anat. Anzeiger, Bd. XVI.
13. — Bindegewebsfärbung. Anat. Anzeiger, Bd. XV, S. 151.
14. Heidenhain, M. (1899). Beiträge zur Aufklärung des wahren Wesens der faserförmigen Differenzierungen. Anat. Anzeiger, Bd. XVI.
15. — (1900). Pseudochromosomen. Nebst einem Anhang: Orientierungstabelle über die wabigen, fädigen und membranösen Differenzierungen des Zellkörpers. Anat. Anzeiger, Bd. XVIII.
16. Jackson, C. M. (1904). Zur Histologie und Histogenese des Knochenmarkes. Arch. f. Anat. u. Physiologie. Anat. Abt.
17. Jacoby, M. (1894). Die Hornzähne der Cyclostomen nach Untersuchungen an Myxine glutinosa, Petromyzon fluviatilis und marinus. Archiv f. mikr. Anatomie, Bd. 43.
18. Koeppen, (1901). Über Epithelien mit netzförmig angeordneten Zellen. Zool. Jahrbücher, Abt. f. Ontogeni.
19. Kromayer, (1892). Die Protoplasmafaserung der Epithelzelle. Archiv f. mikr. Anatomie, Bd. XXXIX.
20. Koelliker, A. (1862). Epitheliale Natur des Schmelzorganes. Zeitschr. für wissenschaftliche Zoologie, Bd. XII.
21. — (1863). Die Entwicklung des Zahnsäckchens der Wiederkäuer. Zeitschrift für wissenschaftliche Zoologie.
22. — (1867). Gewebelehre. 5. Anflage, 1867.
23. Leydig, F. (1852). Beiträge zur mikroskopischen Anatomie der Rochen und Haie. Leipzig (Verl. Engelmann).
24. Mall, (1903). Zeitschrift für wissenschaftliche Mikroskopie. XIX. p. 260.
25. Mallory, (1901). Bindegewebsfärbungsmethode. Zeitschrift wissensch. Mikroskopie. XVIII. p. 505.
26. Renaut, J. (1885). Sur les fibres unitives des cellules du corps muqueux de Malpighie. Compt. rend. de l'Assoc. franc. pour l'acad.
27. — (1897). Traité d' histologie pratique. T. II. Paris.
28. Schaffer, J. (1896). Über das knorpelige Skelett von Ammocoetes branchialis nebst Bemerkungen über das Knorpelgewebe im Allgemeinen. Zeitschrift für wiss. Zool. LXI, 4.
29. — (1901). Über den feineren Bau und die Entwickelung des Knorpelgewebes und über verwandte Formen der Stützsubstanz. I. Teil. Zeitschr. f. wiss. Zool. LXX. I.

30. Schaper, A. u. Cohen, (1905). Beiträge zur Analyse des tierischen Wachstums. II. Teil. Arch. f. Entwicklungsmechanik d. Organismen. Bd. XIX, 3. Heft.

31. Schulze, F. E. (1896). Über die Verbindung der Epithelzellen untereinander. Sitzungsber. d. Akad. d. Wissensch. in Berlin.

32. Spuler, (1896). Beiträge zur Histologie und Histogenese der Binde- und Stützsubstanzen. Anat. Hefte, Abt. I, Bd. VII.

33. Studnička, F. K. (1897). Über das Gewebe der Chorda dorsalis und dem sogen. Chordaknorpel. Sitzungsber. der k. böhm. Ges. d. Wiss.

34. — (1899). Über einige Modifikationen des Epithelgewebes. Sitzungsber. der k. böhm. Ges. d. Wiss.

35. — (1902). Über Stachelzellen und sternförmige Zellen in Epithelien. Sitzungsber. der k. böhm. Ges. d. Wiss.

36. — (1902). Die Analogien der Protoplasma-Faserungen der Epithel- und Chordazellen mit Bindegewebsfasern. Sitzungsber. der k. böhm. Ges. d. Wiss.

37. — (1903). Schematische Darstellungen zur Entwickelungsgeschichte einiger Gewebe. Anat. Anzeiger XXII, Bd. Nr. 25.

38. — (1903). Histologische und histogenetische Untersuchungen über das Knorpel-, Vorknorpel- und Chordagewebe. Anat. Hefte, I. Abt. LXVII.

38a. — Die radialen Fibrillensysteme bei der Dentinbildung und im entwickelten Dentin der Säugetierzähne. Anat. Anzeiger 30, Bd. Nr. 9/10.

39. Waldeyer, W. (1871). Bau und Entwicklung der Zähne im Handbuch der Lehre von den Geweben. Herausgeg. v. Stricker, Leipzig.

40. Walkoff, C. (1901). Die normale Histologie menschlicher Zähne. Leipzig. (Verlag von Arthur Felix).

41. Zuckerkandl, E. (1903). Entwicklung der Zähne, im Handbuch der Zahnheilkunde. I. Bd., II. Auflage. Wien.

Erklärung der Tafeln.

Fig. 1. Querschnitt durch den Unterkiefer eines Schweinsembryos von 3,9 cm Länge. Vergr. 1 : 40. E. Epithel des Kiefernrandes, sich in die Zahnleiste Z fortsetzend, welche nach unten in einen kolbigen Fortsatz, die erste Anlage des Schmelzorgans, ausläuft.

Fig. 2. Querschnitt durch den Unterkiefer eines Schweinsembryos von 3,9 cm Länge. Vergr. 1 : 40. Dasselbe Präparat von der anderen Kieferhälfte die Zahnanlage in einem vorgeschrittenerem Stadium zeigend.

Fig. 3. Querschnitt durch den Unterkiefer eines Schweinsembryos von 6 cm Länge. Vergr. 1 : 40. E. Kieferepithel; Z. Zahnleiste; i. S. innere Schmelzmembran; a. S. äussere Schmelzmembran; Sch. Schmelzpulpa; J. Intermediäre Schicht; S. Zahnsäckchen; P. Papille. (Zahnkeim).

Fig. 4. Querschnitt durch den Unterkiefer eines Schweinsembryos von 12 cm Länge. Vergr. 1 : 40. E. Kieferepithel; Z. Zahnleiste; E. Z. Ersatzleiste; i. S. innere Schmelzmembran; a. S. äussere Schmelzmembran; Sch. Schmelzpulpa; J. Intermediäre Schicht; S. Zahnsäckchen.

Fig. 5. Querschnitt durch den Unterkiefer eines Schweinsembryos von 13 cm Länge. Vergr. 1 : 40. E Z. Ersatz-Zahnleiste; i. S. innere Schmelzmembran; a. S. äussere Schmelzmembran; Sch. in Rückbildung begriffene Schmelzpulpa; Schz. Schmelzzellen; Schl. Schmelzlage; D. Dentin; O. Odontoblasten; P. Papille; R. Reste der intermediären Zellenschicht; S. Zahnsäckchen.

Fig. 6. Querschnitt durch den Unterkiefer eines Schweinsembryos von 19 cm Länge. Vergr. 1 : 40. Dieselben Bezeichnungen wie bei Fig. 5.

Fig. 7. Übergang des Kieferepithels in die Zahnleiste bei einem Schweinsembryo von 3,9 cm Länge. Alaun-Cochenille vorgef. Fix. Zenker. Färb. Mallorys Wolframhaematoxylin. Leitz, Obj. 6, Ocul. 3. PE. Plattenepithelzellen; CE. Cylinderepithelzellen; Zl. Zellen aus der Zahnleiste; M. Mesoderm.

Fig. 8. Stachelzellen aus der sogen. intermediären Schicht des Schmelzorgans von einem Schweinsembryo von 3,9 cm Länge. Dasselbe Präparat wie in Fig. 1. Alaun-Cochenille vorgef. Fix. Zenker. Färb. Mallorys Wolframhaematoxylin. St. Stachelzellen; l. Lücken zwischen den Zellen. Vergr. 950. Leitz, homog. Imm. $^1/_{12}$ Ocul. 3.

Fig. 9. Zellen aus der Mitte der Schmelzpulpa von einem Schweinsembryo von 3,9 cm. Derselbe Schnitt wie in Figur 2. Alaun-Cochenille vorgef. Fix. Zenker. Färb. Mallorys Wolframhaematoxylin. Sy. syncytial verschmolzene Zellen; l. Z. V. lamellenartige Zellverbindungen; f. Z. V. fadenartige Zellverbindungen; l. grosse Intercellularlücken. Vergr. ca. 950. Leitz, homog. Imm. $^1/_{12}$ Ocul. 3.

Fig. 10. Zellen aus der Mitte der Schmelzpulpa von einem Schweinsembryo von 6 cm Länge. Dasselbe Präparat wie in Fig. 3. Alaun-Cochenille vorgef. Fix. Zenker. Färb. Delafields Haematoxylin-Eosin. P. F. Protoplasmafaserungen. Vergr. 950. Leitz, homog. Imm. $^1/_{12}$ Ocul. 3.

Fig. 11. Zellen aus der intermediären Schicht der Schmelzpulpa von demselben Schnitt wie in Fig. 10. P. f. Protoplasmafaserungen.

Fig. 12. Zellen aus der Schmelzpulpa eines Schweinsembryos von 9 cm Länge. Alaun-Cochenille vorgef. Fix. Zenker. Färb. Malls Modifikation. En. Endoplasmen. Vergr. 950. Leitz, homog. Imm. $^1/_{12}$ Ocul. 3.

Fig. 13. Zellen aus der Schmelzpulpa eines Schweinsembryos von 19 cm Länge. Dasselbe Präparat wie in Figur 6. Alaun-Cochenille vorgef. Fix. Zenker. Mallorys Bindegewebsfärbung. K. F. Kräuselung der Protoplasmafaserungen; a. Z. atrophierte Zellen. Vergr. 950. Leitz, homog. Imm. $^1/_{12}$ Ocul. 3.

Fig. 14. Zahnanlage eines Schweinsembryos von 22 cm Länge. $^1/_2$ Stunde in Trypsin verdaut. Fix. Alkohol. Färb. Malls Modifikation. Sch. P. Schmelzpulpa; R. Schz. Reste der Schmelzzellen; Schm. Schmelz; D. Dentin; Z. S. Zahnsäckchen; Pul. Pulpa. Leitz, Obj. 3, Ocul. 3.

Fig. 15. Zahnanlage eines Schweinsembryos von 22 cm Länge. 24 Stunden in Pepsin verdaut. Fix. Alkohol. Färb. Mallorys Bindegewebsfärbung. a. Sch. E. äusseres Schmelzepithel; Sch. P. Schmelzpulpa; D. Z. Sch. deutlich sichtbare Zellen der Schmelzpulpa; R. Sch. z. Reste der Schmelzzellen; R. Z. S. Reste des verdauten Zahnsäckchens; O. Odontoblasten; Pul. Pulpa. Leitz, Obj. 3, Ocul. 3.

Fig. 16. Zahnpulpa von einem neugeborenen Menschen. 1 Std. 20 Min. in Trypsin verdaut. Fix. Alkohol. Färb. Malls Modifikation. K. F. Kollagene Fibrillen; L. Lücken durch Verdauung der Zellen hervorgerufen. Leitz, Obj. 6, Ocul. 3.

Aus dem I. anatomischen Institut in Wien.

BEITRÄGE ZUR VERGLEICHENDEN ANATOMIE

DES

GEHÖRORGANS DER SÄUGER.

(TYMPANICUM. MEMBRANA SHRAPNELLI UND CHORDAVERLAUF).

VON

Dr. GUSTAV BONDY.

Mit 26 Figuren im Text und 17 Abbildungen auf den Tafeln 10/11 u. 12/13.

Die unklare Bedeutung der Shrapnellschen Membran beim Menschen und die spärlichen, zum Teil sehr auffallenden Angaben über ihr Verhalten in der Tierreihe liessen eine ausführliche Bearbeitung des Gegenstandes vom vergleichend anatomischen Standpunkte wünschenswert erscheinen. Auch schien es nicht aussichtslos, aus der Feststellung des allen Formen Gemeinsamen zu Schlüssen über die Bedeutung des Organs zu gelangen. Im Laufe der Untersuchungen stellte sich übrigens alsbald die Notwendigkeit heraus, auch die Verlaufsverhältnisse der Chorda tympani mit in den Kreis der Betrachtung zu ziehen, da dieselbe vielfach zur Shrapnellschen Membran in Beziehung tritt. Die Formenmannigfaltigkeit, die sich hierbei ergeben hat, ist kaum geringer, als die der Shrapnellschen Membran. Eine physiologische Deutung der einzelnen Befunde ist allerdings hier nicht möglich.

Material und Methode.

Es war unser Bestreben, einerseits Vertreter der einzelnen Säugetierordnungen, andererseits innerhalb der Ordnungen, in welchen sich Unterschiede zeigten, ein möglichst zahlreiches Material an einzelnen Spezies zu untersuchen. Leider konnte diese Absicht nicht vollständig durchgeführt werden, es bestehen noch Lücken, die hoffentlich in einem späteren Aufsatze ausgefüllt werden können, doch gelang es in einzelnen Ordnungen, wie z. B. bei den Nagern, ein ziemlich vollständiges Bild der bestehenden Unterschiede zu gewinnen.

Zur Untersuchung gelangten:

- Monotremata
  - Echidna
- Insectivora
  - Talpa europaea
  - Erinaceus europaeus
  - Sorex vulgaris
  - Sorex araneus
  - Sorex alpinus
- Chiroptera
  - Fam. Vespertilionidae
    - Vesperugo noctula
    - Vesperugo serotinus
    - Vespertilio murinus
    - Vespertilio mystacinus
    - Miniopterus Schreibersi
    - Plecotus auritus
  - Fam. Rhinolophidae
    - Rhinolophus ferrum equinum
    - Rhinolophus hipposideros
  - Fam. Emballonuridae
    - Rhinopoma microphyllum
- Rodentia
  - Fam. Leporidae
    - Lepus cuniculus
    - Lepus timidus
  - Fam. Sciuridae
    - Sciurus vulgaris
    - Spermophilus citillus
  - Fam. Myoxidae
    - Myoxus avellanarius
    - Myoxus glis

- Fam. Muridae
  - Cricetus frumentarius
  - Arvicola arvalis
  - Mus decumanus
  - Mus musculus
  - Mus silvaticus
  - Mus minutus
  - Feldmaus (nicht näher bestimmte Spezies)
- Fam. Caviidae
  - Cavia cobaya
  - Dasyprocta aguti

Edentata

- Tolypeutes tricinctus

Carnivora

- Fam. Canidae
  - Canis familiaris
  - Canis vulpes
- Fam. Mustelidae
  - Foetorius vulgaris
  - Foetorius putorius
  - Mustela foina
- Fam. Viverridae
  - Viverra Zibetha
  - Herpestes fasciatus
- Fam. Felidae
  - Felis domestica
  - Felis concolor

Pinnipedia

- Phoca vitulina

Ungulata

- Fam. Equidae
  - Equus caballus

Fam. Suidae
Sus scrofa domestica
Fam. Cervidae
Cervus capreolus
Cervus elaphus
Fam. Bovidae
Capra hircus
Bos taurus
Ovis aries

Primates
Fam. Cercopithecidae
Macacus nemestrinus
Macacus rhesus
Fam. Cebidae
Ateles paniscus
Fam. Hylobatidae
Hylobates leuciscus

Homo (adultus et neonatus).

Die Bestimmung der kleinen, einheimischen Säugetiere wurde nach Blasius (Naturgeschichte der Säugetiere Deutschlands) vorgenommen. Eine sorgfältige Bestimmung der Arten, z. B. der Feldmäuse und Mäuse, ist unbedingt erforderlich, da oft nahe verwandte Formen bedeutende Unterschiede in dem uns interessierenden Gebiete aufweisen.

Die Grundlage der Untersuchungen bildeten in erster Linie Serienschnitte, wobei die Schnittführung parallel dem Hammergriff und senkrecht zur Trommelfellebene erfolgte. Die Schnittdicke betrug im allgemeinen 15 μ, bei grossen Tieren 20 μ, bei kleinen, wo rascher auftretende Veränderungen zu erwarten waren, 10 μ. Nach Maßgabe des vorhandenen Materials wurden überdies noch Mazerationspräparate, Weichteilpräparate, bei kleinen Tieren auch Rekonstruktionen zu Hilfe genommen.

Die Technik bei Anfertigung der Serien war folgende. Die Gehörorgane wurden, fast alle in ganz frischem Zustande, nach Eröffnung der Bulla in 10%iger Formollösung fixiert. In einigen Fällen wurde anfänglich Sublimat-Pikrinsäure zur Fixierung verwendet, die Methode jedoch bald wieder verlassen, da sie für die vorliegende Untersuchung keine Vorteile bot. Nach vollständiger Entkalkung, die je nach der Grösse und Beschaffenheit der Objekte 1—20 Tage in Anspruch nahm, wurden dieselben nach Schaffer auf 24 Stunden in 5%ige Alaunlösung gebracht, um ein Quellen derselben während der folgenden 1—2tägigen Auswässerung (in fliessendem Wasser) zu verhindern. Nach weiterer Behandlung mit steigendem Alkohol erfolgte die Präparation des Objektes und zwar wurde das Labyrinth so weit abgetragen, dass der Hammergriff in grösserer Ausdehnung sichtbar wurde, um eine genaue Orientierung des Objektes für die Schnittrichtung zu ermöglichen. Hierauf Einbettung in Celloidin. Die Anfertigung der Serien erfolgte auf dem Objektträger nach der im Institute üblichen Filtrierpapiermethode, die bereits seinerzeit von Tandler[1]) publiziert wurde. Da sie wenig angewendet zu werden scheint und auch seither in einigen Punkten modifiziert wurde, so möge in Anbetracht ihrer Vorzüge die Beschreibung derselben folgen. Die einzelnen Schnitte werden der Grösse des Deckgläschens entsprechend auf dem Objektträger geordnet und mit einem in destilliertes Wasser getauchten Filtrierpapier, das nur wenig grösser zu sein braucht, als das Deckglas, bedeckt. Der erste Objektträger wird dann mit der beschickten Seite nach abwärts auf einen leeren Objektträger gelegt, der zweite in derselben Weise auf den ersten u. s. f. Dreht man schliesslich das Paket um, so hat man die Serie in der richtigen Reihenfolge vor sich. Die Färbung mit Hämatoxylin erfolgt in analoger Weise mit in die verdünnte Farblösung getauchtem Filtrierpapier[2]), worauf die ganze Serie in die noch weiter (3—4fach) verdünnte Lösung gelegt wird. Die in Farblösung getränkten Papiere sind luftblasenfrei aufzulegen. Beim Auflegen und besonders beim Abziehen der Papiere ist einige Vorsicht nötig, da die Schnitte auf dem Objektträger nicht fixiert sind; beim Abziehen empfiehlt es sich, einen Zipfel des Papiers zu fixieren, damit, falls ein Schnitt auf demselben hängen bleibt, er wieder an die richtige Stelle gebracht werden kann. Die Konzentration der Hämatoxylinlösung richtet sich nach der Färbungsdauer und beträgt etwa $^1/_5$—$^1/_{10}$ der käuflichen Solution. Die Färbungs-

[1]) Zur Technik der Celloidinserien. Zeitschr. f. wissenschaftl. Mikroskopie u. f. mikrosk. Technik Bd. XIV, 1896.

[2]) Gewöhnliches, nicht faserfreies (schwedisches) Filtrierpapier. Als Farblösung wurde das Delafieldsche Hämatoxylin verwendet.

dauer, die auch von der Fixierung des Präparates abhängig ist, beträgt etwa 3—24 Stunden; im allgemeinen empfiehlt es sich, schwache Lösungen anzuwenden und die Objekte länger in denselben zu belassen, doch ist es zwecklos, dies über mehr als 24 Stunden auszudehnen, da bis dahin die Farbe aus dem Filtrierpapier extrahiert ist. Jedenfalls ist es gut, die Intensität der Färbung nach etwa 2 Stunden zu kontrollieren, um ein Urteil über die nötige Dauer der Färbung zu gewinnen. Nach der Blaufärbung werden die Papiere gegen andere, in Brunnenwasser getauchte, ausgewechselt. Nach etwa einer Stunde (eventuell auch später) folgt in gleicher Weise die Färbung mit verdünntem Eosin und die weitere Behandlung mit 95%igem Alkohol und Karbolxylol. Von der Eosinfärbung ab sind die Objektträger vor jeder weiteren Behandlung mit faserfreiem (schwedischem) Filtrierpapier abzutrocknen. Die Methode scheint nach der Schilderung ziemlich kompliziert, bedeutet jedoch gegenüber den meisten anderen publizierten Methoden eine erhebliche Abkürzung des Verfahrens und ermöglicht auch die Anwendung anderer Färbungen, wie van Gieson, Elasticafärbung etc. Ein grosser Vorteil derselben, beispielsweise gegenüber den Aufklebemethoden für Celloidinschnitte, liegt darin, dass das Celloidin nicht mitgefärbt wird.

Betreffs der in den nachstehenden Ausführungen gebrauchten Nomenklatur ist folgendes zu bemerken.

Das Tympanicum stellt in den meisten Fällen einen Ring mit einem dorsal gelegenen Defekt dar. Wir unterscheiden an ihm den Gehörgangsteil und den Paukenteil, die durch eine vorspringende Leiste, die Trommelfellansatzleiste oder Crista tympanica, von einander geschieden werden. Lateral von der Crista liegt eine Rinne, in der sich das Trommelfell anheftet, der Sulcus tympanicus. Van Kampen nahm als Grenze der beiden Abschnitte den Sulcus tympanicus an; aus Gründen, die noch zu erörtern sein werden, erschien uns die Crista als Grenzmarke geeigneter. Die den Defekt des Tympanicum begrenzenden Endstücke bezeichnen wir als Tympanicumschenkel. Die Crista läuft bei einem typisch gebauten Tympanicum vorne und hinten in eine Spina tympanica anterior, resp. posterior aus, die gewöhnlich nicht am freien Ende, sondern an der ventralen Kante der Schenkel liegen. Zwischen den beiden Spinae ist ein binde-

Fig. 1.

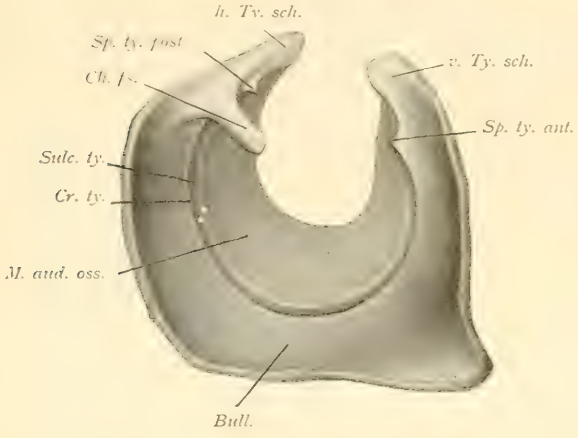

Schematisches Tympanicum. Linke Seite von innen.

Bull.: Bulla ossea. — Cr. ty.: Crista tympanica. — Sulc. ty.: Sulcus tympanicus. — Sp. ty. ant.: Spina tympanica anterior. — Sp. ty. post.: Spina tympanica posterior. — v. Ty. sch.: vorderer Tympanicumschenkel. — h. Ty. sch.: hinterer Tympanicumschenkel. — Ch. fs.: Chordafortsatz. — M. aud. oss.: Meatus auditorius externus osseus.

gewebiger Strang ausgespannt, welcher eine Fortsetzung des im Sulcus tympanicus gelegenen Faserringes des Trommelfells darstellt. Wir bezeichnen diesen freien Teil des Faserringes als Grenzbogen (Arcus terminalis). Zwischen ihm, den Tympanicumschenkeln und dem diesen Spalt schliessenden Skelettanteil liegt die Shrapnellsche Membran, die wir nicht zum Trommelfell rechnen, sondern immer als besondere Bildung aufführen. Bleibt das Tympanicum nicht das ganze Leben hindurch frei, so verschmilzt meist zunächst der hintere, häufig auch der vordere Schenkel mit den übrigen Bestandteilen des Schläfebeins, sodass eine Abgrenzung des Tympanicum in diesen Fällen nicht durchführbar ist.

Die Chorda tympani ist in einfachen Fällen, in gleicher Weise wie beim Menschen, durch eine Gekrösfalte mit der lateralen Paukenhöhlenwand verbunden; diese Falte wird durch den Hammer in einen vorderen und hinteren Abschnitt zerlegt

(vordere und hintere Chordafalte). Wir finden dieses Gekröse in der Tierreihe häufig fehlend und sprechen dann von einem Defekt einer oder beider Chordafalten: in anderen Fällen ist es durch ein eigenes Skelettstück (Chordafortsatz) gestützt, welches wir dann als knöcherne, resp. knorpelige Chordafalte bezeichnen. Die Beziehungen der knöchernen Chordafalten zum Skelett sind wechselnde, bei dem hier dargestellten Tympanicum gehört sie diesem an.

Die Orientierung des Tympanicum im Schädel haben wir, als für unsere Untersuchung belanglos, zumeist vernachlässigt, die Bezeichnungen dorsal, ventral, vorne, hinten sind daher so aufzufassen, als ob das Trommelfell sagittal, der Hammergriff vertikal stünde. Nur in einigen Fällen, wo dies zum Verständnis besonderer Verhältnisse nötig erschien, wurde die tatsächliche Stellung dieser Gebilde berücksichtigt

Monotremata.

Echidna aculeata.

Untersucht wurde 1 Serie und 1 maceriertes Objekt.

Das Skelett wurde bereits von Eschweiler und Denker ausführlich beschrieben. Das Tympanicum zeigt die einfachste Form des dorsal (nach Denker auf 2,7 mm) klaffenden Halbringes, an dem sowohl Bulla als Gehörgangsteil, sowie besondere Fortsätze fehlen. An seiner Innenfläche findet sich ein relativ weiter Sulcus. Mit den Nachbarknochen tritt es nirgends in knöcherne Verbindung, bloss der Processus folianus ist auf eine kurze Strecke mit dem vorderen Schenkel verschmolzen. Der Grenzbogen, der übrigens wenig deutlich ausgebildet ist, setzt sich am vorderen Schenkel in einiger Entfernung von dessen Spitze an: am rückwärtigen Schenkel war sein Verhalten infolge der hiefür ungünstigen Schnittrichtung nicht festzustellen.

Vom Grenzbogen reicht bis an die ventrale, ziemlich weit entfernte Kante des Petrosum eine Bindegewebsplatte, in welche ein Teil des Processus folianus eingelagert erscheint. Der

Fig. 2.

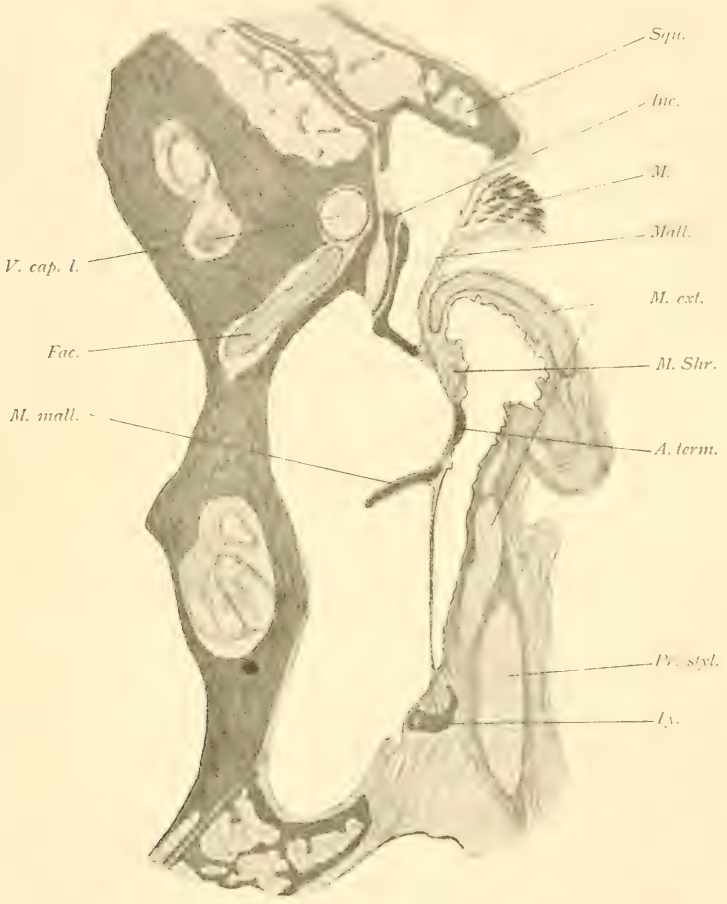

Shrapnellsche Membran und laterale Wand des Recessus epitympanicus von Echidna aculeata. Vergr. 8 fach.

Squ.: Squamosum. — Ty.: Tympanicum. — M. ext.: Meatus anditor. extern. cartilaginos. — Inc.: Ambos. — Mall.: Hammer. — M mall.: Hammergriff. — M.: Muskel der lateralen Atticwand (s. Text). — A. term.: Grenzbogen. — M. Shr.: Shrapnellsche Membran. — Pr. styl.: Processus styloideus. — Fac.: N. facialis. — V. cap. l.: Vena capitis lateralis.

knorpelige Gehörgang ist mit dem Tympanicum nur bindegewebig verbunden; in einiger Entfernung von den Enden der Tympanicumschenkel weicht er von denselben ab und inseriert bogenförmig dorsal vom Tympanicumdefekt an der erwähnten Bindegewebsplatte in der Gegend, in welcher der Processus folianus die laterale Paukenhöhlenwand erreicht. Dadurch wird diese Bindegewebsplatte in zwei Abschnitte geschieden: die ventral vom Gehörgang gelegene Shrapnellsche Membran, die an ihrer Aussenseite naturgemäfs von Gehörgangsepithel bekleidet ist und die dorsal davon gelegene bindegewebige laterale Atticwand. Dieser legt sich von aussen ein Muskel an, der, soweit sich dies an dem uns zur Verfügung stehenden Material präparatorisch feststellen liess, vom Processus styloideus und von der bindegewebigen lateralen Atticwand entspringt und anscheinend zum knorpeligen Gehörgang hinzieht, also wahrscheinlich einen Gehörgangsmuskel darstellt. Die von Eschweiler und Denker beschriebene Scheidung der Paukenhöhle in eine dorsale und eine ventrale Abteilung erfolgt wenigstens teilweise durch die Art der Verbindung des Hammers resp. des Processus folianus mit der lateralen Paukenhöhlenwand. Die obere Abteilung wird lateral ausschliesslich von der bindegewebigen lateralen Atticwand begrenzt, die Shrapnellsche Membran gehört hauptsächlich der unteren Abteilung an. Eschweiler, den Denker diesbezüglich ausführlich citiert, hat den prinzipiellen Unterschied zwischen bindegewebiger lateraler Atticwand und Shrapnellscher Membran nicht erkannt[1]) und ganz übersehen, dass man zu dieser letzteren, also seiner Auffassung nach zum Trommelfell, nicht ein Gebilde rechnen kann,

[1]) Auch van Kampen ist derselben irrigen Ansicht, wenn er meint, wenn die obere Wand des Gehörganges unmittelbar an die Pars tensa des Paukenfells anschliesst und eine Pars flaccida vorhanden ist, „so wird sie in diesem Falle durch die obere Wand des Gehörganges von der Pars tensa getrennt". (Macropus, Phascolomys.)

das nicht aussen von Gehörgangshaut überzogen, sondern von derselben durch den Knorpel des Gehörganges getrennt ist. Daraus erklärt sich die sonderbare Angabe, die auch von van Kampen übernommen wurde, dass die Shrapnellsche Membran mächtige muskuläre Elemente enthält. Tatsächlich weist die Shrapnellsche Membran in ihrem histologischen Aufbau keinerlei Besonderheiten, resp. Abweichungen vom Typus auf. Eine bindegewebige laterale Atticwand, der wir übrigens in der Tierreihe noch mehrfach begegnen werden, darf aber absolut nicht zur Shrapnellschen Membran gerechnet werden. Sie stellt bloss einen skelettergänzenden Bestandteil dar, wie etwa ein bindegewebiger, nicht durch Knochen gebildeter Boden der Paukenhöhle.

Der Verlauf der Chorda war an dem vorliegenden Präparat nicht festzustellen. Vergl. Schulman und Bender.

Insectivora.

Talpa europaea.

Untersucht wurde 1 Serie und 1 Weichteilpräparat.

Die Knochen des Schläfebeins, deren Grenzen am vorliegenden Präparate nicht mehr nachzuweisen sind, bestehen aus dünnen Schalen von kompakter Substanz, zwischen denen ein System von Spongiosabälkchen ausgespannt ist. Die Crista tympanica reicht von der Fissura Glaseri um die untere Circumferenz des Trommelfells bis in die Nähe des Processus brevis des Hammers; besondere Spinae scheinen zu fehlen. Lateral von ihr liegt der Sulcus tympanicus, in dem sich von lockerem Bindegewebe eingeschlossene Gefässe finden. Das Trommelfell inserirt jedoch nicht am Sulcus, sondern ausschliesslich an der Crista; dem entsprechend liegt es in der Ebene der letzteren. Im Bereiche des Processus brevis und vor demselben bis zur Fissura Glaseri geht die Ansatzleiste in den freien Rand der lateralen Atticwand (Tympanicum?) über. Der

Grenzbogen des Trommelfells bleibt in geringer Entfernung von diesem freien Rande, so dass wir von der Fissura Glaseri bis in den Bereich des kurzen Fortsatzes eine ganz schmale, sichelförmige Shrapnellsche Membran finden, an welcher histologisch nichts charakteristisches zu finden ist.

Am Trommelfell ist die relativ mächtige Entwicklung der Substantia propria auffällig. Namentlich in der Nähe der Ansatzleiste erscheint sie besonders verdickt.

Eine eigentümliche Form zeigen Hammer und Amboss. Der Körper des Hammers besteht aus einer dünnen Knochenschale, die im Innern statt Knochenmark einen Luftraum enthält, und die an ihrer dorsalen Seite eine etwas mächtigere Knochenmasse, die man mit Hagenbach als Hammerköpfchen bezeichnen kann, für die Verbindung mit dem Amboss entwickelt hat.

Auch der Ambosskörper erscheint nur in seinem vordersten Anteile massiv, weiter rückwärts wird er gleichfalls hohl und gewinnt weiterhin am Querschnitt die Form eines Halbringes mit ventral gewendeter Konkavität.

Die Ebenen der beiden Trommelfelle sind gegen die Sagittalebene unter einem Winkel von ungefähr 45° geneigt, convergiren aber nur unbedeutend nach vorne zu. Der Hammergriff verläuft von seiner Spitze im Zentrum des Trommelfells in den hinteren oberen Quadranten unter einem Winkel von ungefähr 45°. Diese von der Norm abweichende Hammerstellung erklärt den eigentümlichen Verlauf der Chorda.

Die Chorda löst sich vom Facialis erst nach seinem Austritt aus dem Foramen faciale, verläuft zunächst eine kurze Strecke an der Aussenfläche des Schädels nach abwärts, durchbohrt dann den Gehörgangsteil des Tympanicum in einem frontalen, etwas nach abwärts geneigten Kanal, und gelangt so auf die Gehörgangsseite des Tympanicum, woselbst sie nur von der äusseren Haut bedeckt bis zur Tympanicumkante gelangt,

die sie unmittelbar hinter dem Processus brevis des Hammers erreicht. (Taf. 10/11, Fig. 1.) Hier durchsetzt sie den hintersten Abschnitt der Shrapnellschen Membran, geht auf den Processus brevis über, schlingt sich um den, wie oben beschrieben, blasig aufgetriebenen Hammerkörper herum, und gelangt so auf die mediale Fläche des Hammers und weiter des Processus folianus und verlässt mit diesem durch die Glaserspalte die Paukenhöhle. Die dorsale Kante des Processus folianus ist nur in ihrem vordersten Abschnitt durch ziemlich dichtes Bindegewebe mit der medialen Tympanicumfläche verbunden. Eine vordere Chordafalte ist also nur auf dieses ganz kurze Stück beschränkt, eine hintere Chordafalte fehlt wegen der direkten Überleitung der Chorda auf den Hammer überhaupt. Dieser direkte Übergang ist eine Folge der oben beschriebenen verkehrten Stellung des Hammers, durch welche der Hammergriff der Eintrittsstelle der Chorda in die Paukenhöhle bis zur Berührung genähert wurde.

Erinaceus europaeus.

Untersucht wurden je 1 Serie von einem jungen und einem alten Tiere, 1 macerirtes Schläfebein und 1 Weichteilpräparat.

Das Tympanicum [1]), an dem ein bullöser Anteil nicht ausgebildet ist, bildet einen dorsal weit klaffenden Ring, dessen vorderer Schenkel ausserordentlich kurz ist, während der hintere bis nahe an den kurzen Hammerfortsatz zu verfolgen ist. Der Sulcus tympanicus ist auch hier ventral am besten ausgebildet, dorsalwärts wird er allmählich schmäler und flacher. Die wenig vorspringende Crista ist in gleichem Ausmafse, wie der Sulcus, am vorderen Schenkel bis an dessen Spitze zu verfolgen, am

[1]) Ein Gehörgangsteil ist deutlich vorhanden, wenn er auch nur eine geringe Breite erreicht, und kommt sowohl alten als jungen Individuen zu, wie wir gegen Denker, der das Vorhandensein eines Gehörgangsteiles überhaupt geleugnet hat, hervorheben müssen.

hinteren Schenkel verschwindet sie eine Strecke vor dessen Ende. Dieses letzte Stück des hinteren Schenkels tritt, wie weiter unten gezeigt werden soll, zur Chorda und zur Shrapnellschen Membran in Beziehung. Der Defekt des Tympanicum wird durch Anlagerung des Petrosum [1]) verschlossen, das Squamosum tritt nicht in nähere Beziehung zum Gehörorgan.

Das Trommelfell inserirt am Sulcus tympanicus, dessen Enden durch den Grenzbogen des Trommelfells, der allerdings nicht sehr scharf ist, verbunden sind. Im Sulcus findet sich Bindegewebe und ein Netzwerk von glatten Muskelfasern mit nur spärlichen Gefässräumen, sodass von einem typischen kavernösen Gewebe nicht gesprochen werden kann. Zwischen dem Grenzbogen einerseits und dem Petrosum, resp. dem Bindegewebe der oberen Wand des äusseren Gehörgangs andererseits, liegt die ziemlich ausgedehnte Shrapnellsche Membran. Dieselbe besteht aus lockerem, von reichlichen Gefässen durchzogenen Bindegewebe und ist ziemlich dick. In ihrem vorderen Anteil findet sich, nahe ihrem Ansatze am Petrosum, ein von der Paukenhöhle zugänglicher kleiner Recessus, der in der Substanz der Membran selbst eingelagert ist.

An der oberen Peripherie des Trommelfells geht vom Petrosum ein Knochenvorsprung paukenhöhlenwärts ab. An dem jungen Individuum ist dieser Fortsatz noch knorpelig, hängt mit dem Tegmen tympani kontinuirlich zusammen und reicht mit seiner Spitze fast bis an den Hammerkopf. An dem alten Exemplar ist nur seine Spitze knorpelig, der Abstand zwischen ihm und dem Hammer ein viel grösserer. Von seiner Spitze und weiterhin von seinem kaudalen Rande geht eine Gekrösfalte an den Hammer, resp. an das Trommelfell in der

[1]) Vergl. Leche, citirt bei van Kampen.

Gegend des Grenzbogens. Die Spitze des hinteren Tympanicumschenkels erreicht gerade noch die laterale Fläche dieses Fortsatzes. — Die Chorda biegt nach ihrer Ablösung vom Facialis distal vom Foramen stylomastoideum um den freien Rand des Petrosum, durchbohrt die bindegewebige laterale Wand des Recessus epitympanicus, resp. den Ansatz der Shrapnellschen Membran (Taf. 10/11, Fig. 2) und gelangt vor der Spitze des hinteren Tympanicumschenkels an die laterale Fläche des beschriebenen Knochenvorsprungs und von seiner Spitze mittels der Gekrösfalte, die ihn mit dem Hammer verbindet, an die mediale Fläche des Hammerkopfs. Der Knochenvorsprung und die angeschlossene Gekrösfalte sind somit als hintere knöcherne, resp. häutige Chordafalte aufzufassen. Da im Bereiche dieser hinteren Chordafalte die Shrapnellsche Membran nicht am Petrosumrand, sondern, wie erwähnt, lateral von diesem am Bindegewebe der Gehörgangswand haftet, so entsteht zwischen der Membran und der vom Petrosum abgehenden Chordafalte ein von vorne her neben dem Hammerkopf zugängliches Divertikel. Von der medialen Fläche des Hammers verläuft die Chorda unterhalb des Processus muscularis nach vorne und weiter auf die mediale Fläche des Processus folianus, woselbst sie in eine Furche desselben eingelagert, bis zur Glaserspalte zieht. Bevor sie aber dieselbe erreicht, durchbohrt sie den Processus folianus. Diese Durchbohrung leitet sie jedoch nicht etwa auf die laterale Fläche des Processus folianus, sondern erfolgt in der Weise, dass sich derselbe in zwei Knochenblätter spaltet, zwischen denen die Chorda liegt, um am Ende dieser Spaltung wieder an der medialen Seite dieses Knochens zu bleiben. Da der freie Rand des Processus folianus durchwegs durch ein kurzes bindegewebiges Bändchen an den Grenzbogen des Trommelfells angeheftet bleibt, so ist dasselbe als vordere Chordafalte anzusprechen.

Sorex.

Zur Untersuchung gelangten die drei Species S. vulgaris (3 Serien), araneus und alpinus (je 1 Serie), die mit Rücksicht auf ihre geringfügigen Unterschiede gemeinsam abgehandelt werden mögen.

Das Tympanicum zeigt die Form eines einfachen Ringes, der hinten oben auf eine kurze Strecke (bei vulgar. 230 μ, alpin. 180 μ und aran. 30 μ) unterbrochen ist. Ein Gehörgangsteil findet sich nur an der ventralen Seite und ist auch hier auf ein ganz schmales Knochenblättchen reduziert. Eine knöcherne Bulla ist nicht ausgebildet, die mediale und ventrale Begrenzung der Paukenhöhle erfolgt, soweit sie nicht durch das Petrosum gebildet wird, durch Weichteile. Überhaupt ist die Verbindung des Tympanicum mit dem Skelett eine überaus lose, nur die Spitze seines hinteren Schenkels tritt in innigere Verbindung mit dem Tegmen tympani, welches hier auch einen Teil der lateralen Atticwand darstellt. Die zwischen Tympanicum und Tegmen liegenden Abschnitte der lateralen Atticwand sind bindegewebig und stehen mit der Shrapnellschen Membran in Verbindung. Die Crista tympanica läuft am vorderen Schenkel an dessen Spitze aus, während sie am hinteren bei S. vulg. und aran. in einer deutlichen Spina tympanica posterior endet. Bei S. alpin. fehlt auch diese. Die beiden Enden der Crista sind durch den Grenzbogen des Trommelfelles mit einander verbunden.

Die Shrapnellsche Membran begrenzt sich ventral am Grenzbogen, dorsal ist sie von der häutigen lateralen Atticwand nur durch den Ansatz der äusseren Gehörgangswand unterschieden, der ein wenig dorsal von den Tympanicumschenkeln erfolgt. Sie besteht aus lockerem Bindegewebe und setzt sich nach vorne zu in den oben erwähnten bindegewebigen Teil der lateralen Atticwand fort.

Eigentümlich ist die räumliche Anordnung der einzelnen Skeletteile, indem das Labyrinth sich kaudal vom Mittelohr befindet, so dass das Tegmen tympani hier vertikal gestellt erscheint und mit einem Teil der basalen Schneckenwindung die hintere Wand der Paukenhöhle bildet[1]).

Fig. 3.

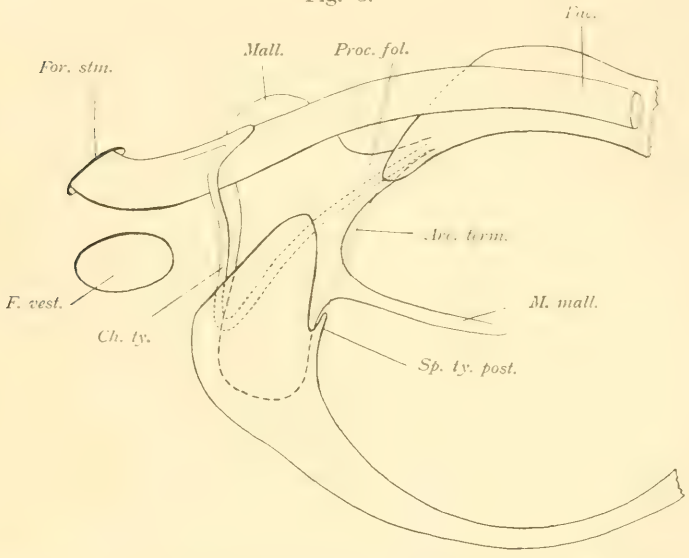

Rekonstruktion des Mittelohrs von Sorex vulgaris nach einer Frontalserie. Ansicht der rechten Seite von aussen. Vergr. 15 fach.

Sp. ty. post.: Spina tympanica posterior. — Arc. term: Grenzbogen. — Mall.: Hammerkopf. — M. mall.: Hammergriff. — Proc. fol.: Processus folianus. — F. vest.: Fenestra vestibuli. — For. stm.: Foramen stylomastoideum. — Fac.: N. facialis. — Ch. ty.: Chorda tympani.

[1]) Mit diesen Verhältnissen hängt wohl auch die Stellung des Hammers zusammen, dessen Griff ähnlich, wie bei Erinaceus vom Zentrum des Trommelfelles unter einem Winkel von etwa 30° zur Horizontalen in den hinteren oberen Quadranten verläuft, während das Trommelfell einen Winkel von etwa 60° mit der Sagittalebene einschliesst. Das Foramen ovale liegt, wie die Figur zeigt, kaudal vom Tympanicum; der Musc. stapedius liegt an der lateralen Labyrinthwand ausserhalb der Paukenhöhle und kaudal von derselben. seine Sehne tritt durch das Tegmen an den Stapes. Der Aussenfläche des M. stapedius liegen die Fasern des M. temporalis innig an, auch der Facialis kommt an seiner Austrittsstelle mit dem letzteren in Berührung.

Der Facialkanal ist sehr kurz, rein quer gerichtet und kaudal-dorsal vom Trommelfell gelegen. Der Facialis verläuft von seinem Austritt horizontal nach vorne an die hintere und weiterhin die laterale Wand des Gehörganges; da der letztere ziemlich steil nach aufwärts zieht, fällt die ganze Projektion des Facialis dorsal vom Tympanicum (s. Fig. 3).

Die Chorda löst sich vom Facialis nach dessen Austritt aus dem Canalis facialis, verläuft dann an der Aussenfläche der lateralen Atticwand nach rückwärts und abwärts, um dann kurz vor dem Processus brevis des Hammers zwischen Tegmen tympani und hinterem Tympanicumschenkel in die Paukenhöhle einzutreten.

Hier zieht sie, der medialen Fläche des Tympanicum angelagert, weiter nach rückwärts-abwärts bis an den Processus brevis, wo sie auf den Hammerkopf übergeht, gelangt ventral von der Tensorsehne auf die mediale Hammerfläche und weiter an der medialen Fläche des Processus folianus, der vollständig frei, ohne Gekröse verläuft, zur Fissura Glaseri. Chordafalten fehlen somit gänzlich. — Dieser rückkehrende Verlauf der Chorda bringt es mit sich, dass sie auf Schnitten der betreffenden Region zweimal getroffen erscheint, einmal am Hammer und ein zweites Mal an der lateralen Paukenhöhlenwand. Je nach der Schnittrichtung wird das Bild des Chordaverlaufes ein verschiedenes. An Serien, die dem Hammergriffe parallel orientiert sind, erscheint namentlich der rückkehrende Verlauf der Chorda sehr deutlich, während aus Serien, die senkrecht zur Schädelbasis, also frontal, orientiert sind, und aus der Rekonstruktion sich ergibt, dass die Chordaschleife aus der oben geschilderten Verlagerung des Facialis zu erklären ist.

Chiroptera.

Die Fledermäuse weisen unter allen Säugetieren die relativ einfachsten und am leichtesten zu übersehenden Verhältnisse der uns hier interessierenden Organe auf.

Vesperugo noctula.

Untersucht wurden 3 Serien und 1 maceriertes Schläfebein.

Am macerierten Objekt stellt sich das Tympanicum als ein an der dorsalen Seite klaffender Ring dar, der eine scharfe Crista tympanica trägt. Dieselbe lässt sich vorne bis ans Ende des hier leicht hakenförmig nach abwärts abgebogenen Tympanicumschenkels verfolgen; am hinteren Schenkel, dessen freies Ende gegenüber dem vorderen etwas dorsalwärts verschoben ist, endet sie an einer feinen, gegen das Trommelfell gerichteten

Fig. 4.

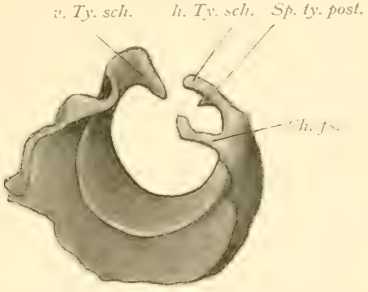

Rechtes Tympanicum von Vesperugo noctula von innen. Vergr. 10 fach.
v. Ty. sch: vorderer Tympanicumschenkel. — h. Ty. sch.: hinterer Tympanicumschenkel. — Sp. ty. post.: Spina tympanica posterior. — Ch. fs.: Chordafortsatz.

Spina tympanica posterior. Der lateral von der Crista gelegene Abschnitt des Tympanicum bildet eine in ihrer ventralen Partie ziemlich breite Rinne (Sulcus tympanicus), die in ihrer Gänze, bis an den Knochenrand, zum Ansatz des Trommelfelles dient. Es existiert also kein Gehörgangsteil des Tympanicum. Der vordere Tympanicumschenkel liegt nur an seiner Wurzel dem Processus articularis des Squamosum dicht an, während das

hakenförmig abgebogene Ende sich wieder vom Squamosumrand entfernt. Der hintere Tympanicumschenkel liegt dem Squamosum mit seiner Spitze an, entfernt sich von ihm aber weiter rückwärts; der so entstehende Defekt in der lateralen Paukenhöhlenwand, durch den der Facialis die Paukenhöhle verlässt, ist durch lockeres Bindegewebe geschlossen.

Das Trommelfell haftet am Sulcus tympanicus, der namentlich in seinem ventralen Abschnitte sehr breit ist. Der ganze Sulcus ist ausgefüllt von einem Balkenwerk, in dessen Maschen sich Blut findet (Venenplexus nach Grosser). Die genauere Untersuchung mit stärkeren Vergrösserungen ergibt, dass die Bälkchen aus längsgestreiften, spindelförmigen Zellen mit zentral gelegenen Kernen bestehen, die sich nach van Gieson bräunlichgelb färben, also glatte Muskulatur darstellen. Die Oberfläche der Bälkchen ist von einem deutlichen Endothelbelag überzogen. Wir finden hier somit typisches kavernöses Gewebe.

Der Grenzbogen des Trommelfelles, der die Spitze des vorderen Tympanicumschenkels mit der Spina tympanica (posterior) verbindet, ist ein ziemlich scharf abgegrenztes Gebilde, doch gehen einzelne stärkere Faserzüge dorsalwärts ab zum Squamosum und zur Spitze des hinteren Tympanicumschenkels. Der mäfsig entwickelte Processus brevis des Hammers reicht bis an den freien Rand des Grenzbogens.

Die Shrapnellsche Membran (Taf. 10/11, Fig. 3 u. 4) begrenzt sich ventral am Grenzbogen des Trommelfelles und an der oberen Kante des vorderen Tympanicumschenkels, dorsal am hinteren Schenkel und an der unteren Kante des Squamosum. Sie erstreckt sich also auch noch auf eine kurze Distanz zwischen vorderen Schenkel und Squamosum gegen das Kiefergelenk zu. Sie besteht nebst den schon erwähnten, vom Grenzbogen abzweigenden stärkeren Fasern aus lockerem, mit Fett durchsetztem Bindegewebe und enthält ziemlich reichliche Venenplexus, welche mit dem kavernösen Gewebe des Sulcus tympanicus zusammen-

hängen. Das Epithel der tympanalen Seite ist kubisch oder zylindrisch, anscheinend mit Flimmern besetzt. Die Bekleidung der lateralen Fläche wird von der äusseren Haut des Gehörganges mit ihren reichlichen Talg- und Schweissdrüsen und sogar einzelnen Haaren gebildet. Die Epithelschicht ist intensiv pigmentiert.

An der hinteren Peripherie des Tympanicum erhebt sich knapp unterhalb der Spina tympanica posterior ein zweiter Fortsatz (Chordafortsatz), der sich dem Petrosum anlegt. An seine laterale Fläche legt sich die Chorda nach ihrer Ablösung vom Facialis (Taf. 10/11, Fig. 5), verläuft bis an seine Spitze und geht von dieser frei, ohne Gekröse, durch die Paukenhöhle auf den Hammerkopf ventral vom Ansatz der Tensorsehne über. Ein besonderer Processus muscularis fehlt. Weiterhin schliesst sie sich dem Processus folianus an, der gleichfalls ohne eigenes Gekröse frei durch die Paukenhöhle zur Fissura Glaseri, durch welche die Chorda aus der Paukenhöhle tritt, hinzieht. Es bestehen also keine Chordafalten, nur der Chordafortsatz kann als Rudiment einer hinteren knöchernen Chordafalte betrachtet werden.

Vesperugo serotinus.

Untersucht wurden 2 Serien.

Das Tympanicum stellt einen dorsal auf etwa 100 μ klaffenden Ring dar, wobei die Spitze des hinteren Schenkels etwas dorsal gegen die Spitze des vorderen verschoben erscheint. Irgendwelche Differenzierungen oder besondere Fortsätze sind an diesem Tympanicum nicht vorhanden, es ist also auffallend einfach gestaltet. Die Crista tympanica reicht am vorderen Schenkel bis an dessen Spitze, während sie am hinteren Schenkel, dessen Endstück einen nahezu kreisförmigen Querschnitt zeigt, nur auf eine kurze Strecke deutlich ausgebildet ist.

Der Grenzbogen des Trommelfells geht von der Spitze des vorderen Schenkels auf den hinteren, jedoch erst in einiger Entfernung von dessen Ende, über. An der ventralen Circumferenz des Trommelfells findet sich, wie bei allen untersuchten Chiropteren, im Sulcus tympanicus wieder das bei Vesperugo noctula beschriebene kavernöse Gewebe.

Die Shrapnellsche Membran erstreckt sich zwischen Grenzbogen einerseits und dem hinteren Tympanicumschenkel, resp. der unteren Kante des Squamosum andererseits. Da der vordere Tympanicumschenkel durch straffes Bindegewebe an das Squamosum fixiert ist, findet die Shrapnellsche Membran an diesem ihre vordere Begrenzung. Ihr rückwärtiges Ende haftet nicht am freiem Rande, sondern an der lateralen Fläche des Grenzbogens, so dass es hier zur Bildung eines ganz kleinen Recessus zwischen Trommelfell und Shrapnellscher Membran kommt. Histologisch zeigt die Shrapnellsche Membran die bei Vesperugo noctula beschriebenen Charaktere.

Die Chorda legt sich nach ihrem Eintritte in die Paukenhöhle gleichfalls einem knöchernen Fortsatz an, doch gehört derselbe nicht dem Tympanicum an, sondern der lateralen Wand des Facialkanals, resp. der Knochenkapsel des Musculus stapedius. Der Fortsatz entspringt knapp oberhalb der Stelle, an welcher der Processus styloideus knorpelig an dieses Knochenstück angefügt ist, und vereinigt sich überdies mit einem knorpeligen, vom Tegmen tympani ausgehenden Fortsatz. Von der Spitze dieses Chordafortsatzes gelangt die Chorda frei, ohne Gekröse, an die mediale Hammerfläche. Ihr weiterer Verlauf gleicht dem bei Vesperugo noctula (freier Processus folianus). Genetisch gehört das Knochenstück, welches den Chordafortsatz trägt, jedenfalls zum System des Hyoidbogens.

1
Talpa europaea

4
Vesperugo noctula

3
8
Sciurus vulgaris

2

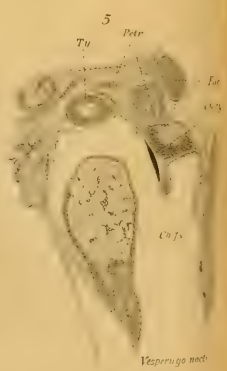
5
Vesperugo noct

7
Lepus cuniculus

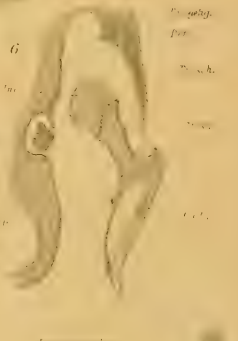
6

Vespertilio murinus.

Untersucht wurde 1 Serie.

Der Tympanicumring klafft auf etwa 60—70 μ, die Spitze des hinteren Schenkels ist auch hier gegen die des vorderen dorsal verschoben. Die Crista tympanica lässt sich am vorderen Schenkel bis an dessen Spitze verfolgen, während das letzte Stück des hinteren Schenkels diese Leiste nicht mehr aufweist. Der Grenzbogen des Trommelfells verbindet die beiden Enden der Crista.

Das Gebiet der Shrapnellschen Membran, die eine sichelförmige Gestalt besitzt, begrenzt sich demnach ventral am Grenzbogen, dorsal an jenem Teil des hinteren Tympanicumschenkels, der keine Ansatzleiste mehr aufweist, und an dem Bindegewebe des Tympanicumspaltes, resp. dem unteren Rand des Squamosum [1]). Nach vorne zu ist eine genaue Abgrenzung derselben nicht möglich, sie geht hier kontinuierlich in das Bindegewebe, welches den freien Teil des vorderen Tympanicumschenkels mit dem Squamosum verbindet, über. Lateral von diesem Bindegewebe liegt das subkutane Gewebe des äusseren Gehörganges. Am Abgange des Grenzbogens vom hinteren Schenkel rückt die Anheftung der Shrapnellschen Membran, wie bei Vesperugo serotinus, ein wenig auf das Trommelfell selbst herunter, so dass wieder eine ganz kleine Tasche zwischen Trommelfell und Shrapnellscher Membran entsteht. Der histologische Bau der Shrapnellschen Membran zeigt keine Besonderheiten.

Der Verlauf der Chorda gleicht dem bei Vesperugo noctula beschriebenen.

---

[1]) Beauregard erwähnt den Abschluss des Tympanicum zum vollständigen Ringe durch den unteren Rand des Squamosum.

Vespertilio mystacinus.

Untersucht wurde 1 Serie.

Die Form des Tympanicum sowie die Topographie des Sulcus, resp. der Crista tympanica wiederholen die bei Vespertilio murinus geschilderten Verhältnisse.

Im Bereiche des Tympanicumdefektes fehlt hier ein deutlich abgrenzbarer Grenzbogen des Trommelfells, die Substantia propria geht in das Bindegewebe der Shrapnellschen Membran über. Während demnach die ventrale Begrenzung der Shrapnellschen Membran nicht genau festzustellen ist, ist die dorsale, wie bei den anderen Arten, durch das letzte Stück des hinteren Tympanicumschenkels und das den Tympanicumdefekt verschliessende Bindegewebe, resp. den unteren Rand des Squamosum gegeben.

Chordaverlauf wie bei Vesperugo noctula.

Miniopterus Schreibersi.

Untersucht wurden 2 Serien.

Das Tympanicum bildet einen dorsal weit offenen Ring, an dem keine besonderen Fortsätze ausgebildet sind. Seine Enden, von denen der Grenzbogen abgeht, sind frei und zugespitzt.

Das Trommelfell haftet an dem an der ganzen Circumferenz des Tympanicum ausgebildeten Sulcus. Die Shrapnellsche Membran, die infolge des grossen Tympanicumdefektes eine bedeutende Ausdehnung besitzt, reicht dorsal bis zum Squamosum, vorne und rückwärts bis an die Bindegewebszüge, welche das Tympanicum mit dem Squamosum, resp. rückwärts mit dem Chordafortsatz verbinden.

Der Chordafortsatz geht von der Anfügungsstelle des Processus styloideus an das Petrosum ab und besteht an dem untersuchten Tiere (einem jugendlichen Individuum, dessen

Petrosum überhaupt noch grösstenteils knorpelig ist) aus Knorpel, ebenso wie das Anfangsstück des Processus styloideus. Die Chorda geht von diesem Chordafortsatz auf den Hammer über und verläuft somit im wesentlichen, wie bei Vesperugo serotinus.

Plecotus auritus.

Untersucht wurden 2 Serien.

Das Tympanicum stellt hier einen vollständig geschlossenen Ring dar. Der Verschluss kommt in der Weise zustande, dass der hintere Schenkel den vorderen auf etwa 200 μ überlagert und mit ihm durch kurzes, straffes Bindegewebe verbunden ist. Beide Schenkel liegen an dieser Stelle dem Squamosum innig an. Die Crista tympanica endet am hinteren Schenkel knapp hinter dem kaudalen Ende des vorderen Schenkels in einer kurzen, stumpfen Spina tympanica (posterior), von der der Grenzbogen zur Spitze des vorderen Schenkels verläuft. Der seichte einspringende Winkel, der durch die Art der Verbindung der beiden Tympanicumschenkel hier entsteht, wird durch Bindegewebe ausgefüllt, das aussen wieder von Gehörgangshaut bekleidet ist. Die so gebildete Shrapnellsche Membran ist demnach viel kleiner als bei den anderen Arten. Die äussere Haut geht hier kranial von der Shrapnellschen Membran auch auf den Ansatz des Trommelfells selbst über.

Der Verlauf der Chorda gleicht dem bei Vesperugo noctula beschriebenen.

Rhinolophus ferrum equinum.

Untersucht wurden 3 Serien.

Der Tympanicumring ist wie bei Plecotus auritus vollständig geschlossen, indem auch hier der hintere Schenkel den vorderen überlagert, und mit ihm durch dichtes Bindegewebe verbunden ist. Die Crista tympanica endigt am vorderen Schenkel

etwa 100 μ vor dessen Spitze, am hinteren Schenkel nahe seiner Vereinigungsstelle mit dem vorderen. Ihre beiden Enden sind durch den Grenzbogen des Trommelfells verbunden, der gegen die Shrapnellsche Membran scharf abgesetzt ist. Er tritt dadurch besonders deutlich hervor, dass die Shrapnellsche Membran sich an seiner lateralen Seite anheftet und sein freier Rand dadurch gegen die Paukenhöhle leicht vorspringt.

Die Shrapnellsche Membran hat die Form einer schmalen Sichel und begrenzt sich ventral am Grenzbogen, dorsal an den beiden Tympanicumschenkeln.

In dem kavernösen Gewebe des Sulcus tympanicus sind die Muskelfasern der Trabekel sehr deutlich.

Chordaverlauf analog dem bei Vesperugo noctula beschriebenen.

Rhinolophus hipposideros.

Untersucht wurden 2 Serien.

Der Defekt des Tympanicumringes ist hier bedeutend grösser, als bei den anderen Arten. Vorderer und hinterer Tympanicumschenkel erscheinen einfach abgerundet. Die gegenseitige Lage der Schenkel und das Verhältnis von Crista und Grenzbogen stimmen mit den Verhältnissen bei Vespertilio murinus überein. Eine innigere Verbindung des Tympanicum mit anderen Knochen ist rückwärts nur durch einen knorpeligen Chordafortsatz gegeben, der sich an das Petrosum anlegt und im übrigen dem bei Vesperugo noctula beschriebenen durchaus gleichgebildet ist. Der Abstand zwischen Tympanicum und Squamosum ist allenthalben ziemlich bedeutend, er beträgt in der Höhe des vorderen Tympanicumschenkels 0,5 mm bei einem Trommelfelldurchmesser von 1,55 mm. Es bleibt demnach ein ziemlich grosser Raum zwischen Tympanicum und Grenzbogen einerseits und dem Squamosum andererseits.

Der als Membrana Shrapnelli aufzufassende Teil hat entsprechend diesem Verhalten eine besonders grosse Ausdehnung. Er reicht im vertikalen Durchmesser vom Squamosum bis zum Tympanicum resp. Grenzbogen, im horizontalen von der Glaserspalte bis an den Abgang des Chordafortsatzes. Der histologische Aufbau der Membran, sowie der Verlauf der Chorda zeigen dieselben Verhältnisse wie bei Vesperugo noctula.

Die Trabekeln des kavernösen Gewebes im Sulcus tympanicus sind massiver als bei anderen Arten.

Rhinopoma microphyllum.

Untersucht wurden 2 Serien.

Das Mittelohr weist nur ganz unbedeutende Unterschiede gegenüber dem von Vesperugo serotinus auf. Das Tympanicum zeigt dieselbe einfache Form, nur steht der Ring dorsal auf eine grössere Strecke, etwa $^1/_3$ mm, offen. Vollständig gleichartig erscheinen die Shrapnellsche Membran, der Verlauf der Chorda, die Zugehörigkeit des Chordafortsatzes zum Hyoidbogen.

Bemerkenswert ist, dass in die Sehne des Musc. stapedius ein ziemlich langes Knorpelstäbchen eingelagert ist, das aber mit dem Stapes selbst nicht in Verbindung tritt.

Rodentia.

Lepus cuniculus.

Untersucht wurden 2 Serien, ferner Macerations- und Weichteilpräparate.

Das Tympanicum trägt eine ca. 1 mm hohe, scharfe Crista tympanica, die hinten oben auf etwa 2 mm unterbrochen ist. Sie endet hinten in einer deutlichen Spina posterior, während eine Spina anterior nur in Form einer scharfen Abknickung der Leiste gegen den freien Rand des Tympanicumschenkels gegeben

ist. Die Enden der Crista sind durch den Grenzbogen des Trommelfells verbunden[1]). Die lateral von der Crista befindliche Rinne dient nicht der Trommelfellinsertion, die sich streng auf die Crista beschränkt, ist daher als Recessus meatus (van Kampen) aufzufassen. Die Tympanicumschenkel sind, da sie lateralwärts in den röhrenförmigen knöchernen Gehörgang übergehen, nicht scharf abgrenzbar[2]). Entsprechend dem Defekt der Crista bleibt zwischen ihnen ein Spalt, der sich lateralwärts verengt und schliesslich bis auf eine Fissur im Gehörgangsteil schliesst. Während diese durch straffes Bindegewebe geschlossen wird, ist in den dreieckigen Raum zwischen den Schenkeln und dem Grenzbogen die Shrapnellsche Membran eingelagert.

Die Shrapnellsche Membran (Taf. 10/11, Fig. 6) besteht aus ziemlich zellreichem, locker gefügtem Bindegewebe, in welchem zahlreiche Gefässe und Nerven verlaufen. Ihre äussere Fläche ist mit einem mehrschichtigen, an der Oberfläche verhornten Plattenepithel bedeckt, während die innere Fläche ein niedriges, einschichtiges, mit ziemlich nahe beisammen stehenden rundlichen Kernen versehenes Epithel besitzt. Das äussere Epithel geht im Bereich des Manubrium in ein mehr-

[1]) Der Hammergriff stellt eine senkrecht auf das Trommelfell gestellte Knochenplatte dar, welche an ihrem medialen Rand verstärkt, im übrigen aber sehr dünn ist. In der Substanz des Trommelfells selber liegt ein T-förmig angesetztes Knochenplättchen, das vom Processus brevis über die halbe Länge des Manubrium nach abwärts reicht. Das Manubrium ist also in Form einer Traverse (Doppel-T-Trägers) gebaut. Diese in das Trommelfell eingesetzte Knochenplatte ergibt auf Schnitten das Bild einer knöchernen Membrana propria.

[2]) Eine niedrige Leiste, Tafel 10/11, Fig. 6 (nicht bezeichnet), zwischen Tympanicumschenkeln und Gehörgangsteil an der medialen, konvexen Fläche dieses Knochens gibt die Stelle an, an der sich das Petrosum dem Tympanicum anlegt und damit den Teil des letzteren, welcher die laterale Wand des Recessus epitympanicus bildet (eigentlicher Tympanicumschenkel) von dem weiter lateral gelegenen eigentlichen Gehörgangsteil trennt.

schichtiges, aber aus sehr niedrigen Zellen bestehendes Epithel über, in der unteren Hälfte des Trommelfells, sowie beiderseits vom Manubrium wird dasselbe einschichtig, fast endothelartig. Nach oben geht das Epithel der Shrapnellschen Membran in das ganz ähnlich gebaute, nur etwas derbere und stärker verhornte Epithel des äusseren Gehörganges über, während die Auskleidung des Recessus epitympanicus oberhalb der Shrapnellschen Membran wieder von endothelartigen platten Zellen gebildet ist.

Medial vom Trommelfell erhebt sich aus dem Tympanicum, an dessen hinterer, oberer Peripherie, unterhalb der Facialisrinne, eine niedrige Knochenleiste, die nahezu parallel zum Trommelfell steht und mit einer dem Tympanicumausschnitte zugewendeten Spitze endigt. Diese Knochenleiste ist nach dem Verlauf der Chorda als Chordafortsatz zu bezeichnen.

Die Chorda durchbohrt, nachdem sie sich vom Facialis gesondert hat, den Boden der Facialisrinne, gelangt an die laterale Fläche des Chordafortsatzes (Taf. 10/11, Fig. 7) und ist hier, nahe seinem freien Rande in eine Rinne eingebettet, bis an dessen Spitze zu verfolgen. Von hier an verläuft sie frei, ohne Gekröse, erreicht dicht unterhalb des Processus muscularis den Hammergriff, an den sie sich anlegt, biegt dann fast unter einem rechten Winkel nach aufwärts und gelangt, dem Processus folianus angelagert, zur Fissura Glaseri. Da der Processus folianus bis zur Glaserspalte vollständig freiliegt, ohne durch ein Gekröse mit der lateralen Paukenhöhlenwand verbunden zu sein, so fehlt eine vordere Chordafalte, während eine hintere wenigstens teilweise durch den Chordafortsatz vertreten erscheint.

Lepus timidus.

Untersucht wurden 2 Serien.

Das Mittelohr gleicht dem von Lepus cuniculus in fast allen Einzelheiten. Ein geringfügiger Unterschied entsteht dadurch,

dass sich das Tympanicum an das Petrosum derart anlegt, dass ein kleiner Teil jenes dreieckigen Defektes, der beim Kaninchen nur durch die Shrapnellsche Membran ausgefüllt wird, hier durch das Petrosum gedeckt wird. Es inseriert also die Shrapnellsche Membran hier auch an einer kurzen Strecke am Petrosum.

In der Shrapnellschen Membran findet sich an einem der beiden untersuchten Exemplare dicht oberhalb des Processus brevis eine ovale Lücke, die zirka 600 μ breit und 150 μ hoch ist, deren Ränder allenthalben einen intakten Epithelüberzug aufweisen, und die bei dem völligen Mangel irgendwelcher pathologischer Veränderungen im Mittelohr wohl als physiologische Dehiszenz zu deuten ist. Zuckerkandl fand »die Membran beim Hasen sehr häufig (17 mal unter 35 Fällen, darunter 5 mal bloss auf einer Seite) von einer Rivinischen Öffnung durchsetzt. Die Öffnung liegt direkt hinter dem kurzen Fortsatz des Hammers oder über demselben und in einiger Entfernung (bis 1,5 mm) von ihm. Die Öffnung ist rund, halbmondförmig oder elliptisch und so eng, als hätte man mit einer sehr feinen Nadel die Membrana tympani durchstochen; in anderen Fällen hirsekorn- bis hanfkorngross, und in einzelnen Fällen selbst so gross, dass man deutlich die oberen Teile des Hammers und des Amboss zu übersehen vermag.«

Sciurus vulgaris.

Untersucht wurden 2 Serien, 1 maceriertes Schläfebein und 1 Weichteilpräparat.

Obwohl eine vollkommene Isolierung der einzelnen Elemente des Schläfebeines an den untersuchten Präparaten nicht möglich war, (offenbar erfolgt die Verwachsung schon in ziemlich jugendlichem Alter des Tieres) lässt sich doch mit einiger Sicherheit der Anteil der einzelnen Knochen bestimmen. Danach bildet

das Tympanicum einen in sich geschlossenen Ring, dessen Verschluss durch kontinuierliche Verschmelzung der beiden Schenkel erfolgt. Eine Grenze für diese Verschmelzung ist nicht mehr nachweisbar, doch macht es den Eindruck, als ob der hintere Schenkel sich der lateralen Seite des vorderen angelagert hätte[1]).

Fig. 5.

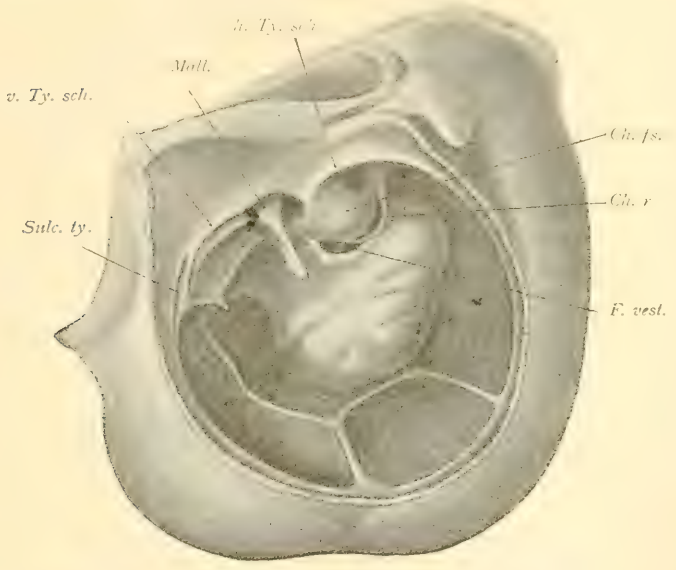

Paukenhöhle der linken Seite von Sciurus vulgaris nach Wegnahme des knöchernen Gehörganges. Vergr. 7 fach.

v. Ty. sch.: vorderer Tympanicumschenkel. — h. Ty. sch: hinterer Tympanicumschenkel. — Mall.: Malleus. — Sulc ty.: Sulcus tympanicus. — Ch. fs.: Chordafortsatz. — Ch. r.: Chordarinne. — F. vest.: Fenestra vestibuli.

Beide Tympanicumschenkel, namentlich aber der vordere, sind ziemlich hohe, dünne Knochenblätter, welche die laterale Atticwand bilden und auf deren freien ventralen Rand die Crista tympanica übergeht[2]). In der Ebene des anderen, aber kaudal

[1]) Vergl. Cavia.

[2]) Vorne ist dieser Übergang übrigens kein ganz kontinuierlicher, da auf eine kurze Strecke an Stelle einer Crista nur eine Furche im Knochen vorhanden ist, in deren Grund das Trommelfell haftet (Fig. 5, Sulc. ty.).

von der vermutlichen Vereinigungsstelle der beiden Schenkel, findet sich medial vom hinteren Schenkel eine offenbar noch dem Tympanicum angehörige vertikale Knochenplatte, welche das ovale Fenster verdeckt. Nach ihrer Beziehung zur Chorda ist dieselbe als Chordafortsatz zu bezeichnen. An ihrer lateralen Fläche läuft der freie Rand des hinteren Schenkels aus. Am Übergang des Chordafortsatzes in den vorderen Tympanicumschenkel findet sich eine kleine Incisur mit freiem, ventralen Knochenrande, in welche der kurze Hammerfortsatz eingepasst ist. Hammerkopf, Amboss und Stapes sind bei der Betrachtung von der lateralen Seite her von den Tympanicumschenkeln und dem Chordafortsatz gedeckt.

Der Chordafortsatz wurde bereits von Hyrtl gesehen. Er beschreibt ihn folgendermafsen: »Die aus dem Linnéschen Genus Sciurus entstandenen Genera .... haben (mit Ausnahme von Myoxus) die Eigentümlichkeit, dass von der oberen Peripherie des Annulus tympanicus eine Knochenlamelle über das Vorhofsfenster weg zum Promontorium geht, hinter welcher sich der Incus und der Stapes vollkommen bergen, so dass nach Eröffnung des Tympanicums nur der Stiel des Hammers gesehen wird.«

Da, wie erwähnt, der hintere Tympanicumschenkel und mit ihm sein freier, zum Trommelfellansatz dienender Rand am Chordafortsatz ausläuft, so ist auf eine kurze Strecke vom Ende dieses freien Randes bis zum freien Rande des vorderen Schenkels eine Knochenleiste zum Ansatz des Trommelfells nicht vorhanden. Der Grenzbogen des Trommelfells ist hier zunächst an die laterale Fläche des Chordafortsatzes angelötet, geht dann im Bereiche des beschriebenen Ausschnittes für den kurzen Hammerfortsatz auf diesen über und von ihm auf den unteren Rand des vorderen Tympanicumschenkels. Es bleibt also nur zwischen Processus brevis und dem erwähnten Knochenausschnitte ein ganz schmaler Streifen lockeren Bindegewebes übrig, der der Shrapnellschen Membran gleichzusetzen wäre.

Die Chorda durchbohrt nach ihrer Ablösung vom Facialis die Wurzel des Chordafortsatzes, läuft in einer feinen, lateralwärts offenen Rinne an der kaudalen Begrenzung desselben bis an seinen ventralen Rand (knöcherner Teil der hinteren Chordafalte [Taf. 10/11, Fig. 8]) und geht, immer von einer Gekrösfalte (häutiger Teil der hinteren Chordafalte) begleitet, auf die

Fig. 6.

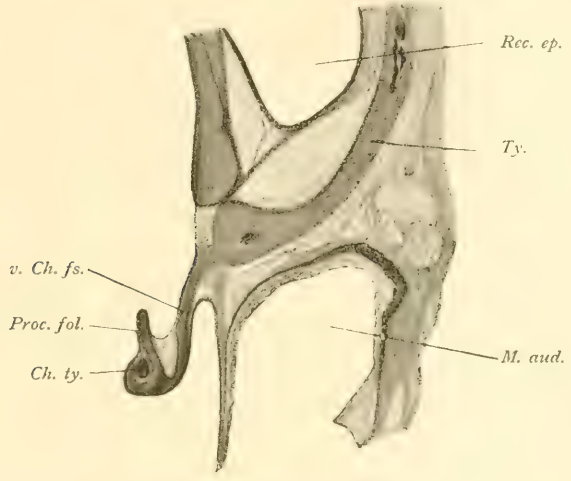

Vorderer Chordafortsatz bei Sciurus vulgaris nahe der Fissura Glaseri. Vergr. 30 fach. Ty.: Tympanicum. — v. Ch. fs.: vorderer Chordafortsatz. — Proc. fol.: Processus folianus. — Ch. ty.: Chorda tympani. — M. aud : Meatus auditorius externus. — Rec. ep.: Recessus epitympanicus.

mediale Fläche des Hammers über. Sie durchbohrt dann die Sehne des Tensor und schliesst sich weiterhin dem Processus folianus an, der an seinem unteren Rande hakenförmig eingerollt ist, wobei sie in diese Einrollung zu liegen kommt. Der Processus folianus ist durchwegs durch ein kurzes Gekröse (vordere Chordafalte) mit dem Knochenrand verbunden. Nahe der Fissura Glaseri legt er sich an ein vom Tympanicum gegen die Paukenhöhle vorspringendes Knochenblättchen, das als vordere knöcherne Chordafalte aufgefasst werden kann.

Spermophilus citillus.

Untersucht wurden 1 Serie und 1 mazeriertes Schläfebein.

Am Tympanicum ergeben sich gegenüber Sciurus keine nennenswerten Unterschiede. Auch hier war die Verschmelzung der einzelnen Knochen so weit vorgeschritten, dass eine genaue Abgrenzung derselben nicht mehr möglich war.

Die Shrapnellsche Membran erscheint etwas grösser, da der Processus brevis dem freien Rand der lateralen Atticwand nicht so stark genähert ist, als bei Sciurus.

Die Chorda, die caudal vom Hammer die gleiche Topographie wie bei Sciurus zeigt, tritt hier unter der Sehne des Tensor tympani durch und verläuft vorne zum grössten Teile frei, ohne Gekröse. Erst gegen das Ende des Processus folianus legt sie sich diesem an und verfasst mit ihm die Paukenhöhle. Es fehlt also die vordere Chordafalte. Das Knochenblättchen, das bei Sciurus als vordere knöcherne Chordafalte erscheint, ist hier ganz rudimentär

Myoxus avellanarius.

Untersucht wurden 1 Serie eines erwachsenen Tieres, 2 Serien von Neugeborenen und 1 mazeriertes Schläfebein.

Das Tympanicum stellt einen nahezu geschlossenen Ring dar. Seine beiden Schenkel sind einander fast bis zur Berührung genähert und durch dichtes Bindegewebe verbunden. An ihrer ventralen (dem Trommelfell zugewendeten) Kante findet sich an beiden eine Spina tympanica, von denen die hintere besser entwickelt ist, als die vordere. Die Stelle, an der sich die Schenkel berühren, liegt gerade dorsal von dem Spalt zwischen den beiden Spinae. Die Crista tympanica, die in ihrem ventralen Abschnitt sich in zwei Lefzen teilt, die den Sulcus tympanicus zwischen sich fassen, geht in die Spinae über. Die

freien Enden der Tympanicumschenkel stellen sehr zarte Knochenblätter dar, die, in der Ebene des Trommelfells verlaufend, die laterale Atticwand bilden.

Der Hammer ist derart befestigt, dass sein kurzer Fortsatz dicht unter die Spina tympanica posterior zu liegen kommt; da er dieselbe nach aussen überragt, so reitet sie gleichsam auf dem Hammerhals.

Das Trommelfell inseriert an der Crista und am freien ventralen Rand der Tympanicumschenkel bis an die Spitzen der Spinae, zwischen denen der Grenzbogen ausgespannt ist. Das kleine, beinahe kreisförmige Gebiet der Shrapnellschen Membran liegt zwischen und dorsal von den beiden Spinae. Es ist grösstenteils durch dichtes, straffes Bindegewebe, das durch einzelne Züge mit dem knorpeligen Gehörgang zusammenhängt, ausgefüllt. Dieses straffe Bindegewebe lässt sich an der medialen Fläche des vorderen Tympanicumschenkels, zu einem fast kreisrunden, von der Umgebung scharf abgegrenzten Strang umgestaltet, nach vorne verfolgen, und verbindet sich durch lockeres, gefässhaltiges Bindegewebe mit dem Processus folianus. Durch eine Knochenspalte (wahrscheinlich zwischen Petrosum und Tympanicum) lässt es sich bis an den freien Rand des Squamosum in der Gegend des Kiefergelenkes verfolgen, nur einige schwächere Fasern schliessen sich dem Processus folianus in der Fissura Glaseri an. — Eine Deutung dieses, wie erwähnt, scharf abgegrenzten strang- oder ligamentförmigen Gebildes, das auch beim neugeborenen Tiere nachweisbar ist, lässt sich gegenwärtig nicht geben. Vielleicht würden hier entwicklungsgeschichtliche Untersuchungen Aufklärung bringen.

Ventral von diesem straffen Gewebe bleibt noch eine schmale Zone, in deren Bereiche sich lockeres Bindegewebe, stärkere Gefässe, und aussen ein Epithelbezug mit den Charakteren der Gehörgangshaut (vielschichtiges Pflasterepithel, jedoch ohne Drüsen) findet.

Die Chorda gelangt nach ihrer Ablösung vom Facialisstamm aus dem Canalis facialis an die mediale Seite der lateralen Atticwand (hinterer Tympanicumschenkel), liegt hier auf eine kurze Strecke in einer Knochenrinne und geht dann, noch hinter der Shrapnellschen Membran, an der Stelle, wo sich der Hammer dem hinteren Tympanicumschenkel anlegt, auf diesen und zwar zunächst auf seine laterale Seite, dorsal vom Ansatz der Tensorsehne, über. Dann gelangt sie hinter dem Manubrium vorbei an die mediale Seite des Hammers und ist hier eine Strecke weit in einen ringsum geschlossenen knöchernen Kanal des Hammers eingelagert. Weiterhin liegt sie in einer Rinne, zunächst am hinteren Rande, dann an der medialen Fläche des zu einer verticalen Platte umgestalteten Processus folianus, dem sie bis in die Fissura Glaseri folgt. Ein Gekröse des Processus folianus (vordere Chordafalte) ist nur in der Nähe der Fissura Glaseri vorhanden.

Myoxus glis.

Untersucht wurde 1 Serie.

Das Tympanicum bildet einen nahezu geschlossenen Ring, indem sich das vordere Ende so über das rückwärtige legt, dass zwischen beiden nur ein schmaler, nach hinten oben verlaufender Spalt übrig bleibt. Der freie, tympanale Rand des hinteren Tympanicumschenkels ist bis nahe an sein vorderes Ende zu einem medialwärts gerichteten Knochenblättchen (Chordafortsatz) abgebogen. Der vordere Schenkel verschmälert sich nahe seinem Ende ziemlich plötzlich. An der Stelle dieser Verschmälerung trägt er einen nur schwach angedeuteten Vorsprung (Spina tympanica anterior). Von diesem aus erstreckt sich der Grenzbogen des Trommelfells bis an das erwähnte, medialwärts abgebogene Blättchen des hinteren Schenkels, wo er sich ein wenig lateral von der freien Kante ansetzt. Ein der

Incisura Rivini entsprechender Ausschnitt ist also hier nach oben zu ausschliesslich vom Tympanicum begrenzt. Die Shrapnellsche Membran, die diesen Ausschnitt überspannt, besteht aus einer ziemlich dicken, fast sehnigen Bindegewebsplatte. Ihre äussere Bekleidung zeigt die Charaktere der äusseren Haut (jedoch ohne Drüsen), die innere Bekleidung stellt ein äusserst zartes, endothelartiges Häutchen dar.

Die Chorda durchbohrt nach ihrer Ablösung vom Facialis das Tympanicum, liegt dann an der Kante des Chordafortsatzes zunächst in eine Knochenrinne eingebettet, weiterhin frei und geht weiterhin an die laterale Fläche des Ambos, der diese freie Kante berührt. Von hier gelangt sie an die hintere Fläche des Hammerkopfes, durchbohrt denselben mittels eines schief nach vorne unten gerichteten Knochenkanals und liegt dann dorsal vom Ansatz der Tensorsehne, der viel tiefer, etwa in der Mitte des Manubrium erfolgt, in einer Knochenrinne an der medialen Fläche des Hammerkopfes und später des Processus folianus. Mit diesem verlässt sie durch die Fissura Glaseri die Paukenhöhle. Ein Gekröse des Processus folianus, resp. eine vordere Chordafalte besteht nicht. Die Stelle der hinteren Chordafalte wird durch das erwähnte Knochenblättchen des hinteren Tympanicumschenkels vertreten.

Cricetus frumentarius.

Untersucht wurde 1 Serie von einem jungen, 1 Serie von einem alten Tier und 1 mazeriertes Schläfebein.

An der Innenfläche der Bulla sieht man am mazerierten Knochen die ziemlich hohe, scharfe Crista tympanica, lateral von ihr den Sulcus tympanicus, der dem Trommelfellansatz dient und ventral am stärksten entwickelt, sich dorsalwärts beträchtlich verschmälert. An der Wurzel des vorderen Tympanicumschenkels zeigt die Leiste eine niedrige, trommelfellwärts ge-

richtete Ausbuchtung (Andeutung einer Spina tympanica anterior). Über diese hinaus besitzt der Schenkel einen etwas unregelmäfsig geformten freien Rand. Am rückwärtigen Schenkel reicht sie bis zu einem ansehnlichen Knochenfortsatz, der leicht medialwärts abgebogen gegen das Zentrum der Paukenhöhle

Fig. 7.

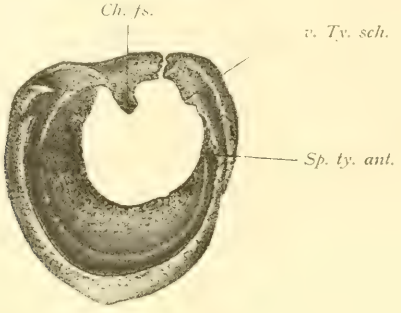

Linkes Tympanicum von Cricetus frumentarius von innen nach Wegnahme eines Teiles der Bulla. Vergr. 5 fach.

v. Ty. sch.: vorderer Tympanicumschenkel. — Sp. ty. ant.: Spina tympanica anterior. — Ch. fs.: Chordafortsatz.

gerichtet ist und da er mit der Chorda in Beziehung steht, als Chordafortsatz zu bezeichnen ist. Die Enden der beiden Tympanicumschenkel sind gegen einander gerichtet und einander fast bis zur Berührung genähert.

Das Trommelfell haftet am Sulcus tympanicus, beziehungsweise in seinem ventralen Abschnitte an einem diese Rinne ausfüllenden Schwellgewebe, in dessen Maschen sich weite Bluträume befinden, während die Zwischenwände aus glatten Muskelfasern bestehen. Der Grenzbogen des Trommelfells spannt sich vom rückwärtigen Ende des Sulcus, der bis auf die laterale Fläche der Wurzel des Chordafortsatzes übergreift, zur Basis des vorderen Tympanicumschenkels an die Spina tympanica anterior.

Zwischen dem Grenzbogen und den beiden Tympanicumschenkeln liegt die Shrapnellsche Membran. Ihrem Ansatze

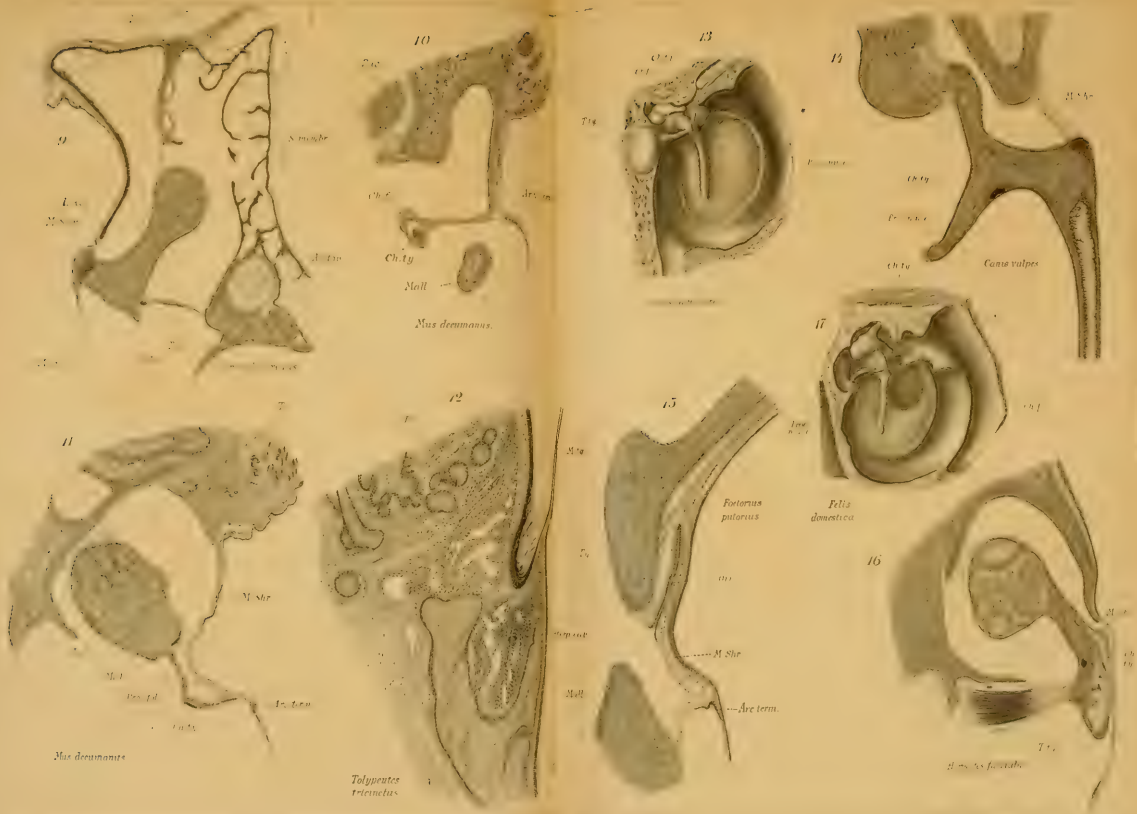
9
10
Ch.ty
Mall
Mus decumanus.
11
M Shr
Mus decumanus
12
Tolypeutes
tricinctus
13
14
Canis vulpes
15
Foetorius
putorius
M Shr
Arc term.
16
17
Felis
domestica

entspricht der unregelmäfsige freie Rand des vorderen Endes der Trommelfelleiste. Sie besteht aus locker gefügtem Bindegewebe mit einzelnen weiten Gefässen und ist aussen mit Haut, innen mit einem niedrigen einschichtigen Epithel bekleidet. An der dorsalen Peripherie greift die Haut mit den Drüsen und dem subcutanen Zellgewebe auf das Trommelfell über.

Die Chorda zieht nach ihrer Ablösung vom Facialis zur medialen Fläche des hinteren Tympanicumschenkels, wo sie anfangs in einer Knochenrinne liegt. Im weiteren Verlaufe gelangt sie, schräg nach vorne unten ziehend, an die Kante des oben beschriebenen Chordafortsatzes (hintere knöcherne Chordafalte), von dessen Spitze sie mit einem feinen Gekröse (hintere häutige Chordafalte) auf die mediale Fläche des Hammers in der Höhe des Processus brevis, ventral vom Ansatz der Tensorsehne übergeht. Weiter liegt sie dann an der medialen Fläche des Processus folianus, der wie bei anderen Nagern rechtwinkelig lateralwärts abgebogen ist, und zwar knapp oberhalb der Knickungslinie an seinem vertikalen Schenkel. Der horizontale Schenkel ist durch ein feines Gekröse (vordere Chordafalte) mit dem Grenzbogen des Trommelfells verbunden. Eine eigene Knochenrinne, wie bei anderen Nagern, besteht nicht. Mit dem Processus folianus verlässt die Chorda die Paukenhöhle.

Arvicola arvalis.

Untersucht wurden 2 Serien.

Am Knochengerüste der Paukenhöhle ist vor allem die bedeutende Breiten- und Dickenentwicklung der einzelnen Knochen und die Art ihrer Pneumatisation auffallend. (Taf. 12/13, Fig. 9). Die Knochen bestehen nur aus dünnen Schalen von kompakter Substanz, zwischen welchen stellenweise Spongiosabälkchen in spärlicher Menge ausgespannt sind. Die gegen die Paukenhöhle zu gerichtete Wand der Knochen ist stets in hohem Grade

defekt oder fehlt überhaupt gänzlich. Das Innere der Knochen ist hauptsächlich von einem System von zarten Bindegewebslamellen erfüllt, zwischen denen sich lufterfüllte Hohlräume befinden. Das Epithel, welches diese Bindegewebslamellen bekleidet, besteht aus ganz platten, endothelartigen, verhältnismäfsig grossen Zellen, sodass am Schnitt nur wenig Epithelkerne zu sehen sind. Man erhält eher den Eindruck eines Fettgewebes mit sehr grossen Fettzellen; das Bild wäre auch dem des Hollundermarkes zu vergleichen. Doch ergibt sich bei genauerer Durchsicht der Schnitte, dass die Septen vielfach mit freiem Rande aufhören, so dass Kommunikationen zwischen den einzelnen Räumen hergestellt sind, und dass auch die Verbindung dieser Hohlräume mit dem Hohlraum der Paukenhöhle durch solche Lücken in den Septen stattfindet. Das dem Petrosum angehörende Tegmen tympani ist namentlich in seinem vorderen Abschnitt ziemlich mächtig entwickelt und gleichfalls in der beschriebenen Weise pneumatisiert.

Das Tympanicum, welches am vorliegenden Präparat vorne noch von den Nachbarknochen isolierbar ist, während rückwärts bereits die Verschmelzung eingetreten ist, stellt einen vollständig geschlossenen Ring dar. Der Verschluss wird in der Weise hergestellt, dass der vordere, bedeutend längere Schenkel den hinteren auf eine ansehnliche Strecke überlagert und mit ihm durch straffes Bindegewebe verbunden ist. Der vordere Schenkel bildet die laterale Wand des Recessus epitympanicus und stellt eine schmale, ziemlich hohe Knochenplatte dar, in der sich einzelne Dehiscenzen finden. Der hintere Schenkel beginnt zugeschärft und wächst zu einem kompakteren Knochen mit einer deutlichen Ansatzfurche heran. Die Vereinigungsstelle der beiden Schenkel liegt ziemlich weit rückwärts vom Hammer, sodass der kurze Fortsatz noch unter den vorderen Schenkel zu liegen kommt. Die Crista tympanica ist am vorderen Schenkel natürlich nur bis zu dem Punkte ausgebildet, an welchem er

die Spitze des hinteren Schenkels erreicht. Es ist dadurch für das Trommelfell ein Ansatzring geschaffen, der nur durch die schmale Spalte unterbrochen ist, welche bei Aneinanderlagerung der beiden Knochenabschnitte zwischen ihnen übrig bleibt. In ihrem rückwärtigen, unteren und vorderen Abschnitte ist diese Ansatzleiste verhältnismäfsig niedrig. Ein Sulcus tympanicus fehlt im Bereiche der Tympanicumschenkel auch da, wo das Trommelfell noch an ihnen inseriert. Wo er vorhanden ist, inseriert das Trommelfell in seinem Bereiche. Zentralwärts von dem Bindegewebskörper, der den Sulcus erfüllt, findet sich noch eine ringförmige Verdickung in der Substantia propria des Trommelfells.

Eine Shrapnellsche Membran ist nicht deutlich ausgebildet. Der Grenzbogen des Trommelfells ist zwar im Bereiche der Stelle, wo der Hammer am Trommelfell sitzt, nicht deutlich nachweisbar, doch ist er vor und hinter dieser Stelle am Knochenrande zu finden. Zwischen dem Trommelfellansatz des Hammers und dem freien Tympanicumrande (vorderer Halbring) bleibt nur ein ganz schmaler Streifen, welcher sich durch etwas grösseren Zellen- und geringeren Faserreichtum, sowie durch einzelne feine Gefässe und Nerven vom übrigen Trommelfell unterscheidet und daher wohl der Membrana Shrapnelli gleichzustellen ist.

Die Chorda legt sich nach ihrem Abgange vom Facialis an den hinteren oberen Rand des Trommelfells, wo sie zunächst dem Grenzbogen eng anliegt, weiterhin ein nahe demselben von der medialen Trommelfellfläche abzweigendes freies Gekröse bekommt (hintere Chordafalte). Die Ansatzlinie dieses Gekröses geht dann auf den hinteren Schenkel des Tympanicum über und schliesslich auf den Hammer, da, wo er mit dem Trommelfell verbunden ist. Weiter liegt die Chorda an der medialen Fläche des Hammers, ventral von der Tensorsehne, und des plattenartig entwickelten Processus folianus nahe seiner unteren

Kante, die durchwegs durch eine Gekrösfalte mit dem Trommelfell knapp unter dessen Ansatz verbunden ist (vordere Chordafalte).

Von der oberen Kante des Processus folianus zieht eine gekrösartige Falte zu der Spalte zwischen Tympanicum und Petrosum, sein vorderes Ende ist mit dem vorderen Halbring des Tympanicum knöchern verbunden. Hier erreicht die Chorda das Tympanicum und gelangt alsbald in die Glaserspalte. Ein Chordafortsatz fehlt.

Mus decumanus.

Untersucht wurden 3 Serien und 1 mazeriertes Schläfebein.

Das Tympanicum bildet einen dorsal auf etwa 3 mm klaffenden Ring und zerfällt durch die an der Innenfläche vorspringende Crista tympanica, an deren lateraler Seite sich der Sulcus tympanicus für den Trommelfellansatz findet, in die Bulla und den Gehörgangsteil. Die Crista lässt sich rückwärts bis an das freie Ende des Tympanicum verfolgen, am vorderen Schenkel hört sie etwa 1 mm vor dessen Spitze auf. Das Ende des vorderen Tympanicumschenkels tritt mit dem Tegmen tympani in Verbindung, während der hintere Schenkel sich einem vom Petrosum vorspringenden Knochenfortsatz anlegt, der in seinem Innern einen pneumatischen Hohlraum besitzt. Nach vorne, vor dem hinteren Tympanicumschenkel, setzt sich dieser Fortsatz noch in ein dünnes, medialwärts rechtwinklig abgebogenes Knochenblättchen fort. Von den beiden Abschnitten des Blättchens liegt der eine in der Ebene des Trommelfells und bildet die laterale Wand des Recessus epitympanicus, der andere ragt senkrecht zu ihr frei ins Lumen der Paukenhöhle hinein und steht zur Chorda in Beziehung. Die freie untere Kante liegt in der Fortsetzung der Crista tympanica.

Das Trommelfell haftet im Sulcus tympanicus. Zwischen die hierbei stark auseinanderweichenden Trommelfellfasern ist

ein Venenplexus eingeschaltet (ob es sich um cavernöses Gewebe handelt, liess sich nicht mit Sicherheit entscheiden), der namentlich in der unteren Hälfte des Limbus gut ausgebildet ist, nach oben an Mächtigkeit abnimmt und sich gehörgangwärts in das Drüsenlager hinein verfolgen lässt. Vom hinteren Ende des Tympanicum an spannt sich der Grenzbogen des Trommelfells zum vorderen Ende der Crista tympanica. Mit der Kante des beschriebenen Petrosumfortsatzes ist er durch einen schmalen, lockeren Bindegewebszug verbunden.

Die ziemlich breite Shrapnellsche Membran wird ventral durch den Grenzbogen begrenzt, dorsal durch den vorderen Tympanicumschenkel und das Tegmen tympani, resp. das am Tegmen breit haftende Bindegewebe des äusseren Gehörganges, kaudal von dem erwähnten Petrosumfortsatz. Sie besteht aus stellenweise lockerem, stellenweise dichterem Bindegewebe. Das tympanale Epithel ist flach, die Bekleidung der Gehörgangsseite wird von der äusseren Haut des Gehörganges gebildet. Kranial und kaudal setzt sich auch das Drüsenlager des Gehörganges mit reichlichen Blutgefässen und Nerven eine Strecke weit in die Membran fort, nur die zentrale Partie, ungefähr dem Processus brevis des Hammers entsprechend, bleibt frei von Drüsen und Gefässen.

Die Chorda durchbohrt, nachdem sie sich vom Facialis gesondert hat, die Wurzel des oben beschriebenen, vom Petrosum abgehenden Blättchens und verläuft dann am freien Rande der gegen die Paukenhöhle gerichteten Lamelle in eine Rinne eingebettet, die auf eine kurze Strecke zu einem Kanal geschlossen ist (Taf. 12/13, Fig. 10). Es kann daher diese Lamelle als knöcherne hintere Chordafalte bezeichnet werden. Auf die knöcherne folgt eine ganz kurze, vom Grenzbogen des Trommelfells entspringende häutige Falte, längs deren freiem Rande die Chorda auf den Hammer übergeht. Sie verläuft hier an seiner medialen Fläche zunächst unterhalb des Processus muscularis, dann am Hammer-

kopf vorüber an den Processus folianus, der in Form eines dünnen, trommelfellwärts rechtwinkelig abgebogenen Knochenblättchens mit seinem freien Rande durchwegs an oder dicht oberhalb der Grenze zwischen Shrapnellscher Membran und Trommelfellrand angeheftet ist (vordere Chordafalte). Im Bereiche dieses Processus folianus liegt sie in einer, an der Kante des Winkels befindlichen Knochenrinne, (Taf. 12/13, Fig. 11), die stellenweise beiderseits, stellenweise nur einseitig aufgeworfen ist, und verlässt mit ihm durch die Glaserspalte die Paukenhöhle.

Knapp vor der Glaserspalte entfernt sich die Chorda ein wenig von der unteren Kante des Prozessus folianus. Hier sitzt der letzteren, wie die Serie ergibt, ein ganz kurzes, medialwärts gerichtetes Knochenblättchen auf. Es ist offenbar dem medialen Blatte des Processus folianus bei Mus musculus zu homologisieren, hier aber ganz rudimentär.

Mus musculus.

Untersucht wurden 3 Serien und 1 mazeriertes Schläfebein.

Der Tympanicumring ist an seiner dorsalen Peripherie auf eine ziemliche Strecke unterbrochen. Die Crista tympanica, an deren lateraler Seite sich ein gut entwickelter Sulcus findet, lässt sich am hinteren Schenkel bis an ein senkrecht zu ihr stehendes, kurzes Knochenstäbchen, das etwas einwärts vom Trommelfell gegen die Paukenhöhle vorspringt, verfolgen. Der Abgang des Knochenstäbchens ist ungefähr an der Wurzel des hinteren Tympanicumschenkels gelegen; es ist, wie aus dem folgenden hervorgeht, als Chordafortsatz zu bezeichnen. Das vordere Ende der Crista tympanica ist im Niveau des Ausschnittes, den das Tympanicum für den Processus folianus trägt (Sulcus mallcolaris), zu finden. Auf den vorderen Schenkel geht sie nicht mehr über. Der Grenzbogen des Trommelfells geht

vom hinteren Ende der Crista auf den Hammer über und begleitet den Processus folianus dann bis in die Fissura Glaseri, wo er das vordere Ende der Crista erreicht. In den hintersten Anteil des Grenzbogens, am Abgang von der Crista, ist ein kleines, nur aus wenigen blasigen Zellen vom Typus des Fettknorpels bestehendes Knorpelstäbchen eingefügt.

Die Shrapnellsche Membran stellt hier ein sehr ausgedehntes Gebilde dar, da der Sulcus tympanicus sich nur auf wenig mehr als die Hälfte des tympanalen Ringes erstreckt. Scharf ist ihre ventrale Begrenzung durch den Grenzbogen des Trommelfells, sowie die dorsale, soweit sie durch den hinteren Tympanicumschenkel gebildet wird. Weiter vorne, im Bereiche sowohl des Tympanicumdefektes, als des vorderen Schenkels findet dorsal eine knöcherne Begrenzung überhaupt nicht statt, das Bindegewebe derselben geht hier in das etwas dichtere Subkutane Gewebe der oberen Gehörgangswand über, von dem es sich seiner lockeren Struktur zufolge ziemlich gut abgrenzen lässt. Im Bereiche des vorderen Schenkels entsteht dadurch, dass die Shrapnellsche Membran sich lateral vom Tympanicum mit der Gehörgangshaut verbindet, ein Recessus, dessen mediale Wand durch das Tympanicum, dessen laterale Wand durch die Shrapnellsche Membran gebildet wird, und der noch eine Strecke weiter nach vorne reicht, als der Hauptraum der Paukenhöhle. Die Shrapnellsche Membran besteht namentlich an ihrem Ursprung aus ziemlich lockerem, von Gefässspalten durchzogenen Bindegewebe und ist an ihrer äusseren Oberfläche noch zum Teil von einem mehrschichtigen, verhornten Epithel vom Typus des Gehörgangsepithels bekleidet.

Die Chorda durchbohrt nach ihrem Abgang vom Facialis den hinteren Tympanicumschenkel, legt sich an die mediale Seite des vorhin beschriebenen Chordafortsatzes (hintere knöcherne Chordafalte), geht dann ohne Gekröse auf den Hammerkopf ventral vom Ansatz der Tensorsehne (von Drüner abgebildet)

über und legt sich, ähnlich wie bei Mus decumanus, zunächst an die mediale Seite, dann an die Kante des rechtwinklig abgebogenen Processus folianus, allerdings ohne dass es zu einer eigenen Rinnenbildung käme und verschwindet schliesslich mit dem Processus folianus, der selbst aber durchwegs durch ein Gekröse (vordere Chordafalte) in der Gegend des Grenzbogens mit dem Trommelfell in Verbindung bleibt, in der Fissura Glaseri.

Knapp vor dem Eintritt in die Glaserspalte zweigt von der medialen Fläche des Processus folianus, der eine ziemlich hohe Lamelle darstellt, ein ventralwärts gerichtetes Knochenblättchen (mediales Blatt des Processus folianus) ab. In den so gebildeten Winkel legt sich die Chorda, einen Verschluss desselben zum Kanal konnten wir bloss an einer Serie beobachten. Dieses Verhalten, das von Gaupp gesehen und als Durchbohrung des Processus folianus beschrieben wurde, ist denn bei Erinaceus und Tolypeutes analog, bis auf den Umstand, dass das mediale Knochenblatt meist nur an seinem dorsalen, nicht auch an seinem ventralen Rande angewachsen ist.

Mus silvaticus.

Untersucht wurde 1 Serie.

Das Tympanicum bildet einen weit klaffenden Ring. Sein hinterer Schenkel, der ziemlich breit entwickelt und an seiner Spitze am vorliegenden Präparat mit dem Petrosum verschmolzen ist, wird zur Bildung der lateralen Wand des Recessus epitympanicus in ausgiebiger Weise mit herangezogen. Der vordere Tympanicumschenkel legt sich frei an das Petrosum an.

Die Crista tympanica reicht am vorderen Schenkel bis zum Sulcus malleolaris, am rückwärtigen Schenkel endigt sie in der Höhe des kurzen Hammerfortsatzes, und zwar weicht ihr letztes Stück auf die laterale Fläche des Tympanicum ab, sodass hier eine gegen die Paukenhöhle vorspringende,

niedrige Leiste entsteht (Chordafortsatz). Die beiden Enden der Crista sind durch den Grenzbogen des Trommelfells verbunden, so zwar, dass derselbe sich zunächst von ihrem hinteren Ende zum Processus brevis spannt und dann dem freien Rande des Processus folianus parallel verläuft.

Die Shrapnellsche Membran ist wie bei Mus musculus von bedeutender Ausdehnung (sie ist ungefähr halb so gross als das Trommelfell) und zeigt die gleiche Begrenzung. Dorsal heftet sich der mediale Anteil ihrer Fasern an das Petrosum an, die Hauptmasse derselben strahlt unter starker Auffaserung in das subkutane Bindegewebe des Gehörgangs ein, so dass an dieser Stelle eine genaue Abgrenzung nicht möglich ist. Histologisch zeigt sie, abgesehen von einem mehrschichtigen, sich ziemlich intensiv färbenden inneren Epithel, nichts besonderes.

Fig. 8.

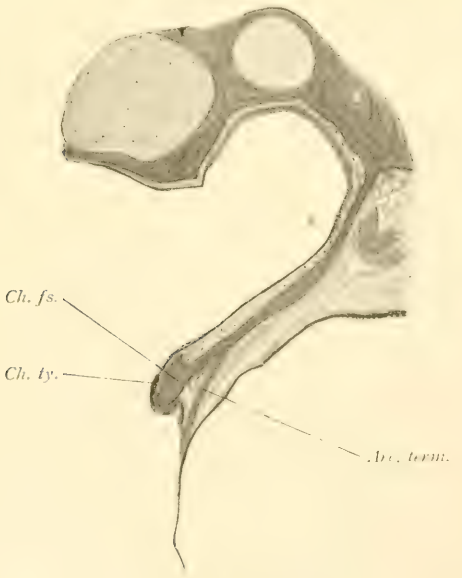

Hinterer Chordafortsatz bei Mus silvaticus. Vergr. 50 fach.
Ch. fs.: Chordafortsatz. — Ch. ty.: Chorda tympani. — Arc. term.: Grenzbogen.

Die Chorda durchbohrt nach ihrer Ablösung vom Facialis den hinteren Tympanicumschenkel, verläuft an dessen Innenfläche bis an den freien Rand des oben beschriebenen Chordafortsatzes, und geht von der Spitze desselben mit einem feinen Gekröse (hintere Chordafalte) auf die mediale Seite des Hammers ventral vom Processus muscularis über. Weiterhin legt sie sich dem Processus folianus an, der ähnlich wie bei den übrigen Muriden winklig abgeknickt ist, und zwar verläuft sie am Scheitel des hier sehr stumpfen Winkels in einer seichten Rinne. Mit dem Processus folianus, der mit dem Grenzbogen durch ein sehr kurzes Gekröse verbunden bleibt (vordere Chordafalte), verschwindet sie schliesslich in der Fissura Glaseri.

Mus minutus.

Untersucht wurde 1 Serie.

Das Tympanicum bildet einen dorsal auf etwa 250 μ klaffenden Ring. Sein hinterer Schenkel ist ziemlich breit entwickelt und bildet mit seinem kaudalen Anteil die laterale Wand des Recessus epitympanicus. Der vordere Schenkel läuft schmal aus, sein horizontal gestelltes Ende beteiligt sich an der Bildung des Paukenhöhlendaches. Die Crista tympanica reicht vorne nur bis an die Anfügungsstelle des Processus folianus, woselbst sie mit einer niedrigen, aber scharfen Spina tympanica anterior endigt, an ihrem rückwärtigen Ende findet sich eine etwas besser entwickelte Spina posterior. Von der medialen Fläche des hinteren Tympanicumschenkels entspringt ein bis zur Spina posterior reichendes, zartes horizontal gegen die Paukenhöhle gerichtetes Knochenblättchen, welches mit der wahrscheinlich vom Tympanicum (hinterer Schenkel) beigestellten unteren Wand des Facialkanales verschmilzt und als Chordafortsatz zu bezeichnen ist.

Die Shrapnellsche Membran ist ziemlich gross; sie wird ventral vom Grenzbogen des Trommelfells begrenzt, vorn und hinten von den beiden Tympanicumschenkeln, dorsal von einem am vorliegenden Präparate knorpeligen, plumpen Skelettstück, welches mit dem Tegmen tympani zusammenhängt und dem Musc. temporalis zum Ansatz dient. Ihr histologischer Aufbau zeigt keine Abweichung vom Typus.

Die Chorda durchbohrt nach ihrer Ablösung vom Facialis den Boden des Facialkanales, gelangt dann an die freie Kante des oben beschriebenen Chordafortsatzes (hintere knöcherne Chordafalte), und zieht von dessen vorderem, zugespitzten Ende frei, ohne Gekröse, zur medialen Fläche des Hammergriffes, den sie ventral vom Abgang des mächtig entwickelten Processus muscularis erreicht. Vom Hammergriff gelangt sie auf die mediale Fläche des Processus folianus, der wie bei anderen Muriden lateralwärts abgeknickt ist und dessen ventraler Rand mit dem Grenzbogen des Trommelfells durch ein zartes Gekröse (vordere Chordafalte) verbunden ist. (Die Abknickung ist jedoch keine scharfe, sondern erfolgt mehr allmählich in Form eines Bogens.) Eine Durchbohrung des Processus folianus seitens der Chorda findet nicht statt, jedoch ist auch hier im Bereiche der Glaserspalte ein mediales Blatt des Processus folianus wenigstens andeutungsweise entwickelt.

Feldmaus.

(Species nicht näher bestimmt)[1]).

Untersucht wurde 1 Serie.

Das Tympanicum bildet einen dorsal offenen Ring, dessen Ausdehnung nicht vollständig festzustellen ist, da sein hinterer

[1]) Da das Präparat einige bei anderen Mäusen nicht beobachtete Eigentümlichkeiten aufweist, wurde seine Beschreibung trotz ungenauer zoologischer Bestimmung in die Darstellung aufgenommen.

Schenkel mit dem Petrosum vollständig verschmolzen ist. Derselbe stellt einen ziemlich breiten, platten Knochen dar, der zum Teil zur Bildung der lateralen Wand des Recessus epitympanicus verwendet wird. Der vordere Schenkel, der isolierbar ist, läuft schmal aus. Die Crista tympanica beschränkt sich wieder auf den eigentlichen Körper des Tympanicum und lässt dessen Schenkel frei. Ihr rückwärtiges Ende wird durch eine gegen das Lumen des Ringes vorspringende spitze Spina tympanica posterior gebildet, während am vorderen Schenkel eine solche fehlt.

Zwischen der Spina und dem vorderen Ende der Crista verläuft wieder der Grenzbogen des Trommelfells, der eine ziemlich ausgedehnte Shrapnellsche Membran nach unten zu begrenzt. Dieselbe haftet also teils am vorderen und hinteren Tympanicumschenkel, teils am Petrosum und besteht in ihrem dorsalen Anteil aus ziemlich lockerem Bindegewebe mit einem Epithel vom Typus der äusseren Haut, während der übrige, grössere Teil der Membran eine ganz dünne Bindegewebsplatte mit niederen Epithelien darstellt.

Die Chorda durchbohrt nach ihrer Ablösung vom Facialis den hinteren Tympanicumschenkel in einem längeren Knochenkanal, der sie in die Paukenhöhle leitet. Hier verläuft sie zunächst an der Kante einer niederen Knochenleiste, die sich später mit der Crista tympanica vereinigt, so dass die Chorda auf einer eigenen Lefze dieser Leiste zu verlaufen scheint. Im Bereiche der Spina erhöht sich diese Lefze wieder zu einem Knochenblättchen, das jetzt als knöcherne hintere Chordafalte aufgefasst werden kann. Von dessen Spitze geht sie mit einem feinen Gekröse auf den Hammerkopf, der dieser Spitze sehr nahe kommt, über.

Der Hammer ist ähnlich gestaltet, wie bei anderen Muriden, indem sein Körper sowohl im Bereich des Processus brevis, als auch weiterhin im Bereich des Processus folianus rechtwinklig

abgeknickt erscheint. Die Chorda verläuft weiter zunächst an der medialen Fläche, dann an der Kante des Processus folianus in die Glaserspalte. Der Processus folianus selbst hängt seiner ganzen Ausdehnung nach in der Gegend des Grenzbogens derart mit dem Trommelfell zusammen, dass sein freier Rand durchwegs in das Trommelfell eingefügt erscheint. Eine Grenze zwischen Processus brevis und Processus folianus ist nicht anzugeben.

Cavia cobaya.

Untersucht wurden 1 Serie von einem 66 mm langen Embryo, 3 Serien von erwachsenen Tieren, 1 macerirtes Schläfebein und Weichteilpräparate.

Die ziemlich geräumige Paukenhöhle besteht aus dem Hauptraum und einem System von epitympanal gelegenen Nebenräumen, welche, durch Knochenblätter gegen einander abgegrenzt, mit dem Hauptraum in weiter Communication stehen. An ihrer Umgrenzung nehmen das Tympanicum und das Petrosum teil. Die Grenze zwischen beiden ist am erwachsenen Tiere vollständig verwischt, doch lässt der Befund am 66 mm langen Embryo einige Haupttatsachen erkennen.

Das Tympanicum besteht hier aus einem geschlossenen Ring, dessen Schluss allerdings vorläufig nur durch Knochenblastem gebildet ist, da die beiden Tympanicumschenkel noch nicht bis zur Berührung ausgewachsen sind. Die beiden Schenkel sind lange, schmale Spangen, der vordere weicht etwas medial, der hintere etwas lateralwärts ab. Ob der vollständige Verschluss schliesslich dadurch bewirkt wird, dass die Schenkel an einander vorüberwachsen und mit einander verschmelzen, oder dadurch, dass ihre Enden sich direkt knöchern verbinden, lässt sich nicht mit Bestimmtheit entscheiden. Ferner lässt sich nach diesem Präparate sagen, dass der Schluss des Tympanicumringes nach aussen und unten von der noch knorpeligen, vom Petrosum

ausgehenden lateralen Wand des Recessus epitympanicus (vertikal gestelltes Tegmen tympani, resp. Crista parotica des Primordialcraniums) erfolgt. Es wird also auch das Petrosum zur Begrenzung dieses Recessus, aus welchem die epitympanalen Nebenzellen hervorgehen, verwendet.

Fig. 9.

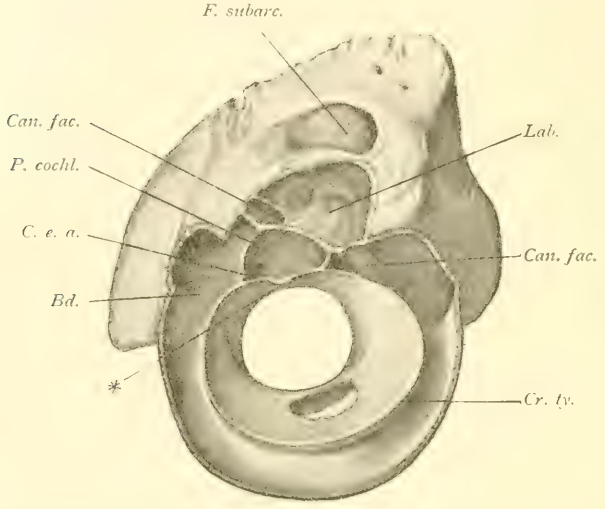

Laterale Paukenhöhlenwand und Gehörgangsteil des Tympanicum bei Cavia cobaya. Rechte Seite von innen. Vergr. 4 fach.

Cr. ty.: Crista tympanica. — Lab.: Labyrinth. — F. subarc.: Fossa subarcuata. — Can. fac.: Canalis facialis. — P. cochl.: Processus cochleariformis. — C. e. a.: Cellula epitympanica anterior. — Bd.: Boden der C. e. a. — * siehe Text.

Beim erwachsenen Tiere ist das Tympanicum wieder durch die hier sehr gut ausgebildete Crista tympanica, die der Insertion des Trommelfells dient[1]), in einen Gehörgangsteil und einen bullösen Anteil geschieden. Die Crista geht an der oberen Peripherie in ein Knochenblättchen über, welches seinerseits

[1]) Ein Sulcus tympanicus fehlt; die lateral von der Crista befindliche Rinne ist als Recessus meatus im Sinne van Kampens aufzufassen. Der Gehörgangsteil trägt an seiner ventralen Wand ein Loch, lateral von diesem findet sich ein aufgeworfener Rand zum Ansatz des Ohrknorpels.

wieder mit dem Petrosum zusammenhängt und die laterale Wand des Recessus epitympanicus bildet (Annulus + Tegmen tympani). Der Rand dieses Knochenblättchens ist nach abwärts konvex und stellt sich am macerierten Objekt wie ein in die Linie der Crista tympanica vorspringender Bogen dar (Fig. 9*). Der Grenzbogen des Trommelfells weicht vorne, kurz vor dem Hammer vom freien Knochenrande ab, geht auf den Hammer und von ihm erst eine Strecke weiter hinten wieder auf den Knochenrand über. Er ist dabei mit demselben vorne durch lockeres, hinten durch dichteres Bindegewebe, die Shrapnellsche Membran, verbunden, die demnach die Form einer schmalen, am Knochenrande sitzenden Sichel hat. Nur im Bereiche des kurzen Hammerfortsatzes stellt sie ein straffes Band dar, welches den Hammer an den Annulus anheftet.

Mit der Crista tympanica vereinigt sich kranial vom Hammer ein vom Petrosum kommendes Knochenblättchen, welches die eigentliche Trommelhöhle von der darüber liegenden vorderen Cellula epitympanica scheidet und mit freiem, nach rückwärts gerichteten, ungefähr frontal gestellten Rande aufhört. Von diesem freien Rande erstreckt sich eine gekrösartige, bindegewebige Platte bis an die Sehne des Tensor tympani, resp. bis an den Hammer, so dass der Boden dieser Cellula epitympanica eine bindegewebige Ergänzung erfährt und der Eingang in die Zelle hinter den Processus muscularis, resp. die Tensorsehne zu liegen kommt. Auf dieses Knochenblättchen legt sich der Processus folianus, für den auch eine seichte Rinne des Blättchens bestimmt ist, während der Hammerkopf im Recessus epitympanicus liegt, von der lateralen Seite her durch dessen Knochenwand gedeckt. Der Processus folianus ist an den Rand der Crista tympanica durch ein sehr dichtes, straffes, bindegewebiges Band angeheftet. Dasselbe reicht von dem Knochenblättchen, welches den Boden der Cellula epitympanica anterior bildet, bis in die Region des vorderen Endes der Shrapnellschen Membran.

Die Chorda gelangt nach ihrer Ablösung vom Facialis durch einen kurzen Knochenkanal in die Paukenhöhle, geht hier zunächst auf die laterale, dann untere Fläche des Amboss, von diesem auf den Hammer über, verläuft weiter auf der medialen Seite des Hammerkopfes in der Höhe des Processus brevis zum Processus muscularis, gelangt dann im Bereiche der Tensorsehne, an deren unterer Fläche gelegen, nahe an den Processus cochleariformis (bei einem anderen Exemplar fand sie sich diesem eine kurze Strecke direkt anliegend), liegt dann weiterhin nahe dem Labyrinth auf der vorhin erwähnten gekrösartigen Platte zwischen diesem Fortsatz und dem Processus folianus und gelangt schliesslich unter fortwährender Annäherung an den Hammer in die Cellula epitympanica und von da weiter in die Fissura Glaseri. Eine hintere Chordafalte fehlt, eine vordere ist in eigentümlicher Weise mit einer Scheidewandbildung zwischen einer vorderen Cellula epitympanica und dem Hauptraume der Paukenhöhle verbunden.

Dasyprocta aguti.

Untersucht wurde 1 Serie.

Gegenüber Cavia ergeben sich nur geringfügige Unterschiede. Bau und Verbindung von Tympanicum und Petrosum sind vollständig gleichartig. Der Boden der Cellula epitympanica anterior wird nur durch die bei Cavia beschriebene Knochenplatte gebildet, die gekrösartige Platte zwischen ihr und dem Hammer fehlt.

Ein Processus brevis des Hammers ist kaum entwickelt, es sei denn, dass man den Scheitel des stumpfen Winkels an der Grenze von Hammerhals und Griff als solchen bezeichnen wollte. Dem entsprechend ist auch die Membrana Shrapnelli breiter als bei Cavia.

Die Chorda zeigt in ihrem Verlaufe ebenfalls nur geringfügige Abweichungen. Sie geht von der lateralen Ambossfläche nicht auf den Hammer über, sondern in eine Gekrösfalte, die den Amboss mit der lateralen Labyrinthwand verbindet und sich bis in den Winkel zwischen Hammerkopf und Tensorsehne erstreckt, zieht dann an der unteren Fläche des Muskels zum Processus cochleariformis und verläuft weiter an der Kante, resp. auf der dorsalen Fläche des Knochenblättchens, das den Boden der Cellula epitympanica anterior bildet, zur Fissura Glaseri. Auch hier fehlt eine hintere Chordafalte, als vordere knöcherne Chordafalte könnte wieder nur ein Teil des Bodens der vordersten Cellula epitympanica aufgefasst werden.

Edentata.

Tolypeutes tricinctus.

Untersucht wurde 1 Serie.

Das Tympanicum hat die Form eines dorsal offenstehenden Halbringes, an dem sowohl besondere Fortsätze, als auch ein bullöser Anteil fehlen. Ein Gehörgangsteil ist nur in seinem ventralen Abschnitte und auch da nur in geringem Grade ausgebildet. An der Innenfläche findet sich eine gut entwickelte Crista tympanica, die hinten am freien Rande des Tympanicum vor dessen Ende ausläuft, während sie am vorderen Schenkel bis zu seiner Spitze reicht; ob hier eine Spina tympanica anterior vorhanden ist, lässt sich ohne Rekonstruktion oder Untersuchung eines macerierten Schädels nicht mit Sicherheit entscheiden. Lateral von der Crista liegt der tiefe Sulcus tympanicus, der mit echtem kavernösen Gewebe ausgefüllt ist. Der hintere Schenkel des Tympanicum tritt mit einem Fortsatz des Petrosum in Verbindung, der dem Tympanicum parallel nach vorne zieht und mit einer feinen Spitze endigt; er ist seiner Beziehung zur Chorda wegen als Chordafortsatz zu bezeichnen. Der vordere

Schenkel steht ziemlich weit vom Schädel ab und ist nur durch Bindegewebszüge mit den übrigen Knochen in Verbindung.

Das Balkenwerk des kavernösen Gewebes im Sulcus tympanicus (Tafel 12/13, Fig. 12) besteht aus kurzen Muskelfasern, die deutliche Längsstreifung und typische, zentral gelegene Zellkerne aufweisen; die Fasern sind meist radiär gestellt, doch kommen auch schräge Muskelbündel zur Beobachtung. Die Balken sind verhältnismäfsig sehr dick, etwa so dick, wie die dazwischen liegenden, von einem deutlichen Endothel ausgekleideten Binnenräume.

Das Trommelfell inseriert an der Crista tympanica und dem den Sulcus erfüllenden Schwellkörper und zwar in der Weise, dass sich die Muskelfasern vom Periost des Knochens aus noch eine ganz kurze Strecke in das freie Trommelfell selbst verfolgen lassen. Der Grenzbogen, der die Enden der Crista verbindet, ist gegen die Shrapnellsche Membran scharf abgegrenzt. Zwischen Grenzbogen und Petrosum, das den Tympanicumdefekt wenigstens teilweise deckt (nach vorne zu existiert kein knöcherner Abschluss der Paukenhöhle), liegt das Gebiet der Shrapnellschen Membran. Eine scharfe Abgrenzung derselben nach vorne zu ist nicht möglich, sie geht hier in das oben beschriebene Bindegewebe über, das den vorderen Tympanicumschenkel mit dem Schädel verbindet. Sie besteht aus spärlichen, lockeren Bindegewebszügen, zwischen denen sich weite Venenräume finden, die hinten mit den im Sulcus tympanicus eingeschlossenen Venenplexus communicieren; nach vorne zu scheinen sie mit der Vena jugularis externa in Verbindung zu stehen. Die äussere Bekleidung der Shrapnellschen Membran wird von der Haut, in der zahlreiche Drüsen und Haare eingelagert sind, gebildet. Ihre Flächenausdehnung ist der geringen Entwicklung des Tympanicumringes entsprechend eine ansehnliche.

Die Chorda tritt nach ihrer Ablösung vom Facialis zwischen

der Spitze des hinteren Tympanicumschenkels und dem Chordafortsatz in die Paukenhöhle. Sie legt sich hier zunächst dem freien Rande des Letzteren an und gelangt an die mediale Fläche des Hammers durch eine kurze, gekrösartige Bindegewebsplatte, welche diesen mit dem Chordafortsatze verbindet und vorne und hinten einen freien konkaven Rand besitzt. Im Bereiche des Hammergriffes tritt sie unter die Anheftungsstelle der Tensorsehne (ein besonderer Processus muscularis existiert nicht) und legt sich der ventralen Fläche des Tensor an. (Ein Bündel der Tensorsehne zieht die Chorda begleitend an deren

Fig. 10.

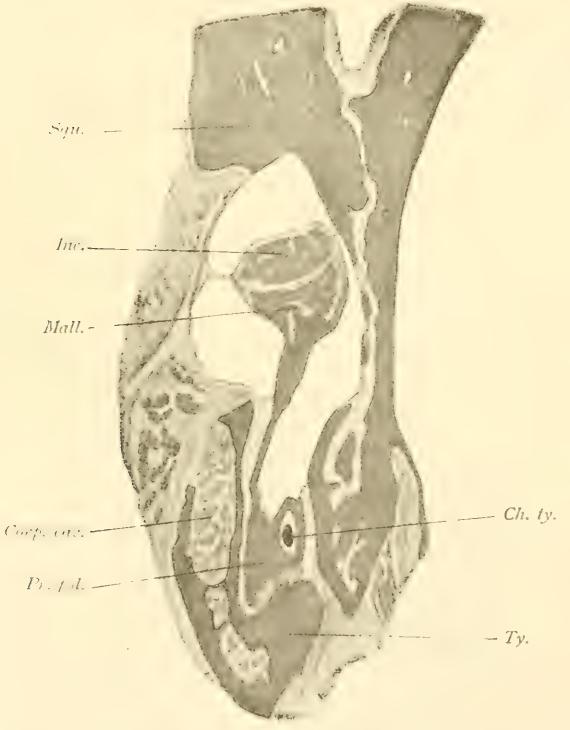

Chorda tympani im Processus folianus bei Tolypeutes tricinctus. Vergr. 10 fach. Squ.: Squamosum. — Ty.: Tympanicum. — Corp. cav.: Corpus cavernosum des Sulcus tymp. — Inc.: Ambos. — Mall.: Hammer. — Pr. fol.: Processus folianus. Ch. ty.: Chorda tympani.

medialer Seite nach hinten zum Chordafortsatz). An der unteren Fläche des Tensor weiterziehend, gelangt die Chorda zur medialen Paukenhöhlenwand, wobei sie streckenweise dem lateralen Ende des Tubenknorpels aufliegt, und verlässt die Paukenhöhle durch die Glaserspalte. Erst hier tritt sie mit dem Processus folianus, der in der Paukenhöhle eines Gekröses grösstenteils entbehrt, in Beziehung, indem sie ihn an einer Stelle durchbohrt. Die Durchbohrung ist in derselben Weise, wie beim Igel, keine von innen nach aussen gehende, sondern kommt durch Auflagerung eines Knochenblättchens auf der medialen Fläche des Processus folianus zustande. Es bleibt also auch hier die Chorda nach der Durchbohrung auf der medialen Seite des Knochens. Eine vordere Chordafalte ist infolge dieses eigenartigen Verlaufes der Chorda nicht vorhanden, eine hintere erscheint teils häutig, teils knöchern ausgebildet.

Carnivora.

Canis familiaris.

Untersucht wurden 2 Serien (von einem viermonatlichen und einem einjährigen Tiere) verschiedene Weichteil- und Macerationspräparate.

Das Tympanicum wird durch eine scharfe Crista tympanica in den Gehörgangsteil und die mächtig entwickelte Bulla geschieden. Vorderer und hinterer Tympanicumschenkel sind einander bis auf einen schmalen Spalt genähert und dem Squamosum angelagert. (Bei dem viermonatlichen Hund sind dieselben mit dem Squamosum bereits innig verschmolzen, sodass die Grenze des vorderen Schenkels nur mehr durch eine seichte Furche, in der feine Knochenkanälchen münden, angedeutet ist, während der hintere Schenkel bereits kontinuirlich in das Squamosum übergeht.) Die Crista tympanica lässt sich vorne bis an den Processus folianus des Hammers verfolgen, von wo

an der untere Rand des vorderen Tympanicumschenkels unregelmäfsig wird, rückwärts endigt sie an einem kleinen Grübchen, an dem eine schräg zur Trommelfellebene gestellte Knorpelplatte inseriert, die bis unmittelbar an den Processus brevis des Hammers reicht[1]). (Taf. 12/13, Fig. 13). Oberhalb dieses Grübchens zeigt die laterale Fläche des hinteren Tympanicumschenkels eine seichte Impression.

Das Trommelfell inseriert an der Crista tympanica vom Processus folianus an bis zum Abgang der erwähnten Knorpelplatte, an deren lateraler Kante weiterhin die Insertion des Trommelfelles stattfindet, sodass dieselbe eine Ergänzung der Crista darstellt. Vom Ende der Knorpelplatte spannt sich der Grenzbogen des Trommelfells quer über den Processus brevis des Hammers und den Anfangsteil des Processus folianus (eine scharfe Grenze zwischen beiden existiert nicht) zum vorderen Ende der Crista.

Das Gebiet der Shrapnellschen Membran begrenzt sich ventral in seinem vorderen Anteile am Grenzbogen, in seinem rückwärtigen Anteile an der lateralen Kante der erwähnten Knorpelspange; dorsal an den beiden Tympanicumschenkeln. Die dorsomediale (vom Trommelfell abgewendete) Kante der Knorpelplatte ist auf eine variable Strecke (bei der einen Serie auf etwa 0,4 mm, bei der zweiten fast ihrer ganzen Länge nach) mit der unteren Kante des hinteren Tympanicumschenkels durch eine Schleimhautfalte verbunden, (Fig. 11), die gegen den Amboss hin einen nach vorne oben gerichteten freien Rand besitzt; mit dem kurzen Hammerfortsatz ist sie durch ein eigenes Fältchen verbunden. Es entsteht so eine hinten blind

[1]) Histologisch besteht die Platte aus echtem Hyalinknorpel, was angesichts der Abstammung des Tympanicum vom Bindegewebe immerhin ein interessanter Befund ist. Sie scheint auch bei alten Hunden knorpelig zu bleiben. Jedenfalls tritt sie mit dem Tympanicum selbst nicht in knöcherne Verbindung, da sie auch an alten macerierten Hundeschädeln fehlt.

Fig. 11.

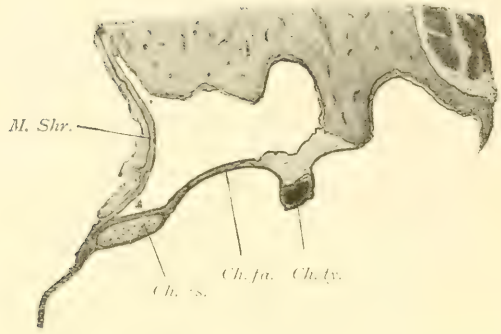

Knorpeliger (hinterer) Chordafortsatz bei Canis familiaris. Vergr. 15 fach. M. Shr.: Shrapnellsche Membran. — Ch. fs.: Chordafortsatz. — Ch. fa.: hintere Chordafalte. — Ch. ty.: Chorda tympani.

endigende Tasche, die lateral von der Shrapnellschen Membran, medial von dieser Schleimhautfalte abgeschlossen wird und hinter dem Amboss von der Trommelhöhle her zugänglich ist. (Taf. 12/13, Fig. 13*). Im hintersten Abschnitt dieses Recessus (hinter dem Abgang der Knorpelplatte) wird die mediale Wand durch Knochen gebildet und zwar entspricht derselbe der oben beschriebenen Impression des hinteren Tympanicumschenkels oberhalb der Insertion des Knorpelstabes.

Histologisch zeigt die Shrapnellsche Membran keine Abweichung vom Typus.

Die Chorda legt sich nach ihrer Trennung vom Facialis an den hinteren Tympanicumschenkel, gelangt dann an seinen inneren Rand, an dem das Gekröse der Knorpelplatte inseriert, weiter in diese Gekrösplatte und dadurch, dass eine Abzweigung derselben auf den Hammer übergeht, auf die mediale Fläche desselben ventral vom Processus muscularis. Weiter vorne ist sie an der medialen Fläche des Processus folianus zu finden, der durch ein Gekröse anfangs mit dem Grenzbogen, dann, gegen die Glaserspalte hin, mit der Shrapnellschen Membran verbunden ist (vordere Chorda-

falte). Mit dem Processus folianus verlässt sie durch die Fissura Glaseri die Trommelhöhle.

Die beschriebene Knorpelplatte und die an ihr haftende Schleimhautfalte sind wohl einer hinteren Chordafalte, in der sich ein eigenes Skelettelement zur Stütze entwickelt hat, gleichzusetzen, wenn auch die Beziehung der Knorpelplatte zur Chorda keine unmittelbare ist.

Canis vulpes.

Untersucht wurde 1 Serie.

Das Tympanicum weist gegenüber der vorher beschriebenen Species keinerlei Unterschiede auf. Desgleichen die Insertion, Begrenzung und Struktur von Trommelfell und Shrapnellscher Membran. Auch die Chorda zeigt die gleiche Topographie. An der medialen Fläche des Hammers liegt sie in einer Rinne, die auf eine ziemlich grosse Strecke, ventral von dem langen Processus muscularis, der sich an den Hammergriff ansetzt, zum knöchernen Kanal geschlossen ist (Taf. 12/13, Fig. 14).

Foetorius vulgaris.

Untersucht wurde 1 Serie.

Die Knochengrenzen sind an dem untersuchten Exemplar nicht mehr nachweisbar. Der Annulus tympanicus wird oben durch eine Knochenplatte geschlossen, welche die laterale Atticwand bildet und wohl auch dem Tympanicum angehört, also den verschmolzenen Tympanicumschenkeln entspricht[1]). Die

[1]) Die Verschmelzung der Knochen scheint sehr frühzeitig aufzutreten, denn das untersuchte Exemplar war erst wenige Tage alt und noch blind. Es finden sich auch noch an verschiedenen Stellen des Skeletts Knorpelrudimente, sowie in der Paukenhöhle vielfach Reste des embryonalen Schleimhautpolsters.

Crista tympanica läuft an ihren beiden Enden an dieser Platte aus: an ihrem hinteren Ende findet sich ein kleiner Knorpelkern als Spina tympanica posterior. Zwischen den beiden Enden ist der Grenzbogen ausgespannt. Grenzbogen und freier Rand der knöchernen Atticwand schliessen das Gebiet der Shrapnellschen Membran ein. Die Bulla besitzt ein ausgedehntes System von pneumatischen Räumen, die durch ziemlich dicke Spongiosabläschen von einander getrennt sind. Besonders ausgeprägt sind diese Räume an ihrer hinteren Peripherie.

Der Processus brevis des Hammers trägt einen kurzen, nach hinten gerichteten, noch knorpeligen Ansatz, der, mit dem Grenzbogen des Trommelfells verschmolzen ist. Der Processus folianus ist verhältnismäfsig kurz und hat die Form einer medialwärts rechtwinkelig abgebogenen Platte, deren Knickungskante sich gleichfalls mit dem Grenzbogen verbindet [1]).

Die Membrana Shrapnelli zeigt ein Stroma von lockerem Bindegewebe, in das sich stärkere Züge vom Periost der lateralen Atticwand erstrecken.

Der Verlauf der Chorda steht zur Ausbildung einer Scheidewand in Beziehung, welche den hinteren Abschnitt der Paukenhöhle in zwei übereinanderliegende Etagen teilt. In der oberen, die wie ein Recessus der Paukenhöhle erscheint, findet sich der Steigbügel und der grösste Teil des Amboss, die untere steht in breiter Verbindung mit der Paukenhöhle selbst. Die Scheidewand wird gebildet durch zwei ungefähr senkrecht zum Trommelfell stehende Knochenplatten (S. Fig. 12 und 13), deren eine von der medialen Seite her, also vom Promontorium ausgeht,

[1]) Die rechtwinkelige Abknickung dieses Processus folianus unterscheidet sich also prinzipiell von der bei den Nagern, indem dort der Winkel so gestellt ist, dass der horizontale Schenkel lateral vom vertikalen liegt, der Winkel also nach aussen offen ist, während hier der horizontale Schenkel medialwärts gerichtet, der Winkel daher nach innen offen ist.

Figg. 12—15.

Fig. 12.

Fig. 14.

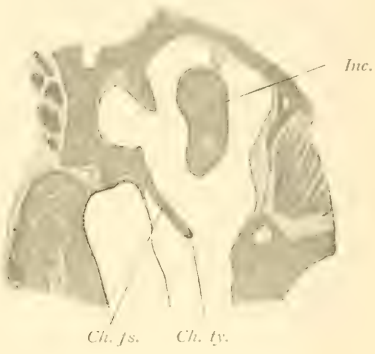

Fig. 13.

Fig. 15.

Verlauf der Chorda bei Foetorius vulgaris.

Fig. 12. Nahe dem Eintritt in die Paukenhöhle. Vergr. 30 fach.

Fig. 13. Nahe dem vorderen Rande der Scheidewand (s. Text). Vergr. 30 fach.

Fig. 14. Im Bereiche des hinteren Chordafortsatzes. Vergr. 15 fach.

Fig. 15. Am Processus folianus. Vergr. 30 fach.

Fac.: N. facialis. — Petr.: Petrosum. — Inc.: Ambos. — Mall.: Hammer. — Proc. fol.: Processus folianus. — Ch. fs.: Chordafortsatz. — Ch. ty.: Chorda tympani.

während die andere von der lateralen Atticwand, also wahrscheinlich vom Tympanicum abzweigt. Die beiden Platten sind durch eine bindegewebige Membran verbunden, die erst die Scheidung der beiden Abteilungen der Paukenhöhle zu einer vollständigen macht. Die mediale Platte reicht nur bis ungefähr in die Region vor dem ovalen Fenster, ebenso weit auch die bindegewebige Verbindung der beiden Platten und damit auch die Scheidewand; die laterale Platte, hinten ganz schmal, wird nach vorne zu breiter und nimmt vor dem Ende der Scheidewand eine nach abwärts geneigte Stellung ein, mit freiem, gegen die Paukenhöhle gewendetem Rande (Chordafortsatz.) (Fig. 14). Sie entspringt hier einwärts von der Crista tympanica und erstreckt sich ungefähr bis an deren Ende.

Die Chorda liegt nun zunächst in der bindegewebigen Brücke zwischen den beiden Knochenplatten, dann am freien Rande der lateralen Platte (hintere knöcherne Chordafalte), dann in einer gekrösartigen Falte, die vom vorderen Ende der Platte zum Hammer zieht (hintere häutige Chordafalte) und gelangt so an die mediale Fläche des Hammers, ventral vom Ansatz der Tensorsehne. Weiterhin liegt sie an der medialen Fläche des Processus folianus (Fig. 15) und zwar ganz in der Nähe des Scheitels seines oben beschriebenen Winkels und gelangt mit ihm zur Glaserspalte. Der Processus folianus ist mit dem Grenzbogen durch eine, wenn auch ganz niedrige, gekrösartige Falte (vordere Chordafalte) verbunden.

Foetorius putorius.

Untersucht wurde 1 Serie.

Auch an diesem Exemplar sind die Knochengrenzen nicht mehr nachweisbar. Bemerkenswert ist die starke Pneumatisation des Tympanicum, wodurch dasselbe in seinem unteren und dem bullösen Anteil in eine grosse Anzahl kleiner Hohlräume

zerfällt, die durch Spongiosabälkchen von einander geschieden sind.

Die Crista tympanica ist dorsal durch ein Knochenblättchen, welches die Scheidewand zwischen Gehörgang und Recessus epitympanicus bildet, zum Ring geschlossen, doch ist der Trommelfellansatz auf etwa $^3/_4$ der Circumferenz des Knochenringes beschränkt. Dorsal haftet an der freien Kante die Shrapnellsche Membran. Der Grenzbogen des Trommelfells setzt sich vorne an einer schwach entwickelten Spina tympanica anterior, rückwärts an einer feinen, scharf vorspringenden Spina tympanica posterior an.

Die Haftung der Shrapnellschen Membran erfolgt übrigens nicht durchwegs am freien Knochenrande. Kaudal vom Hammer schiebt sich nämlich zwischen Knochen und

Fig. 16.

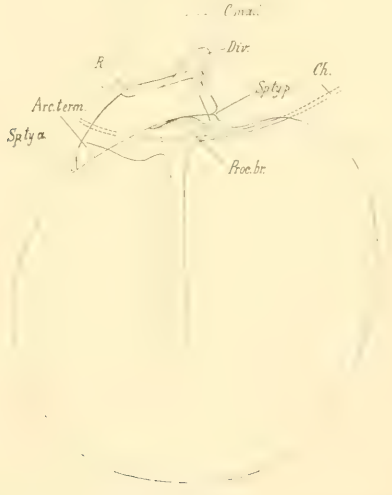

Rekonstruktion des Trommelfells und der Shrapnellschen Membran von Foetorius putorius. Rechte Seite von aussen. Vergr. 15 fach.

C. mall.: Hammerkopf. — Proc. br.: kurzer Hammerfortsatz. — Sp. ty. a.: Spina tympanica anterior. — Sp. ty. p.: Spina tympanica posterior. — Arc. term.: Grenzbogen. — Ch.: Chorda tympani. — Div.: Divertikel der Paukenhöhle. — R.: freier Rand der lateralen Atticwand.

Shrapnellsche Membran ein taschenartiges Divertikel der Paukenhöhlenschleimhaut ein, dessen Wände an einander liegen, stellenweise sogar verklebt zu sein scheinen. (Taf. 12/13, Fig. 15). Der Eingang dieses Divertikels ist etwa 360 μ lang, die Tasche selbst bis zu 500 μ tief. Über die funktionelle Bedeutung dieser Bildung ist ein Urteil nicht möglich.

Der Processus folianus ist hakenförmig einwärts gerollt und bleibt der Shrapnellschen Membran dicht oberhalb des Grenzbogens angeschlossen. Vom Grenzbogen verlaufen stärkere

Fig. 17.

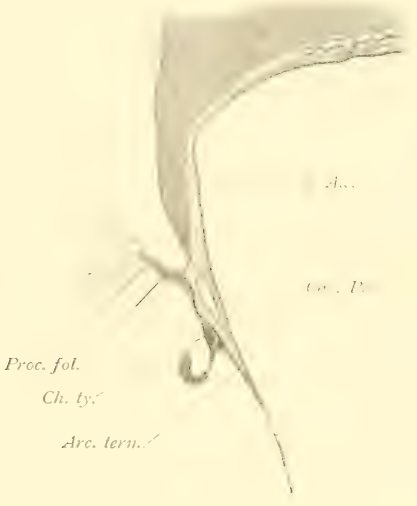

Processus folianus und Prussakscher Raum von Foetorius putorius.
Proc. fol.: Processus folianus. — Ch. ty.: Chorda tympani. — Arc. term.: Grenzbogen. — l. Aw.: laterale Atticwand. — Cav. Pr.: Prussakscher Raum.

Bündegewebsbündel an den Processus folianus, der zum Ansatz für diese Bündel an seiner lateralen Fläche eine nach abwärts gerichtete Leiste (s. Fig. 17) trägt. In das lockere Gewebe zwischen Processus folianus und Shrapnellscher Membran schiebt sich von rückwärts ein Divertikel der Paukenhöhle, das mit dem Recessus epitympanicus kommuniziert (Prussakscher Raum).

Die Chorda legt sich bei ihrem Eintritt in die Paukenhöhle an einen ganz niedrigen, bis nahe an die Spina tympanica posterior verfolgbaren Fortsatz des Tympanicum (rudimentäre knöcherne Chordafalte), der durch ein kurzes Gekröse mit dem Promontorium, das stark in die Paukenhöhle vorspringt, verbunden ist. In diesem Gekröse, welches den hinteren Abschnitt des Recessus epitympanicus von der Paukenhöhle scheidet, verläuft die Chorda weiter, wobei sie sich rasch dem Promontorium nähert und diesem eine kurze Strecke anliegt. Weiter vorne löst sich diese Falte vom Promontorium ab und die Chorda verläuft hier im freien Rande derselben (hintere häutige Chordafalte) zum unteren Rande des Hammers. Die Überleitung zur Glaserspalte erfolgt in typischer Weise an der medialen Fläche des Hammers, wo sie sich ventral vom Tensoransatz findet, und in der Konkavität des Processus folianus.

Mustela foina.

Untersucht wurde 1 Serie.

Die Knochengrenzen sind an dem untersuchten Individuum nicht mehr nachweisbar. Das Tympanicum erscheint ringförmig geschlossen. Die Crista tympanica, die gegen das Lumen der Paukenhöhle sehr stark vorspringt, nimmt etwa $^3/_4$ der Circumferenz ein. Sie reicht vorne bis an den Sulcus malleolaris, am hinteren Schenkel verschwindet sie allmählich an dessen ventraler Kante.

Dorsal von dem zwischen den Enden der Crista ausgespannten, nur wenig deutlichen Grenzbogen des Trommelfells liegt die Shrapnellsche Membran. Sie setzt sich jedoch nicht an der freien, unteren Kante der Tympanicumschenkel, sondern an der lateralen Fläche nahe der dorsalen Kante derselben an (Fig. 18), so dass die Schenkel als freie Plätte in die Paukenhöhle hineinragen und lateral von ihnen sich ein Divertikel des

Fig. 18.

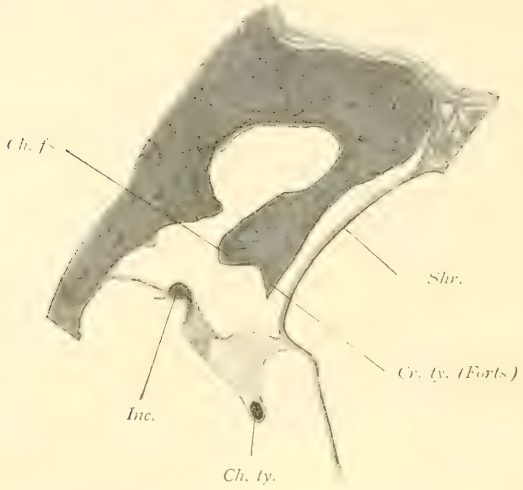

Lage der Chorda bei Mustela foina caudal vom Hammer. Vergr. 15 fach. M. Shr.: Shrapnellsche Membran. — Ch. fs.: Chordafortsatz (Ausläufer). — Cr. ty.: Fortsetzung der Crista tympanica in den freien Rand der lateralen Atticwand. — Inc.: Ambos. — Ch. ty.: Chorda tympani.

Recessus epitympanicus findet. Die Shrapnellsche Membran ist durch ziemlich dichtes Bindegewebe mit einzelnen stärkeren Zügen, die dem Grenzbogen parallel verlaufen, ausgezeichnet.

Vom Tympanicum entspringt hinten ein kurzer, plumper Chordafortsatz, der zunächst durch eine gekrösartige, ziemlich dicke, aus lockerem Bindegewebe bestehende Platte mit dem Stapeskopf in Verbindung steht und sich vorne nach Aufhören des Gekröses mit dem ventralen Rand des hinteren Schenkels vereinigt (Fig. 18). Dieses Gekröse geht einerseits vom Ende des Chordafortsatzes auf die Gegend des Grenzbogens über, und setzt sich andererseits vom Stapes auf Amboss und Hammer fort. Es scheidet dadurch den Recessus epitympanicus rückwärts von der Paukenhöhle.

Die Chorda verläuft, in ziemlich reichliches lockeres Bindegewebe eingebettet, am freien Rande des Chordafortsatzes

(hintere knöcherne Chordafalte) und gelangt weiterhin in der beschriebenen, gekrösartigen Platte (hintere häutige Chordafalte) an die mediale Fläche des Hammers (ventral vom Tensoransatz) und des Processus folianus, mit dem sie zur Glaserspalte zieht. (Der Processus brevis des Hammers trägt wie beim Wiesel einen kleinen, noch knorpeligen, mit dem Grenzbogen verwachsenen, nach hinten gerichteten Vorsprung). Der Processus folianus ist in der Nähe des Hammers, wie bei den Nagern, mit seinem unteren Rande lateralwärts abgeknickt. Die Chorda liegt hier am Scheitel des Winkels. Weiter vorne ist er medialwärts abgebogen und eingerollt, wobei die Chorda in der Einrollung liegt, und steht mit dem Grenzbogen des Trommelfells durchwegs durch ein Gekröse (vordere Chordafalte) in Verbindung.

Viverra Zibetha.

Untersucht wurde 1 Serie.

Das Tympanicum bildet einen dorsal geschlossenen Ring. Die Crista tympanica umfasst aber nur etwa die zwei unteren Drittel des Ringes und endet ohne deutliche Spinae. Wieder bildet der dorsale Teil des Tympanicum, der hier ziemlich plump ist, die laterale Wand des Recessus epitympanicus. Doch setzt sich die Shrapnellsche Membran nicht an ihrem freien Rande, sondern an ihrer lateralen, dem Gehörgang zugewendeten Fläche an, so dass lateral von diesem Tympanicumabschnitt ein geräumiger, durch die Shrapnellsche Membran vom Gehörgange selbst geschiedener Raum gebildet wird. Ein deutlicher, scharf abgegrenzter Grenzbogen bildet die ventrale Grenze der Shrapnellschen Membran. Dieselbe ist ziemlich dick, durch zahlreiche Blutgefässe in lockerem Bindegewebe und durch ein niedriges, geschichtetes Plattenepithel ausgezeichnet.

Vom Tympanicum geht oberhalb des hinteren Endes der Crista tympanica ein zunächst knöcherner, dann knorpeliger

ziemlich langer Stab ab, der nach vorne bis in die Nähe des Hammers reicht. Auf dem Querschnitt ist dieser Stab in seiner Mitte dreiseitig. Er leitet die Chorda an den Hammer, ist somit als knöcherner und knorpeliger Chordafortsatz zu bezeichnen. (Morphologisch ist er dem gleichen Fortsatz bei der Katze und Herpestes ähnlich). Von seinem freien Rande und seiner hinteren Kante geht eine gekrösartige Falte an den Grenzbogen, wodurch der von der Shrapnellschen Membran lateralwärts begrenzte Raum wenigstens in seinem hinteren Abschnitte auch eine ventrale Begrenzung erhält. Von der Spitze dieses Knorpelstabes gelangt die Chorda in einem Gekröse, welches in der Fortsetzung des eben genannten liegt (hintere häutige Chordafalte), an die mediale Fläche des Hammers, wo sie typisch ventral vom Tensoransatz in einer Knochenrinne liegt, und weiterhin an den Processus folianus, der durch ein zartes Gekröse (vordere Chordafalte) mit der lateralen Paukenhöhlenwand in Verbindung bleibt und mit diesem in die Fissura Glaseri.

Herpestes fasciatus.

Untersucht wurde 1 Serie.

Die Knochengrenzen sind, obwohl sich stellenweise noch Knorpelreste im Schläfebein finden, nicht mehr nachweisbar. Die Crista tympanica geht jederseits in den freien Rand des Knochenblättchens über, das die laterale Wand des Recessus epitympanicus bildet. Eine Spina tympanica anterior und posterior sind angedeutet, sie sind von einander ca. 1,5 mm entfernt. Der kurze Fortsatz des Hammers liegt dem freien Rande des erwähnten Knochenblättchens ziemlich nahe, dem entsprechend ist die Shrapnellsche Membran sehr schmal. Histologisch ist an ihr höchstens bemerkenswert, dass sich das mehrschichtige Epithel des äusseren Gehörgangs bis nahe an den Grenzbogen erstreckt.

Die Chorda, deren Abgang vom Facialis an der vorliegenden Serie nicht mehr festzustellen ist, liegt zunächst einem knöchernen, weiterhin knorpeligen Chordafortsatz an, der, wie bei der Katze, frei ins Lumen der Paukenhöhle vorragt. Von der Spitze des knorpeligen Chordafortsatzes gelangt sie, durch ein Gekröse (hintere häutige Chordafalte) mit dem freien Rand der lateralen Wand des Recessus epitympanicus verbunden, an die mediale Hammerfläche. Hier tritt sie in einen Knochenkanal im Bereich des Hammergriffes ein, welcher von der kaudalen Fläche bis nahe an den Ansatz des Tensor tympani, der gleichfalls im Bereiche des Hammergriffes liegt, reicht (Taf. 12/13, Fig. 16). Sie kreuzt dann die Tensorsehne an deren dorsaler Seite, schliesst sich weiterhin dem Processus folianus an, der durch lockeres Bindegewebe mit der lateralen Paukenhöhlenwand in Verbindung bleibt (vordere Chordafalte) und verschwindet mit ihm in der Fissura Glaseri.

Felis domestica.

Untersucht wurden je 1 Serie von einem 120 mm langen Embryo, einem neugeborenen und einem 4 Wochen alten Tier, ferner verschiedene Macerations- und Weichteilpräparate.

Das Tympanicum wird durch die Crista tympanica in einen ganz kurzen Gehörgangsteil und in die Bulla geschieden, die, wie bei allen Feliden, durch ein knöchernes Septum in zwei Abteilungen zerlegt wird, die in der Gegend der Fenestra cochleae mit einander kommunizieren. Die beiden Tympanicumschenkel sind beim Neugebornen noch frei und 1,1 mm von einander entfernt[1]), verschmelzen jedoch sehr frühzeitig u. z. zunächst der hintere, mit dem den Tympanicumdefekt deckenden

[1]) An einem 120 mm langen Embryo ist das noch wenig entwickelte Tympanicum mit dem Squamosum noch nicht in Berührung getreten. Zu dieser Zeit ist nahezu der ganze obere Quadrant des Paukenbeins defekt.

Squamosum. (Der hintere Schenkel ist in der 4. Woche des Extrauterinlebens bereits mit dem Squamosum verschmolzen, während der vordere Schenkel noch frei ist. Ein von Eschweiler untersuchtes 11 Tage altes Tier zeigte die gleichen Verhältnisse). Die Crista tympanica wird am vorderen Schenkel allmählich niedriger und verschwindet eine kurze Strecke vor dessen Ende, am hinteren Schenkel endigt sie mit einer deutlichen Spina posterior. Ihre Enden sind durch den Grenzbogen des Trommelfells mit einander verbunden. Knapp hinter dem hinteren Schenkel, an der Stelle, wo das Septum bullae abgeht, findet sich eine Incisur, in welche ein Knorpelstäbchen implantiert ist (Tafel 12/13, Fig. 17), das nach vorne innen unten gerichtet ist und mit der Chorda in Beziehung tritt. Mit dem Trommelfell selbst ist es im Gegensatz zum Hund nicht verbunden. Die Untersuchung am Neugeborenen ergibt, dass die Wurzel dieses Knorpelstabes frei zwischen Squamosum und Tympanicum liegt, er gehört daher genetisch zu keinem der beiden Skeletteile, sondern stellt ein selbstständiges Element dar. Eine etwas ungenaue Beschreibung dieses Knorpels findet sich bei Spence, der ihn als support of the chorda tympani bezeichnet und als charakteristisch für die Feliden ansieht. Nach seiner Angabe verkalkt derselbe bei älteren Individuen.

Die Shrapnellsche Membran begrenzt sich demgemäss ventral am Grenzbogen, dorsal an den Tympanicumschenkeln und dem Squamosum, soweit dieses den Tympanicumspalt deckt. Sie ist am Knochenursprung stark verdickt und zeigt daher am Querschnitt die Gestalt eines Dreiecks, dessen nach abwärts gewendete Spitze mit dem Grenzbogen verbunden ist. Das Stroma besteht aus lockerem, mit zahlreichen weiten Gefässen versehenen Bindegewebe. Die Einlagerung dieser Gefässe an der Basis bedingt die Verbreiterung an dieser Stelle.

Die Chorda ist nach ihrem Eintritt in die Paukenhöhle, der zwischen Petrosum und Tympanicum erfolgt, an der inneren

Fläche des hinteren Tympanicumschenkels zu finden, legt sich dann sehr bald dem vorn erwähnten, von diesem abgehenden Knorpelstäbchen (Chordafortsatz) an, wo sie an seiner unteren, später lateralen Seite verläuft. Da dieser Knorpelstab an seiner Basis mit der Shrapnellschen Membran dicht oberhalb des Grenzbogens durch eine vorn halbmondförmig begrenzte Schleimhautfalte verbunden ist (in der Figur nicht sichtbar), so ist diese Bildung als hintere Chordafalte anzusehen. Eine zweite Schleimhautfalte (Tafel 12/13, Fig. 17*) verbindet den Knorpelstab fast seiner ganzen Länge nach mit dem Tegmen tympani lateral vom Facialis, eine Abzweigung dieser Falte geht auf das Promontorium über, dem die Spitze des Knorpelstäbchens anliegt. Es entsteht dadurch eine hinten blind endigende Tasche, die medial und ventral durch diese beiden Schleimhautfalten, lateral von der Membrana Shrapnelli und durch den hinteren Tympanicumschenkel begrenzt wird. Von der Spitze des Chordafortsatzes spannt sich die Chorda frei zur medialen Fläche des Hammers, den sie knapp unterhalb des Processus muscularis erreicht, und verläuft weiterhin an der medialen Fläche des Processus folianus zur Fissura Glaseri. Der Processus folianus erscheint nahe seinem Abgange vom Hammer stumpfwinklig lateralwärts abgebogen, wobei die Chorda am Scheitel des Winkels in einer Gekrösfalte liegt, die vom Tensor tympani zum Processus folianus zieht; weiterhin ist er hakenförmig eingerollt mit der Konkavität nach innen; hier findet sich die Chorda oberhalb des Hakens. Die laterale Fläche des Processus folianus ist mit der Shrapnellschen Membran durch ein Gekröse verbunden (vordere Chordafalte).

Felis concolor.

Untersucht wurde 1 Serie. Die Paukenhöhle dieser Spezies gleicht in allen Einzelheiten der vorhin beschriebenen.

Phoca vitulina.

Untersucht wurde 1 Serie.

Das Tympanicum scheint einen nahezu oder gänzlich geschlossenen Ring zu bilden, doch ist infolge Verschmelzung der beiden Schenkel mit dem Squamosum eine sichere Abgrenzung der einzelnen Knochen nicht möglich. Durch die Ausbildung eines sehr hohen und geräumigen Recessus epitympanicus wird eine hohe laterale Knochenwand desselben hergestellt, in deren freien Rand die Tympanicumschenkel übergehen. Der Sulcus tympanicus ist im Bereiche des vorderen unteren Quadranten ziemlich breit, aber nur wenig tief und verschmälert und verflacht sich noch gegen die beiden Tympanicumschenkel zu. Die Crista tympanica endigt am vorderen Schenkel mit einer undeutlichen Erhabenheit (rudimentäre Spina anterior), während sie am hinteren Schenkel in die freie Kante der lateralen Wand des Recessus epitympanicus übergeht.

Der Grenzbogen, der die beiden Enden der Crista verbindet, entfernt sich nur ganz wenig vom Knochenrand, so dass eine ganz schmale, streifenförmige Shrapnellsche Membran unterhalb der lateralen Atticwand abgegrenzt wird. Sie ist ziemlich dick und enthält weite Blutgefässe.

Die Chorda durchbohrt nach ihrem Abgang vom Facialis die dorsale Wand der Paukenhöhle und gelangt zunächst an deren laterale Wand, woselbst sie in eine Knochenrinne eingebettet ist, weiterhin im Bereiche der Shrapnellschen Membran in den freien Rand einer niedrigen, von dieser abzweigenden Gekrösfalte (hintere Chordafalte). Sie gelangt an den Hammergriff unterhalb der Insertion des Tensor tympani und weiterhin dem Tensor angeschlossen an das Dach der Paukenhöhle. Hier erreicht sie die Fissura Glaseri, innerhalb welcher sie einem kavernösen Venenplexus angelagert ist. Nur streckenweise wird sie, noch dorsal vom vorderen Ende der Paukenhöhle, in eine

Rinne oder selbst einen vollständig geschlossenen Kanal des Tympanicum aufgenommen. Der Tensor tympani entspringt vom Dach der Paukenhöhle und bleibt durch eine Bindegewebsfalte, in deren Ansatz die Chorda liegt, mit der lateralen Paukenhöhlenwand in Verbindung (vordere Chordafalte). Ein Processus folianus fehlt.

Ungulata.

Equus caballus.

Untersucht wurde 1 Serie und 1 macerierter Schädel.

Das Tympanicum zeigt eine gut entwickelte Crista tympanica, die mit zwei stumpfen Spinae endigt. Die Spina anterior liegt an der Glaserspalte. Der Gehörgangsteil stellt eine geschlossene Röhre dar, die medial, der Unterbrechung der Crista tympanica entsprechend, einen ziemlich bedeutenden Ausschnitt

Fig. 19.
(nach van Kampen).



Schematischer Frontalschnitt durch die Paukenhöhle von Equus caballus.
Schwarz: Tympanicum. — Schraffiert: Squamosum. — Voll ausgezogen: Trommelfell.
Punktiert: Shrapnellsche Membran.

zeigt. Diese Lücke wird durch die Shrapnellsche Membran ausgefüllt, die somit nur vom Grenzbogen und dem Gehörgangsteil des Tympanicum begrenzt wird. Der Recessus epitympanicus erstreckt sich an der medialen Seite des äusseren Gehörgangs noch über den Ansatz der Shrapnellschen Membran dorsalwärts. Diese Befunde stimmen mit den Angaben und der Ab-

bildung van Kampens überein. An dem in Serie zerlegten Objekte waren allerdings die Knochengrenzen nicht überall mit Sicherheit nachweisbar.

Die Shrapnellsche Membran ist fast ebenso hoch als das Trommelfell, ziemlich dick und mit einer papillentragenden Fortsetzung der Gehörgangshaut bekleidet.

Die Chorda gelangt in die Paukenhöhle durch einen Knochenkanal, der wahrscheinlich dem Tympanicum angehört und dessen medio-ventrale Wand weiterhin als selbständige Knochenspange in die Paukenhöhle hineinragt. Diese Spange bleibt mit der Shrapnellschen Membran durch ein Gekröse verbunden, in welchem die Chorda an den Hammer gelangt (hintere knöcherne und häutige Chordafalte). Am Hammerhals ist sie in eine ziemlich tiefe Rinne eingelagert. (Fig. 20). Ventral von dieser

Fig. 20.

Beziehung der Chorda zum Tensor tympani beim Pferd. Vergr. 15 fach. M. ty.: Trommelfell. — M. Shr.: Shrapnellsche Membran. — T. ty.: Tensor tympani. — Ch. ty.: Chorda tympani.

Rinne findet sich, gleichfalls noch im Bereiche des Hammerhalses, ein kräftiger Processus muscularis, an den sich die Hauptmasse der Tensorsehne ansetzt. Einzelne Bündel derselben gelangen aber auch an die dorsale Kante der Chordarinne. Weiter bleibt die Chorda an der medialen Seite des plumpen Processus folianus, der durch eine breite, von Lymphräumen durchgezogene Gewebsplatte (vordere Chordafalte) mit der Shrapnellschen Membran oberhalb des Grenzbogens zusammenhängt.

Sus scrofa domestica.

Untersucht wurden 2 Serien und verschiedene Weichteils- und Macerationspräparate.

Am Tympanicum ist die Crista tympanica gut ausgebildet, sie endigt rückwärts mit einer deutlichen Spina tympanica posterior, während vorne eine solche fehlt. Der Gehörgangsteil bildet eine dorsal offene Rinne, die durch Anlagerung des Squamosum zum Kanal vervollständigt wird. Der knöcherne Gehörgang fällt namentlich durch seine ausserordentliche Länge auf. Bei einem jungen Tiere mit einer Schädellänge von 23 cm beträgt die Länge der vorderen Gehörgangswand, gemessen vom tiefsten Punkt des Trommelfells ca. 3,8 cm. Zwischen den Enden der Crista tympanica liegt der Grenzbogen des Trommelfells. Die laterale Wand des Recessus epitympanicus wird von einem Knochenblatt gebildet, das der Hauptsache nach dem Squamosum angehört, aber gegen das Tympanicum beim Erwachsenen nicht abgrenzbar ist. Diese laterale Wand ist tief ausgeschnitten und lässt oberhalb des Grenzbogens eine etwa $^3/_4$ cm^2 grosses Areale frei, das durch zwei einspringende Knochenzacken (entwickelungsgeschichtlich Enden der Tympanicumschenkel) nochmals in zwei Bezirke zerlegt wird.

Die Shrapnellsche Membran haftet nun einerseits am Grenzbogen, andererseits bis an die erwähnten Knochenzacken

am freien Knochenrand. Dorsal von diesen Zacken bleibt der Ausschnitt des Squamosum frei, die Shrapnellsche Membran haftet an der äusseren, dem Gehörgange zugewendeten Fläche

Fig. 21.

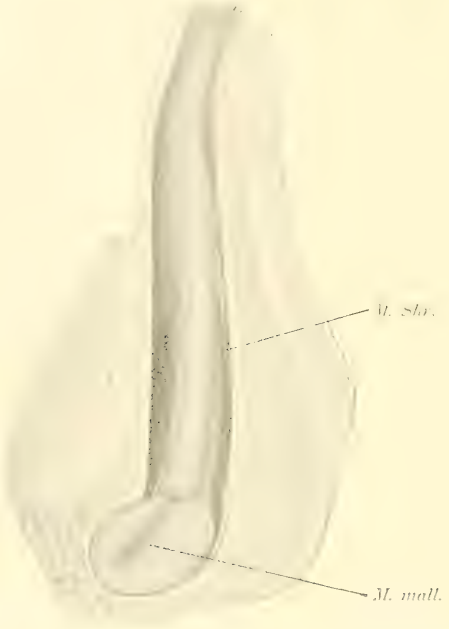

Trommelfell und Shrapnellsche Membran des Schweines nach Wegnahme der unteren Gehörgangswand. Flächenansicht (nach einem entkalkten Präparat). Vergr. $1^1/_2$ fach.

M. mall.: Hammergriff. — M. Shr.: Shrapnellsche Membran.

des Squamosum. Die Anheftungslinie ist durch eine schwach vorspringende Knochenleiste markiert und reicht bis über $^2/_3$ des Gehörganges[1]). An der medialen Fläche der Shrapnellschen

[1]) Es ist also streng genommen nicht richtig, den Zugang zum Trommelfell am knöchernen Schädel als knöchernen äusseren Gehörgang zu bezeichnen, da dieser Kanal in seinem medialen Abschnitt durch die Shrapnellsche Membran in zwei Abteilungen geschieden wird, deren ventrale allein dem Gehörgang entspricht, während die dorsale dem Recessus epitympanicus angehört.

Fig. 22.

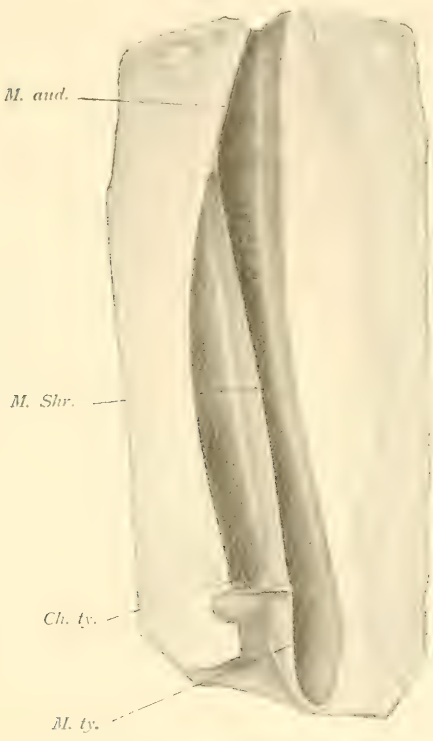

Trommelfell und Shrapnellsche Membran des Schweines im Frontalschnitt (nach einem entkalkten Präparat). Vergr. 2 fach.

M. aud.: knöcherner äusserer Gehörgang. — M. Shr.: Shrapnellsche Membran. — M. ty.: Trommelfell. — Ch. ty.: Chorda tympani.

Membran erstreckt sich ein Divertikel des Recessus epitympanicus, das im Bereiche des Squamosumausschnittes mit dem Hauptraum zusammenhängt und soweit dorsalwärts reicht, wie die Shrapnellsche Membran selbst. (Fig. 21 u. 22).

Die Trommelfellverhältnisse beim Schweine wurden von Eschweiler bereits beschrieben. Er sagt hierüber folgendes: »Die obere Gehörgangswand — bei dem steilen Verlauf auch die mediale zu nennen — ist bedeutend kürzer als die untere und zeigt nahe dem Trommelfellansatz einen Ausschnitt von

beträchtlicher Grösse, so dass hier am Weichteilpräparate nur eine häutige Wand des Gehörganges vorhanden ist.«

»Die Trommelfellebene bildet mit letzterer einen nahezu 180° grossen Winkel und dementsprechend geht die obere Gehörgangswand fast ohne Abknickung in das Trommelfell über.«

»Das Trommelfell liegt völlig in der Flucht der medialen (beim Menschen oberen) Gehörgangswand. Der obere Teil des Trommelfells geht in die häutige Auskleidung des Gehörgangs über, welche hier keiner knöchernen Unterlage aufliegt, entsprechend dem vorher beschriebenen Ausschnitt am proximalen Ende der medialen (oberen) knöchernen Gehörgangswand. Wir haben es hier gewissermafsen mit einer grossen Pars flaccida des Trommelfells zu thun. Diese Pars flaccida besteht aus zwei Blättern, deren äusseres mit dem Trommelfell, deren inneres mit der Schleimhaut der medialen Paukenhöhlenwand verschmilzt.«

Aus dieser Beschreibung gewinnt man den Eindruck, dass der Autor die Shrapnellsche Membran am freien Rande des Squamosum sich ansetzen lässt.. Davon ist aber, wie aus der vorstehenden Beschreibung ersichtlich, keine Rede. Es ist auch kaum angängig, die Shrapnellsche Membran als häutige Auskleidung des knöcheren Gehörganges zu bezeichnen.

Trommelfell und Shrapnellsche Membran liegen, wie dies auch aus Eschweilers Angaben herauszulesen ist, nahezu in einer Ebene. Doch fallen die längsten Durchmesser beider Gebilde, beim Trommelfell gleichbedeutend mit der Richtung des Hammergriffes, nicht in eine Linie. Die Achse der Shrapnellschen Membran liegt nahezu in einer frontalen Ebene, während die des Trommelfells schräg von hinten oben aussen nach vorne unten innen verläuft. Infolge dessen ist es auch nicht möglich, auf einem Schnitt beide Gebilde in ihrer grössten Ausdehnung zur Ansicht zu bekommen. — In ihrer Structur

bietet die Shrapnellsche Membran nichts besonderes. Von der Gehörgangswand geht das Epithel mit hohen Papillen noch eine Strecke weit auf die Membran über. In ihrem mittleren Abschnitt ist das Bindegewebsstratum sehr dünn, die Epithelien niedrig, die Membran also nahezu wie das Trommelfell selbst gebaut. Über die Entwicklung der Shrapnellschen Membran des Schweines wird in einem späteren Aufsatz berichtet werden.

Die Chorda löst sich in der Fissura petrotympanica vom Facialis ab und gelangt in eine Rinne an der lateralen, resp. dorsalen Seite eines bei halberwachsenen Schweinen noch knorpeligen, aber in Verknöcherung begriffenen Chordafortsatzes, der kaudal mit dem Tympanicum, dorsal mit dem Petrosum zusammenhängt und sich ventral vom Stapes bis an das Promontorium erstreckt. Von der Verbindungsstelle dieses Chordafortsatzes mit dem hinteren Tympanicumschenkel angefangen bleibt der laterale Rand desselben mit dem Grenzbogen, resp. dem untersten Anteil der Shrapnellschen Membran durch ein Gekröse verbunden und scheidet dadurch den Recessus epitympanicus von der übrigen Paukenhöhle (hintere knöcherne und häutige Chordafalte). Diese Chordafalte geht auf den Hammer über und leitet so die Chorda auf die mediale Fläche des Hammergriffes unterhalb des Processus muscularis. Weiterhin verbleibt sie an der Kante des rechtwinklig lateralwärts abgeknickten Processus folianus, dessen freier Rand mit dem Grenzbogen durch ein Gekröse verbunden bleibt (vordere häutige Chordafalte). Noch weiter vorn ist der Processus folianus einwärts eingerollt. Die Chorda liegt hier innerhalb der Einrollung und gelangt schliesslich in derselben in die Glaserspalte.

Cervus capreolus.

Untersucht wurden 2 Serien und 1 Weichteilpräparat.

Das Tympanicum wird durch die Crista tympanica in eine mächtig entwickelte Bulla und einen ansehnlichen Gehörgangs-

teil gegliedert. Der Defekt des Annulus ist gering und an der hinteren Seite des Trommelfells resp. Gehörganges gelegen, der vordere Tympanicumschenkel dementsprechend bedeutend länger als der hintere. Der Defekt wird dadurch geschlossen, dass sich die Tympanicumschenkel der lateralen Fläche des Squamosum anlegen. Die Crista tympanica reicht am hinteren Schenkel bis fast an dessen Ende, während sie am vorderen nur bis an die Fissura Glaseri ausgebildet ist, und umfasst somit nur etwa die Hälfte des ganzen Tympanicumumfanges. Der Grenzbogen, der die beiden Enden der Crista mit einander verbindet, ist auffallend derb und breit und besteht aus dichtem, sehnenartigem Bindegewebe. Nahe seinem Abgang vom hinteren Ende der Crista sind an der einen Serie zwei kleine Knochenblättchen in ihn eingelagert.

Das Gebiet der Shrapnellschen Membran begrenzt sich demgemäfs ventral am Grenzbogen, dorsal hauptsächlich an den beiden Tympanicumschenkeln[1]), nur auf einer kurzen Strecke im Spalt zwischen diesen beiden an der lateralen Fläche des Squamosum. Die Membran zeigt mit Rücksicht darauf, dass das Trommelfell infolge der Kürze der Ansatzleiste nur etwas über die Hälfte des Tympanicumringes überspannt, eine bebedeutende Flächenentwicklung; sie ist nicht viel kleiner als das Trommelfell selbst. Sie liegt ungefähr in derselben Ebene, wie dieses und bildet daher mit der oberen Gehörgangswand einen sehr stumpfen Winkel. Zwischen ihr und der lateralen Fläche des Squamosum, bis an dessen freien Rand, findet sich ein seichter Recessus der Paukenhöhle. Der histologische Bau zeigt abgesehen von einem ziemlich dicken, mehrschichtigen, äusseren Epithel nichts besonderes.

[1]) Die äusserste Spitze des hinteren Tympanicumschenkels ragt frei in das Gebiet der Shrapnellschen Membran hinein, eine Erscheinung, die beim Hirsch viel deutlicher ausgeprägt ist.

Die Chorda[1]) gelangt in die Paukenhöhle durch eine Rinne des hinteren Tympanicumschenkels an der Fissura tympanopetrosquamosa, an welcher alle drei Knochen zusammenstossen. Diese Rinne geht auf eine medial von der Ansatzleiste gelegene stumpfe Kante des hinteren Tympanicumschenkels über. Von dieser gelangt die Chorda zur medialen Fläche des Hammers, wobei sie ungefähr 1 mm von der Shrapnellschen Membran entfernt bleibt. Sie ist hier anfangs durch eine gekrösartige Falte (hintere Chordafalte) mit der Shrapnellschen Membran in der Nähe des Grenzbogens verbunden; gegen den Hammer zu ist dieses Gekröse defekt, so dass sie frei an denselben herantritt. Weiter verläuft sie dann an der medialen Fläche des Hammers, wo sie ventral von der Tensorsehne liegt, und des Processus folianus zur Glaserspalte. Der Processus folianus stellt eine breite Knochenplatte dar, die nahe ihrem unteren, etwas verdickten Rand streckenweise eine seichte Furche für die Chorda trägt. Sein freier Rand ist mit der Shrapnellschen Membran knapp oberhalb des Grenzbogens durch ein kurzes Gekröse verbunden (vordere Chordafalte).

Cervus elaphus.

Untersucht wurde 1 Serie.

Der Defekt des Tympanicum ist hier infolge geringerer Entwicklung des vorderen Schenkels bedeutend grösser als beim Reh. Der hintere Schenkel entfernt sich gleich von seinem Ursprung an vom freien Rand des Squamosum, bleibt aber zunächst noch dem Petrosum angeschlossen (Fissura petrotympanica), nur seine Spitze ist frei. Die Crista tympanica endet hinten an der Wurzel des Tympanicumschenkels, vorne an der Fissura Glaseri. An die mediale Fläche des hinteren Schenkels legt sich, noch im Bereiche der Verbindung mit dem Petrosum, ein

[1]) Ihr Abgang vom Facialis entspricht dem bei Bos taurus, s. pag. 381.

mit ihm parallel verlaufender, jedoch etwas kürzerer Fortsatz des Squamosum (Processus tympanicus). Zwischen dem hinteren Tympanicumschenkel und dem unteren Rand des Squamosumkörpers entsteht eine nach vorne offene Incisur, die hinten durch straffes, mit dem Periost zusammenhängendes Bindegewebe abgerundet ist.

Die Begrenzung der Shrapnellschen Membran wird rückwärts durch diese Bindegewebsplatte gebildet, dorsal durch das Squamosum, resp. in ihrem vordersten Anteil durch den vorderen Tympanicumschenkel, ventral durch den Grenzbogen des Trommelfells. Der hintere Tympanicumschenkel ragt in die Shrapnellsche Membran hinein und zerlegt dadurch ihren rückwärtigen Abschnitt in zwei über einander liegende Etagen. Die Flächenentwicklung der Shrapnellschen Membran ist mit Rücksicht auf den ansehnlichen Spalt zwischen den beiden Tympanicumschenkeln, sowie die geringe Ausbildung der Crista tympanica eine bedeutende. Ihr histologischer Bau gleicht der des Rehs.

Die Chorda verläuft zur Paukenhöhle durch die Fissura petrotympanica in einer Rinne des hinteren Tympanicumschenkels. Weiter vorne liegt die Chorda der medialen Paukenhöhlenwand an und steht mit dem Tympanicum, resp. noch weiter vorne mit dem untersten Anteil der Shrapnellschen Membran durch eine sich allmählich entsprechend verlängernde Gekrösfalte in Verbindung (hintere Chordafalte). Diese trennt somit den hinteren Abschnitt des Recessus epitympanicus von der übrigen Paukenhöhle ab. Auch in der Ebene des Hammergriffes ist noch ein gut entwickeltes Gekröse zu finden, das die Chorda mit diesem verbindet, erst nach ihrem Durchtritt unter dem Processus muscularis findet eine unmittelbare Anlagerung derselben an die mediale Hammerfläche statt. Ein Defekt der hinteren Chordafalte wie beim Reh fehlt demnach hier. Der weitere Verlauf der Chorda gleicht dem beim Reh beschriebenen.

Fig. 23

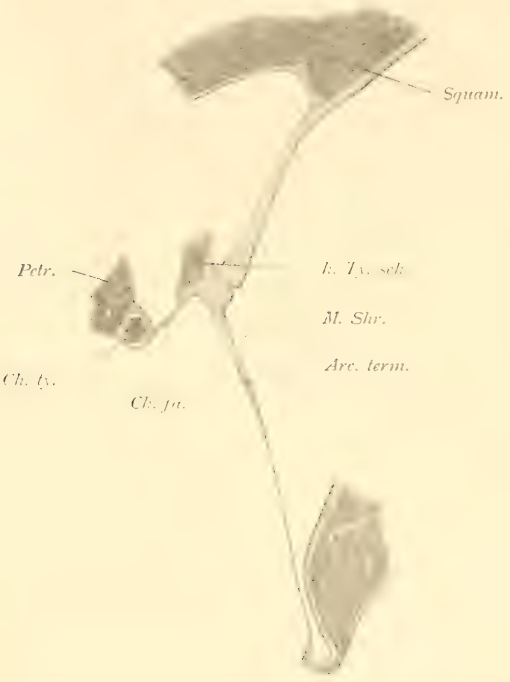

Shrapnellsche Membran und Chorda bei Cervus elaphus. Vergr. 5 fach.
Squam.: Squamosum. — Petr.: Petrosum. — h. Ty. sch.: hinterer Tympanicumschenkel. — Arc. term.: Grenzbogen. — M. Shr.: Shrapnellsche Membran. — Ch. fa.: hintere Chordafalte. — Ch. ty.: Chorda tympani.

An der ventralen Fläche des Processus folianus findet sich in der Nähe der Glaserspalte ein Knorpelrest. Wahrscheinlich ist die Topographie des Dockknochens, aus welchem der Processus folianus des Hirsches hervorgeht, eine andere, als bei anderen Säugern.

Capra hircus.

Untersucht wurden 2 Serien (von 1 Tiere).

Ein Hauptunterschied der Ziege gegenüber den bisher beschriebenen Formen besteht in der Art der Ausbildung des hinteren Tympanicumschenkels. Derselbe erstreckt sich ziemlich

weit über das Ende der Crista tympanica hinaus und besitzt einen, an dem zur Untersuchung gelangten jugendlichen Exemplar noch knorpeligen Fortsatz, der vom Rand des Schenkels medialwärts abweicht und sich bis an die mediale Seite des Hammers erstreckt und eine Art Stütze für denselben bildet. Da dieser Fortsatz die Chorda an den Hammer leitet, ist er als Chordafortsatz zu bezeichnen. Die Chorda zeigt im Bereiche des hinteren Tympanicumschenkels die Besonderheit, dass sie aus der Fissura petrotympanica zunächst in eine Knochenrinne des hinteren Tympanicumschenkels gelangt. Diese Rinne wird streckenweise durch Faserknorpel zu einem vollständigen Kanale geschlossen. Von der Spitze des hinteren Tympanicumschenkels geht sie auf den oben beschriebenen Chordafortsatz und von da auf den Hammer ventral vom Tensoransatz über. Dabei bleibt die Chorda vom Ende der Fissura petrotympanica bis an den Hammer durch ein quergespanntes Gekröse mit dem Petrosum in Verbindung. (Vergl. die Verhältnisse beim Hirsche, wo die Chorda am medialen Rande dieses Gekröses i. e. am Petrosum verläuft.)

Die Ausdehnung der Crista tympanica und der weitere Verlauf der Chorda entsprechen ungefähr den beim Hirsch geschilderten Verhältnissen. Die Shrapnellsche Membran hat ungefähr $^1/_4$ der Höhenausdehnung des Trommelfells. Sie haftet nicht durchwegs am freien Rand des Squamosum, sondern rückt mit ihrer Insertion ein kurzes Stück weit auf dessen laterale Fläche. Dadurch entsteht ein ganz flacher Recessus zwischen Squamosum und Shrapnellscher Membran, der dem beim Reh entspricht.

Auffällig ist die in beiden Ohren des untersuchten Tieres ziemlich reichliche Entwicklung von adenoidem Gewebe im Bereiche des äusseren Gehörganges, der Shrapnellschen Membran und sogar der dorsalen Hälfte des Trommelfells. Ein Anhaltspunkt dafür, ob etwa diese in der ganzen untersuchten

Tierreihe nicht wieder beobachtete Erscheinung als pathologisch zu bezeichnen wäre, konnte nicht gefunden werden.

Bos taurus.

Untersucht wurde 1 Serie und 1 maceriertes Schläfebein.

In allen wesentlichen Teilen verhält sich das Rind ebenso, wie das Reh. So ist die Crista tympanica und der Gehörgangsteil in gleicher Weise ausgebildet; die mächtig entwickelte Bulla ist durch ein engmaschiges System von Spongiosalamellen in ihrer Totalität in pneumatische Zellen umgewandelt. Der Hammergriff liegt exzentrisch, sodass der hinter ihm liegende Trommelfellabschnitt ungefähr doppelt so gross ist, als der vordere.

Das Gebiet der Shrapnellschen Membran zeigt dieselbe Begrenzung wie beim Reh, doch ist sie wesentlich kleiner. Nahe ihrem Ansatz finden sich, vom Gehörgange auf sie übergehend, ziemlich hohe Papillen.

Die Chorda löst sich vom Facialis erst am Foramen stylomastoideum, verläuft dann wieder einwärts in einem Kanal, der im Bereiche der Sutura tympanopetrosa durch Aneinanderschluss von zwei an diesen beiden Knochen befindlichen Halbrinnen gebildet wird [1]). Sie gelangt dann an die mediale Fläche des hinteren Tympanicumschenkels. Von diesem entspringt ein an der untersuchten Serie knorpeliger, gegen die Paukenhöhle gerichteter Fortsatz (Fig. 24), der sich an seinem freien Ende in zwei Zipfel spaltet, von denen der eine sich nahezu parallel mit dem Trommelfell bis knapp an das Promontorium erstreckt, während der zweite hammerwärts gerichtet ist.

[1]) Beim Reh scheinen diese Verhältnisse ganz gleich zu sein, doch gestattete mir mein Material nicht, diese Frage mit Sicherheit zu entscheiden.

Diesem letzteren legt sich die Chorda an, sodass der Fortsatz als knorpelige hintere Chordafalte aufzufassen ist. Von seinem freien Ende geht sie auf den Hammer über, wobei sie

Fig. 24.

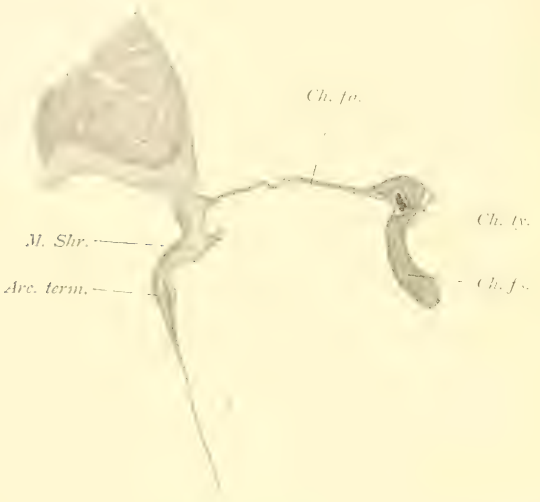

Hinterer Chordafortsatz und Shrapnellsche Membran von Bos taurus. Vergr. 15 fach.

M. Shr.: Shrapnellsche Membran. — Arc. term.: Grenzbogen. — Ch. fa.: hintere Chordafalte. — Ch. fs.: Chordafortsatz. — Ch. ty.: Chorda tympani.

durchwegs durch ein Gekröse mit der Shrapnellschen Membran knapp oberhalb des Grenzbogens verbunden bleibt (hintere häutige Chordafalte). Die weiteren Verhältnisse stimmen mit denen beim Reh überein.

Ovis aries.

Untersucht wurde 1 Serie.

Die Knochenverhältnisse sind mit denen beim Rinde nahezu identisch, nur mit dem Unterschiede, dass namentlich der Knorpelfortsatz, der vom hinteren Tympanicumschenkel ausgeht, bedeutend zarter gebaut ist, und dass die Chorda sich dem Knorpel nicht unmittelbar anlegt, sondern etwa in der Mitte der

Gekrösfalte (hintere Chordafalte) verläuft, die den Knorpelfortsatz mit der Shrapnellschen Membran knapp oberhalb des Grenzbogens verbindet. Spence, der bereits diesen Knorpel und seine Beziehung zur Chorda beschreibt, homologisiert ihn mit dem »support of the chorda tympani« der Katze.

Die Shrapnellsche Membran hat eine etwas geringere Ausdehnung als die des Rehes. Sie ist nur etwa halb so gross als das Trommelfell, mit dem sie einen stumpfen, nach aussen offenen Winkel bildet. Die Epidermisfläche ist fast durchwegs mit Papillen besetzt, die auch noch auf den Grenzbogen nahe an seinen hinteren Ursprung übergreifen.

Der Processus folianus stellt eine vertikal stehende, ziemlich ebene Platte dar, an deren medialer Fläche die Chorda verläuft. Mit der Shrapnellschen Membran ist er durch ein kurzes Gekröse (vordere Chordafalte) verbunden.

Primates.

Macacus nemestrinus.

Untersucht wurde 1 Serie.

Die Knochengrenzen sind an dem untersuchten Exemplar nicht mehr genau erkennbar. Nur am hinteren Tympanicumschenkel sind dieselben mit ziemlicher Wahrscheinlichkeit festzustellen, da sich daselbst noch ansehnliche Bindegewebszüge an der Vereinigung von Tympanicum und Petrosum finden. Hier lagert sich das Tympanicum der vom Petrosum gebildeten medialen Paukenhöhlenwand auf. Eine Abgrenzung des Squamosum ist hingegen an keiner Stelle möglich.

Das Tympanicum bildet offenbar keinen geschlossenen Ring. Die Crista tympanica läuft dorsal vorne und rückwärts an einer Knochenplatte aus, welche die laterale Begrenzung des Recessus epitympanicus bildet. Ob diese Platte dem Petrosum oder Squamosum angehört, ist nicht festzustellen. Medial von der

Crista tympanica liegt der Sulcus, der ventral am stärksten ausgebildet, nach oben zu allmählich schmäler und seichter wird. Lateralwärts setzt sich der Paukenring in den Gehörgangsteil fort, der in Form einer oben offenen Rinne sich weit in den Gehörgang hinein erstreckt.

Der Grenzbogen des Trommelfells verbindet die Enden der Crista tympanica. Die niedrige Shrapnellsche Membran ist somit zwischen ihm und der lateralen Wand des Recessus epitympanicus eingeschlossen. Sie erreicht in der Höhe des kurzen Hammerfortsatzes eine Höhe von nur 660 μ und besteht aus lockerem Bindegewebe. An ihrer Anheftungslinie am Knochen sind einzelne verhältnismäfsig weite Lücken, wahrscheinlich Lymphräume, zu sehen.

Die Chorda liegt nach ihrer Trennung vom Facialis zunächst in einer Rinne des Petrosum, die durch Anlagerung des Tympanicum zum Kanal geschlossen wird, weiter vorne, vom Tympanicum nicht mehr bedeckt, an der medialen Paukenhöhlenwand unter der Schleimhaut. In der Ebene des Ambosssteigbügelgelenkes löst sie sich vom Petrosum ab und spannt sich, nur durch eine zarte Schleimhautfalte mit der Sehne des M. stapedius verbunden, zur lateralen Fläche des Amboss. Hier verläuft sie bis zum Hammerambossgelenk, tritt daselbst auf die mediale Seite des Hammerhalses, dorsal vom Tensoransatz, der viel weiter unten, nahezu in der Mitte des Manubrium, erfolgt, und zieht weiter an der unteren Kante des kurzen Processus folianus, dann vor demselben am freien Rande einer plumpen Knochenleiste, die gegen die Paukenhöhle vorragt, und mit der weiter hinten auch der Processus folianus durch straffes Gewebe verbunden ist, bis zur Fissura Glaseri. Hier legt sich an ihre dorsale Fläche wieder ein Knochenstäbchen an, das möglicherweise einem abgesonderten vorderen Anteil des Processus folianus entspricht, aber weiterhin mit dem Petrosum kontinuirlich verwachsen erscheint.

Die Chorda tritt also nirgends in Beziehung zum Trommelfell; eine vordere knöcherne Chordafalte ist durch die genannte plumpe Knochenleiste angedeutet, eine hintere Chordafalte fehlt überhaupt.

Macacus rhesus.

Untersucht wurden 2 Serien.

Skelett, Trommelfell und Shrapnellsche Membran zeigen gegenüber den bei Macacus nemestrinus geschilderten Verhältnissen nur unwesentliche Verschiedenheiten. So findet man am rückwärtigen Ende der Crista tympanica eine kleine Spina, und es lässt sich der Processus folianus bis in die Fissura Glaseri verfolgen, wo er in straffem Bindegewebe, welches das Tympanicum mit dem vom Petrosum gebildeten Boden der Cellulae epitympanicae verbindet, aufhört.

Stärker abweichend ist der Verlauf der Chorda. Dieselbe liegt nach ihrer Abzweigung vom Facialis in der Sutura petrotympanica, weiter vorne an der unteren Fläche des Tegmen tympani. Von diesem geht sie mittels eines ganz kurzen, ziemlich dicken Gekröses (laterales Ambossband) auf die laterale Ambossfläche über. In ihrem weiteren Verlaufe bleibt sie dem Hammer (dorsal vom Tensoransatz) und dem Processus folianus angeschlossen. Letzterer ist seiner ganzen Ausdehnung nach mit einer plumpen Knochenleiste, die der bei Macacus nemestrinus als vordere knöcherne Chordafalte beschriebenen entspricht, verbunden. Vorne, wo der Processus folianus in der Glaserspalte endigt, weicht die Chorda wieder von ihm medialwärts ab und liegt in einer Knochenrinne am Dach der Paukenhöhle, also am Tegmen tympani. Im vordersten Abschnitte der Paukenhöhle sind die Knochengrenzen so verwischt, dass die Beziehung der Chorda zur Fissura Glaseri nicht mit Sicherheit festzustellen ist; doch scheint es, dass die Chorda, bevor sie in die eigentliche Fissur eintritt, nochmals einen kurzen, vom Petrosum gebildeten Kanal passiert.

Ateles paniscus.

Untersucht wurde 1 Serie.

Im Skelett ergibt sich im Vergleiche zu Macacus nur insofern ein Unterschied, als das Tympanicum des Ateles die mediale Paukenhöhlenwand nirgends erreicht, was wahrscheinlich auf einer stärkeren Ausbildung der Nebenhöhlen, resp. höheren Lage des Eingangs des Antrum beruht. (An dem in Serie zerlegten Objekte war dieses Verhältnis nicht mehr mit Sicherheit festzustellen). Hierdurch ergiebt sich ein Unterschied im Verlauf der Chorda, welche nach ihrem Eintritte in den hinteren oberen Winkel der Paukenhöhle nicht an der medialen Wand derselben verbleibt, sondern zunächst längs einer eigenen, niedrigen, plumpen Knochenleiste, dem Rudiment einer knöchernen Chordafalte, verläuft. Von hier geht sie wieder auf die laterale Seite des Amboss über und verhält sich im weiteren wesentlich wie bei Macacus. Die Zugehörigkeit der vorderen knöchernen Chordafalte zum Tympanicum ist hier mit Sicherheit festzustellen. Der Processus folianus ist viel zarter und stellt ein deutlich winkelig lateralwärts abgeknicktes Knochenblättchen dar. Trommelfell und Shrapnellsche Membran zeigen keine Unterschiede.

Hylobates leuciscus.

Untersucht wurde 1 Serie.

Gegenüber den vorhergehenden sind nur einige Details über den Verlauf der Chorda zu schildern. Die Chorda tritt durch einen Knochenkanal (Fissura petrotympanica?) in die Paukenhöhle, wo sie zunächst dem Tegmen angelagert ist. In ihrem weiteren Verlaufe rückt sie etwas nach aussen und gewinnt bald ein sich allmählich verlängerndes Gekröse (hintere Chordafalte), das sie mit dem hinteren Tympanicumschenkel und vor dem-

selben mit einer Stelle der lateralen Paukenhöhlenwand, deren Zugehörigkeit zu den Skeletteilen nicht mit Sicherheit festzustellen ist, verbindet. Dieses Gekröse leitet die Chorda an die laterale Ambossfläche, von der sie in der Gegend des Hammerambossgelenkes auf die mediale Hammerfläche dorsal von der Tensorsehne übertritt. Da der Processus folianus nur ganz rudimentär entwickelt ist, geht die Chorda von ihm mittels einer Gekrösfalte, die ihn mit der Glaserspalte verbindet, auf das Paukenhöhlendach über und verschwindet sehr rasch, noch an der dorsalen Peripherie des Trommelfells, in der Fissura Glaseri. Knöcherne Chordafalten fehlen somit gänzlich.

Homo.

Die Beschreibung der Verhältnisse beim Menschen wird durch die ziemlich grosse Variabilität der hier in Betracht kommenden Einzelheiten am Knochen erschwert. Daraus erklärt sich auch, das die Darstellungen in den einzelnen Lehr- und Handbüchern keineswegs immer vollständig übereinstimmen. Im Interesse einer einheitlichen Auffassung der Verhältnisse des Menschen und der Tierreihe wollen wir versuchen, auch die Verhältnisse beim ersteren unter Benutzung der bisher gebrauchten Nomenklatur zu schildern und dabei die Bezeichnungen, welche für die hier zu erwähnenden Abschnitte in der menschlichen Anatomie geführt werden, beifügen.

Die beiden Tympanicumschenkel, die Graf Spee als vorderes und hinteres Endstück des Tympanicum bezeichnet, verschmelzen bekanntlich frühzeitig mit dem Squamosum, so dass das letztere den Abschluss des tympanalen Ringes bildet. Der Sulcus tympanicus und die Crista tympanica[1]) sind beide

[1]) Die Bezeichnung Crista tympanica wurde von Gruber in anderem Sinne gebraucht, nämlich für die untere Begrenzung des Sulcus malleolaris, der sich an der medialen Seite des vorderen Tympanicumschenkels unserer Nomenklatur findet und unter anderem den Processus folianus und die Chorda aufzunehmen hat.

zwar in der Regel vorhanden, doch manchmal sehr schwach entwickelt und wohl niemals in der ganzen Peripherie des Trommelfellansatzes gleichmäfsig ausgebildet. Die Crista tympanica endet am hinteren Tympanicumschenkel mit einem an Grösse sehr variablen Höcker, der eventuell auch ganz fehlen kann, unserer Spina tympanica posterior, der Helmholtzschen Spina tympanica minor. Vorne endet die Crista in der etwas konstanteren, aber gleichfalls an Grösse variablen Spina tympanica anterior unserer Nomenklatur, der Helmholtzschen Spina tympanica major. Henle hat diesen Knochenvorsprung als Spina tympanica posterior bezeichnet, da er ihn in Gegensatz zu einem an der kranialen Fläche des vorderen Tympanicumschenkels vorspringenden, für uns belanglosen Höcker, seiner Spina tympanica anterior brachte. (Zwischen den beiden letztgenannten Vorsprüngen verläuft Henles Crista spinarum).

Spina anterior und posterior unserer Nomenklatur sind durch den Grenzbogen des Trommelfells verbunden, der schon von Helmholtz beschrieben wurde: »Zwischen den Spinae tympanicae major und minor liegt ein ziemlich fest gespannter Strang von Fasern, in den sich der Processus brevis des Hammers gegen den vorderen Rand hin einschaltet . . . . Am Rivinischen Ausschnitt sind die Ringfasern ziemlich stark entwickelt, atlasglänzend, und bilden hier den Befestigungsstrang, der den festeren Teil des Trommelfells nach oben hin begrenzt. Sie schneiden sich hier unter einem ziemlich spitzen Winkel mit den radiären Fasern, die an dieser Stelle nicht vom Nabel, sondern vom kurzen Fortsatz des Hammers ausstrahlen. Hier mischen sich dann auch die unregelmässig durch einander geschlungenen Cutisfasern ein.« Schwalbe will denselben zwar nicht anerkennen: »Einen eigenen ihnen (den Trommelfellfalten) zugrunde liegenden Faserstrang (Befestigungsstrang des Trommelfells [Helmholtz]; Streifen oder Bänder von Prussak) ver-

mochte ich nicht aufzufinden, es sei denn, dass man die zum kurzen Fortsatz des Hammers sich begebenden zirkulären Fasern als einen solchen bezeichnen wollte. Im Gebiet der vorderen Falte liegt allerdings unmittelbar an der Innenfläche derselben ein Teil des Ligamentum mallei anterius, der hier Helmholtz' Spina tympanica major umgreift; die hintere Falte verstreicht in den Anfangsteil des hinteren Schenkels eines fibrösen Streifens (Annulus fibrosus), welcher den Sulcus tympanicus erfüllt. Dieser Streifen ist, da der betreffende Teil des Sulcus tympanicus nach aussen offen steht, auch schon bei äusserer Besichtigung des Trommelfells zu erkennen und scheint sich in die hintere Trommelfellfalte fortzusetzen, als ein Teil des Helmholtzschen Befestigungsstranges ihre Grundlage zu bilden. Bei vorsichtigem Ablösen des Trommelfells erkennt man aber, dass der Annulus fibrosus mit dem Ende des Sulcus tympanicus sein Ende findet«.

An Schnitten, die parallel dem Hammergriff geführt sind, erscheint der Grenzbogen allerdings viel weniger deutlich, als bei den meisten daraufhin untersuchten Tieren. Doch lässt sich immerhin eine scharfe Grenze für das Trommelfell und eine Verdickung in dessen Randteilen nachweisen, so dass schliesslich die Frage, ob man den Grenzbogen beim Menschen als selbständige Bildung anerkennen will, von geringer prinzipieller Bedeutung ist. Unsere histologischen Befunde am Trommelfell und der Shrapnellschen Membran stimmen im übrigen mit den vorhandenen Beschreibungen vollständig überein. Im Sulcus tympanicus ist kavernöses Gewebe nicht vorhanden.

Die Chorda gelangt durch die (ehemalige) Fissura tympanopetrosa in die Paukenhöhle (vergl. Graf Spee). Das für sie bestimmte Knochenkanälchen mündet, wenn es nicht schon früher dehiscent wird, auf einer kleinen Erhebung, $^1/_2$—$1^1/_2$ mm

Fig. 25.

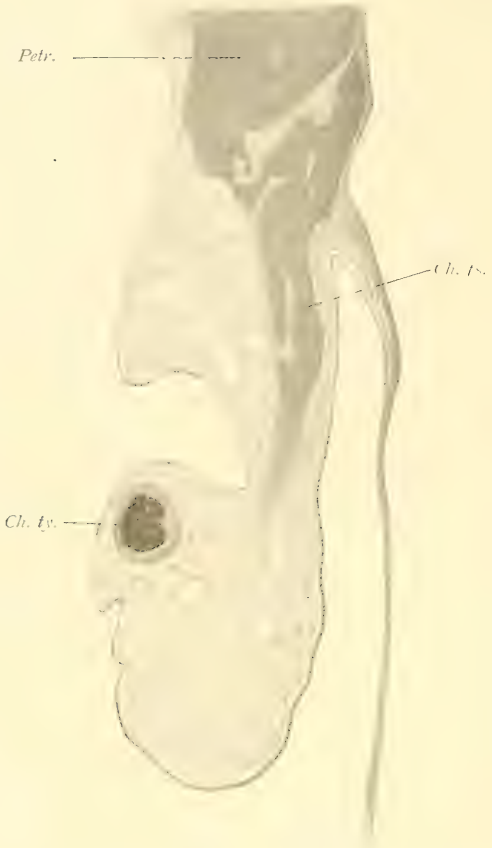

Knöcherner Chordafortsatz beim Menschen (Neugeborener). Vergr. 25 fach. Ch. fs.: Chordafortsatz. — Ch. ty.: Chorda tympani. — Petr.: Petrosum.

einwärts vom Trommelfell (Schwalbe)[1]. Diese Erhebung liegt am unteren Ende einer gegen das Lumen der Paukenhöhle vorspringenden Knochenleiste, welche die laterale Begrenzung

[1]) Das Ende des Canaliculus chordae steht, wie Schwalbe hervorhebt, durch eine Leiste mit der Eminentia pyramidalis in Beziehung. Oberhalb dieser Leiste findet sich Schwalbes Sinus posterior, unterhalb derselben eine an Tiefe und Ausdehnung sehr variable Grube, die mit Rücksicht auf ihre Lage oberhalb der Protuberantia styloidea als Fossula suprastyloidea bezeichnet

Fig. 26.

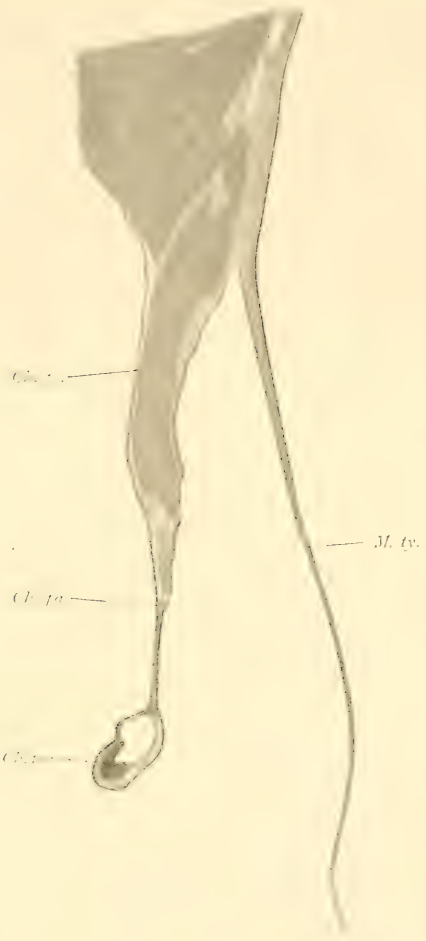

Knöcherner Chordafortsatz beim Menschen (Erwachsener). Vergr. 25 fach.
M. ty.: Trommelfell. — Ch. fs.: Chordafortsatz. — Ch. fa.: hintere Chordafalte. — Ch. ty.: Chorda tympani.

werden könnte. Sie wird von Graf Spee erwähnt, aber nicht näher benannt. Medialwärts hängt sie mit dem Sinus tympani, der unterhalb der Eminentia pyramidalis gelegen ist, zusammen. Diese Fossula suprastyloidea bildet die mediale Begrenzung des Höckers, an dessen Spitze der Austritt der Chorda erfolgt.

der Fossa incudis bildet. Die hintere Chordafalte hängt mit dem freien Rande dieser Knochenleiste zusammen. Dieselbe ist somit als rudimentäre knöcherne Chordafalte aufzufassen, deren genetische Zugehörigkeit zum Tympanicum oder Squamosum wegen deren frühzeitiger Verschmelzung nicht mit Sicherheit zu bestimmen ist. Doch dürfte nach dem Befunde am Neugeborenen der freie Rand der Leiste dem Tympanicum, ihre Basis dagegen dem verschmolzenen Tympanicum und Squamosum angehören[1]). An Schnitten, die parallel dem Hammergriff orientiert sind, ist die Leiste schräg getroffen, und erscheint daher verhältnismäfsig hoch, wie an den beiden Textfiguren zu sehen ist. Es sei nur noch darauf hingewiesen, dass die menschliche Chorda dorsal von der Tensorsehne verläuft und dass bekanntlich Defekte der Chordafalten vorkommen können, so dass die Chorda dann, wie bei vielen Tieren, streckenweise frei, ohne Gekröse, durch das Lumen der Paukenhöhle zieht. Eine regelmäfsige Beziehung zum Processus folianus ist schon infolge der Rückbildung dieses Knochens nicht vorhanden.

Übersicht.

Das Tympanicum zeigt eine ziemlich bedeutende Variabilität der Form, die aus der verschiedenartigen Ausbildung der Bulla und des Gehörgangsteiles resultiert. Die Grundform, auf die es sich zurückführen lässt und die, wie schon van Kampen hervorgehoben hat, auch seiner phylo- und ontogenetischen Anlage entspricht, ist die eines einfachen, dorsal offen stehenden

[1]) In Fällen, wie sie Graf Spee erwähnt, in denen das äusserste Ende des hinteren Tympanicumschenkels mit der Schuppe nicht verwächst und als frei vorragende Knochenzacke unter dem Margo tympanicus auch noch am fertigen Schläfebein des Erwachsenen vorkommt, dürfte das Erhaltenbleiben dieser Zacke auf ihre Einbeziehung in die knöcherne Chordafalte zurückzuführen sein.

Ringes (Annulus tympanicus), wie wir ihn bei Echidna und den Soriciden gefunden haben, an dem sowohl Bulla als Gehörgangsteil fehlen. Bleibt der Tympanicumring dauernd klaffend, so wird der Defekt durch Anlagerung eines zweiten, dem Schläfebein angehörigen Skeletteiles geschlossen. In der überwiegenden Mehrzahl der Fälle ist es das Squamosum, das diesen Verschluſs besorgt, in einer kleineren Zahl das Petrosum (Erinaceus, Tolypeutes, Nager). Die Angabe Hallmanns: »die hintere Hälfte der Schuppe bildet immer den oberen Rand des Paukenrings oder äusseren Gehörganges« ist somit nicht für alle Fälle zutreffend. Der Tympanicumdefekt erreicht bei einigen Tieren eine ansehnliche Grösse, andererseits kann er wieder so gering werden, dass sich die beiden Schenkel fast berühren (Myoxus avellanarius, Cricetus) oder sogar überkreuzen (Myoxus glis, Arvicola arvalis).

Im späteren Lebensalter können sie dann auch mit einander verschmelzen, so dass der Tympanicumring vollständig geschlossen erscheint (Sciuridae, Caviidae). van Kampens Angabe, dass »die beiden Enden nimmer mit einander verwachsen sind,« ist demnach nicht aufrecht zu halten.

Die Bildung der knöchernen lateralen Wand des Recessus epitympanicus steht zu diesen Verhältnissen in enger Beziehung. Bei dem erst geschilderten Typus wird dieselbe, zumindest in ihrem grössten Anteil, von dem Knochen gebildet, der zur Deckung des Tympanicumdefektes herangezogen wird, das Tympanicum ist gar nicht oder nur zum kleinen Teile an ihrer Bildung beteiligt. Ist auch der Verschlussknochen nur wenig entwickelt, so kann sie, wie bei Echidna, Sorex und den Chiropteren, in grosser Ausdehnung bindegewebig bleiben. Bei dem zweiten Typus (geschlossener Tympanicumring) gehört die laterale Wand des Recessus dem Tympanicum an, wobei allerdings der demselben dorsal anliegende Teil des Schläfebeins in geringem Ausmafse sich an ihrer Bildung beteiligen kann.

An der Innenseite des Annulus tympanicus verläuft eine scharf vorspringende Leiste, die Crista tympanica (van Kampens Margo sulci [tympanici]), lateral von ihr findet sich eine Rinne, der Sulcus tympanicus, in der das Trommelfell haftet; sie geht nach aussen meist ohne scharfe Grenze in den Gehörgangsteil des Tympanicum über. In einigen Fällen (Leporiden, Caviiden) fehlt ein Sulcus überhaupt, das Trommelfell haftet hier ausschliesslich an der Crista. Teils aus diesem Grunde, teils der präziseren Markierung wegen haben wir in Gegensatz zu van Kampen (s. Einleitung) die Crista als Grenze zwischen Bulla und Gehörgangsteil angenommen. Ein eigenartiger Befund ergibt sich bei den Caniden, wo der Spitze des hinteren Tympanicumschenkels eine Knorpelplatte angefügt ist, deren ventraler Rand eine Fortsetzung der Crista bildet. Die Spinae tympanicae, an welchen in typischen Fällen die Crista endigt, sind innerhalb der Tierreiche ziemlich variable Gebilde; nicht selten findet sich nur eine von beiden ausgebildet, oder die Crista läuft (in einer kleinen Zahl von Fällen) beiderseits an der ventralen Kante der Schenkel ohne scharfe Abgrenzung aus.

Der die Enden der Crista verbindende Grenzbogen des Trommelfells stellt einen fibrösen Strang dar, der sich gegen die Shrapnellsche Membran in den meisten Fällen scharf absetzt und gegen das Trommelfell zu allmählich in die Substantia propria desselben übergeht. Es handelt sich hier, wie schon einleitend und bei Besprechung der menschlichen Verhältnisse bemerkt wurde, um eine Fortsetzung der die Anheftung des Trommelfells im Sulcus vermittelnden Fasern der Substantia propria desselben, des Annulus fibrosus. Dadurch ist für das Trommelfell auch im Bereiche des Tympanicumdefektes eine feste Insertion geschaffen, der zweifellos eine Bedeutung für die Schwingungsverhältnisse der Membran zukommt.

Einen ganz vereinzelten Befund stellt das Verhalten bei der beschriebenen Feldmaus dar, wo das Trommelfell dorsal zum Teil am Processus folianus inseriert.

Die Längenentwicklung der Crista ist eine ungemein wechselnde. Bald nur die Hälfte des Tympanicumringes einnehmend, umfasst sie in anderen Fällen nahezu die ganze Circumferenz desselben. Mit dem Grade ihrer Ausbildung steht die Grösse der Shrapnellschen Membran in enger Beziehung.

Kavernöses Gewebe im Sulcus tympanicus wurde zuerst von Eschweiler bei Manis javanica beschrieben. Grosser hat dasselbe bei Fledermäusen als einen Venenplexus bezeichnet. Schon Eschweiler hebt hervor, dass die Füllung dieses kavernösen Gewebes auf die Spannung des Trommelfells von Einfluss sein dürfte, und zwar wahrscheinlich im Sinne einer Relaxation desselben. Er bringt das Vorhandensein dieses Gewebes mit dem Fehlen des Tensor tympani bei Manis in Verbindung, und meint, dass es in gewissem Sinne einen Tensor ersetzen könne. Wir konnten dieses kavernöse Gewebe bei einer grossen Anzahl von Formen nachweisen, am schönsten ausgebildet bei Tolypeutes, so dass es bei den Edentaten allgemeiner verbreitet sein dürfte, aber auch in guter Ausbildung bei den Chiropteren, weniger entwickelt bei Erinaceus, Cricetus und Mus decumanus. Nun haben aber alle diese Formen einen Tensor; die Ansicht, dass das kavernöse Gewebe mit dem Fehlen des Tensor in Beziehung stehe, ist somit unhaltbar. Doch ist nicht zu leugnen, dass es auf die Spannung des Trommelfells einen Einfluss üben muss, wahrscheinlich im Sinne einer Relaxation desselben. Andererseits ist daran zu denken, dass bei Erinaceus die Muskeln über die Bluträume stark überwiegen und die Kontraktion dieser Muskeln vielleicht sogar eine Spannung des Trommelfells bewirken könnte.

Als Shrapnellsche Membran ist eine dorsal vom Trommelfell gelegene Bindegewebsplatte zu bezeichnen, welche innen vom Paukenhöhlenepithel, aussen von einer dem Ektoderm angehörigen Epithellage bekleidet ist. Eine bindegewebige laterale Wand des Recessus epitympanicus, die aussen kein Epithel trägt,

sondern an lockeres Bindegewebe, z. B. an das subcutane Gewebe, grenzt (Echidna, Sorex, Chiroptera), kann morphologisch keinesfalls hierher gerechnet werden.

Die Shrapnellsche Membran zeigt gleichfalls sehr variable Grössenverhältnisse. Von einer Grösse, die der des Trommelfells gleichkommt (Cervus capreolus), ja sie um ein mehrfaches übertrifft (Sus scrofa), bis zur äussersten Reduktion derselben (Sciurus, Cavia, Arvicola arvalis) finden sich alle möglichen Übergänge. Mafsgebend für ihre Grösse sind in der Regel die Ausbildung der Crista tympanica, das Ausmafs des Klaffens der beiden Tympanicumschenkel, sowie der Abstand der freien Kante der lateralen Atticwand vom Grenzbogen. Feste Grenzmarken für ihren Ansatz bestehen nicht. Ihre Begrenzung bilden ventral fast stets zunächst der Grenzbogen des Trommelfells, eventuell auch die dorsalen Kanten der beiden Tympanicumschenkel, dorsal bei klaffendem Tympanicum der den Spalt deckende Skeletteil, wobei auch hier die beiden Tympanicumschenkel Anteil nehmen können, bei geschlossenem Tympanicumring ausschliesslich dessen beide Schenkel. Doch erfolgt der Ansatz nicht immer am freien Knochenrand, beziehungsweise am Grenzbogen selbst. Ausnahmsweise kann er sich auf die laterale Fläche der knöchernen äusseren Atticwand verschieben, wie dies bei einigen Carnivoren und Ungulaten der Fall ist, so dass der freie Rand des Knochens in das Lumen des Recessus epitympanicus hineinragt. In anderen Fällen — in besonders grossem Ausmafse beim Schwein, in geringerem Grade beim Iltis und Viverra — ist diese Abweichung der Insertion nur eine partielle. Es kommt so zur Bildung eines Divertikels des Recessus epitympanicus, der innen von dessen lateraler knöchernen Wand, aussen von der Shrapnellschen Membran begrenzt wird. Eine Art Übergang zu diesen Formen stellen taschenartige Bildungen an ihrer dorsalen Peripherie dar, die sich in der Substanz des Trommelfells selbst finden (Erinaceus)

Wieder anders stellt sich die dorsale Begrenzung der Shrapnellschen Membran dar, wenn die laterale Wand des Recessus epitympanicus bindegewebig ist, wie besonders bei Echidna, wo nur der Ansatz des knorpeligen Gehörganges die Shrapnellsche Membran von dieser bindegewebigen Wand trennt, während bei Sorex und den Chiropteren eine scharfe Abgrenzung überhaupt nicht möglich ist. Auch ihr ventraler Ansatz kann eine Verschiebung auf die laterale Trommelfellfläche erfahren, wie wir dies bei mehreren Fledermausarten beschrieben haben. Es kommt dadurch zur Bildung eines ganz kleinen Recessus zwischen lateraler Fläche des Trommelfells und medialer Fläche der Shrapnellschen Membran. Der Grenzbogen des Trommelfells ist in diesen Fällen besonders deutlich, da er frei in das Lumen der Paukenhöhle vorspringt.

Die Strukturverhältnisse der Membran sind ziemlich konstant. Wir finden in der Regel ein Stroma von lockerem Bindegewebe, das von reichlichen Gefässen durchzogen ist, und an Dicke das Trommelfell stets um ein Mehrfaches übertrifft. Die Bekleidung der medialen Fläche bildet die Paukenhöhlenschleimhaut, die der lateralen Fläche stellt eine Fortsetzung der Gehörgangshaut dar, in der sich, oft ziemlich tief hinabreichend, hohe Papillen finden (Bos taurus), aber auch alle anderen Charaktere der äusseren Haut, wie Talg- und Schweissdrüsen, sowie Haare vorkommen können (Chiropteren). Erwähnenswert wäre schliesslich noch die sehnige Beschaffenheit der Shrapnellsche Membran bei Myoxus glis und der eigentümliche Bindegewebsstrang, der sie bei Myoxus avellanarius durchsetzt und sich bis in die Gegend des Kiefergelenkes verfolgen lässt.

Gänzliches Fehlen der Shrapnellschen Membran wurde innerhalb der Säugetierreihe niemals beobachtet. Immer bleibt wenigstens ein ganz schmaler, sichelförmiger Streifen zwischen dem unteren Rande der knöchernen lateralen Atticwand und dem Grenzbogen erhalten. Hier ist auch der Processus brevis

mallei immer in den Grenzbogen eingefügt. Würde dieser Streifen der Membran verschwinden, so müsste der kurze Hammerfortsatz mit dem Knochen in innige Beziehung treten und würde jegliche Excursionsfähigkeit verlieren. Da dies, wie erwähnt, nicht vorkommt, müssen wir annehmen, dass zur normalen Funktion des schalleitenden Apparates geringe Excursionen des Hammers auch im Bereiche des Processus brevis notwendig sind, und diese werden eben dadurch ermöglicht, dass ein Teil des dorsalen Trommelfellansatzes sich vom Knochen ablöst. Somit wäre die Shrapnellsche Membran aus der Erhaltung der Exkursionsfähigkeit des Hammers zu erklären. Für diese Funktion genügt aber ein ganz schmaler Streifen, und die grosse Variabilität in der Ausdehnung der Membran lässt nur die Deutung zu, dass für ihre Entwicklung auch noch andere Faktoren in Betracht kommen. Der naheliegende Gedanke, dass sie eine Art Sicherheitsventil für plötzliche Druckschwankungen in der Paukenhöhle und im Gehörgange darstelle[1]), hat in der menschlichen Pathologie keine Stütze. Trotzdem der Mensch eine ziemlich grosse Shrapnellsche Membran besitzt, finden sich die Rupturen, die durch solche plötzliche Druckschwankungen entstehen (plötzliche Luftverdichtungen im äusseren Gehörgang beim Schlag aufs Ohr, Explosionen etc., Luftverdichtungen in der Paukenhöhle beim Catheterismus) niemals in der Membran, sondern stets im Trommelfell selbst. Beim Menschen und den ihm in den Grössenverhältnissen der Shrapnellschen Membran nahestehenden Tieren ist der grösste Teil derselben nur als skelettergänzender Bestandteil aufzufassen; er steht dann auf einer Stufe mit den Fällen von häutiger Ausbildung der lateralen

[1]) Shrapnell: Die grosse Ausdehnungsfähigkeit der Membrana flaccida bringt auf den Gedanken, dass sie zum Schutze der gespannteren Fasern während der Wirkungen plötzlicher und lauter Töne oder während des Hustens und Schneuzens bestimmt sei, indem sie dann durch ihr Nachgeben die gespannten Fasern vor Zerreizung schützt.

Wand des Recessus epitympanicus (Echidna[1]), Sorex, Chiropteren). Auch mit den Fällen von häutiger Ausbildung des Paukenhöhlenbodens oder mit der Membran, welche eine schwach entwickelte Bulla mit dem Petrosum verbindet, eventuell mit den Fontanellen der Kieferhöhle beim Menschen wäre sie zu vergleichen. Damit stimmt überein, dass die Membran unter Umständen (Talpa) von der Chorda durchbohrt werden kann. Sie darf daher nicht einfach als Teil des Trommelfells aufgefasst werden[2]), wie dies heute durchwegs in der Literatur[3]) geschieht, und die Bezeichnung Pars flaccida membranae tympani ist entschieden zu verwerfen. — Anders dürften die Verhältnisse beim Schwein und bei den Huftieren überhaupt zu beurteilen sein, wo wir der hoch ausgebildeten Shrapnellschen Membran wohl eine Funktion zuschreiben müssen, wenn wir auch über die Art derselben nichts aussagen können. Doch ist diese Bildung entschieden als eine progressive anzusehen, so dass die Fälle von geringer Ausbildung nicht als Rudimente derartiger Formen aufgefasst werden können.

Die Chorda zeigt in ihrem Verlaufe durch die Paukenhöhle

1) Vergl. das bei Echidna (pag. 304) über die Deutung dieser Bildung seitens anderer Autoren gesagte.

2) Van Kampen hebt hervor, dass auch die Entwicklung der Shrapnellschen Membran unabhängig von derjenigen des eigentlichen Paukenfells ist.

3) Schon Shrapnell hat sie zum Trommelfell gerechnet und die B. N. A. sprechen von ihr als der Pars flaccida membranae tympani. Dem entsprechend wird sie auch in allen Lehr- und Handbüchern als Bestandteil des Trommelfells hingestellt. Doch hat beispielsweise schon Wharton Jones sich dagegen ausgesprochen: „But we cannot look upon it, with Mr. Shrapnell, as properly forming any part of the membrana tympani. It is merely a mass of dense, reddish, vascular cellular tissue, surrounding the neck of the malleus and continuous with a similar tissue found under the lining integument of the upper wall of the osseous auditory passage". Er kommt also unserer Auffassung ziemlich nahe.

eine Reihe erheblicher Verschiedenheiten. Als typischer Verlauf, dessen Schilderung die Besprechung der abweichenden Formen erleichtern soll, wäre etwa folgender zu betrachten

Nachdem die Chorda durch die Fissura tympanopetrosa in die Paukenhöhle gelangt ist, legt sie sich zunächst der medialen Fläche des hinteren Tympanicumschenkels an. In ihrem weiteren Verlaufe hebt sie sich von diesem ab, bleibt aber durch eine Gekrösfalte, die hintere Chordafalte, an deren freiem Rande sie verläuft, mit ihm verbunden. Im Bereiche des Tympanicumdefektes inseriert diese Falte am Grenzbogen oder dicht oberhalb desselben an der Shrapnellschen Membran. So wird die Chorda, ohne mit dem Amboss in Beziehung zu treten, an die mediale Fläche des Hammers geleitet. Sie kreuzt dabei die Sehne des M. tensor tympani an deren ventraler Seite[1]). Vom Hammer geht sie auf die mediale Fläche des Processus folianus über, der durch eine Gekrösfalte (vordere Chordafalte) wieder mit dem Grenzbogen oder dicht oberhalb desselben mit der Shrapnellschen Membran verbunden ist, und verschwindet mit ihm in der Glaserspalte.

Die Abweichungen von diesem Typus sind folgende:

Die Chorda gelangt nicht durch die Fissura tympanopetrosa oder einen Knochenkanal in die Paukenhöhle, sondern trennt sich vom Facialis erst nach dessen Austritt aus dem Foramen stylomastoideum und gelangt durch die bindegewebige laterale Wand des Recessus epitympanicus (Erinaceus, Sorex), oder unter Durchbohrung zunächst des Tympanicum, dann der Shrapnellschen Membran (Talpa) in die Paukenhöhle.

Bei ihrem Eintritte in die Paukenhöhle legt sie sich häufig einem besonderen knöchernen, seltener knorpeligen Fortsatz,

[1]) Diese von den Verhältnissen beim Menschen abweichende Topographie der Chorda wurde von Drüner für die Maus, von Eschweiler für das Schwein, von Bender auch für Monotremen und Marsupialier festgestellt; ihre allgemeine Verbreitung war bisher nicht bekannt.

dem Chordafortsatz an, der in den Fällen seiner schönsten Ausbildung (Sciuridae, Cricetus, Mus decumanus) ansehnliche »knöcherne Chordafalten« darstellt. In den meisten Fällen gehört der Chordafortsatz dem Tympanicum an, seltener, wie bei Erinaceus, Mus decumanus, Tolypeutes, dem Petrosum; bei einigen Chiropteren ist er als Derivat des Hyoidbogens (Processus styloideus) anzusehen. Bei den Feliden wieder finden wir einen knorpeligen Chordafortsatz, der als selbständiges Element aufzufassen ist.

Die hintere Chordafalte ist bei einer Reihe von Tieren gänzlich defekt (Lepus, Mus musculus, sämtliche Chiropteren). bei anderen, wie bei Cervus capreolus, nur in ihrem vordersten Anteile, so dass in beiden Fällen die Chorda frei an den Hammer herantritt. Bei Talpa und Sorex unterbleibt die Ausbildung einer hinteren Chordafalte, weil der Hammerkopf infolge der atypischen Hammerstellung der Eintrittstelle der Chorda so sehr genähert ist, dass dieselbe direkt auf ihn übergeht. Die starke Verlagerung des Hammerkopfes nach rückwärts bringt es hier auch mit sich, dass die Chorda eine rückkehrende Schleife um den Hammerkopf bildet.

Beziehungen zum Amboss finden sich bei Myoxus glis, den Caviiden und den Affen. Sie findet sich hier der lateralen Ambossfläche angelagert, von der sie in der Gegend des Hammerambossgelenkes auf die mediale Hammerfläche übertritt. Bei Cervus elaphus und Foetorius putorius stellt die hintere Chordafalte eine Verbindung des Tympanicum mit der Labyrinthwand her, der die Chorda streckenweise anliegt. Ohne Gekröse der medialen Paukenhöhlenwand anliegend finden wir sie bei Macacus nemestrinus, am Tegmen tympani bei Macacus rhesus.

An die mediale Hammerfläche gelangt die Chorda nach dem eingangs geschilderten Typus ventral vom Ansatz der Tensorsehne. Dorsal von derselben findet sie sich bei Myoxus, Herpestes, den Affen und dem Menschen, eine Durchbohrung

der Sehne findet bei Sciurus statt, sowie beim Pferd, wo allerdings der grösste Teil der Sehnenfasern ventral liegt.

Durchbohrungen des Hammers seitens der Chorda fanden sich im Bereiche des Hammergriffes bei Canis vulpes und Herpestes, im Bereiche des Hammerkopfes bei Myoxus glis und M. avellanarius, nach Boenninghaus auch beim Zahnwal; die Angabe von Boenninghaus, dass sich dieses Verhalten bei keinem anderen Säugetiere findet, ist somit nicht zutreffend.

Dem Processus folianus liegt die Chorda an seiner medialen Fläche an. Zumeist ist dieser Hammerfortsatz, wie oben erwähnt, durch ein Gekröse (vordere Chordafalte) mit dem Grenzbogen oder dicht oberhalb desselben mit der Shrapnellschen Membran verbunden. Seltener, wie bei den Chiropteren, verläuft er vollständig frei, ohne Gekröse, zur Glaserspalte, so dass eine vordere Chordafalte gänzlich fehlt. Bei der beschriebenen Feldmaus finden wir die vordere Falte dadurch fehlend, dass der Processus folianus mit der anliegenden Chorda in die dorsale Begrenzung des Trommelfells aufgenommen ist. Nur vereinzelt findet sich auch im vordersten Abschnitte der Paukenhöhle ein besonderer knöcherner Chordafortsatz ausgebildet. Bei Sciurus gehört derselbe dem Tympanicum an, während er bei Macacus nemestrinus anscheinend dem vordersten, vom Hammer losgelösten Anteil des Processus folianus entspricht.

Durchbohrungen des Processus folianus seitens der Chorda finden sich nach der Zusammenfassung von Gaupp bei Centetes, Erinaceus, Didelphys, Mus musculus und Ornithorhynchus. Fuchs findet sie bei einer 3 Tage alten Maus, beim Dasypusfoetus, bei Didelphysfoeten u. s. w. Von diesen Species standen für die vorliegende Untersuchung nur Erinaceus und Mus musculus zur Verfügung. Bei Erinaceus konnten wir die oben citierte Angabe bestätigen und ein ganz identisches Verhalten auch noch bei einem zweiten Tier, Tolypeutes, konstatieren. Die Chorda durchbohrt hier den Processus folianus in

anteroposteriorem Sinne, in der Form, dass dem Knochen eine Strecke weit ein medial von der Chorda gelegenes Blatt aufgelagert ist. Distal von der Durchbohrung liegt die Chorda wieder an der medialen Seite des Processus folianus. Bei Mus musculus liegt gleichfalls eine kurze Strecke weit in der Nähe der Glaserspalte ein Knochenblättchen, das dorsal vom Processus folianus abgeht, an der medialen Seite der Chorda; doch ist das Blättchen in der Regel nicht auch ventral an den Knochen angeschlossen, daher kein eigentlicher Kanal, sondern nur eine ventral offene Rinne vorhanden. Ähnliche, wenn auch weniger ausgebildete Verhältnisse finden sich bei Mus silvaticus und Talpa. Gaupp homologisiert nun den Processus folianus mit dem Postoperculare der Saurier (nach seiner Nomenclatur), mit Rücksicht darauf, dass die Chorda bei den letzteren gleichfalls diesen Knochen durchbohrt, um sich weiterhin dem Meckelschen Knorpel und dem Nervus mandibularis anzuschliessen. Bei Lacertaembryonen tritt sie (nach eigenen Beobachtungen) von hinten an den Knochen heran und liegt dann eine kurze Strecke in einem Knochenkanal, der aus 2 Blättern des Postoperculare, einem schwächeren lateralen und einem stärkeren medialen, gebildet wird und unmittelbar an die mediale Seite des Meckelschen Knorpels angrenzt. (Vergl. auch Fig. 1 bei Gaupp). Weiter distalwärts liegt die Chorda dann zwischen Postoperculare und Meckelschem Knorpel. Die Durchbohrung des Postoperculare seitens der Chorda zeigt also tatsächlich eine gewisse Ähnlichkeit mit der Durchbohrung des Processus folianus. Doch ist hervorzuheben, dass beim letzteren das laterale Knochenblatt das mächtigere und allein bei sämtlichen Säugern vorhandene darstellt, während beim Postoperculare der Reptilien das Verhältnis gerade umgekehrt ist. (Bei Embryonen der gleichfalls zu den Sauriern gehörigen Anguis fragilis fehlt das laterale Blatt überhaupt). Gaupps interessante Homologisierung stösst demnach noch auf gewisse Schwierigkeiten, deren Lösung uns

wohl die versprochene ausführliche Mitteilung über diesen Gegenstand bringen wird.

Zum Schlusse möchte ich mir erlauben, Herrn Hofrat Zuckerkandl für die Anregung zu dieser Arbeit, sowie Herrn Dozenten Grosser für seine überaus wertvolle Unterstützung bei Abfassung derselben meinen wärmsten Dank auszusprechen.

Literatur-Verzeichnis.

Beauregard, H. Recherches sur l'appareil auditif chez les Mammifères. Journ. de l'anat. et de la Phys. Bd. 29. 1893

Bender, O. Die Schleimhautnerven des Facialis, Glossopharyngeus und Vagus. Studien zur Morphologie des Mittelohrs und der benachbarten Kopfregion der Wirbeltiere. Semon, zoolog. Forschungsreisen. Jena 1907. (Erst bei der Korrektur durchgesehen).

Boenninghaus, G. Das Ohr des Zahnwales. Zool. Jahrb. Abt. f. Anat. u. Ontog. XIX. H. 2. 1904.

Denker, A. Zur Anatomie des Gehörorgans der Monotremata. Denkschr. med.-naturwiss. Ges. Jena, VI. (Semon, zoolog. Forschungsreisen III. Lief. IV.) 1901.

Doran, A. H. G. Morphology of the Mammalian Ossicula auditus. Trans. Linn. Soc. London (2) I. Zoology. 1879.

Drüner, L. Über die Anatomie und Entwickelungsgeschichte des Mittelohrs beim Menschen und bei der Maus. Anat. Anzeiger Bd. XXIV. 1904.

Eschweiler, R. Zur vergleichenden Anatomie der Muskeln und der Topographie des Mittelohrs verschiedener Säugetiere. Arch. f. mikrosk. Anat. Bd. 53. 1898.

— Zur Entwicklung des schallleitenden Apparates mit besonderer Berücksichtigung des Musculus tensor tympani. Arch. f. mikrosk. Anat. Bd. 63. 1904.

Fuchs, H. Untersuchungen über die Entwicklung der Gehörknöchelchen, des Squamosums und des Kiefergelenkes der Säugetiere, nebst einigen vergleichend-anatomischen Betrachtungen über Articulare, Quadratum und Gehörknöchelchen. Zweite Mitteilung. Arch. f. Anat. und Entwicklungsgesch. Suppl.-Bd. zur anat. Abt. 1906.

Grosser, O. Zur Anatomie und Entwicklungsgeschichte des Gefässsystems der Chiropteren. Anat. Hefte. Bd. XXVII. 1901.

Gaupp, E. Die Nicht-Homologie des Unterkiefers in der Wirbeltierreihe. Verhandl. d. anat. Gesellsch. 1905. Anat. Anz. Bd. XXVII. Erg.-Heft.

Hagenbach, E. Die Paukenhöhle der Säugetiere. Leipzig. 1835.

Hallmann, E. Die vergleichende Osteologie des Schläfebeins. Hannover. 1837.

Helmholtz, H. Die Mechanik der Gehörknöchelchen und des Trommelfells. Pflügers Arch. Bd. I. 1868.

Hyrtl, J. Vergleichend-anatomische Untersuchungen über das innere Gehörorgan des Menschen und der Säugetiere. Prag. 1845.

Jones, Th., Wharton. Organ of hearing. Todd Cyclop. of Anat. and Phys. Vol. II. London. 1839.

van Kampen, P. N. Die Tympanalgegend des Säugetierschädels. Gegenbaurs Morph. Jahrb. Bd 34. 1905.

Schulman, Hj. Vergleichende Untersuchungen über die Trigeminusmuskulatur der Monotremen, sowie die dabei in Betracht kommenden Nerven und Knochen. Semon, zoolog. Forschungsreisen, Bd. III. 2. Teil. Jena 1906.

Schwalbe, G. Lehrbuch der Anatomie der Sinnesorgane. Erlangen. 1887.

Spee, Graf. Kopf. Handbuch der Anatomie des Menschen. Herausgeg. von v. Bardeleben. I. Abth. 2. Jena. 1896.

Spence, Th. B. A comparison of the external and middle ear of man and the cat. Proceed. of the amer. societ. of microsc. Bd. 14. 1890.

Shrapnell. On the form and structure of the membrana tympani. London. Medic. Gaz. Vol. X. London. 1832.

Zuckerkandl, E. Zur Morphologie des Musculus tensor tympani. Arch. f. Ohrenheilk. Bd. XX.

Erklärung der Tafelfiguren.

Für alle Figuren giltige Bezeichnungen:

A. stap.	Arteria stapedia.
Arc. term.	Grenzbogen.
Ch. fa.	Chordafalte.
Ch. fs.	Chordafortsatz.
Ch. ty.	Chorda tympani.
Corp. cav.	Corpus cavernosum.
Div.	Divertikel der Paukenhöhle.
Dr.	Gehörgangsdrüsen.
Fac.	N. facialis.
Inc.	Amboss.
l. Aw.	laterale Atticwand.
Mall.	Hammer.
M. Shr.	Shrapnellsche Membran.
M. ty.	Trommelfell.
Petr.	Petrosum.
Proc. fol.	Processus folianus mallei.
Proc. musc.	Processus muscularis mallei.
Rec. ep.	Recessus epitympanicus.
S. membr.	Septum membranaceum innerhalb der pneumatischen Nebenräume.
T. ty.	M. tensor tympani.
Ty.	Tympanicum.
Ty. sch.	Tympanicumschenkel.
Ty. Gehg.	Gehörgangsteil des Tympanicum.

Fig. 1. Chordaverlauf bei Talpa europaea. Schnitt kaudal vom Manubrium mallei. Vergr. 25fach.

Fig. 2. Chordafortsatz bei Erinaceus europaeus. Vergr. 15fach.

Fig. 3. Shrapnellsche Membran und Trommelfell bei Vesperugo noctula Vergr. 30fach.

Fig. 4. Shrapnellsche Membran und Grenzbogen bei Vesperugo noctula kaudal vom Hammer. Vergr. 100 fach.

Fig. 5. Chordafortsatz bei Vesperugo noctula nahe dem Abgang der Chorda vom Facialis. Vergr. 30 fach.

Fig. 6. Shrapnellsche Membran bei Lepus cuniculus. Vergr. 12 fach.

Fig. 7. Hinterer Chordafortsatz bei Lepus cuniculus. Vergr. 30 fach.

Fig. 8. Hinterer Chordafortsatz bei Sciurus vulgaris. Vergr. 20 fach.

Fig. 9. Shrapnellsche Membran und pneumatisiertes Paukenhöhlendach bei Arvicola arvalis. Vergr. 30 fach.

Fig. 10. Hinterer Chordafortsatz bei Mus decumanus. Chorda im geschlossenen Chordakanal. Vergr. 30 fach.

Fig. 11. Processus folianus mit Chordarinne bei Mus decumanus. Vergr. 40 fach.

Fig. 12. Corpus cavernosum im Sulcus tympanicus bei Tolypeutes tricinctus. Vergr. 40 fach.

Fig. 13. Trommelfell und Chordaverlauf bei Canis familiaris. Rechtes Ohr von innen. Vergr. 3 fach.

Fig. 14. Chorda in einem Kanal des Hammers bei Canis vulpes. Vergr. 15 fach.

Fig. 15. Shrapnellsche Membran und Paukenhöhlendivertikel bei Foetorius putorius. Vergr. 60 fach.

Fig. 16. Chorda in einem Kanal des Hammers bei Herpestes fasciatus. Vergr. 15 fach.

Fig. 17. Trommelfell und Chordaverlauf bei Felis domestica. Rechte Seite von innen. Vergr. 3 fach.

Aus dem k. k. anatomischen Institut Innsbruck.

BESCHREIBUNG

EINES

MENSCHLICHEN EMBRYO VON ZIRKA 7 mm GRÖSSTER LÄNGE

UNTER BESONDERER

BERÜCKSICHTIGUNG DER FRAGE NACH DER ENTWICKELUNG DER EXTREMITÄTENARTERIEN UND NACH DER MORPHOLOGISCHEN BEDEUTUNG DER LATERALEN SCHILDDRÜSENANLAGE.

VON

CURT ELZE,

HALLE A. S.

Mit 18 Figuren auf Tafeln 14/20 und 32 Figuren im Text.

Einleitung.

Die vorliegende Arbeit entstand auf der Grundlage von Untersuchungen, die im Auftrage von Herrn Professor Keibel-Freiburg im Interesse einer Normentafel zur Entwickelungsgeschichte des Menschen unternommen wurden. Es standen mir zu diesem Zwecke aus der Sammlung des Herrn Professor Hochstetter vor allen Dingen drei menschliche Embryonen aus dem Ende des ersten und Beginn des zweiten Monats zur Verfügung. Auf Wunsch von Herrn Professor Hochstetter wurden diese Embryonen eingehender untersucht, als es für die Aufstellung genauer Tabellen über ihren Entwickelungsgrad notwendig gewesen wäre. Leider war es mir aus Mangel an Zeit nicht möglich, die eingehende Untersuchung und Durcharbeitung in gleichem Mafse auf alle drei Embryonen auszudehnen, so dass ich im folgenden nur die bei dem jüngsten Embryo gewonnenen Resultate mitteilen kann. Immerhin werde ich mich gelegentlich einiger spezieller Fragen auch auf die beiden älteren beziehen.

Bevor ich auf die Beschreibung im einzelnen eingehe, sei es mir gestattet, Herrn Professor Hochstetter für die Anregung zu dieser Arbeit und für sein überaus grosses Entgegenkommen in jeder Beziehung meinen verbindlichsten Dank auszusprechen. Zu grosser Dankbarkeit bin ich auch Herrn Dr. Greil verpflichtet, der mich in reichstem Mafse, besonders bei der technischen Seite der Arbeit mit Rat und Tat unterstützte. Auch Herrn Professor Keibel möchte ich an dieser Stelle meinen aufrichtigen Dank sagen dafür, dass er mir durch seinen Auftrag die Möglichkeit zu dieser Arbeit gab und mir während ihrer Ausführung vielfach behilflich war.

Material und Methode.

Der der folgenden Arbeit zugrunde liegende Embryo (I) stammt aus einem Uterus, der wegen Carcinom total exstirpiert wurde. Der Embryo wurde von Herrn Professor Hochstetter lebend — das Herz pulsierte — in Sublimat fixiert. Nach der Färbung mit Alaun-Cochenille wurde er in eine Querschnittserie zu 10 μ zerlegt und mit Nelkenöl-Kollodium auf die Objektträger aufgelegt.

Der Embryo II stammt gleichfalls aus einem Uterus, der wegen Carcinom exstirpiert wurde, Er wurde in Pikrin-Sublimat fixiert, mit Paracarmin im Stück gefärbt und in Querschnitte zu 10 μ zerlegt. Auf dem Objektträger wurde die Serie mit Bleu de Lyon nachgefärbt.

Der Embryo III entstammt einem Arbortivei. Seinem Erhaltungszustand nach muss er bei der Fixierung noch gelebt haben oder erst ganz kurze Zeit vorher abgestorben gewesen sein. Er wurde nach der Färbung mit Alaun-Cochenille in eine Querschnittserie zu 10 μ zerlegt.

Es sei gleich an dieser Stelle besonders betont, dass alle drei Embryonen vorzüglich konserviert sind. Alle drei zeigen in grosser Zahl frische Kernteilungsfiguren aus allen Stadien. Ich lege darauf besonderen Nachdruck deshalb, weil mit verhältnismäfsig wenigen Ausnahmen die Untersuchungen über die Entwickelungsgeschichte des Menschen auch heute noch an nicht einwandfreiem Material gemacht werden. Dadurch kommt eine solche Fülle von Missverständnissen und falschen Vorstellungen in die Literatur, dass man grosse Schwierigkeiten haben kann, über eine bestimmte Frage ins Klare zu kommen, da es nicht immer möglich ist zu entscheiden, welche Angabe sich auf zuverlässiges Material stützt. So begreiflich es ist, dass das Studium der menschlichen Entwickelungsgeschichte von vielen Seiten mit so grossem Eifer betrieben wird, um so auffallender

ist es, dass bei der Auswahl des Materiales mit so wenig Kritik vorgegangen wird. Gibt doch der Vergleich mit lebend konservierten Säugerembryonen genug Anhaltspunkte zur Beurteilung menschlicher Objekte. Als Beispiel für das Gesagte sei die Arbeit von Gage (1905) angeführt, in der, wie schon aus dem Titel hervorgeht, das Gehirn besonders studiert wird. Ein Blick auf die beigegebenen Tafeln aber lehrt, dass das Gehirn des bearbeiteten Embryo so wenig die Formen des lebenden Gehirnes besitzt, dass es von vornherein unzulässig erscheint, aus den vielfachen Faltungen irgendwelche Beziehungen zu späteren Stadien zu konstruieren. — Bei anderen Arbeiten ist es nicht immer so leicht, die Unzulänglichkeit des Materiales festzustellen. Es sollte deshalb stets in den Publikationen über menschliche Embryonen wenigstens kurz angegeben werden, wie der Erhaltungszustand der bearbeiteten Objekte im allgemeinen beschaffen ist. Und ich glaube, dass als sicheres Zeichen guter Konservierung das Vorhandensein frischer Kernteilungsfiguren gelten kann. Zum mindesten könnte damit in kurzen Worten eine gröbere Orientierung gegeben werden, jedenfalls eine bessere und objektivere, als wenn nur ganz allgemein die Embryonen als »gut erhalten« bezeichnet werden. Ein anderer Modus wäre der, den Piper (1900) zur Anwendung gebracht hat, dass eine kurze Übersicht dessen gegeben wird, was an dem Material sicher postmortal verändert ist und deshalb nicht der Norm entspricht.

Bezüglich der Methoden, die bei der Untersuchung zur Verwendung kamen, sei folgendes erwähnt. Neben der mikroskopischen Betrachtung der Serie wurden lineare und plastische Rekonstruktionen einzelner Organe und Organsysteme angefertigt. Alle Zeichnungen, die diesen Rekonstruktionen zugrunde liegen, wurden mit dem von Greil (1906a, 1906b) angegebenen Projektionszeichenapparat gezeichnet, der sich dabei vorzüglich bewährte. Die plastischen Rekonstruktionen wurden in Wachs

nach dem Prinzip der Born'schen Methode ausgeführt. Teilweise wurden die Platten direkt unter dem Zeichenapparat ausgeschnitten, indem das Projektionsbild des Schnittes auf die Platte als Zeichnung benutzt wurde. Dadurch konnte das vorherige Zeichnen der Schnitte gespart werden; das Wachs wurde auf einfaches weisses Papier vorher aufgewalzt. Für die graphischen Profilrekonstruktionen wurde das His'sche Prinzip zur Anwendung gebracht. Die Schnitte wurden gezeichnet und die Projektionen der einzelnen Organe auf die Medianebene mit Hilfe von Millimeterpapier zum fertigen Bilde vereinigt. An Stelle des Zirkels wurde zum Abmessen der Entfernungen vom Rückenkontur eine graduierte Glasplatte bei durchfallendem Licht verwendet, deren Teilstriche 1 mm Abstand hatten. Ein einzelner Strich senkrecht zu den anderen diente zur Fixierung der Medianebene, so dass alle Projektionen auf diese ohne weiteres abgelesen und auf das Millimeterpapier übertragen werden konnten.

Was die Richtigkeit der gewonnenen Profilkonstruktionen anbetrifft, so möchte ich darauf hinweisen, dass sie von vornherein nicht ganz genau sein konnten. Da die Schnitte mit Nelkenöl-Kollodium aufgelegt und infolgedessen nicht gleichmäfsig ausgebreitet sind, so ergaben sich bei der Rekonstruktion zum Teil ziemlich erhebliche Ungleichheiten, die ausgeglichen werden mussten. Die Wiedergaben der Rekonstruktionen machen also keineswegs Anspruch auf absolute Genauigkeit, trotzdem aber glaube ich, dass sie für den vorliegenden Zweck, die Darstellung der gröberen morphologischen Verhältnisse, völlig ausreichend sind.

Äussere Körperform; Allgemeines.

Der Embryo I steht seiner äusseren Form nach zwischen den Embryonen der Fig. 10 und 11 der His'schen Normentafel. Er ist mäfsig gekrümmt, jedoch immerhin so stark, dass der Kopf dem Herzbuckel dicht anliegt. Die Nackenkrümmung

ist mächtig ausgesprochen. Am Kopf sind äusserlich erkennbar die Anlagen der Grosshirnhemisphären, Augenbecher mit Linse und das Gebiet des Rautenhirndaches. Die Riechgrübchen sind noch sehr flach, dementsprechend sind der laterale und mediale Nasen- sowie der Stirnfortsatz nicht sonderlich deutlich abgesetzt. Auch der Oberkieferfortsatz ist verhältnismäfsig wenig abgegrenzt. Kiemenbogen sind drei vorhanden: Mandibular-, Hyoid- und ein Branchialbogen. Die äusseren Mündungen der Kiemenspaltenorgane am Glossopharyngeus und Vagus sind äusserlich sichtbar, jedoch tritt auf der beigegebenen Abbildung (Taf. 19/20, Fig. 5) nur das des Vagus in Erscheinung. Das des Glossopharyngeus ist vom kaudalen Rand des Hyoidbogens verdeckt. Das Rumpfgebiet zeigt von der vorderen Extremität kaudalwärts bis ins Schwanzgebiet deutlich die Hautmuskelplatten der einzelnen Ursegmente. Auch die Zweiteilung ihrer dorsalen Abschnitte zur Seite des Medullarrohres ist eine Strecke weit deutlich erkennbar. An der vorderen Extremität ist die Handplatte leidlich gut abgegrenzt, der Unterarm beginnt hervorzutreten. Die Fussplatte der hinteren Extremität ist eben angedeutet. Der Herzbuckel reicht noch bis zum Nabelstrang herab, in seiner Ausdehnung kaum beschränkt von dem Leberwulst, der sich jedoch schon zwischen Herzbuckel und Nabelstrang vorzuschieben beginnt. Der Nabelstrang ist nach links gewendet, so dass der Schwanz etwas nach rechts zu liegen kommt. Eine spiralige Drehung des Embryo ist indessen nicht deutlich ausgesprochen.

Die grösste Länge des Embryo — Nacken-Steisslänge — wurde vor der Einbettung in Paraffin mit dem Zirkel zu 7 mm festgestellt. Nach der Zahl der Schnitte aber — 702 Schnitte zu 10 μ — muss die Länge etwas grösser gewesen sein, da ja die Schrumpfung im Paraffin in Rechnung zu ziehen ist. Der Embryo besitzt 39—40 Ursegmente einschliesslich dreier Kopfsomiten. Sein Alter dürfte 27—28 Tage betragen.

Ausser in der vorliegenden Arbeit wurde der Embryo I bereits in folgenden Untersuchungen verwendet:

Hochstetter, F., Beiträge zur Entwickelungsgeschichte des Venensystems der Amnioten. III Säuger. Morphol. Jahrb. Bd. 20. 1893.

Derselbe, Über die Bildung der primitiven Choanen beim Menschen. Verh. Anat. Ges. Wien 1892.

Derselbe, Entwickelung des Blutgefässsystems. Hertwig's Handbuch der Entwicklungslehre.

Salzer, H., Über die Entwickelung der Kopfvenen des Meerschweinchens. Morphol. Jahrb. Bd. 23. 1895.

Langer, A., Zur Entwickelungsgeschichte des Bulbus cordis bei Vögeln und Säugetieren. Morphol. Jahrb. Bd. 22. 1895.

Tandler, J., Zur Entwickelungsgeschichte des menschlichen Duodenum in frühen Embryonalstadien. Morphol. Jahrb. Bd. 29. 1900 (1902).

Narath, A., Der Bronchialbaum der Säugetiere und des Menschen. Bibl. med. Abt. A. Heft 3. 1905. Stuttgart, E. Nägele.

Zur allgemeinen Orientierung sei vorausgeschickt, dass der Embryo I etwa gleich weit entwickelt ist wie der von Mall (1891), Piper (1900) und Br_3 von His.

Auf eine nähere Beschreibung der Embryonen II und III möchte ich hier verzichten. Über ihren Entwickelungsgrad im Vergleich zu dem des Embryo I geben die tabellarischen Zusammenstellungen am Schluss der Arbeit die nötige Auskunft.

Im folgenden möchte ich das Hauptgewicht auf die Profilrekonstruktionen legen, wiewohl ich mir ihrer Mängel bewusst bin. Der Versuch, die gröberen morphologischen Verhältnisse eines menschlichen Embryo aus früherer Embryonalzeit mit Hilfe solcher Rekonstruktionen zusammenfassend zu beschreiben, ist bisher wohl nur von Mall (1891) gemacht worden. Freilich sind die Rekonstruktionen anderer Autoren, vor allem die von His, nicht ausser acht zu lassen, aber sie beziehen sich meist auf einzelne Organsysteme oder nur auf einen Teil des Embryo. Eine hinlängliche Zusammenstellung der Einzelrekonstruktionen zur Darstellung der ganzen Anatomie eines Embryo gibt es nicht. Die plastischen Rekonstruktionen, wie sie z. B. Piper

(1900) angefertigt hat, liefern zwar ein wichtiges Anschauungsobjekt, doch ist es mit dieser Methode nicht möglich, mehrere Organsysteme in ihrer ganzen Ausdehnung gleichzeitig zur Darstellung zu bringen.

Die Abbildungen, die Mall (1891) gibt, weisen eine so grosse Menge eklatanter Unrichtigkeiten auf — Zahl der Spinalganglien und ihre Lage zu einander, Verhalten der Aorta zur Umbilicalis infolge des Fehlens der Sacralis media usw. —, dass es nicht unnütz erschien, einen vorzüglich erhaltenen etwa gleichaltrigen Embryo nach dem gleichen Prinzip mit den verfeinerten Mitteln der modernen Technik zu beschreiben. Zudem bin ich der Anschauung, dass es an der Hand von Profilrekonstruktionen einer Reihe von Embryonen leichter als mit irgend einer anderen Methode möglich sein wird, die interessante Frage nach den Verschiebungen der einzelnen Organe gegeneinander während der Entwickelung in den beiden ersten Monaten zu lösen.

Nervensystem und Sinnesorgane.

Das Gehirn entspricht in seiner Ausbildung fast genau dem des His'schen Embryo Br 3, welches als erstes der Gehirnmodellserie aus dem Ziegler'schen Atelier überall verbreitet ist. Die geringfügigen Abweichungen, die sich beim Vergleich finden, werden sich zum Teil aus dem Folgenden ergeben. Erwähnt sei an dieser Stelle nur die Verschiedenheit in der Darstellung der Grenzen des Rautenhirndaches, die aber sehr unwesentlich sein dürfte. His selbst hat an anderer Stelle (1888) diese Grenzen anders angegeben, als das Modell sie zeigt. Bei dem Embryo I ist das Dach des Rautenhirns bei der Einbettung in Paraffin eingesunken, so dass die Verhältnisse seiner Abgrenzung nicht mit der nötigen Klarheit erkennbar sind.

Eine genaue Abgrenzung der einzelnen Abschnitte des Gehirns gegeneinander ist noch nicht möglich. Infolgedessen

ist es auch ausgeschlossen, von besonderen Befunden an einigen Stellen der Hirnwand etwas Sicheres über ihre Beziehungen zum ausgebildeten Gehirn auszusagen.

Die Anlage des Bulbus olfactorius, die His (1888) bei dem Embryo Br. 3 gezeichnet hat, kann ich bei dem Embryo I nicht finden.

Die Anlagen der Grosshirnhemisphären (Taf. 14, Fig. 1; Text-Fig. 16 u. 24) sind verhältnismäfsig am deutlichsten gegen ihre Nachbarschaft abgegrenzt. Von einem Foramen Monroi kann noch nicht gesprochen werden, da der Übergang des allgemeinen Ventrikelraumes in die Seitenventrikel noch durch keinerlei Wandverdickung eingeengt ist Überhaupt erscheint die Wand der Gehirnanlage in den kranialen Abschnitten überall fast gleichmäfsig, im Verhältnis zu später, sehr dünn. Erst vom Rautenhirn kaudalwärts verdickt sich die Wand allmählich bis zum Rückenmark, in dem die Weite des Zentralkanals im Verhältnis zu seiner Umwandung sehr viel kleiner ist als im Gehirn.

Über die allgemeinen morphologischen Verhältnisse des Hirnrohres geben im Vergleich mit dem His'schen Modell die Rekonstruktionen (Taf. 14—16, Fig. 1—3) die Textfiguren 1—6, 16 u. 24 den nötigen Aufschluss. Bezüglich des histologischen Baues der Hirnwand sei erwähnt, dass sich etwa vom Mittelhirn kaudalwärts grob betrachtet, drei Schichten unterscheiden lassen: dem Ventrikel am nächsten eine Schicht, in der die Zellkerne sehr dicht neben einander liegen, nach aussen von ihr eine zweite mit erheblich weniger dicht gelagerten Zellkernen, zu äusserst der kernfreie Randschleier. In den Textfiguren habe ich versueht, diese Anordnung durch verschiedene Nuancen zum Ausdruck zu bringen. Hervorgehoben sei, dass sich die Kernteilungsfiguren nur in unmittelbarster Nachbarschaft des Ventrikels finden. Eingehendere histologische Angaben verbieten sich infolge der ungünstigen Färbung.

Etwa in der Gegend des Isthmus, vielleicht auch schon im Gebiete des Mittelhirns findet sich in der dorsalen Hirnwand auf wenigen Schnitten eine durch ihren Kernreichtum vor der Umgebung auffallende Stelle (Taf. 14, Fig. 1, ×). Die Zellen sind radiär gestellt zu einer leichten Ausbuchtung des Hirnrohres, und zwar liegen die Kerne an der Peripherie, sodass die protoplasmatischen Zellkörper nach dem Ventrikel zu eine kernfreie Zone bilden. Dadurch weicht dieser kleine Abschnitt der Gehirnwand von dem Typus der übrigen Gebiete durchaus ab. Eine ähnliche Anordnung der Zellen und ihrer Kerne findet sich nur noch, allerdings in ganz anderen Dimensionen, in der Anlage des Sinnesblattes der Retina. Ob wir hier etwa die frühe Anlage der Epiphyse vor uns haben, ist nicht mit genügender Sicherheit zu entscheiden, da sich die Stelle, an der man die beschriebene Bildung findet, in Bezug auf spätere Stadien nicht genau lokalisieren lässt und andere Anhaltspunkte, wie die Commissura posterior, noch fehlen.

Im Boden des Rautenhirns und in seinen seitlichen Partieen finden sich, was an dem His'schen Modell nicht dargestellt ist, die sogenannten »Neuromeren« (Textfig. 1 u. 2). Von ihnen sind 6 deutlich abgegrenzt, das »Kleinhirnneuromer« eingerechnet. Hinter dem sechsten findet sich noch eine leichte Ausbuchtung, die vielleicht als ein siebentes anzusprechen ist. Über ihre etwaigen Beziehungen zu den Hirnnerven ist wegen der ungünstigen Färbung keine Entscheidung möglich, da sich die Nervenfasern nicht deutlich innerhalb der Hirnwand verfolgen lassen.

Aus dem gleichen Grunde muss von genaueren Angaben über die bereits vorhandenen intracerebralen Bahnen Abstand genommen werden, zumal unsere Kenntnisse über ihre Entwicklung beim Menschen sich auf die wenigen Angaben von His (1904) beschränken. Mit Sicherheit konnte ich nur die Bodenkommissur im Rautenhirn, das mediale Längs-

Fig. 1.

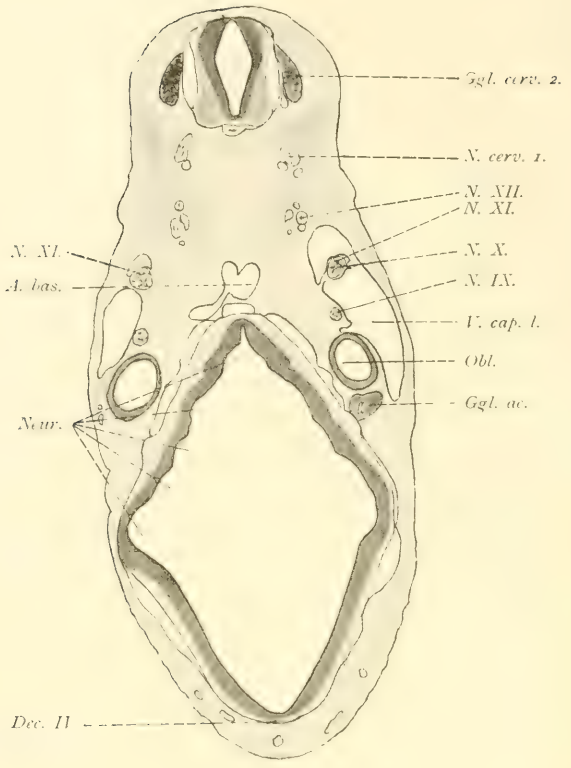

(Schnitt 130). Vrgr. 20.

bündel und ein Stück des Tractus nervi vagi erkennen. Die Commissura posterior ist, wie schon oben erwähnt wurde, noch nicht angelegt.

Im Rückenmark sind, bis in die Gegend des 2. Sacralnerven, die Vorderhörner, Vorder- und Hinterstränge und die vordere Kommissur deutlich zu erkennen (Taf. 19/20, Fig. 4). Das bis zur Schwanzspitze verfolgbare Medullarrohr zeigt um so primitivere Ausbildung, je weiter kaudal man es verfolgt. Im Schwanzgebiet (Taf. 19/20, Fig. 6—9) ist von einer Differenzierung der einzelnen Zellgruppen und von einem Randschleier keine Rede. Die ganze Wand ist von Zellkernen durchsetzt, jedoch

finden sich Mitosen wie im ganzen Rückenmark nur in der nächsten Umgebung des Zentralkanals. Ob die Wand von einer nur einschichtigen Lage pallisadenartiger Zellen gebildet wird, wie es von Lenhossék (1891) behauptet, ist nicht zu entscheiden, da die Zellgrenzen nicht deutlich hervortreten. Hingegen kann ich die Angaben von Lenhossék's bezüglich der Anlage der Spinalganglien vollkommen bestätigen. Auch ich finde die Zellen, aus denen die Ganglien hervorgehen, in der Verschlusspartie des Medullarrohres liegend und von dort auswandernd und zwar so, dass sie dabei dem Medullarrohr dicht anliegen. Die Figuren 6—9 auf Tafel 19/20 mögen das Verhalten der Ganglienzellen und des Verschlussstückes (besonders Fig. 9) illustrieren.

Im ganzen sind links 33, rechts 35 Spinalganglien mehr oder weniger deutlich abgegrenzt. Alle Ganglien hängen noch unter einander durch einen von Ganglienzellen gebildeten Strang zusammen (Taf. 14, Fig. 1 und Textfig. 6, 13, 15, 24). Nur das 1. Cervicalganglion, das sehr rudimentär ist und auch keine dorsalen Wurzeln besitzt, ist von den übrigen völlig getrennt.

Von den Hirnnerven sei folgendes erwähnt (vergl. dazu Taf. 14 u. 15, Fig. 1 u. 2).

Der Opticus wird durch den hohlen Augenbecherstiel dargestellt. Nervenfasern sind in ihm noch nicht aufgetreten (Taf. 19/20, Fig. 1—3).

Der Oculomotorius setzt sich aus einer grossen Reihe von feinen Fibrillen zusammen, die zu einem gemeinsamen Stamm vereinigt bis in die Nachbarschaft des Ramus I. trigemini ziehen, ohne aber mit ihm in Verbindung zu treten. An seinem Ende teilt sich der Nerv gabelförmig (Textfig. 5).

Die Austrittsstelle des Trochlearis ist weder rechts noch links mit Sicherheit festzustellen. Von dem peripheren Nerven ist gleichfalls nichts wahrnehmbar. Wohl aber sind die aufsteigenden Wurzeln und ihre Kreuzung in der Hirnwand

Fig. 2.

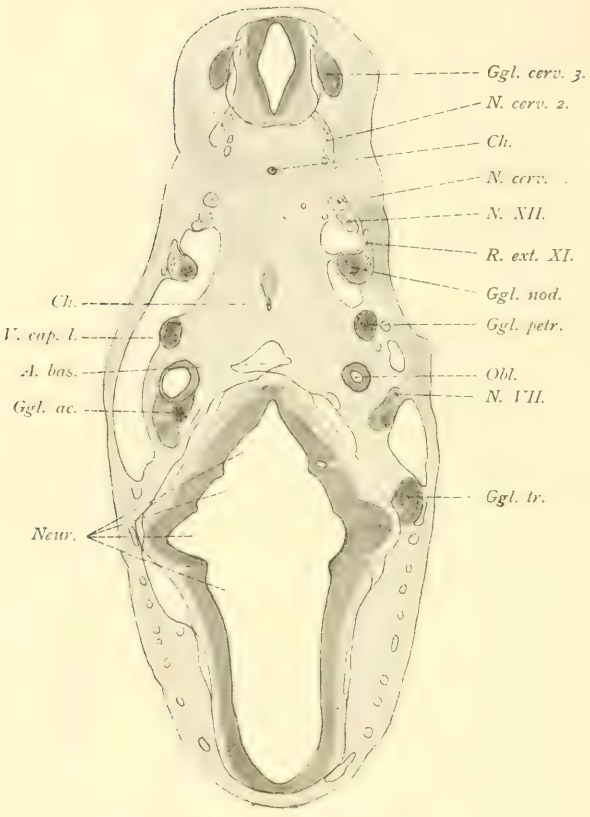

(Schnitt 155). Vrgr. 20.

deutlich zu erkennen (Textfig. 1). Die Wurzeln liegen nicht im Randschleier, sondern innerhalb der mittleren der oben beschriebenen Schichten der Hirnwand, ihr Verhalten ist also das gleiche, wie es His (1904, Fig. 31) von dem Embryo Br 3 abbildet.

Der Abducens hat zwei Wurzeln, die kaudale tritt nahe der kranialsten Hypoglossuswurzel aus dem Boden des Rautenhirns aus, die kraniale in der Gegend des Ohrbläschens. Zwischen den beiden Wurzeln liegen zwei Äste der Art. basilaris.

Der Nerv lässt sich ein Stück weit peripher etwa parallel zum Hirnboden verlaufend verfolgen.

Das Ganglion des Trigeminus (Textfig. 2—6) zeigt beiderseits eine Besonderheit, insofern, als sich an dem vorderen Rande ein zipfelförmiger Anhang findet, der von Ganglienzellen gebildet wird (Taf. 14 u. 15, Fig. 1 u. 2, Textfig. 4). Auch anderweitig finden sich isoliert in der Umgebung des Ggl. Gasseri kleine Anhäufungen von dunkelgefärbten Zellen, die das Aus-

Fig. 3.

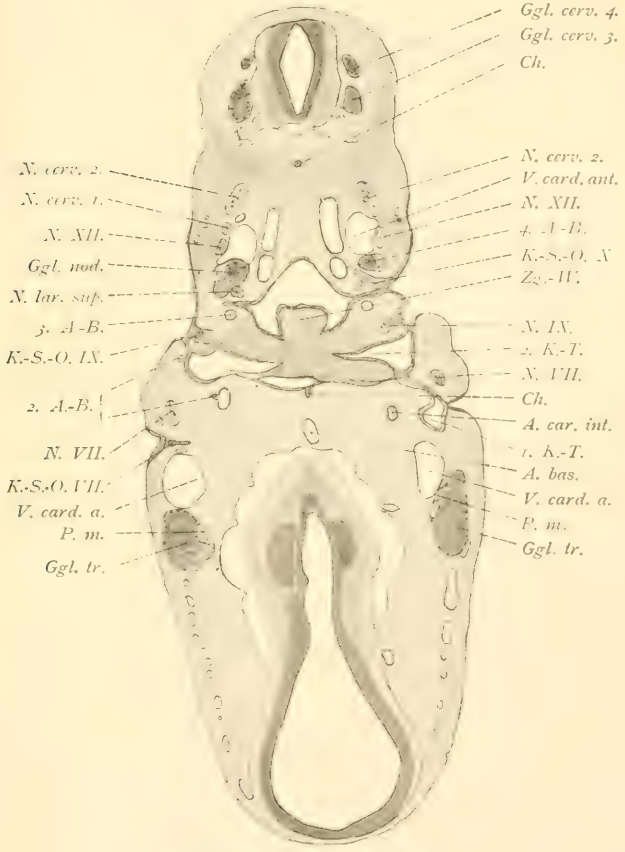

(Schnitt 177). Vrgr. 20.

sehen von Ganglienzellen haben. An einer Stelle hat man den Eindruck, dass solche Zellen mit dem Ektoderm in innigem Zusammenhange stehen. — Ein Ggl. ciliare, wie es His (1888)

Fig. 4.

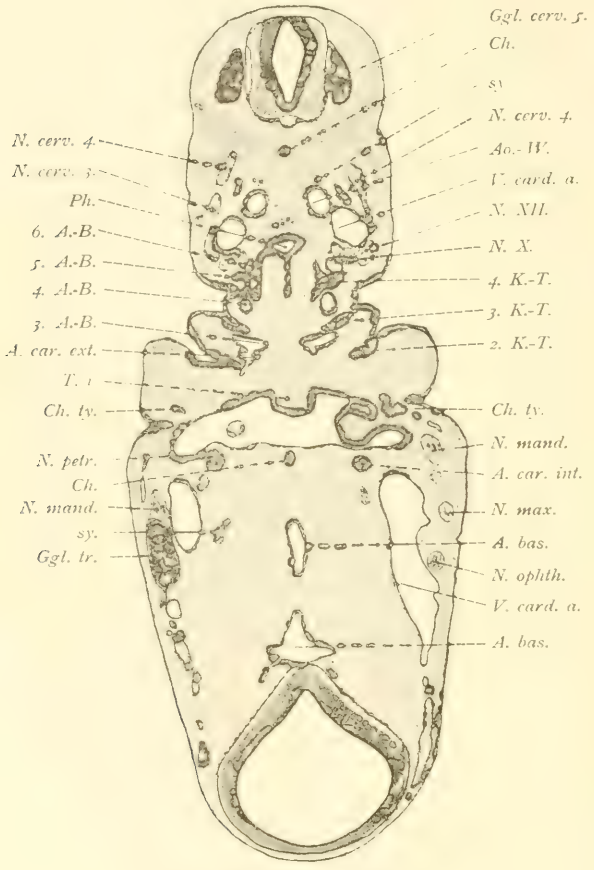

(Schnitt 196). Vrgr. 20.

und Mall (1891) abbilden, kann ich ebensowenig wie Piper (1900) finden, indessen ist der N. ophthalmicus sehr viel weiter peripher mit Ganglienzellen ausgestattet, als die beiden übrigen Äste. Bezüglich des Ggl. ciliare in Fig. 4, Taf. II

bei His (1888) sei übrigens auf die Rekonstruktionen des gleichen Embryo Br 3 bei Streeter (1905, Fig. 4 u. 5) verwiesen, die das Ganglion nicht zeigen. — Vom N. maxillaris löst sich eine Strecke weit ein Nervenbündel los (Textfig, 4, 5 u. 6), das sich jedoch bald wieder mit dem Stamm vereinigt, nachdem es, wenigstens auf der rechten Seite, mit einem Ast des N. mandibularis in Verbindung getreten ist.

Der N. mandibularis (Textfig. 4 u. 5) nimmt die Portio motoria auf, die an der medialen Seite des Ganglion entlang gezogen ist (Textfig. 3) und teilt sich in drei Äste; der kaudalste und stärkste zieht in den Unterkieferbogen, wo er gabelförmig endet, dicht anliegend einer umschriebenen Gewebsverdichtung (Textfig. 5), die demnach vielleicht als Anlage des Meckel'schen Knorpels aufzufassen ist; der zweite wendet sich medialwärts, ist aber, ebenso wie der dritte, der auf der rechten Seite die oben erwähnte Verbindung mit dem Ast des N. maxillaris eingeht, nur eine kurze Strecke weit zu verfolgen.

Das gemeinsame Ggl. acustico-faciale lässt deutlich die Anlagen der drei Einzelganglien erkennen, die sich durch Grösse, Form und Lagerung der Zellen, sowie durch deren färberisches Verhalten unterscheiden. Ggl. cochleare und vestibulare liegen dem Ohrbläschen dicht an, Nervenfasern sind in ihnen noch nicht erkennbar. Am Facialis finden sich Ganglienzellen bis an das zugehörige Kiemenspaltenorgan (Textfig. 3), das als ein Strang dunkelgefärbter Zellen zwischen Ganglion und Ektoderm der 1. Kiemenfurche erscheint, aber sowohl eine epitheliale Anordnung der Zellen wie auch eine scharfe Grenze gegen das Ganglion vermissen lässt. Einen N. epibranchialis, wie ihn Futamura (1906) für ein ähnliches Stadium beschreibt, kann ich nicht erkennen. — Dicht unterhalb des Kiemenspaltenorgans, vom Ende des Ganglion aus zieht der N. petrosus superficialis major zur lateralen

Seite der Art. carotis interna (Textfig. 4) und endet nach kurzem Verlauf. Vom Stamm des Facialis biegt die Chorda tympani (Textfig. 4) etwa im rechten Winkel in den Unterkieferbogen ab, der Stamm selbst ist von der Abgangsstelle nur noch ein kurzes Stück im 2. Kiemenbogen zu verfolgen.

Die beiden Ganglien des Glossopharyngeus sind durch ein ganglienzellfreies Stück verbunden (Textfig. 1). Das Ehrenritter'sche Ganglion ist sehr klein, rechts etwas grösser als links. Aus dem Ganglion petrosum geht ohne scharfe Grenze das zum Glossopharyngeus gehörige Kiemenspaltenorgan (Textfig. 3) hervor. In Form eines epithelialen Ganges mit kreisförmigem Lumen zieht es lateral- und abwärts und mündet an der Aussenfläche des dritten Kiemenbogens nach aussen, dicht hinter der zweiten Kiemenfurche. Der N. tympanicus ist noch nicht kenntlich, ebensowenig ein Verbindungszweig zum Vagus, wie ihn His (1888) und Mall (1891) beschreiben.

Vagus und Accessorius bilden zunächst einen einheitlichen Komplex und ihre Wurzeln sind nicht von einander zu trennen, bald aber ist der Accessorius deutlich gegen den Vagus abgegrenzt, an dessen dorsaler Seite erkennbar (Textfig. 1). Ggl. jugulare und Ggl. nodosum sind deutlich von einander getrennt (Textfig. 1), im Gegensatz zu der Angabe von His (1888). Von der medialen Seite des Ggl. nodosum geht der N. laryngeus superior (Textfig. 3) ab in den dritten Kiemenbogen hinein und verläuft hier dicht an der dorsalen Wand der dritten Schlundbucht. Kurz nach seinem Ursprung aus dem Ggl. nodosum entsendet er einen Ast, der, durch einen Verbindungszweig mit dem Ganglion verstärkt, an der lateralen Seite des Aorten- (4. Kiemenarterien-) bogens abwärts verläuft, sich dann aber medial wendet, sodass er in der Höhe des Ursprunges der Aortenbogen aus dem Truncus arteriosus dorsal zu dem Gefäss zu liegen kommt (Textfig. 7—12). Weiter ist

er nicht zu verfolgen. Auf der rechten Seite ist er viel kürzer, auch fehlt die Verbindung mit dem Ganglion. Er dürfte wohl dem Ramus externus des Laryngeus superior entsprechen. — Etwas kaudal vom Abgang des Laryngeus superior geht aus dem Ggl. nodosum ohne scharfe Grenze das Kiemenspaltenorgan des Vagus (Textfig. 3) hervor, das in breiter Ausdehnung mit weitem Lumen der vierten Kiemenfurche aufsitzt. — Kaudal vom Kiemenspaltenorgan, an der Berührungsstelle der vierten Schlundbucht mit dem Ektoderm, löst sich von der medialen Seite des Ggl. nodosum ein feiner Nerv (Textfig. 7—12) los, der der dorsalen Wand der vierten Schlundbucht dicht anliegt, ähnlich wie der N. laryngeus superior der der dritten Schlundbucht. Während er auf der linken Seite nach kurzem Verlauf endigt, ist er rechts noch ein Stück weit im Material des vierten Kiemenbogens zu verfolgen. Seiner Lage nach entspricht er dem Ramus posttrematicus der vierten Kiementasche. Es ist offenbar der gleiche Nerv, den Froriep (1885, Tab. 1, Fig. I u. I1, II u. II5) bei Rindsembryonen beschrieben hat. Van Bemmelen (1887) beschreibt diesen Ast des Vagus für eine Reihe von erwachsenen Reptilien. Auch für Eidechsenembryonen bildet er ihn ab (1888, Plaat XII, Fig. 8), jedoch kann ich über diese embryonalen Verhältnisse nichts Näheres aussagen, da mir von der Arbeit nur die Tafel ohne Text zur Verfügung stand. Bei den älteren Embryonen II und III habe ich den Nerven nicht wieder finden können. Da ihn auch Froriep (1885) nur bei jüngeren Stadien gefunden hat, so hat er offenbar auch beim Menschen nur eine sehr kurzdauernde Existenz. — Nach Abgabe des N. laryngeus inferior (Textfig. 5) ist der Stamm des Vagus noch bis in die Gegend der Bifurcatio tracheae zu verfolgen.

Die Wurzeln des Accessorius reichen hinab bis in das Gebiet des 3. Spinalganglions. Sie finden sich in enger Beziehung zu den Spinalganglien beziehungsweise deren Ver-

bindungsstrang, sodass es nicht möglich ist, eine scharfe Grenze zu ziehen zwischen zweitem Spinalganglion und den Ganglienmassen, welche den Accessorius noch ein grösseres Stück kranialwärts umgeben. Vielmehr erscheinen diese als die Fortsetzung des Verbindungsstranges der Spinalganglien. Ob in diesem Ganglienzellhaufen das dorsale Stück des rudimentären ersten Spinalganglions und seine hinteren Wurzeln zu erblicken sind, mag dahingestellt sein. Immerhin sei darauf hingewiesen, dass die Ganglienzellen ungefähr an der Stelle aufhören, wo man das kraniale Ende des vollentwickelten ersten Spinalganglions vermuten würde. — Dorsal zu den kaudalen Ursprungsbündeln des Hypoglossus findet sich abermals eine Anhäufung von Ganglienzellen, die wohl als Froriep'sches Ganglion zu bezeichnen ist. Einen Verbindungsstrang mit dem Hypoglossus habe ich nicht nachweisen können, doch möchte ich erwähnen, dass sich bei dem Embryo II auf der linken Seite ein Nervenbündel findet, welches vom Froriep'schen Ganglion zum Hypoglossus zieht und in dessen Bahn übergeht. Rechts ist dieses Bündel nur ein Stück weit vom Ganglion ventralwärts zu verfolgen. — Am kranialen Ende des Ggl. nodosum biegt der Ramus externus des Accessorius nach dorsal ab und endigt in einer lateral von der Vena jugularis gelegenen Gewebsverdichtung, die wohl als Anlage des Musc. sterno-cleido-mastoideus zu deuten ist.

Der Hypoglossus entspringt mit einer Reihe von Wurzelbündeln aus der Zellgruppe, die in der Fortsetzung der Vordersäulen des Rückenmarkes liegt. Nachdem sich die Bündel zu einem gemeinsamen Stamm vereinigt haben, verbinden sich mit dem Stamm die beiden ersten Cervicalnerven und ein Teil des dritten — auch bei den Embryonen II und III verbindet sich der 3. Cervicalnerv mit dem Hypoglossus —. Am kaudalen Ende des Ggl. nodosum liegt der Nerv dicht neben dem Vagus (Textfig. 4), so zwar, dass eine scharfe Grenze zwischen beiden

Fig. 1.

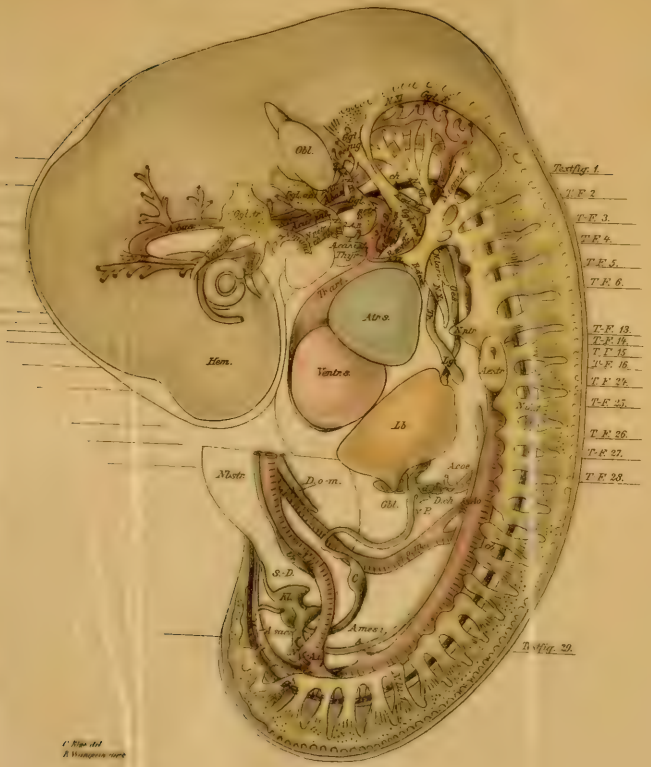
Obl.
Hem.
Atr. s.
Ventr. s.
Lb
Nbstr.
D. o-m.
Gbl.
S.-D.
Kl.
Ames.
Textfig. 1.
T.-F. 2
T.-F. 3.
T.-F. 4.
T.-F. 5.
T.-F. 6.
T.-F. 13.
T.-F. 14.
T.-F. 15.
T.-F. 16.
T.-F. 24.
T.-F. 25.
T.-F. 26.
T.-F. 27.
T.-F. 28.
Textfig. 29.

Fig. 2.

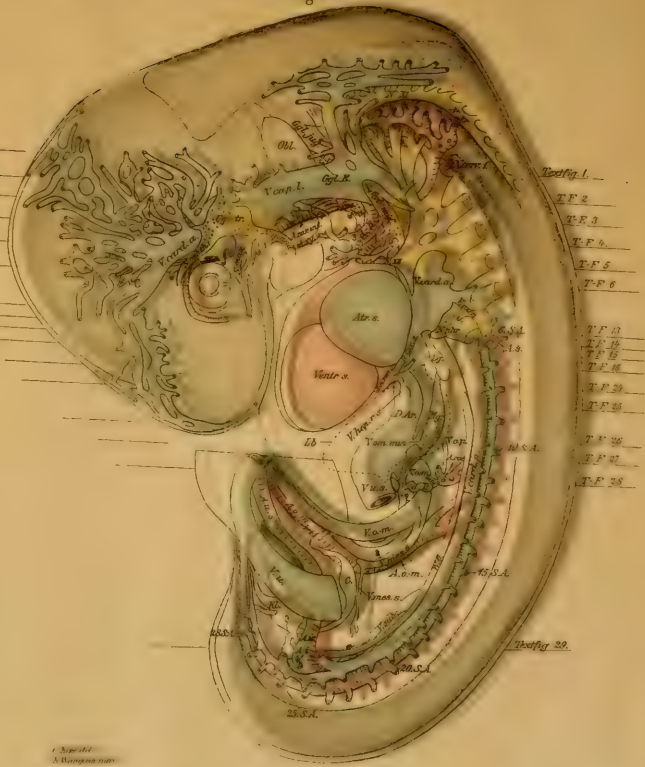
Obl.
V. cap. l.
Atr. s.
Ventr. s.
Lb
V. o-m.
A. o-m.
V. mes. s.
Textfig. 1.
T.-F. 2
T.-F. 3
T.-F. 4.
T.-F. 5
T.-F. 6
T.-F. 13
T.-F. 14
T.-F. 15
T.-F. 16
T.-F. 24
T.-F. 25
T.-F. 26
T.-F. 27
T.-F. 28
Textfig. 29.
25. S.A.
20. S.A.
15. S.A.
10. S.A.

Fig. 1.

nze
en-
ck
ort-
in
ären
ken
sen,
wo
inal-
Ur-
An-
ches
mit
doch
der
chen
recht.
nach
jugularis
Musc.
Wurzel-
order-
zu
ch mit
eil des
et sich
n Ende
Vagus
beiden

C. Elze del.
A. Wingen pinx.

oft nicht zu ziehen ist. Immerhin lässt sich ein Austausch von Fasern nicht mit Sicherheit erkennen. Der Hypoglossus selbst biegt fast rechtwinklig nach vorn um und endigt in der Gegend der Thyreoidea mediana. In der Fortsetzung des Stammes lässt sich der Ramus descendens (Textfig. 5 u. 6) der ventralen Wand der Vena jugularis anliegend ein Stück weit kaudal verfolgen.

Fig. 5

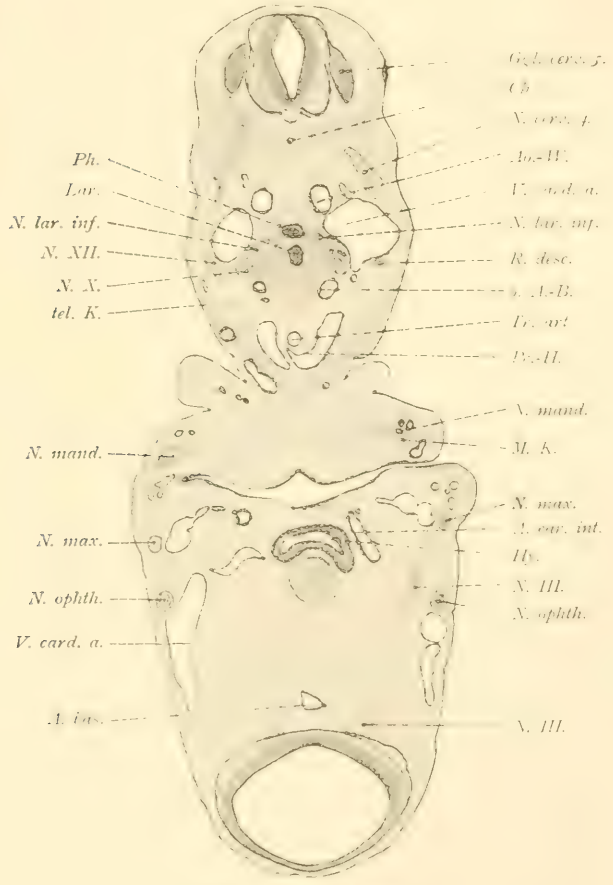

(Schnitt 21 . Vergr. .)

Fig. 6.

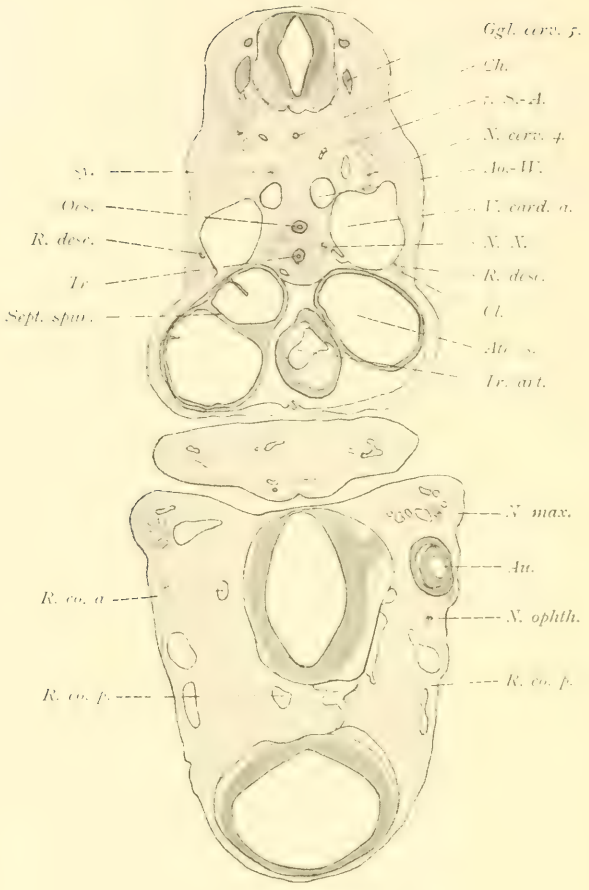

(Schnitt 237) Vrgr. 20.

Über die topographischen Beziehungen der Hirnnerven zu einander und zu den Nachbargebilden geben die Rekonstruktionen (Taf. 14 u. 15, Fig. 1 u. 2) Aufschluss, zum Teil wird bei Besprechung der Arterien und Venen des Kopfes im besonderen davon die Rede sein.

Die Anlagen der Spinalnerven konnte ich rechts bis zum 2., links bis zum 3. N. sacralis mit Sicherheit nachweisen.

Weiter kaudal sind keine ventralen Wurzeln mehr erkennbar. Alle Spinalnerven sind durch Verbindungszweige mit einander verbunden, ausser Nn. thoracales VI—VIII und Nn. sacrales II u. III (vgl. Taf. 14, Fig. 1). Auch zwischen N. thoracalis XII und N. lumbalis I konnte ich keine Anastomose nachweisen. — Die beiden ersten Cervicalnerven gehen, wie oben erwähnt wurde, vollständig, der dritte zum Teil in den Hypoglossus über. Aus dem 3.—5. Cervicalnerven geht der N. phrenicus (Text-Fig. 13) hervor, der fast rechtwinklig von der Anlage des Plexus cervicalis abbiegt, die Membrana pleuro-pericardiaca aber noch nicht erreicht. Aus der Anlage des Plexus brachialis treten zwei ungegliederte Nervenplatten (Taf. 17/18, Fig. 1 u. 2, Textfig. 15 u. 16) in die Extremität ein: eine dorsale und eine ventrale. Aus diesen Nervenplatten beginnen einzelne Nervenstämme hervorzusprossen, jedoch sind sie noch so kurz und in ihrer Lage so unbestimmt, dass man nicht sagen kann, welchen späteren Nerven sie entsprechen. — Die Thorakalnerven treten durch je zwei Zweige mit dem Grenzstrang des Sympathicus in Verbindung (Textfig. 27). — Der Plexus lumbo-sacralis, gebildet von Nn. lumbales I—V und N. sacralis I (rechts nur bis N. lumbalis V), stellt eine ungegliederte Platte dar. In der hinteren Extremität finden sich infolgedessen noch keinerlei Nerven.

Vom Sympathicus ist noch wenig mehr vorhanden als die Anlage des Grenzstranges, die von Ganglienmassen gebildet wird, welche sich jederseits dorso-lateral zur Aorta bezw. deren Wurzeln finden. Innerhalb dieser Ganglienhaufen sind noch keine Nervenfasern zu erkennen. Ob daher das in Textfig. 4 dargestellte, medial vom Ggl. Gasseri gelegene Nervenbündel, das fast völlig frei von Ganglienzellen ist, dem Sympathicus zugehört, was seiner Lage nach nicht unmöglich wäre, mag dahingestellt sein. Ich habe keine Verbindung von ihm zum Grenzstrang erkennen können.

Sinnesorgane. Die Anlage des Geruchsorgans wird durch die noch sehr flachen Riechgrübchen dargestellt (Taf. 19/20, Fig. 5, Textfig. 16 u. 24).

Das Ohrbläschen (Taf. 14 u. 15, Fig. 1 u. 2, Textfig. 1 u. 2) ist ungegliedert und zeigt noch keine Andeutung einer Grenze zwischen Labyrinth- und Schneckenteil. Das Gl. vestibulare liegt ihm so dicht an, dass die Grenzen meist verwischt sind. Das Ggl. cochleare ist stets, wenn auch nur durch eine zarte Linie ohne Zwischenschaltung von Mesodermzellen von ihm getrennt. Der Ductus endo-lymphaticus ist etwa 300 μ lang.

Die Augenbecher stehen durch die hohlen Augenbecherstiele mit dem Zwischenhirn in Verbindung (Taf. 19/20, Fig. 1—3, vergl. auch Fuchs (1903) Fig. 125, pag. 340 und Toldt (1903) Fig. 1397). Ob der Zwischenraum zwischen den beiden Blättern der Augenbecher, dem Sinnesblatt und Pigmentblatt der Retinaanlage, beim lebenden Embryo so gross war, wie ihn die Fig. 1—3, Taf. 19/20 zeigen, oder ob sich die beiden Blätter in grösserer Ausdehnung berührten, muss dahingestellt bleiben. Es ist sehr wohl möglich, dass das protoplasmareiche Sinnesblatt trotz der guten Fixierung des Embryo geschrumpft ist und sich dadurch von dem Pigmentblatt etwas entfernt hat. — Im Pigmentblatt finden sich die ersten Spuren von Pigment. — Das Linsenbläschen ist geschlossen, die Verschlussstelle ist aber noch deutlich zu erkennen (Taf. 19/20, Fig. 1). Über ihr ist das Epithel eine einfache Lage platter Zellen (Taf. 19/20, Fig. 2 u. 3), in ihrer nächsten Umgebung dann zweischichtig: eine Lage kubischer Zellen, auf der hier und da platte Zellen aufliegen — Sinnesschicht und Deckschicht des Ektoderms. Man hat den Eindruck, als schöbe sich über die Verschlussstelle des Linsenbläschens zunächst die Deckschicht hinüber und erst dort, wo die Loslösung des geschlossenen Bläschens vom Ektoderm erfolgt, auch die Sinnesschicht. — Im Innern des Bläschens, dessen proximale Wand bereits etwas verdickt ist, findet sich dieser dicht anliegend und

an einzelnen Stellen nicht gegen sie abgrenzbar ein Komplex degenerierender Zellen (Taf. 19/20, Fig. 1—3), von denen einzelne verstreut auch sonst in dem Hohlraum bemerkbar sind. Es sei bei dieser Gelegenheit auf einen ganz ähnlichen Befund im Medullarrohr des Schwanzes (Taf. 19/20, Fig. 7 u. 8) hingewiesen, auch dort ein umschriebener Haufen in Degeneration begriffener Zellen, der der Wand des Zentralkanals dicht anliegt, so dass die Grenzen zwischen beiden zum Teil verwischt sind. — Der Glaskörperraum ist gegen das umgebende Mesoderm scharf abgesetzt (Taf. 19/20, Fig. 1—3), und nur mit den Gefässen treten wohl Mesodermzellen in ihn ein. Sonst enthält der Glaskörperraum nur wenige vereinzelte Zellen. Ob diese vielleicht aus der Retina stammen und solchen gleichzustellen sind, deren Kerne in der sonst kernfreien inneren Zone der Retina sich finden (Taf. 19/20, Fig. 1—3), ist nicht zu entscheiden. Um die Notwendigkeit grosser Vorsicht bei der Erledigung dieser Frage zu erklären, sei einer Beobachtung von Lieberkühn (Strahl und Carius 1889, Fussnote auf pag. 242) gedacht, der ähnliche Zellen bei Stichlingsembryonen in den Glaskörperraum vor und wieder in die Retina zurückwandern sah.

Im Anschluss an die Sinnesorgane mögen einige Worte über das Integument gesagt werden. Das Epithel, das den Körper umgibt, ist an den dorsalen und ventralen Flächen eine einfache Lage niedriger kubischer Zellen (Taf. 19/20, Fig. 4, 6—9). An der lateralen Körperwand, über den Extremitäten, in der Nasen-, Mund- und Kiemengegend wird es aus mehreren Lagen kubischer bis zylindrischer Zellen gebildet (Taf. 19/20, Fig. 1—3). Über den Zellen der Sinnesschicht des Ektoderms finden sich allerwärts die platten, endothelartigen Zellen der Deckschicht (siehe die gleichen Figuren). An der Kante der Extremitäten findet sich die bekannte Verdickung des Epithels (Textfig. 15, 16, 24—26, 29). — Die Milchdrüsenanlage ist noch nicht abgegrenzt, man

kann höchstens von einem »Milchstreifen« sprechen (Textfig. 25—28), der durch die zylindrische Form und den grösseren Protoplasmareichtum seiner Zellen vor dem übrigen Ektoderm der lateralen Körperwand ausgezeichnet ist und sich etwa von der Achselhöhle bis zum Beginn der hinteren Extremität erstreckt.

Darmsystem und Lungen.

Kiemendarm. Am Boden der Mundhöhle findet sich ein deutliches Tuberculum impar (Textfig. 4), ein kräftiger Zungengrundwulst (Textfig. 3) und die beiden Arywülste (Textfig. 7. u. 8). Vom Dach der Mundhöhle stülpt sich die Hypophysenanlage (Textfig. 5) zweizipflig gegen den Boden des Zwischenhirns vor. Die ersten drei Schlundtaschen zeigen keine Besonderheiten. Die Verschlussmembran der zweiten Tasche ist auf der rechten Seite eingerissen, so dass die Kiemenspalte offen ist (Textfig. 4 u. 7). Der ventrale Fortsatz der dritten ist noch rein epithelial, es kann also von einer Thymusanlage noch nicht gesprochen werden. Auf die Verhältnisse bei der vierten Schlundtasche soll mit Rücksicht auf die Deutung des sogen. postbranchialen Körpers, der lateralen Thyreoideaanlage etwas näher eingegangen werden. Die vierte Schlundtasche (Textfig. 4, 7—12) besitzt zunächst die gleichen Charaktere wie die dritte: sie steht in ziemlich hoher Ausdehnung mit dem Ektoderm in Berührung und besitzt einen deutlichen ventralen Fortsatz. Es sei hierauf besonders hingewiesen, da dieser ventrale Fortsatz gegebenenfalls einem Thymusmetamer Ursprung geben könnte, worauf von Groschuff (1896) besonderes Gewicht gelegt worden ist. Der ventrale Fortsatz der vierten Tasche ist auch von anderen Autoren beschrieben und abgebildet worden, z. B. Zimmermann (1889), Mall (1891), Piper (1900), Tandler (1902). Er scheint danach beim Menschen ein konstantes Vorkommnis zu sein und sollte bei der

Aufstellung eines Schemas der Kiemenderivate in der Weise berücksichtigt werden, wie es Groschuff (1896) tut, wobei allerdings vorläufig noch unentschieden bleiben muss, ob er stets ein Thymusmetamer liefert. — Von der dorso-lateralen Wand der vierten Schlundtasche geht nun der »postbranchiale Körper« als ein weit kaudal reichendes Divertikel hervor, dem gegenüber sich eine kurze zapfenförmige Verdickung und eine leichte Einsenkung des Ektoderms findet (Textfig. 4 u. 7—12).

Fig. 7.



(Schnitt 190). Vrgr. 40.

Fig. 8.

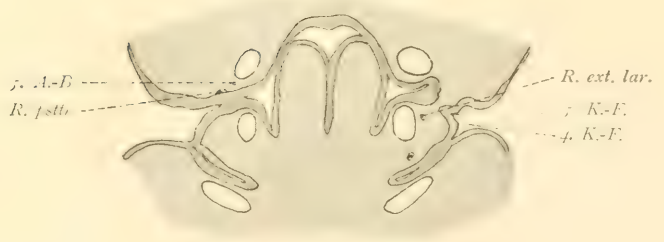

(Schnitt 193). Vrgr. 40.

Fig. 9.

(Schnitt 197). Vrgr. 40.

Fig. 10.

(Schnitt 199). Vrgr. 40.

Fig. 11.

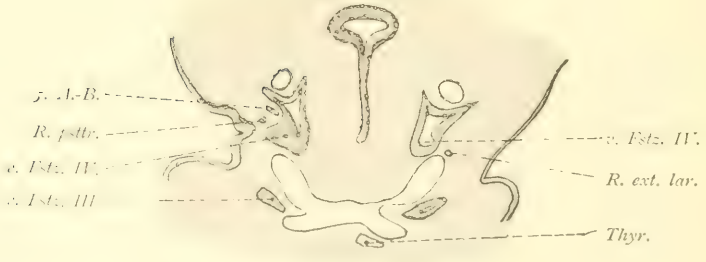

(Schnitt 200). Vrgr. 40.

Fig. 12.

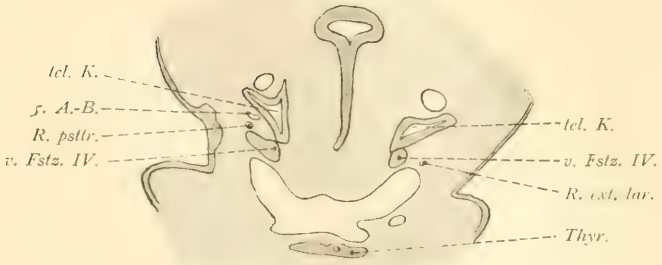

(Schnitt 202). Vrgr. 40.

In dem mesodermalen Gewebe zwischen der vierten Schlundtasche und »postbranchialem Körper« liegt der oben beschriebene Ramus posttrematicus IV des Vagus. Der ventralen Wand des »postbranchialen Körpers« anliegend verläuft ein feines Gefäss, das aus dem Pulmonalisbogen entsprungen ist, das Rudiment des fünften Kiemenarterienbogens (vgl. unten). Die geschilderten Verhältnisse sind rechts deutlicher ausgesprochen als links. Es ist nun die Frage, lässt sich aus dem Verhalten des »postbranchialen Körpers« zur vierten Kiementasche, zu Nerven und Gefässen und zum Ektoderm irgend ein Schluss auf seine morphologische Bedeutung ziehen? Ich glaube diese Frage dahin beantworten zu dürfen, dass alles dafür spricht, dass der »postbranchiale Körper« als zum Kiemendarm gehörig aufzufassen ist. Greil (1905) führt für Acanthias und anure Amphibien den Nachweis, dass der »postbranchiale Körper« einer rudimentären, nicht mehr zur vollen Ausbildung kommenden Kiementasche angehört, und gibt ihm deshalb den Namen »ultimobranchialer Körper«. Derselbe (1906) hat gezeigt, dass bei Ceratodus der »ultimo-(telo-)branchiale Körper« als ventraler Fortsatz der siebenten Kiementasche erscheint, die allerdings das Ektoderm nicht erreicht. Für Säugetiere ist die branchiale Natur des in Frage stehenden Gebildes kürzlich von Lewis

(1906) in Abrede gestellt worden. Sein Material, Kaninchen und Schwein, scheint jedoch für die Lösung dieser Frage entschieden ungeeignet zu sein, da bei beiden Formen, wie die entsprechenden Normentafeln [Keibel (1897), Minot u. Taylor (1905)] lehren, schon die vierte Kiementasche so rudimentär ist, dass sie das Ektoderm nicht mehr berührt. Trotzdem würde sich auch bei diesem Material an einer Reihe von Plattenmodellen sicherlich wohl mehr erkennen lassen als an schematisierten graphischen Profilrekonstruktionen, die für die Erforschung der Verhältnisse am Kiemendarm viel zu unklare Bilder liefern und deshalb wohl nicht die geeignete Methode darstellen. — Die Plattenmodelle, die ich vom Kiemendarm des Embryo I angefertigt habe, zeigen ganz ähnliche Beziehungen des »postbranchialen Körpers« zu den ausgebildeten Kiementaschen wie die Modelle von Greil (1905). Auch das Vorhandensein von typischen, einem vierten Kiemenbogen zugehörigen Gebilden — fünften Kiemenarterienbogen, Vagusast, äussere Kiemenfurche — scheint mir die Auffassung zu rechtfertigen, dass wir es mit einer rudimentären Kiementasche zu tun haben. Dazu kommt die Beobachtung von Hammar (1904, pag. 508, Fussnote), welche zeigt, dass, wenn auch wohl nur ausnahmsweise, ein menschlicher Embryo (5 mm Nl) fünf ausgebildete Kiementaschen besitzen kann, die sämtlich das Ektoderm erreichen. Einer brieflichen Mitteilung von Herrn Prof. Hammar entnehme ich, dass sich bei diesem Embryo die Anlage der lateralen Thyreoidea, also der »postbranchiale Körper«, als eine »Ausbuchtung der kurz dauernden fünften Tasche« darstellt. Die Beobachtung von Hammar scheint mir für die Lösung der Frage entscheidend zu sein. Wenn in einer Reihe von Fällen — ich erinnere an die Vermutungen, die z. B. Zimmermann (1889), Piper (1900) und Tandler (1902) ausgesprochen haben — das Verhalten des »postbranchialen Körpers« zu den Gebilden der Umgebung es wahrscheinlich macht, dass er einer fünften Kiemen-

tasche angehört, und wenn ein weiterer Befund lehrt, dass eine solche Kiementasche tatsächlich voll entwickelt sein kann, so dürfte die Schlussfolgerung nicht zu umgehen sein, dass der postbranchiale Körper einer Kiementasche angehört, die freilich in den meisten Fällen nicht mehr voll zur Entwickelung kommt. Es unterliegt danach wohl keinem Zweifel, dass auch beim Menschen für die Anlage der lateralen Thyreoidea die Bezeichnung »telobranchialer Körper« die richtigere ist, da mit ihr am einfachsten die branchiale Natur bezeichnet ist. Hervorheben möchte ich ausdrücklich, dass der telobranchiale Körper nicht einer ganzen Kiementasche entspricht, sondern nur einem Teil. Er erscheint als das Derivat der letzten — rudimentär gewordenen — Kiementasche.

Die Anlage der Thyreoidea mediana ist zweilappig, im linken Lappen zeigt sich ein deutliches Lumen (Textfig. 12). Seitliche Sprossen sind noch nicht aufgetreten. Sie liegt dem Truncus arteriosus dicht an der Stelle des Abganges der Aorten-

Fig. 13.

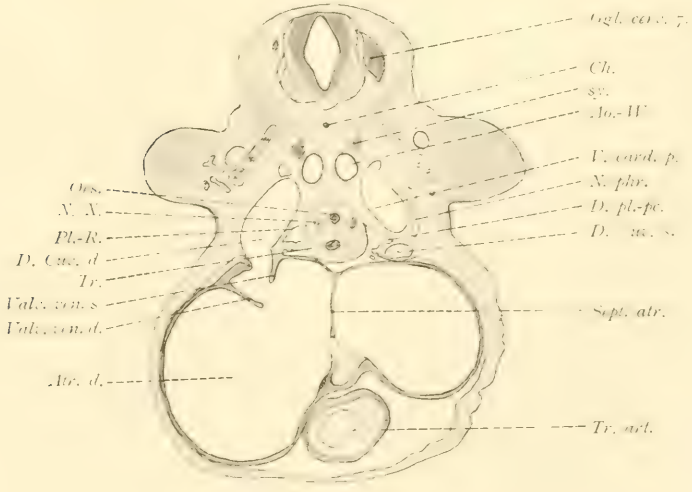

(Schnitt 277). Vrgr. 20.

bogen an (Taf. 14, Fig. 1). Vom Ductus thyreoglossus lässt sich, auch in Resten, nichts mehr nachweisen.

Rumpfdarm. Der querovale Pharynx geht allmählich in den kreisrunden Oesophagus über (Textfig. 4—6, 13—16, 24), dessen mesodermale Umgebung deutlich eine konzentrische Anordnung ihrer Elemente erkennen lässt. Der spindelförmige Magen (Taf. 15, Fig. 2, Textfig. 25—27) liegt im Gebiet des 7. Cervical- bis 3. Thorakalsegmentes. Er hat seine Drehung um die Sagittalachse annähernd vollendet, so dass seine ursprünglich linke Seite nach ventral, die rechte nach dorsal schaut.

Cardia und Pylorus sind noch nicht scharf abgegrenzt. Das Duodenum ist infolge starker Wucherung seines Epithels fast undurchgängig [vgl. Tandler (1900)]. Der Dünndarm bildet eine einfache Schlinge (Taf. 14, Fig. 1), deren Scheitel im Bereiche des Nabelstranges gelegen ist. Die Abgangsstelle des Ductus vitello-intestinalis vom Dünndarm ist nicht mehr kenntlich. Der Dottergang selbst beginnt ein Stück weit vom Scheitel der Darmschlinge entfernt (Taf. 14, Fig. 1). An seinem Beginn zeigt er ein weites Lumen, im weiteren peripheren Verlauf ist er nur noch streckenweise mit einem Lumen ausgestattet, sonst ist er als epithelialer Strang (Textfig. 26) zwischen Dotterarterie und -vene bis zur Durchtrennungsstelle des Nabelstranges verfolgbar. — An der Stelle des Abganges des Dottersticles findet sich an der Darmwand ein aus Mesoderm bestehendes Anhängsel (Taf. 16, Fig. 3, †), wie es ähnlich auch von Mall (1891) abgebildet worden ist, ein kurzes Stück weiter kaudal noch ein zweites, wenn auch kleineres (Taf. 16, Fig. 3, ††). — Die Anlage des Coecum stellt sich als eine ampullenartige Erweiterung des Darmrohres dar, sie liegt entgegen dem späteren Verhalten, auf der linken Seite, nicht weit von der Medianebene entfernt. — Der Enddarm mündet in die Kloake, deren Aufteilung in Darmbucht und Harnblasenbucht bereits begonnen hat. Von der Darmbucht geht der Schwanzdarm aus, der sich noch

ohne Unterbrechung als ganz dünner epithelialer Strang bis zur Schwanzspitze verfolgen lässt (Taf. 19/20, Fig. 6—9). An seinem Ursprung und Ende erweitert er sich und besitzt ein Lumen. Die Harnblasenbucht verschmälert sich kranialwärts sehr stark, so dass der Urachus an seinem Beginn ein dünner Gang mit sehr feinem Lumen ist. Innerhalb des Nabelstranges erweitert er sich dann beträchtlich (Textfig. 14).

Lungen. Das Lumen der Larynxanlage ist nicht durchgängig (Textfig. 4, 7—12). Die Trachea teilt sich in der Höhe des 6. Rumpfsegmentes in die beiden Bronchen, die entsprechend ihrer späteren Weiterentwickelung bereits 2 bezw. 3 Auftreibungen zeigen (Taf. 14, Fig. 1, Taf. 15, Fig. 2, Taf. 17/18, Fig. 6). Auch an der mesodermalen Lungenanlage sind äusserlich die künftigen Lappen schon angedeutet (Taf. 17/18, Fig. 5). Vgl. auch die Angaben von Narath (1901).

Leber, Pankreas, Milz. Die Leber (Textfig. 24—28) reicht etwa vom 7. Cervical- bis zum 5. Thorakelsegment. Die rechte Hälfte ist stärker entwickelt und grösser als die linke, die in ihrer Ausdehnung besonders durch den Magen stark beeinträchtigt ist. Im Vergleich mit der erwachsenen Leber ist trotzdem der links von der Medianebene gelegene Teil sehr gross. Die Oberfläche der Leber ist glatt und zeigt noch keine Andeutung der späteren Lappen. Nur ein geringer Abschnitt der Leber erreicht die ventrale Leibeswand dicht über der Anheftung des Nabelstranges, der weitaus grösste Teil ihrer ventralen Fläche bildet mit ihrem bindegewebigen Überzug die Dorsalwand der Pericardialhöhle. — Auf der rechten Seite findet sich auf 9 Schnitten (zu 10 μ) unweit vom Ductus venosus Arantii innerhalb der Lebertrabekel ein kleiner mit zylindrischem Epithel ausgekleideter Gang, der an seinem Ursprung und Ende nicht deutlich gegen die Leberzellen abgrenzbar ist. Ein Stück weit besitzt er ein feines Lumen. Ein ähnlicher Befund liess sich bei dem Embryo III erheben. — Die soliden Anlagen der

Fig. 14.



(Schnitt 292). Vrgr. 20.

Fig. 15.



(Schnitt 301). Vrgr. 20.

Lebergänge vereinigen sich mit der gleichfalls soliden Gallenblasenanlage (Textfig. 28) zum Ductus choledochus. Von diesem geht kurz vor seiner Einmündung in den Darm die unpaare ventrale Pankreasanlage aus. Kranialwärts liegt über ihm das dorsale Pankreas (Textfig. 28), das wie das ventrale ein Lumen besitzt. — Die Anlage der Milz stellt sich als eine hügelartige Erhebung des dorsalen Magengekröses dar (Taf. 16. Fig. 3, Textfig. 26 u. 27), wie sie bereits von Hochstetter (1903) beschrieben worden ist (vergl. auch Hertwig (1902), Fig. 563, pag. 610).

Urogenitalsystem.

Die Anlagen der Keimdrüsen bildet eine Wucherung des Coelomepithels der Urnierenfalten und des darunterliegenden Mesoderms. Ihre Grenzen nach kranial und kaudal lassen sich nicht feststellen. Urgeschlechtszellen konnten nicht mit Sicherheit nachgewiesen werden.

Die Urniere (Textfig. 25—29) erstreckt sich etwa vom 1. Thorakal- bis zum 3. Lumbalsegment. Sie beginnt mit einem Malpighi'schen Körperchen, von dessen Ausführungsgang der Beginn des Wolff'schen Ganges nicht scharf zu trennen ist. Im ganzen wird sie gebildet von 27 Malpighi'schen Körperchen mit gewundenen Kanälchen. Die Malpighi'schen Körperchen zeigen, wie schon aus ihrer Zahl sich ergibt — 27 Malpighi'schen Körperchen verteilen sich auf 15 Segmente — ebensowenig als ihre zu- und abführenden Gefässe segmentale Anordnung. Die letzten fünf haben noch den Charakter der primitiven Segmentalbläschen (Textfig. 29), ihre Ausführungsgänge erreichen aber alle das Epithel des Wolff'schen Ganges. Hinter dem letzten Segmentalbläschen findet sich beiderseits noch eine kleine umschriebene Mesodermverdichtung (Textfig. 29).

Die Wolff'schen Gänge münden in die Harnblasenbucht der Kloake, sie sind an ihrem Ende beträchtlich erweitert (Taf. 14, Fig. 1). Aus ihrem kaudalen Abschnitt geht der kurze Nierengang hervor. Die Anlage des Nierenbeckens zeigt noch keinerlei Aussprossungen (Taf. 14, Fig. 1). Sie wird umgeben von verdichtetem Mesoderm, dem Nierenblastem, in dem sich sehr zahlreiche Kernteilungsfiguren vorfinden.

Die Anlagen des Rindenteils der Nebennieren sind unzweifelhaft vorhanden, doch muss wegen der ungünstigen Färbung von eingehenderen Angaben über sie Abstand genommen werden.

Fig. 16.

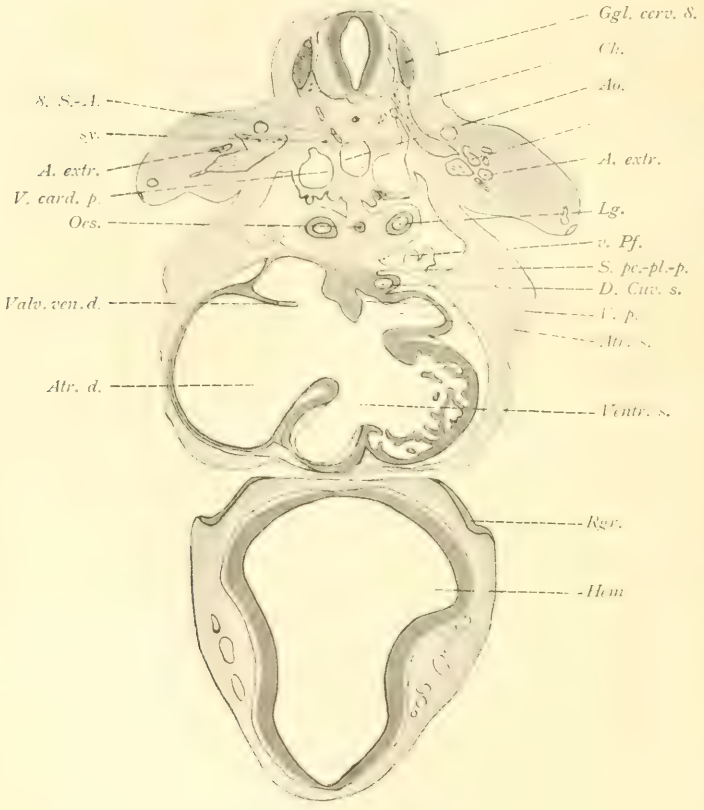

(Schnitt 314). Vrgr. 20.

Fig. 3.

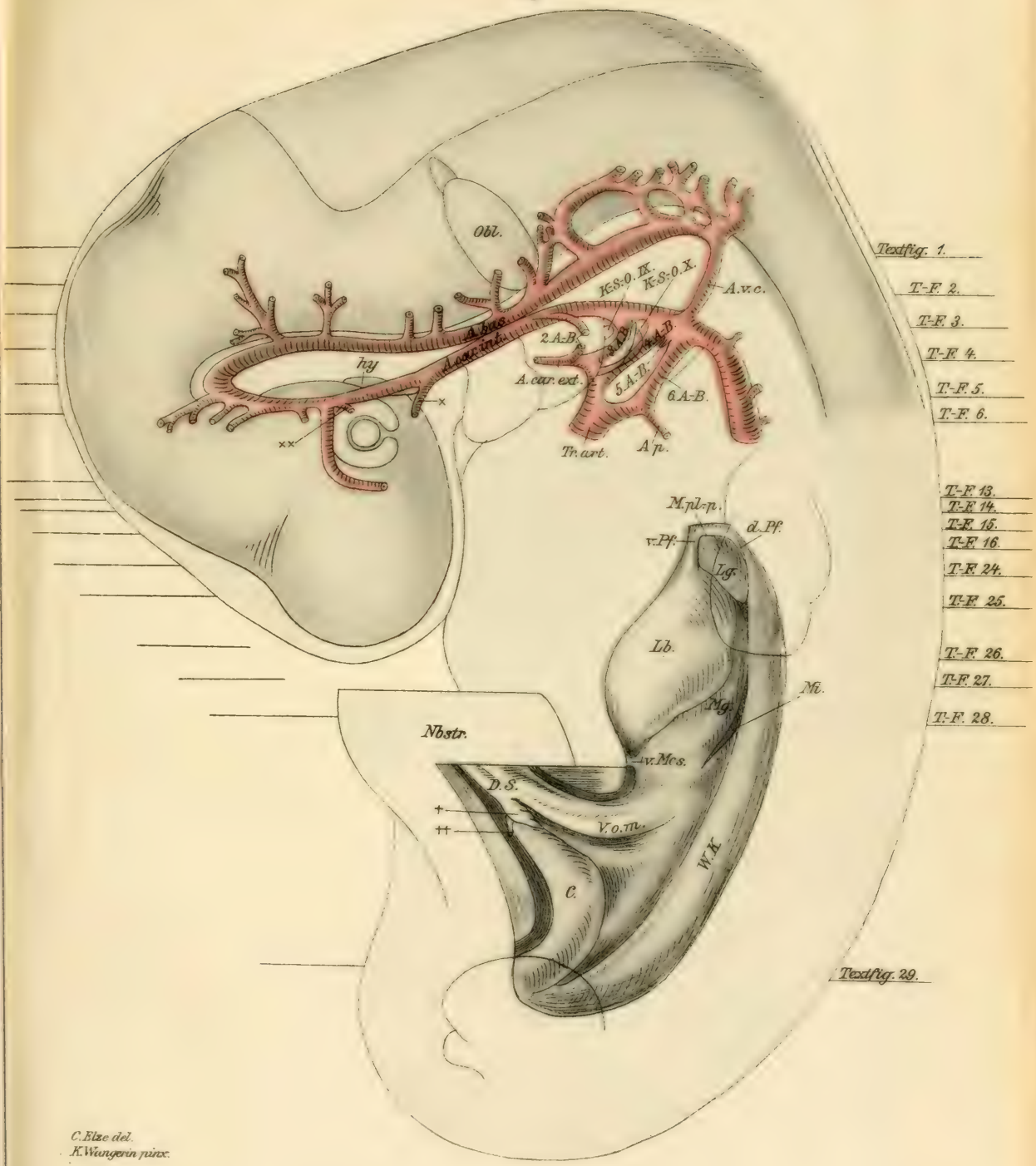

C. Elze del.
K. Wangerin pinx.

C. Elze del.
K. Wangerin pinx.

Verlag von J. F. Bergmann in Wiesbaden.

Die WOLFF'schen Gänge münden in die Harnblasenbucht der Kloake, sie sind an ihrem Ende beträchtlich erweitert (Taf. 14, Fig. 1). Aus ihrem kaudalen Abschnitt geht der kurze Nierengang hervor. Die Anlage des Nierenbeckens zeigt noch keinerlei [illegible] (Taf. 14, Fig. 1). Sie wird umgeben von verdichtetem Mesoderm, dem Nierenblastem, in dem sich sehr zahlreiche [illegible] finden.

Die Anlagen [illegible] der Nebennieren sind umfangreich [illegible] vor den [illegible] der ungefähr [illegible] Lage [illegible] werden.

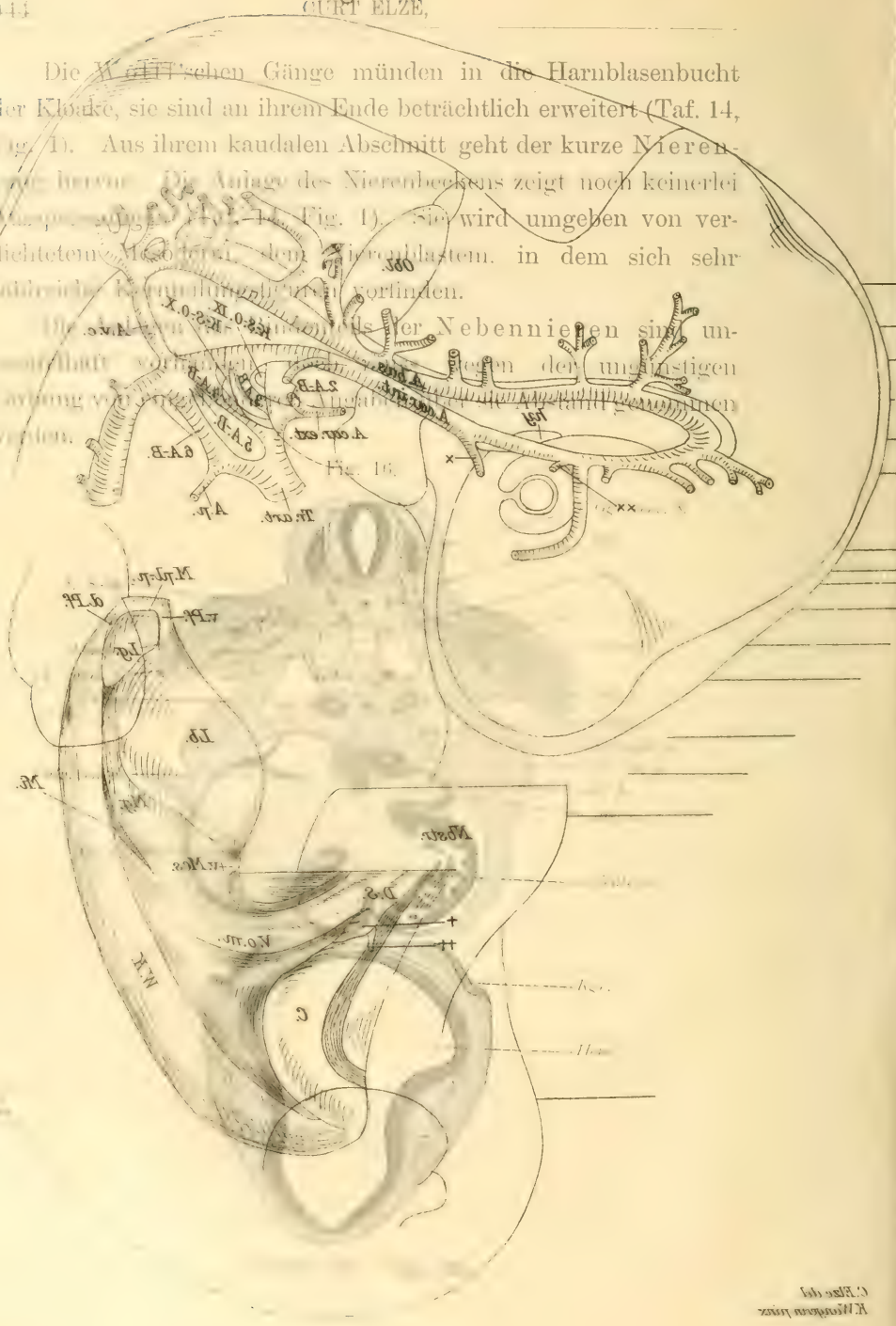
Fig. 16.
Ob.
Ao.
A. coel.
A. mes. sup.
A. mes. inf.
A. ren.
A. gen.
A. ur.
Ve. card.
Ve. ren.
Ve. gen.
Ve. ur.
Ve. ca.
Ve. ca. sup.
Ve. ca. inf.
Ve. sub.
Ve. jug.
Ve. ca. ant.
Ve. ca. post.
Ve. ca. com.
Ve. ca. com. sin.
Ve. ca. com. dex.
Ve. ca. com. sin.
Ve. ca. com. dex.
Ve. ca. com. sin.
Ve. ca. com. dex

C. Elze del.
K. Wangerin pinx.

Verlag von J. F. Bergmann in Wiesbaden.

Fig. 17.

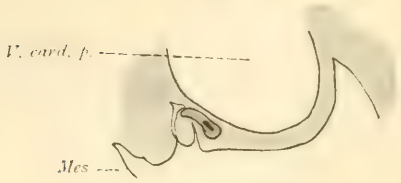

a. (Schnitt 315).

b. (Schnitt 316).

c. (Schnitt 318).

Vrgr. 80.

Auf der linken Seite findet sich an der Grenze zwischen 7. und 8. Rumpfsegment, also etwas kranial vom Beginn der Urniere und ohne jeden Zusammenhang mit ihr ein sogenanntes »Vornierenrudiment« (Textfig. 16 u. 17 a—c): Ventral von der V. cardinalis posterior ist auf 8 Schnitten von 10 μ ein von Zylinderepithel ausgekleidetes Kanälchen sichtbar, das keine deutliche Beziehung zum Coelomepithel besitzt. Von ihm aus geht ein kurzer Gang in ein glomerulusartiges Gebilde, das frei in die Leibeshöhle hineinragt (Textfig. 17 a—c).

Dem Beschriebenen ähnliche Bildungen finden sich bei dem Embryo II (Textfig. 18—23), nur ist insofern das Verhalten interessanter, als hier das Kanälchen unzweifelhaft mit dem Coelomepithel in Zusammenhang steht, wenn sich auch keine

Kommunikation mit der Leibeshöhle nachweisen lässt. Ausserdem liegt der zugehörige »freie Glomerulus« mehr lateral und direkt am kranialen Ende der Urniere, aber ohne Verbindung mit ihr, im Gebiet der 9. Wirbelanlage (Textfig. 19—23). Auf der rechten Seite des Embryo lässt sich in der Höhe des gleichen Rumpfsegmentes wie links eine Strecke weit ein Kanälchen verfolgen, das in einer Falte gelegen ist, die gegen das Lumen der Vena cardinalis vorspringt (Textfig. 18). Von diesem Kanälchen geht ein zweites ab, das in einer glomerulusartigen Bildung endigt (Textfig. 19—23). Diese liegt in dem

Fig. 18.

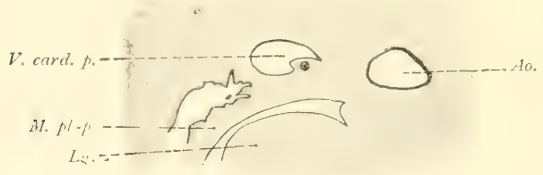

Embryo II.
(Schnitt 367). Vrgr. 40.

Fig. 19.

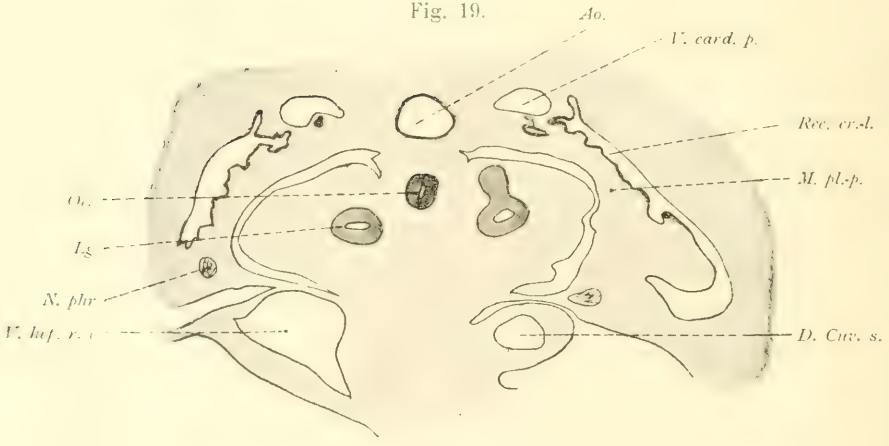

Embryo II.
(Schnitt 372). Vrgr. 40.

Fig. 20.

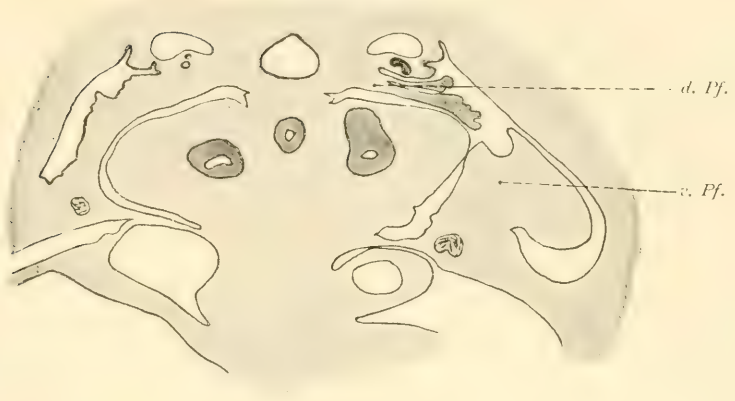

Embryo II.
(Schnitt 374). Vrgr. 40.

Fig. 21.

Embryo II.
(Schnitt 377) Vrgr. 40.

Fig. 22.

Embryo II.
(Schnitt 379). Vrgr. 40.

Fig. 23.

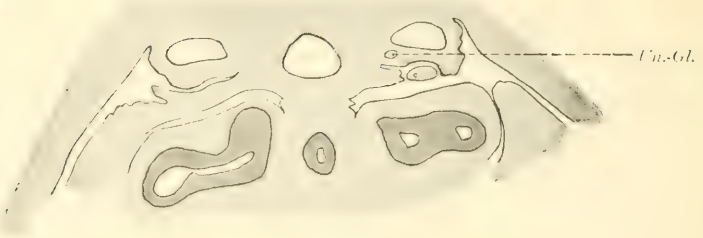

Embryo II.
(Schnitt 381). Vrgr. 40.

Spalt, den der gabelförmig auslaufende dorsale Zwerchfellpfeiler bildet. — Eine sichere Entscheidung darüber, ob es sich bei den beschriebenen Bildungen um Rudimente der Vorniere handelt oder nicht, ist zur Zeit nicht möglich. Sie sind in ähnlicher Ausbildung für Mensch und verschiedene Säuger mehrfach beschrieben worden, und einige Autoren — Tourneux et Soulié (1903), Bayer (1903), Gage (1905) — deuten ihre Befunde direkt als Vornierenrudimente, andere – Janosik (1887), Mc Callum (1902), Felix (1904), Tandler (1905), Keibel (1905) — nur mit mehr oder weniger Vorbehalt. Bei Tarsius spectrum hat Keibel (1905) gezeigt, dass Glomeruli der Urniere nach aussen verlagert werden, und Rob. Meyer (1904) beschreibt bei sehr jungen menschlichen Embryonen einen Zusammenhang des Urnierenganges mit dem Coelomepithel, offene Verbindung zwischen Urnierenbläschen und Leibeshöhle und epitheliale Verbindungsbrücken zwischen ihnen und dem Coelomepithel. Dadurch ist die Deutung der oben beschriebenen Bildungen, obwohl ein »äusserer Glomerulus« vorliegt, nicht einwandfrei möglich. Auch bezüglich der »Nephrostome« ist grosse Vorsicht am Platze. Was auf dem Querschnittsbild als »trichterförmige Einziehung« der hinteren Leibeswand erscheint, ist noch nicht ohne weiteres ein rudimentärer Vornierentrichter. Ein Blick auf die laterale Fläche der Membrana pleuro-

peritonealis und den dorsalen Zwerchfellpfeiler des Embryo II (Textfig. 19 u. 20) lehrt, dass dort vielfach derartige Bildungen vorkommen. Eine sichere Entscheidung in dieser Frage ist jedenfalls noch nicht zu treffen, solange nicht die Entwicklung der fraglichen Bildungen festgestellt ist.

Herz und Gefässe.

Das Herz (Textfig. 5, 6, 13—16, 24, 25) entspricht seiner Ausbildung nach einer Zwischenstufe zwischen Stadium 4 und 5 der Born'schen Modellserie von Kaninchenembryonen. Die

Fig. 24.

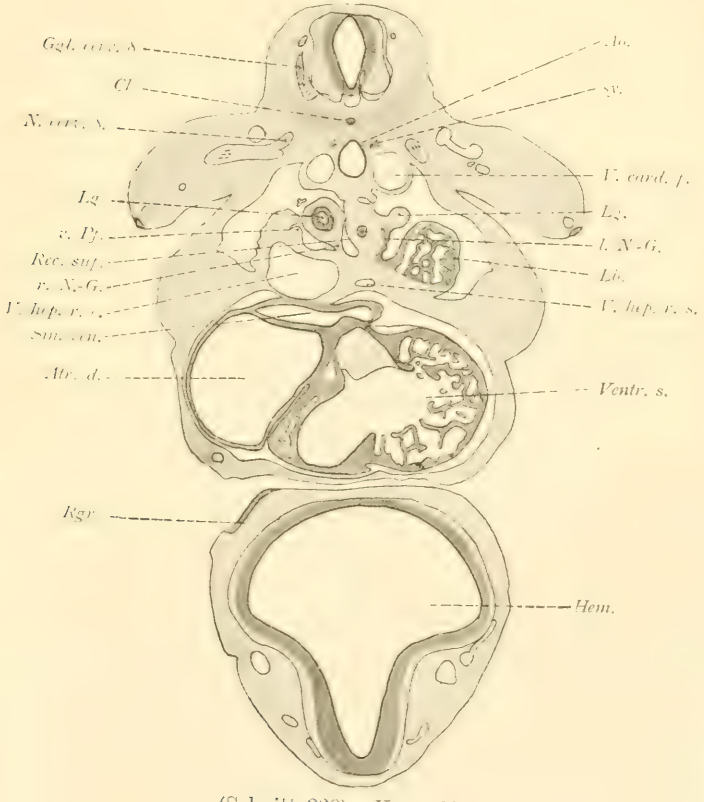

(Schnitt 332). Vrgr. 20.

Aufteilung des Truncus arteriosus hat begonnen, sodass die sechsten Kiemenarterienbogen bereits aus einem, wenn auch noch sehr kurzen gemeinsamen Stamm hervorgehen. Kaudal vom Ende des Truncusseptums liegen die beiden Bulbuswülste, der dorsale und ventrale, eine Strecke weit dicht aneinander. Sie beschreiben von kranial nach kaudal eine ventral offene Spiralwindung nach links, und zwar im ganzen etwa $^1/_4$ einer Umdrehung. Ausser den beiden genannten Bulbuswülsten sind eine Strecke weit noch zwei weitere Verdickungen des Endothels erkennbar, sodass 4 Bulbuswülste auf dem Schnitt erscheinen. [Vergl. Langer (1895).]

Fig. 25.

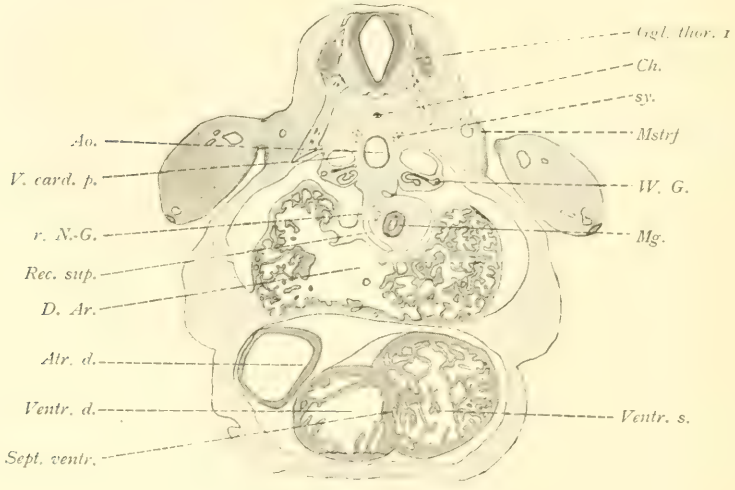

(Schnitt 350). Vrgr. 20.

Die Ventrikel stehen unter einander in weiter Verbindung. Das Ventrikelseptum ist aber bereits als eine niedrige Leiste angelegt. Auch die Vorhöfe kommunizieren mit einander. Das sichelförmige Vorhofsseptum (Septum I von Born) erreicht mit seinen beiden Ausläufern die Endokardkissen des Ohrkanals. Eine Verdickung des Endokards an

seinem freien Rande lässt sich nicht sicher feststellen. An einer Stelle ist das Septum atriorum von einem feinen Loch durchbohrt. Ob diese Durchbohrung mit der Anlage des Foramen ovale etwas zu tun hat, muss dahingestellt bleiben. — Die Sinusklappen (Textfig. 13—15) sind gut entwickelt, kranial vereinigen sie sich zu ihrem gemeinsamen Spannmuskel, dem Septum spurium (Textflg. 6). — Der Sinus venosus hat hufeisenförmige Gestalt. Er ist stark kontrahiert, so dass er verhältnismäfsig klein erscheint. In ihn münden die beiden Ductus Cuvieri, die Vena hepatica revehens communis und die Vena hepatica revehens sinistra (vergl. unten), während sich die Lungenvene direkt in den linken Vorhof ergiesst.

Arterien (vergl. Taf. 14—16, Fig. 1—3). Es bestehen drei vollständige Kiemenarterienbogen: der dritte, vierte und sechste. Inselbildungen, wie sie Tandler (1902) beschreibt, konnte ich nicht feststellen. Vom Pulmonalisbogen geht ein kleines Gefäss ab (Textfig. 7—12), das seiner Lage nach dem Rudiment eines 5. Bogens entspricht, doch konnte ich es nicht bis zum Aortenbogen verfolgen. Die Art. pulmonales erscheinen noch sehr kurz, sie lassen sich nicht ganz bis zur Teilungsstelle der Trachea hinab verfolgen, sicherlich reichen sie aber bis in die mesodermale Lungenanlage. Als Rest der ventralen Aorta geht vom Truncus arteriosus die Art. carotis externa ab. Sie lässt sich ein Stück weit kranialwärts verfolgen, geht dann aber in ein Geflecht erweiterter Kapillaren über, das teilweise im Unterkieferbogen, teilweise im Oberkieferfortsatz gelegen ist und in letzterem vielfach mit Venen in Verbindung steht. Von dem Anfangsstück der Art. carotis externa geht im Gebiet des Hyoidbogens ein kleines Gefäss dorsalwärts ab. Ihm kommt von dorsal her ein feiner Ast der Art. carotis interna entgegen (Textfig. 3), doch stehen beide Arterien nicht in Zusammenhang mit einander. Es handelt sich wohl unzweifelhaft um den bereits unterbrochenen zweiten Kiemen-

arterienbogen. Während also der 2. Bogen wenigstens noch im Rudiment vorhanden ist, konnte ich vom 1. keine Spur mehr auffinden.

Die Art. carotis interna verläuft eine Strecke weit nach Abgabe des Rudimentes des 2. Arterienbogens astlos dicht über dem Dache der Mundhöhle. In der Gegend der Hypophysenanlage zweigt sich ein kleines Gefäss ab (Taf. 16, Fig. 3, *, Textfig. 5), das die gleiche Lage zum Mundhöhlendach zunächst beibehält, bald aber an das Gehirn herantritt. Es ist wohl das gleiche Gefäss, das Piper (1900) als Art. corporis callosi bezeichnet. Diese Bezeichnung ist jedoch nicht berechtigt, denn diese Arterie liegt ventral zum Augenbecherstiel. Die Art. cerebri anterior aber liegt dorsal zum Opticus, kann also niemals aus dem fraglichen Gefäss hervorgehen. Welcher Arterie des ausgebildeten Gehirns es tatsächlich entspricht, und ob es überhaupt bestehen bleibt, kann vorderhand nicht entschieden werden. — Nachdem die Carotis interna bisher an der Ventralfläche des Gehirns verlaufen ist, wendet sie sich jetzt mehr dorsal und zieht an der lateralen Fläche des Gehirns gegen den Isthmus hin. Dorsal vom Augenbecherstiel sendet sie um das Auge herum eine kräftige Arterie, deren Äste zum Gehirn treten. Etwas vor dem Abgang dieser Arterie geht ein feines Gefäss zum Augenbecher (Taf. 16, Fig. 3, **), das in seinem Verlauf nicht näher verfolgbar ist. Es ist der einzige Ast der Carotis interna, der direkt zum Augenbecher tritt. Trotz eifrigsten Suchens habe ich keinen finden können, aus dem die Art. hyaloidea hervorginge. Obwohl sie als verhältnismäfsig grosses Gefäss in der Augenspalte erscheint (Taf. 19/20, Fig. 1—3), konnte ich mit Sicherheit nur eine Verbindung mit dem Kapillarnetz im Oberkieferfortsatz feststellen. — Weiterhin gehen von der Carotis während ihres Verlaufes an der lateralen Fläche des Zwischen-Mittelhirns eine Reihe von kleineren und grösseren Ästen zum Gehirn. Der Hauptstamm vereinigt sich mit dem R. communicans posterior aus der Art. basilaris.

Von der dorsalen Aortenwurzel geht jederseits eine kräftige Arterie ab, die mit dem 1. Cervicalnerven verläuft, die Art. vertebralis cerebralis (His). Nahe der Ventralfläche des Rückenmarkes gibt sie einen dorsalwärts verlaufenden Ast ab, sie selbst biegt nach vorn um und vereinigt sich in der Gegend medial vom N. vagus mit dem gleichen Gefäss der anderen Seite zur Arteria basilaris (Textfig. 1—5). Diese zieht unpaar am Boden des Gehirns nach vorn und teilt sich jenseits vom Austritt des N. oculomotorius in die beiden Rami communicantes posteriores, die sich, wie oben beschrieben, mit den inneren Carotiden verbinden. Von der Art. basilaris gehen ausser einer Reihe kleinerer Gefässe einige grössere Stämme ab, die das Gehirn umgreifen und mit arteriellem Blut versorgen. Im Gebiet des Rautenhirns, kaudal vom Ohrbläschen, bis zum Ende des verlängerten Markes sind die grösseren Stämme durch eine Längsanastomose verbunden (Taf. 16, Fig. 3). Das Anfangsstück dieser Längsanastomose bildet der oben erwähnte Ast der Art. vertebralis cerebralis (His). Weiterhin sind daran beteiligt zwei Äste der Vertebralis cerebralis, die sich lateralwärts wenden und zwischen Bündeln des N. hypoglossus dorsalwärts verlaufen, ferner eine medial vom N. vagus aus der Art. basilaris hervorgehende Arterie, die von der kaudalen Abducenswurzel umgriffen wird (vergl. oben), und ein weiterer Ast der Basilaris, der in der Nähe des Ohrbläschens abgeht. Die Längsanastomose, durch welche die genannten Arterien mit einander verbunden sind, liegt zunächst lateral von den kaudalen Hypoglossuswurzeln, weiter kranial medial vom Vago-Accessorius (Taf. 14 u. 15, Fig. 1 u. 2); von ihr gehen eine Reihe von Ästen zum verlängerten Mark und zum kaudalen Abschnitt des Rautenhirns. — Ich möchte nicht unerwähnt lassen, dass sich bei den Embryonen II und III die gleichen Arterienverhältnisse am kaudalen Gehirnabschnitt finden, auch bei ihnen sind die kaudalen Äste der Art. vertebralis cerebralis, die zum

Teil zwischen Hypoglossusbündeln dorsalwärts ziehen, durch eine Längsanastomose verbunden, von der aus dann Äste zum Gehirn treten.

Die Aortenwurzeln vereinigen sich kaudal vom Abgang der Art. subclaviae, die aus den 6. Segmentalarterien hervorgehen. Die unpaare Aorta ist annähernd bis zur Schwanzspitze zu verfolgen. Von segmentalen Arterien konnte ich 28 zählen, die mit dem 2. Cervicalnerven verlaufende als erste gerechnet. An der ventralen Fläche gehen ohne segmentale Anordnung die Arterien zu den Urnierenglomeruli ab. In der Höhe der 12. Segmentalarterie entspringt die Art. coeliaca als kurzer Stamm. An ihrem Ursprung finden sich mehrere kleine Inseln. Der ziemlich kräftige Stamm löst sich bald in eine Reihe feiner Gefässe auf, deren weiterer Verlauf nicht sicher festzustellen ist. — Das Ursprungsgebiet der zweiwurzligen Art. omphalo-mesenterica liegt zwischen 12. und 14. Segmentalarterie. Sie verläuft in kranial offenem Bogen auf der rechten Seite des Darmes in einer deutlichen Falte des Gekröses in den Stiel des Dottersackes (Textfig. 26). — Die Anlage der Art. mesenterica superior ist nicht sicher nachweisbar. Die Art. mesenterica inferior erscheint als ein kurzes Gefäss, das gegenüber der 21. Segmentalarterie aus der Aorta entspringt. — Der Ursprung der Art. umbilicales liegt etwa im Gebiet der 24. Segmentalarterien. Ihr Anfangsstück umgreift die Leibeshöhle, dann liegen sie zu beiden Seiten des Allantoisganges in der ventralen Körperwand, die sie gegen die Leibeshöhle zu leicht vorbuchten. Von dem primären Ursprung aus der ventralen Wand der Aorta lässt sich nichts mehr nachweisen. Aus den Umbilicales entspringen kurz nach dem Abgang von der Aorta die Art. iliacae (vergl. unten). — Ein Stück kaudal von der letzten (28.) Segmentalarterie geht jederseits aus der ventralen Seite des Schwanzabschnittes der Aorta ein Gefäss hervor, das zur lateralen Seite des Enddarmes an

dessen Übergang in die Kloake verläuft. Dieses Gefäss muss notwendigerweise später zu Grunde gehen infolge der Rückbildung der Art. caudalis, und schon bei den Embryonen II und III habe ich keine Spur mehr von ihm auffinden können.

Fig. 26.

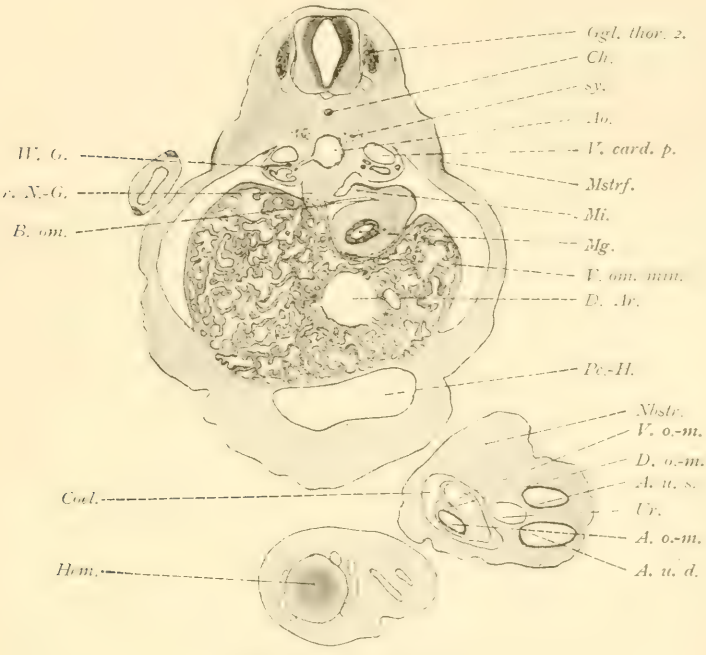

(Schnitt 386). Vrgr. 20.

Auf die Extremitätenarterien soll etwas näher eingegangen werden, da ihre Bildungsgeschichte in den Arbeiten von De Vriese (1902) und Erik Müller (1903, 1904) in einer von der bisherigen Anschauung völlig abweichenden Weise geschildert worden ist. Es sei gleich vorausgeschickt, dass sich meiner Meinung nach weder die Auffassung von De Vriese noch die von Erik Müller aufrecht erhalten lässt.

Zur richtigen Beurteilung der Arterienverhältnisse gerade in den Extremitäten ist vor allen Dingen eine Grundbedingung

zu stellen: einwandfreies Material. Diese Bedingung ist bei De Vriese und E Müller nicht erfüllt. De Vriese gibt selbst zu, dass die zu ihrer Verfügung stehenden menschlichen Embryonen schlecht konserviert waren. Wenn bei diesen Embryonen die Hauptgefässstämme in der Extremität kaum erkennbar sind oder gar fehlen, so ist dieses Verhalten mindestens zum Teil auf den schlechten Erhaltungszustand der untersuchten Embryonen zurückzuführen. Ebenso sind die Lacunes vasculonerveuses (de Vriese) anzusehen, deren Entstehung ich auf eine postmortale Veränderung der Nerven und des sie umgebenden Bindegewebes zurückführen möchte, da an den von mir untersuchten gut konservierten Objekten nichts von solchen Lacunen zu sehen ist. — Auch an gut erhaltenen und lebensfrisch fixierten Säugerembryonen findet man solche Bildungen nicht. — Sind aber diese Lacunen, woran ich nicht zweifle, postmortal entstandene Bildungen, so ist klar, dass aus ihnen unmöglich die Arterienstämme der Extremität hervorgehen können. Der Versuch de Vriese's, die »Lacunes vasculonerveuses« und damit den perineuralen Plexus als primitiven Zustand der Extremitätenarterien zu deuten, ist nach dem Gesagten als misslungen anzusehen.

Das Material Erik Müller's war unzweifelhaft besser als das von De Vriese, wenn auch deshalb nicht vollkommen einwandfrei. Einen Zustand des Gefässsystems, wie ihn die von E. Müller beigegebenen Schnittbilder (1903, Taf. 29/30) zeigen, findet man bei Embryonen, die langsam abgestorben sind[1]). »Die Gefässe sind mit eosingefärbten Blutkörperchen strotzend gefüllt« (1903, pag. 503) und infolgedessen lakunenartig erweitert

[1]) Herr Professor Hochstetter teilt mir mit, dass er künstlich einen derartigen Zustand des Kapillargefässsystems dadurch hat erzeugen können, dass er Kaninchenembryonen in utero allmählich absterben liess anstatt sie lebend zu fixieren. Die lebend fixierten Embryonen boten niemals die in Rede stehenden Bilder.

(vgl. 1903, Taf. 25/26, Fig. 3). Durch diese unnatürliche Erweiterung der Gefässe wird wohl auch ohne Zweifel das sie umgebende Mesoderm zusammengedrängt, besonders im Zentrum der Extremität, wo es ohnehin sehr dicht ist. Dadurch kann eine Wandverdickung vorgetäuscht werden, die ursprünglich nicht vorhanden war. Nun sagt Erik Müller wörtlich (1903, pag. 504): »Die Gefässe befinden sich freilich alle hinsichtlich der allgemeinen Beschaffenheit ihrer Wand auf dem Standpunkte der Kapillargefässe. Trotzdem kann man doch schon in diesem frühen Zustande drei verschiedene Arten von Gefässen in der Extremität unterscheiden: die Arterien, die Kapillaren und die Venen. Sie trennen sich von einander teils durch die Wandbeschaffenheit, teils durch ihre Lage in der Extremität.« Dass auf die Wandbeschaffenheit nicht ohne weiteres gar zu grosses Gewicht gelegt werden darf, geht aus dem oben Gesagten hervor. Dagegen ist die Orientierung der Gefässe zu den einzelnen Teilen der Extremität von grundlegender Wichtigkeit, denn man wird auf einem Entwickelungsstadium, in welchen der frei vorragende Extremitätenstummel nur erst die Anlage der Handplatte darstellt, die in diesem Stummel gelegene Arterie nicht bereits als Art brachialis bezeichnen dürfen, da das Gebiet der späteren Art. brachialis, der Oberarm, ja überhaupt noch nicht vorhanden ist.

Obwohl über die Entwickelung der äusseren Form der Extremitäten noch keine exakten Untersuchungen vorliegen, so kann man doch durch Vergleich einer Reihe von aufeinanderfolgenden Entwickelungsstadien die gröberen Vorgänge erkennen. Man kann jedenfalls sagen, dass der »Extremitätenstummel« der frühen Stadien im wesentlichen nur der Anlage der Hand entspricht. Erst allmählich tritt der Unterarm, dann der Ellbogen, schliesslich der Oberarm und zuletzt die Schulter aus der Körperwand hervor. Offenbar also findet das grobe Längenwachstum der Extremitätenanlage nicht an dem distalen Ende statt, sondern an dem proximalen Abschnitt, in der »Wurzel« der Extremität,

so dass in dem »Extremitätenstummel oder -höcker« junger Stadien nicht etwa die Anlage des ganzen Armes oder Beines zu sehen ist, dass dieser vielmehr, nur die Anlage der Hand oder des Fusses darstellend, bei der Bildung der freien Extremität als deren distales Ende immer mehr von der Körperwand entfernt wird, indem die freie aus dem Rumpfe hervorwachsende Extremität ihn vor sich herschiebt. In der gleichen Weise bilden sich auch der Reihe nach die einzelnen Abschnitte der freien Extremität.

Die verschiedene Färbung der roten Blutkörperchen in Arterien und Venen, auf die E. Müller (1903, pag. 507) grosses Gewicht legt, darf nicht als charakteristisches Merkmal verwendet werden. Bei dem Embryo I finde ich im Kapillargebiet der Art. carotis externa die Kapillaren bis in die Venen hinein mit derart abweichend gefärbten Blutkörperchen gefüllt.

Das Ausgangsstadium Erik Müller's bietet ein menschlicher Embryo von 5 mm Länge. Resumierend sagt E. Müller (1903, pag. 506): »Vergleicht man die Gefässverteilung der beiden Extremitäten mit einander, so findet man eine hochwichtige Ähnlichkeit darin, dass in jedem eine zentrale Netzbildung von arteriellen Gefässen sich findet.« Die zentrale Lage des Netzes ist von grösster Bedeutung. Denn betrachtet man die Form der von E. Müller untersuchten Extremität (1903, Taf. 25/26, Fig. 1 u. 2), so zeigt sich, dass nur erst die Anlage der Hand vorhanden ist, Unter- und Oberarm fehlen noch vollkommen. Das Netz liegt also im Zentrum der Handplatte. Wir haben es demnach bei diesen »arteriellen Gefässen« der Lage nach mit Kapillaren zu tun, dementsprechend nicht mit einem Arteriennetz, sondern mit einem Kapillarnetz. Die Lage im Zentrum der Handplatte gewinnt noch mehr an Bedeutung bei dem Vergleich mit dem nächstfolgenden Stadium E. Müller's. E. Müller sagt am Schluss der Beschreibung des 2. Embryo [8 mm] (1903, pag. 511/512): »Die Glieder des Gefässnetzes an

der lateralen Seite des ventralen Nerven nebst der proximalen Gefässinsel dokumentieren sich durch die Dicke ihrer Wände als die ältesten Gefässe, und da sie überdies die direkte Fortsetzung der Extremitäten-Arterie sind, erscheint es mir ganz sicher, dass diese Gefässe mit dem zentralen Gefässnetz des ersten Stadiums homolog sind.« Vorher wird gesagt, dass die »proximale Gefässinsel« »in der Wurzel der Extremität« liegt. Es wird demnach das Gefässnetz, das im ersten Stadium im Zentrum der Extremität liegt, homologisiert mit dem Gefässnetz, das sich im zweiten Stadium in der Wurzel der Extremität findet. Diese Homologisierung ist nach dem, was oben über die Formentwickelung der Extremität gesagt wurde, unzulässig. Dazu kommt, dass das Netz des ersten Stadiums ein Stück distal von der Nervenplatte liegt, während die »proximale Gefässinsel« des zweiten Stadiums der Beschreibung nach an der proximalen Seite der Nervenanlage zu suchen ist. Es müsste also ein Vorwachsen der Nervenanlage in das Gefässnetz oder ein Zurückwandern des Gefässnetzes in die Nervenanlage erfolgt sein. Beides kann wohl als ausgeschlossen betrachtet werden.

Nach allem scheint mir die Homologisierung, wie sie Erik Müller durchführt, nicht erlaubt zu sein. Will man überhaupt die beiden Stadien mit einander vergleichen, so liegt es bei Betrachtung der Figuren 1 und 4 (1903, Taf. 25/26) wohl am nächsten, die kleine Insel (a, Fig. 1) die »ganz in einem hellen Gewebe liegt, welches die Nervenplatte bildet« (1903, pag. 505), der Gefässformation, die im Gebiet der Nerven beim nächsten Stadium liegt, gleichzustellen und das zentrale Netz der Fig. 1 dem distalen Netz der Fig. 4. Ob aber eine solche direkte Vergleichung im einzelnen überhaupt erlaubt ist, muss füglich bezweifelt werden, solange nicht bewiesen ist, dass nicht schon in so früher Zeit Varietäten auftreten.

Ich habe versucht, die Auffassung Erik Müller's durch seine eigenen Angaben in Kürze zu widerlegen. Wenn gezeigt

ist, dass die Deutung der Ausgangsstadien nicht richtig ist, so fällt damit alles, was sich auf diese Deutung gründet. Die Durchführung E. Müller's erscheint noch gezwungener, wenn man bedenkt, dass der »Plexus axillaris arteriosus« des dritten Stadiums, »das den Ausgangspunkt für die Herleitung der verschiedenen Arterienverzweigungstypen des menschlichen Armes bildet« (1903, pag. 534), einerseits aus dem zentralen Netz des ersten Stadiums hervorgegangen sein soll, und dass andererseits die queren Anastomosen dieses Plexus »Reste der ursprünglichen segmentalen Gefässe« (1904, pag. 87), die in die Extremitätenleiste eintreten, darstellen sollen. Denn wenn sich an der Bildung des »Plexus axillaris arteriosus« mehrere segmentale Arterien beteiligen würden, so müssten diese Arterien doch sicherlich bei jüngeren Embryonen zu sehen sein. Den Nachweis mehrerer segmentaler Arterien, die in den Extremitätenstummel eintreten, hat aber E. Müller für sein jüngstes Stadium nicht erbringen können. — Danach ist also das »Netz« älterer Stadien, der Plexus axillaris arteriosus«, eine sekundäre Bildung und die Ableitung einzelner Bahnen des Netzes von segmentalen Arterien unstatthaft, auch wenn man, was ja sehr wahrscheinlich ist, bei Embryonen unter 5 mm Länge zwei oder drei in die Extremitätenleiste eintretende Arterien finden würde.

Nun lässt sich aber auch vom theoretischen Standpunkte aus manches gegen die Auffassung Erik Müller's einwenden. Nirgends ist bisher im Körper des Embryo die Netzform bei der Anlage der Arterien beobachtet worden, man müsste denn, was E. Müller allerdings tut (1903, pag. 531), z. B. die Kiemenarterienbogen zusammen mit dem Truncus arteriosus und den dorsalen Aortenwurzeln als ein Netz bezeichnen, wobei aber zu bedenken ist, dass es sich bei den Kiemenarterien nicht wie in dem uns interessierenden Falle um Kapillaren handelt. Es wäre also zunächst nicht einzusehen, warum gerade die Extremitätenarterien eine andere Entwickelung nehmen sollten. Zudem er-

Fig. 1.

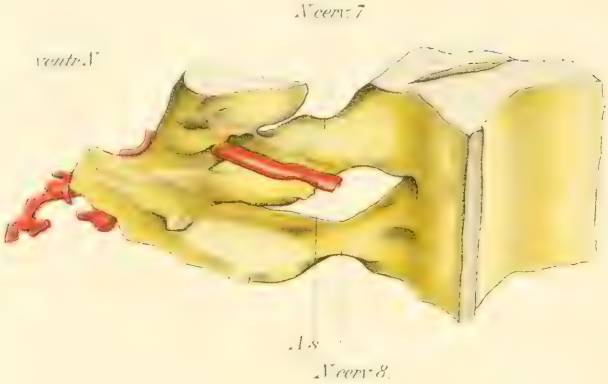

Fig. 2.

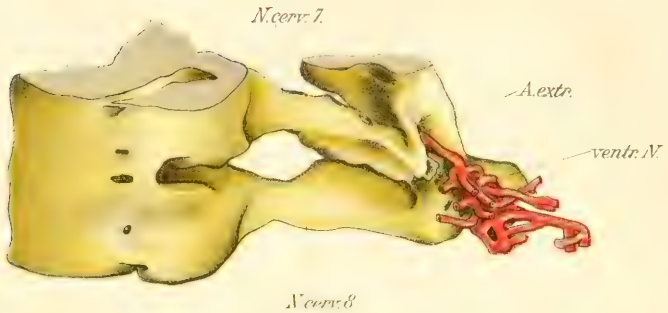

Fig. 5.

Fig 6.

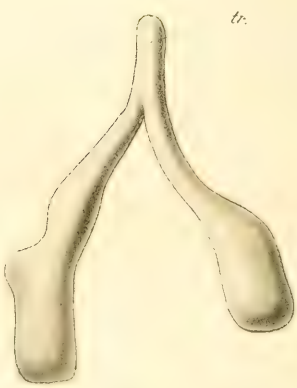

Figg. 5-6 mod. L. Ehrenberg pinx.

v. J. F. Bergmann, Wiesbaden.

Fig. 3.

N.cerv.6.
a
a'
N.rad.
A.s.
N.m.cut.
N.thor.1
N.med.
A.extr.
N.phr.

Fig. 4.

d.A.
N.rad.
N.uln.
N.cerv.6
A.s.
N.med.
N.m.cut.
a'
A.extr.

weckt die mit einer solchen Auffassung des primitiven Netzzustandes der Arterien in Zusammenhang stehende Auffassung E. Müller's das grösste Bedenken, dass die arteriellen Wundernetze direkt auf den ursprünglichen Netzcharakter zurückzuführen seien und deshalb etwas Primitives darstellen (1905, pag. 201—205). Inzwischen hat auch Tandler (1906) gezeigt, dass die Wundernetzbildungen an der Art. carotis interna des Schweines einen sekundären Zustand darstellen, dass ursprünglich ein einheitlicher Gefässstamm vorhanden ist. Für Echidna hat Göppert (1905) gezeigt, dass die definitive Anordnung der Arterien der Vorderextremität in anderer Weise erreicht wird als E. Müller (1904, pag. 98) annimmt, dass sie mit einer primitiven netzförmigen Anlage nichts zu tun hat.

Aus dem Gesagten geht hervor, dass die Darstellung Erik Müller's unhaltbar ist, nach welcher sich die Armarterien aus netzförmigen Anlagen entwickeln sollen. Ich möchte auf diese Feststellung um so mehr Nachdruck legen, als Göppert in seinem Referat (1904) meiner Meinung nach nicht entschieden genug zu dieser Frage Stellung nimmt, und ausserdem die Auffassung E. Müller's durch die Arbeit von H. Rabl (1906) scheinbar Bestätigung gefunden hat. Hierüber wird bei der Besprechung dieser Arbeit noch zu reden sein.

Wenn wir nun fragen, was wir tatsächlich über die ersten Entwickelungsstufen der Extremitätenarterien beim Menschen wissen, so müssen wir zugeben, dass uns darüber noch wenig Positives bekannt ist. Wir können nur Vermutungen äussern auf Grund der Befunde bei anderen Tieren. Die erste Anlage der Extremitätenarterien ist von H. Rabl (1906) an Entenembryonen systematisch studiert worden, nachdem schon Erik Müller (1904) einige Beobachtungen über die in Betracht kommenden Verhältnisse bei Acanthias, Spinax und Lacerta mitgeteilt hatte. Die Untersuchungen von H. Rabl bestätigen die Beobachtungen E. Müller's insofern, als sie zeigen, dass auch

bei Entenembryonen in die Extremitätenleiste ursprünglich mehrere segmentale Gefässe von der lateralen Wand der Aorta hineinziehen, die dann im weiteren Verlauf der Entwickelung bis auf eine sich zurückbilden. Leider geht aus den Angaben Rabl's nicht hervor, wie diese Rückbildung der primitiven »Subclaviae« im einzelnen erfolgt, besonders nicht, ob etwa durch typische Längsanastomosen. Auch wenn bei der Ente solche Längsanastomosen nachgewiesen worden wären, so würde das für den Menschen, speziell für den »Plexus axillaris arteriosus« (E. Müller) nichts beweisen, denn hier ist ja, wie E. Müller selbst gezeigt hat, ursprünglich, nachdem die anderen möglicherweise vorhandenen segmentalen Arterien verschwunden sind, nur eine den Plexus brachialis durchbohrende Arterie vorhanden.

Während nun Rabl diesen Punkt unerörtert lässt, schliesst er sich auf Grund seiner Befunde über die weitere Entwickelung der Flügelarterien der Ente im wesentlichen der Auffassung Erik Müller's an, dass sie aus einem Netzwerk hervorgehen sollen. Einen triftigen Grund freilich vermag er dafür nicht anzugeben, seine Angaben zwingen auch durchaus nicht zu seinen Schlüssen. Rabl berücksichtigt bei seinen Erwägungen ebenso wenig wie E. Müller die Lage des Netzes, aus dem die Arterien hervorgehen sollen, zu den einzelnen Abschnitten der Extremität. Nur pag. 364 wird gesagt, dass »das Netz, in welches das axiale Gefäss sich auflöst, in der Gegend der künftigen Handplatte liegt.« pag. 372 aber heisst es: »Über die Bedeutung der aus der Axillaris hervorgegangenen Arterien ist es schwierig sich zu äussern, da die Extremität noch so unentwickelt ist, dass sich nicht einmal die späteren Regionen derselben unterscheiden lassen.« Es bleibt infolgedessen diese wichtige Frage weiterhin unberücksichtigt. Rabl redet ebenso wie E. Müller bereits von einer Art. brachialis bei einem Stadium, bei dem von dem künftigen Verbreitungsgebiet dieser

Arterie, dem Oberarm, noch gar nichts vorhanden ist. Wenn das Vorwachsen der Extremität nicht an den distalen Teilen stattfindet, sondern an der Wurzel, wie oben auseinandergesetzt wurde, so ergibt sich daraus mit Notwendigkeit, dass die Arterien denselben Entwickelungsmodus einhalten müssen. Da das Wachstum der Handplatte für die Ausbildung der übrigen Teile der Extremität gar nicht in Betracht kommt, so kann auch das in ihr gelegene Kapillarnetz zur Ausbildung der Armarterien keine Beziehung haben. Es ist nach der Art und Weise, wie sich die Extremität entwickelt, ausgeschlossen, dass die Maschen dieses Netzes gedehnt werden, wie Rabl meint, und dadurch der Art. brachialis und ihren Ästen den Ursprung geben. Ich glaube vielmehr, dass sich die Art. brachialis aus dem distalen Abschnitt der Subclavia bezw. der Axillaris in der Wurzel der Extremität entwickelt und zwar so, dass entsprechend der Ausbildung der Extremität durch ein Längenwachstum des schon vorhandenen einfachen Arterienstammes zunächst der distale Abschnitt, die Interossea, und dann erst die Brachialis selbst sich bildet.

Die Befunde, die ich über die Verhältnisse der Extremitätenarterien bei den mir vorliegenden Embryonen zu verzeichnen habe, können nun allerdings keine definitive Entscheidung in dieser Frage herbeiführen, dazu müsste man eine vollständige Entwickelungsreihe untersuchen. Immerhin lässt sich doch einiges aus ihnen schliessen, auch mögen sie zum Vergleich mit den Angaben Erik Müller's mitgeteilt sein.

Embryo I (Taf. 17/18, Fig. 1 u. 2). Die Extremitätenanlage besteht aus der Handplatte. Der Unterarm beginnt hervorzutreten. An der hinteren Extremität ist nur die Fussplatte angelegt. Die Art. subclavia (Taf. 17/18, Fig. 1. A. s.) nimmt ihren Ursprung aus der 6. Segmentalarterie — die zwischen den Anlagen der beiden ersten Halswirbel verlaufende als erste gerechnet —, wendet sich lateral und zieht an der ventralen

Seite des 7. Cervicalnerven zum Plexus brachialis. Diesen durchbohrt sie an einer einzigen Stelle, indem sie dabei ihre ursprüngliche Verlaufsrichtung beibehält. Kurz nach dem Durchtritt durch den Plexus löst sie sich in ein reich verzweigtes Kapillarnetz auf (Taf. 17/18, Fig. 2), dessen proximaler Teil noch im Gebiet der ventralen Nervenanlage liegt (Taf. 17/18, Fig. 1 u. 2). Auf die Extremität bezogen liegt das Netz in der Handplatte. — Beide Extremitäten verhalten sich, bis auf die Anordnung der einzelnen Teile des Netzes, gleich. Es ist also ein axiales Gefäss vorhanden, das sich bald nach dem Durchtritt durch den Plexus brachialis in ein Kapillarnetz auflöst. — Ein ganz ähnliches zeigt die Art. iliaca. Aus der Art. umbilicalis entspringend, wendet sie sich sofort lateralwärts und löst sich nach kurzem Verlauf in der Fussplatte in Kapillaren auf. Den Plexus lumbosacralis durchbohrt sie nicht, da dieser noch nicht genügend weit ventral vorgewachsen ist. Am Ursprung der rechten Iliaca findet sich eine Inselbildung.

Embryo II (Taf. 17/18, Fig. 3 u. 4). Die frei vorragende Extremitätenanlage besteht aus Handplatte und Unterarm, der Ellbogen ist hervorgetreten. An der unteren Extremität sind Fussplatte und ein Teil des Unterschenkels sichtbar. Die Art. subclavia entspringt aus der 6. Segmentalarterie. Dorsal von der V. cardinalis anterior gibt sie einen cranialwärts verlaufenden Ast ab (Taf. 17/18, Fig. 3 u. 4x). An dessen Abgangsstelle findet sich an der Subclavia eine kleine Insel (Taf. 17/18, Fig. 3 †). Bald danach dringt ein Ast (Taf. 17/18, Fig. 3, a) zwischen dem 5. und 6. Cervicalnerven in den Plexus brachialis ein. Auf der distalen Seite des Plexus ist ihm gegenüber ein feines Gefässchen (Taf. 17/18, Fig. 3 u. 4, a') sichtbar, doch ist eine Verbindung durch den Plexus hindurch nicht mit Sicherheit nachweisbar. Das Hauptgefäss zieht an der medialen Seite des Nervengeflechtes distalwärts entsprechend wie der »mediale Längsstamm« Erik Müller's. In der Gegend der Vereinigung des 7. Cervical-

nerven mit dem Plexus tritt es durch den Plexus hindurch (Taf. 17/18, Fig. 3 u. 4, A. extr., ein Ast geht noch in der ursprünglichen Verlaufsrichtung ein Stück distalwärts. Jenseits des Plexus findet sich an der Arterie, die die Nerven durchbohrt hat, eine einfache Insel (Taf. 17/18, Fig. 4, J) von der kleine Äste ausgehen, darunter ein etwas grösserer (Taf. 17/18, Fig. 3 u. 4, XX) der entlang dem N. radialis ein Stück weit zu verfolgen ist. Das Hauptgefäss verläuft etwa parallel zum N. medianus im Gebiete des Unterarmes distalwärts und löst sich in der Handplatte in ein Netz von Kapillaren auf. Das Verhalten ist auf beiden Seiten das gleiche. — Die Art. iliaca durchsetzt als einfacher Arterienstamm die Nervenplatte, verläuft eine Strecke weit mit dem N. ischiadicus und geht in der Fussplatte in ein Kapillargeflecht über.

Embryo III. An der oberen Extremität sind Handplatte, Unterarm und ein Teil des Oberarmes erkennbar. Die untere Extremität zeigt Fussplatte und Unterschenkel bis zum Knie einschliesslich. Die Art. subclavia nimmt ihren Ursprung aus der 6. Segmentalarterie Nachdem sie, wie bei dem Embryo II, einen Ast abgegeben hat, der an der dorsalen Seite der V. cardinalis anterior kranialwärts verläuft, begibt sie sich, dem 7. Cervicalnerven anliegend, zum Plexus brachialis. Am Übergang dieses Nerven in den Plexus durchsetzt der Stamm das Nervengeflecht, ein Ast zieht an der medialen Seite des Plexus noch eine Strecke distalwärts. Kurz vor der Durchbohrung des Plexus findet sich an der Arterie eine kleine Insel Die den Plexus durchbohrende Arterie teilt sich an dessen lateraler Seite in einen den N. medianus und einen den N. radialis begleitenden Ast. Während der letztere nach kurzem kranialwärts gerichteten Verlauf endigt, verläuft der erstere zunächst dorsal vom N. medianus, dann dorsal zu dem noch sehr kurzen N. interosseus distalwärts und löst sich im Gebiet, der Hand in ein Kapillarnetz auf. Ich kann also auch bei diesem Embryo

einen Plexus axillaris der Arterie der vorderen Extremität wie ihn E. Müller beschrieben hat, nicht nachweisen. — Die Art. iliaca durchsetzt nach ihrem Ursprung aus der Art. umbilicalis den Plexus lumbo-sacralis als einfacher Stamm und verläuft mit dem N. ischiadicus, der ungeteilt bis in die Anlage des Unterschenkels reicht, löst sich aber bald in das Kapillarnetz der Fussplatte auf. Auf der rechten Seite durchbohrt sie nicht den Plexus, sondern geht um sein kaudales Ende herum in die Extremität.

Fassen wir das zusammen, was aus den obigen Ausführungen hervorgeht, so können wir sagen: Über die erste Entwickelung der Extremitätenarterien des Menschen ist uns bisher wenig Sicheres bekannt. Die früheste Anlage besteht vermutlich, wenn wir aus den Beobachtungen an niederen Formen — Acanthias, Spinax, Lacerta (E. Müller) und Ente (H. Rabl) — einen Rückschluss ziehen dürfen, darin, dass mehrere segmentale Äste der Aorta in die Extremitätenleiste eintreten. Von diesen primitiven Ästen der Aorta bleibt späterhin nur ein einziger übrig (jüngster Embryo von E. Müller und meine Embryonen), die anderen müssen also, wenn sie, was wahrscheinlich ist, vorhanden waren, der Rückbildung anheimfallen. Über die Art und Weise, wie diese Rückbildung erfolgt, sind wir bisher noch völlig im Unklaren. Nur das Eine scheint sicher, dass, nachdem die Rückbildung erfolgt ist, nur eine einfache Arterie vorhanden ist, die den Plexus brachialis durchbohrt. Später würde dann allerdings in bestimmten Fällen, wenn die Befunde von Erik Müller sich als richtig herausstellen, im Gebiete des Plexus brachialis ein aus einer kleinen Anzahl von Maschen gebildetes Netz da sein. Aber einzelne Bahnen dieses sekundären Netzes auf ursprünglich vorhandene segmentale Arterien zu beziehen, wie E. Müller es tut, geht doch wohl nicht an, solange man nicht den Nachweis erbracht hat, dass der »Plexus axillaris arteriosus« (E. Müller) durch Anastomosenbildung zwischen den

ursprünglich vorhandenen segmentalen Gefässen entstanden ist. Dieser Nachweis wird aber nach den von mir gemachten Beobachtungen schwerlich zu erbringen sein. — Auf den Entwickelungsstufen, auf denen nur mehr eine Art. subclavia vorhanden ist, finden wir zunächst als typischen Zustand der Extremitätenarterien ein axiales Gefäss, das den Plexus brachialis durchbohrt und sich distal von ihm — im Zentrum der Handplatte — in ein Kapillarnetz auflöst, in einem späteren Stadium dann an der dorsalen Seite des N. medianus ein axiales Gefäss, das in die Kapillaren der Handplatte übergeht; von dem axialen Stamm geht an der distalen Seite des Plexus ein Ast ab, der den N. radialis begleitet. Es ist wahrscheinlich — bei meinen Embryonen waren Nerven und Skelettteile des Vorderarmes noch nicht weit genug entwickelt —, dass das axiale Gefäss als Art. interossea anzusehen ist, während unentschieden sein muss, ob der den N. radialis begleitende Ast die Anlage der Art. radialis darstellt. Sicher ist, dass die Arterienstämme der Extremität weder aus dem Kapillarnetz in der Handplatte (Erik Müller, H. Rabl) noch aus den »lacunes vasculo-nerveuses« (De Vriese) hervorgehen. Der Versuch Erik Müller's, die Varietäten in den Verzweigungen der Armarterien aus dem Vorhandensein eines primitiven Arteriennetzes abzuleiten, muss daher entschieden zurückgewiesen werden, denn das Arteriennetz im Gebiet des Plexus brachialis, welches E. Müller zur Erklärung der Varietäten heranzieht, ist, wenn es überhaupt in der von ihm beschriebenen Form regelmäfsig vorkommt, kein primäres, sondern ein sekundäres Arteriennetz.

Venen. Vergl. Taf. 14 u. 15, Fig. 1 u. 2. Die V. cardinalis anterior (Textfig 3—5) sammelt sich dorsal vom Augenbecher aus zwei grossen Plexus: aus der Anlage des Sinus sagittalis, der, dorsal zu den Grosshirnhemisphären gelegen, aus der Gegend des Vorderhirns seine Zuflüsse erhält, und aus einem Venengeflecht, das sich vom Zwischenhirn bis in das Gebiet des

Rautenhirns erstreckt. Die Venen dieses Geflechtes liegen zum weitaus grössten Teile lateral vom Gehirn, nur im Gebiete des Mittelhirnes findet sich eine Strecke weit ein zum Teil paariges, zum Teil unpaares Gefäss in der Medianebene dem Dach des Gehirns anliegend. Die V. cardinalis verläuft, wie es schon von Salzer (1895) beschrieben worden ist, medial vom Ggl. trigemini, indem sie einige kleinere Äste aus der Gegend des Augenbechers aufnimmt und medial vom N. maxillaris eine grössere Vene, die aus dem Venengeflecht im Oberkieferfortsatz hervorgegangen ist. Kaudal vom Ggl. Gasseri verläuft sie nach Aufnahme mehrerer Venen, welche teilweise an der lateralen Seite des Ganglion gelegen sind, als V. capitis lateralis (Textfig. 1 u. 2) lateral vom Ggl. acustico-faciale, Ohrbläschen und N. glossopharyngeus zum Vagus, den sie, eine Insel bildend, umgreift (Textfig. 1), sodass oberhalb des Ggl. nodosum der Nerv medial zu ihr liegt (vergl. Salzer). Die V. capitis lateralis empfängt vom Gehirn her und aus dem Gebiet der ersten beiden Kiemenbogen eine Reihe von Ästen. Lateral vom Vagus mündet eine kräftige Vene in sie ein, die sich aus einem Plexus im Gebiet des Rauten- und Nachhirnes gesammelt hat. Dieses Venengeflecht weicht in seinem Typus von den Geflechten in den kranialen Abschnitten des Gehirns insofern ab, als die Gefässe fast genau im rechten Winkel in das Sammelgefäss einmünden. Auch die Anastomosen zwischen den einzelnen Gefässen stehen ziemlich rechtwinklig zu den Gefässen, die sie verbinden. — Im weiteren Verlauf wird die V. cardinalis anterior vom Hypoglossus von dorsal her umgriffen, sodass sie medial zu ihm zu liegen kommt. Aus dem Bereich der letzten Kiemenbogen fliesst ihr ein Ast zu. Nach Aufnahme der Vene der oberen Extremität geht sie dann im Gebiet des 6. Cervicalsegmentes in den Ductus Cuvieri über. — Die V. cardinalis posterior beginnt im Schwanzgebiet, nimmt die Randvene der unteren Extremität und kleinere

Extremitätenvenen auf und zieht, dorsal von der Urniere gelegen, zum Ductus Cuvieri. Vom kaudalen Ende der Urniere her erhält sie einen kurzen ziemlich kräftigen Ast. Vom 10. Thorakalsegment kaudalwärts findet sich medial zur Urniere gelegen eine dem Hauptstamm parallel verlaufende dünne Vene, die mehrfach mit dem Hauptgefäss medial von der Urniere in Verbindung steht, — eine V. subcardinalis (Lewis 1902) (Textfig. 29). Von dorsal her münden die segmentalen Venen — 29, vielleicht 30 — von ventral her die Urnierenvenen in die hintere Cardinalvene ein. — Die beiden Venae cardinales posteriores stehen noch nirgends unter einander in Verbindung, weder ventral von der Aorta abdominalis noch auch ventral von der Aorta caudalis (vergl. Hochstetter 1893).

Fig. 27.

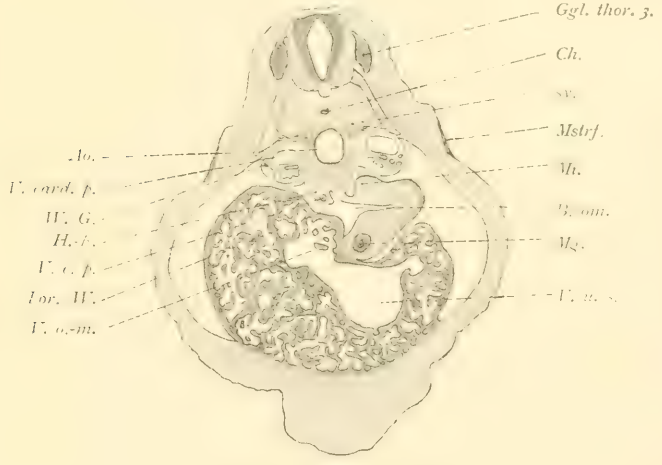

(Schnitt 404). Vrgr. 20.

Lebervenen (Textfig. 11—28). Die V. umbilicalis teilt sich, in der ventralen Leibeswand angelangt, in die V. umbilicalis dextra und sinistra. Die V. umbilicalis dextra stellt hier keinen einheitlichen Stamm mehr dar, sondern ist in ein Geflecht aufgelöst, von dem ein Ast in die Leber eintritt

(Textfig. 28), während sich die übrigen in der lateralen Körperwand verteilen. Die V. umbilicalis sinistra tritt nach Abgabe einer Reihe von Gefässen zur Körperwand in die Leber ein. Hier vereinigt sie sich mit der V. omphalo-mesenterica zum Ductus venosus Arantii, der in der Fortsetzung ihrer

Fig. 28.

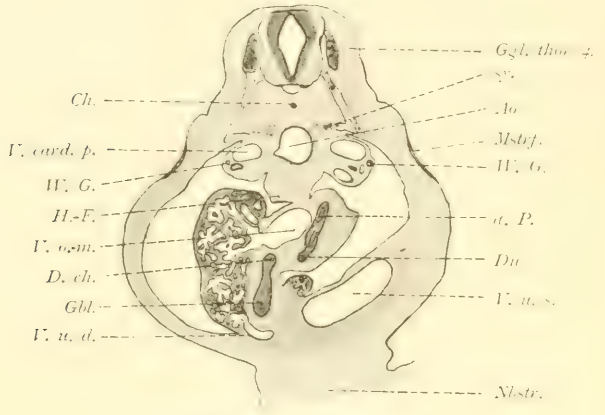

(Schnitt 429). Vrgr. 20.

Fig. 29.

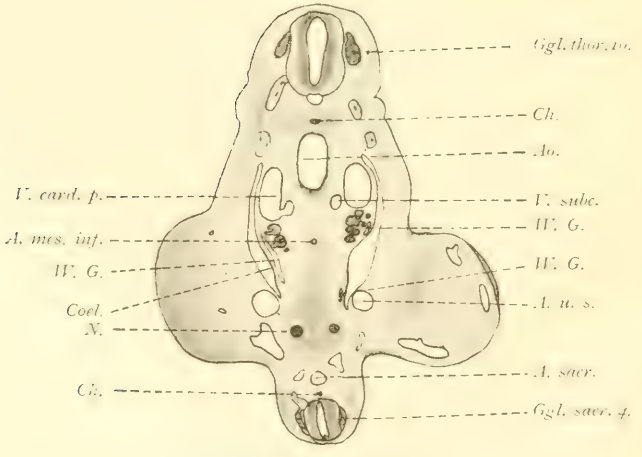

(Schnitt 590). Vrgr. 20.

Verlaufsrichtung die Leber weiterhin durchsetzt und als V. hepatica revehens communis in den Sinus venosus einmündet, nachdem er die Vena hepatica revehens dextra aufgenommen hat, während die V. hepatica revehens sinistra noch selbständig direkt in das Querstück des Sinus venosus mündet (vergl. Hochstetter 1893). Die V. omphalomesenterica (sinistra) verläuft im Dotterstiel zur linken Seite der Arterie und des Dotterganges (Textfig. 26), weiter dann auch des Darmes. Eine Strecke weit zieht sie ohne Zusammenhang mit dem Mesenterium frei durch die Bauchhöhle. Beim Umbiegen um das dorsale Pankreas nimmt sie die V. mesenterica superior auf, deren Ursprungsgebiet bis in die Gegend des Dickdarmes hinab reicht. Von der V. omphalomesenterica dextra sind nur mehr kleine Reste in der Gegend etwas kaudal vom dorsalen Pankreas vorhanden. — Aus dem Duct. venosus Arantii tritt eine feine Vene durch die Anlage des kleinen Netzes hindurch zum kaudalen Abschnitt des Magens (Textfig. 26) und teilt sich in Äste, die die mesodermale Magenwand durchsetzen. Eine Verbindung mit Zweigen der Art. coeliaca liess sich nicht feststellen. Diese Vene, der Broman (1903, 1904) unter dem Namen der V. omenti minoris so grosses Gewicht beilegt, ist für Säuger schon länger bekannt (Hochstetter's »Magenvene« 1893, Van Pée's »veine du mésentère ventral« 1899). — Aus Leberkapillaren in der Umgebung des rechten Nebengekröses entwickelt sich eine feine Vene (Textfig. 26 u. 27), die im Hohlvenengekröse eine Strecke weit kaudal zu verfolgen ist: die Anlage der V. cava posterior.

Skelettsystem.

Das Skelettsystem befindet sich, soweit es in seiner Anlage überhaupt schon erkennbar ist, im Mesenchymstadium, nirgends noch findet sich Knorpel oder das, was man als »Vorknorpel«

zu bezeichnen pflegt. Sicher vorhanden sind in Form von Mesenchymverdichtungen die Anlagen der Schädelbasis, der Pars petrosa des Keilbeins und der Wirbelkörper. Zweifelhaft erscheint die Anlage der Clavicula (Textfig. 6), einiger Rippen und eines Teiles des Skeletts der oberen Extremität. Eine ziemlich umschriebene Gewebsverdichtung im Unterkieferbogen (Textfig. 5) stellt vielleicht die Anlage des Meckel'schen Knorpels dar, wie schon oben angedeutet wurde.

Die Chorda dorsalis zieht als ein gleichmäfsig dicker Strang von der Hypophysenanlage bis zur Schwanzspitze.

Coelom.

Die Betrachtungen der als Textfiguren beigegebenen Querschnittsbilder, auf denen das Coelom getroffen ist, lehrt uns Folgendes: In Textfigur 5 ist der kranialste Abschnitt der Pericardialhöhle sichtbar. Durch eine kurze Membran, die zwischen dem Truncus arteriosus und der ventralen Herzbeutelwand ausgespannt ist, sowie durch die Verbindung des Truncus arteriosus mit der dorsalen Wand wird sie in zwei Teile geteilt. Durch die Aufhebung der Verbindungen des Truncus mit der dorsalen und ventralen Wand erscheint die Pericardialhöhle etwas weiter kaudal als ein einheitlicher Hohlraum von annähernd elliptischem Querschnitt (Textfig. 6) einer Gestalt, die sie von nun an im wesentlichen beibehält. Gleichzeitig bemerkt man auf der Figur 6 den ventralen Ausläufer der oben geschilderten Membran und an der dorsalen Wand die leichte Vorwölbung des Trachealwulstes. Das Herz selbst ist frei von jeder Verbindung mit den Wänden der Höhle, liegt ihnen aber teilweise dicht an. — Auf der nächsten Figur (Textfig. 13) fällt die sehr viel stärkere Prominenz des Trachealwulstes auf. Er bildet beiderseits mit dem benachbarten Teile der dorsalen Herzbeutelwand eine Rinne, die Pleurarinnen der

Pericardialhöhle, die den kranialen Abschnitt der Ductus pleuro-pericardiaci bilden, durch deren Vermittlung, wie wir weiterhin sehen werden, die Pericardialhöhle mit dem Pleuroabschnitt der Pleuroperitonealhöhle in Verbindung steht. Der Zugang zu den Ductus pleuropericardiaci wird eine Strecke weit durch zottenartige Wucherungen, die der medialen Wand der Ductus Cuvieri ansitzen, eingeengt, wie sie in Textfigur 13 dargestellt sind. Die Ductus Cuvieri zeigen auf diesem Schnitte wesentlich andere Beziehungen zum Herzbeutel als in dem auf Fig. 6 dargestellten: der rechte, der an seiner Einmündungsstelle in den Sinus venosus getroffen ist, stellt eine Verbindung des Sinus venosus mit der dorsalen Pericardialhöhlenwand her; der linke verläuft in einem bogenförmig kaudalwärts verlaufenden, leistenförmig vorspringenden Wulst der dorsalen Pericardialhöhlenwand, der kaudal und seitlich den Zugang zum Ductus pleuro-pericardiacus sinister einengt. — Das nächste Bild (Textfig. 14) zeigt die Verhältnisse stark verändert. Die mesodermale Lungenanlage springt weit in den Ductus pleuro-pericardiacus resp. den Pleurahöhlenabschnitt der Peritonealhöhle vor. Die Falte, in welcher der Ductus Cuvieri sinister liegt, ist zu einer kurzen Membran ausgezogen, der Membrana pleuro-pericardiaca. Zu beiden Seiten der Ductus pleuro-pericardiaci sind die Recessus cranio-laterales der Peritonealhöhle aufgetreten, von ihnen getrennt durch die Membranae pleuroperitoneales. Diese Membran sitzt beiderseits der Membrana pleuro-pericardiaca annähernd rechtwinklig auf und teilt sie auf diese Weise in zwei Abschnitte: einen lateralen, die Membrana pericardiaco-peritonealis, und einen medialen, die Membrana pleuro-pericardiaca im engeren Sinne. — Textfigur 15 zeigt die beiden Ausläufer der Membrana pleuroperitonealis, den dorsalen und ventralen Zwerchfellpfeiler. Im übrigen sind die Verhältnisse fast die gleichen wie auf dem Schnitt der Textfigur 14. Noch immer findet sich auf der linken Seite eine spaltförmige Verbindung

zwischen Pericardialhöhle und Ductus pleuro-pericardiacus ventral vom Ductus Cuvieri. — Textfigur 16 zeigt einen Schnitt durch das Mesocardium posterius, durch das die primitiven Pleurahöhlen, die kranial von ihm ventral vom Trachealwulst resp. der Lungenanlage unter einander und mit der Pericardialhöhle in Verbindung standen, jetzt getrennt sind. Der Ductus Cuvieri sinister ist mit der dorsalen Wand des linken Vorhofes verwachsen und die Membrana pleuro-pericardiaca mit der Lungenanlage. Dadurch ist in der Höhe dieses Schnittes die Pericardialhöhle auch auf der linken Seite gegen den Ductus pleuropericardiacus resp. den Pleuraabschnitt der Pleuro-peritonealhöhle abgeschlossen. Dieser Abschluss wird bewirkt durch den kranialsten Abschnitt des Septum pericardiaco-pleuroperitoneale (Septum transversum). — Auf der nächsten Figur (Textfig. 24) ist das Septum pericardiaco-pleuroperitoneale in ganzer Breite durch den Schnitt getroffen. In ihm liegt die Vena hepatica revehens communis, die Vena hepatica revehens sinistra und der linke kraniale Zipfel der Leber. An seiner dorsalen Fläche setzen sich an: das ventrale Gekröse des Oesophagus und die beiden Nebengekröse, von diesem getrennt durch die beiden Peritonealrecesse. Mit seiner ventralen Fläche ist der Sinus venosus verwachsen. — In Textfigur 25 erscheint das Septum pericardiaco-pleuroperitoneale von Lebertrabekeln durchsetzt, seine ventrale Fläche ist annähernd eben. Das linke Nebengekröse, das nur auf einem Schnitt (Textfig. 24) vollständig getroffen ist, ist verschwunden. Durch das Auftreten der Urniere werden die Partien ventral von den Venae cardinales posteriores zu beiden Seiten des dorsalen Mesenteriums stärker hervorgetrieben, als auf den vorigen Bildern, sodass die Wolff'schen Körper als kräftige Wülste in die Leibeshöhle vorspringen. Der Schnitt der Textfigur 26 durchschneidet den kaudalen Abschnitt der Pericardialhöhle, deren dorsale Wand auch in diesem Gebiete durch eine ebene Fläche gebildet wird. Der

Recessus superior sacci omenti ist in den Vorraum der Bursa omentalis übergegangen, die sich dorsal von der Magenanlage nach links erstreckt. Im Nabelstrang ist der Dotterstiel im ausserembryonalen Coelom zu erkennen. — Das nächste Bild (Textfig. 27) zeigt einen Schnitt durch das Foramen Winslowi, das dorsal von der Hohlvenenfalte begrenzt wird. Die Leber ist, kaudal vom Herzbeutel, in breiter Ausdehnung mit der ventralen Leibeswand verwachsen. — Textfig. 28: Die Hohlvenenfalte ist noch als eine deutliche Erhebung der dorsalen Leibeshöhlenwand zu erkennen. Die rechte und linke Abteilung der Peritonealhöhle sind noch immer von einander getrennt, hier durch das ventrale Lebergekröse, weiter kaudal dann noch eine Strecke weit durch das kurze ventrale Darmgekröse. — Die in Textfigur 29 sichtbaren spaltförmigen Abschnitte des Coeloms gehören den die Wolff'schen Körper dorsal umgreifenden Partieen an.

Das, was sich aus der Betrachtung der Querschnittsbilder ergibt, können wir in den folgenden Sätzen zusammenfassen (vergl. auch Taf. 16, Fig. 3): Die Körperhöhlen stehen unter einander noch in weiter Verbindung. Während Pericardial- und Peritonealhöhle ziemlich gut gegen einander abgegrenzt sind, kann von Pleurahöhlen noch nicht eigentlich gesprochen werden. Vielmehr erscheint der Coelomteil, der die Lungenanlage umgibt, in seinem kranialen Abschnitt (Pleurarinnen und Ductus pleuro-pericardiaci) als ein Teil der Pericardialhöhle, in seinem kaudalen Abschnitt, kaudal von der Membranae pleuroperitoneales als ein Teil der Peritonealhöhle. Immerhin kann man denjenigen Teil der Pleuroperitonealhöhle, welcher die Lungenanlagen beherbergt, bereits als Pleurahöhlen bezeichnen. Kranial vom Mesocardium posterius stehen sie in grosser Ausdehnung durch Vermittlung des dorsal von den Vorkammern befindlichen Teils der Pericardialhöhle mit einander in Verbindung. — Wie weit etwa schon die Falten entwickelt sind, die

später, zu den kaudalen Begrenzungsfalten vereinigt, den Abschluss der Pleurahöhlen in ihrem kaudalen Abschnitt bewirken, vermag ich nicht zu sagen, da über die Entwicklung dieser Bildungen bei Säugern noch keine systematischen Untersuchungen vorliegen. Es ist möglich, dass die auf Textfigur 25 sichtbare Falte an der medialen Seite der linken Urnierenleiste und die ihr gegenüberliegende Erhebung auf der mesodermalen Magenanlage Falten entsprechen, die späterhin durch ihre Vereinigung die kaudale Begrenzungsfalte bilden. — Für die Gestalt der Pericardial- und der Peritonealhöhle ist die Form der Leber von grosser Bedeutung. Sie durchsetzt das Septum pericardiaco-pleuroperitoneale und zwar vorwiegend seinen dorsalen Teil, den sie nach beiden Seiten gewaltig ausdehnt, rechts stärker als links, sodass die rechte Hälfte der Peritonealhöhle fast ganz von ihr allein ausgefüllt wird, während dies auf der linken Seite durch Leber und Magen zusammen bewirkt wird. Dagegen ist die ventrale Partie des Septum — scheinbar die mit Bindegewebe bedeckte Ventralfläche der Leber — fast noch eben, sodass die dorsale Wand der Pericardialhöhle wenigstens annähernd eine ebene Fläche bildet, so weit als das Septum pericardiaco-pleuroperitoneale überhaupt reicht, also vom Nabelstrang bis zur Verwachsungsstelle der Membrana pleuropericardiaca mit den Nebengekrösen und dem ventralen Lungengekröse (Mesocardium posterius). Kranial von dieser Stelle besteht dann zunächst auf der linken Seite, weiterhin auch auf der rechten von der Pericardialhöhle her der Zugang zu dem Ductus pleuro-pericardiacus und durch dessen Vermittlung zur Peritonealhöhle. Im kranialsten Abschnitte ist die Pericardialhöhle infolge der Verwachsung des Truncus arteriosus mit der dorsalen und ventralen Wand in zwei Abteilungen geteilt. Im ganzen erstreckt sie sich etwa vom 4. Cervical- bis zum 2. Thorakalsegment (einschl.). — Die Peritonealhöhle reicht mit ihren kranialen Ausläufern, den Recessus cranio-laterales

Fig. 1.

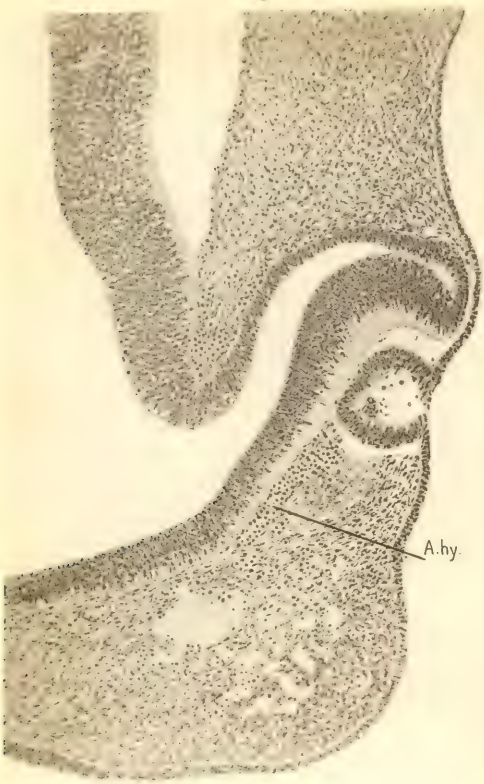

Fig. 2.

Fig. 4.

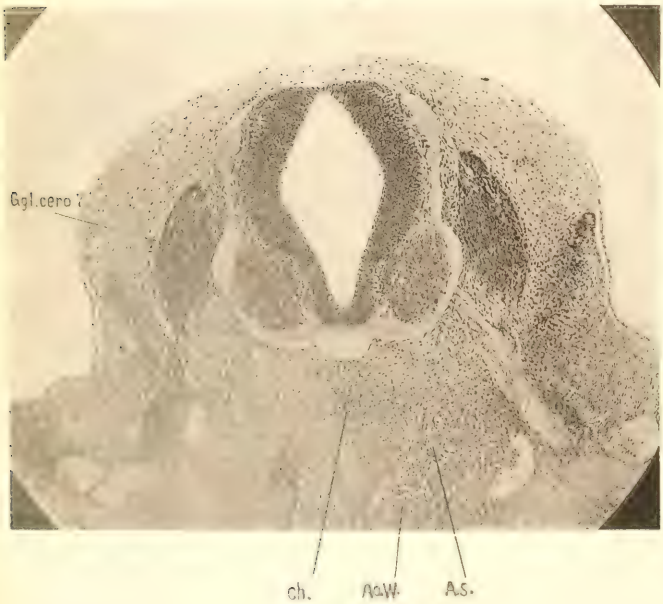

Fig. 5.

Crayondruck von J. B. Obernetter, München.

Fig. 3.

Fig. 6.

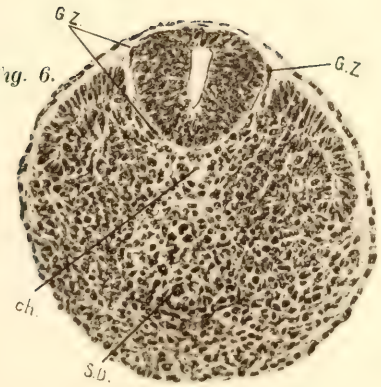

Fig. 9.

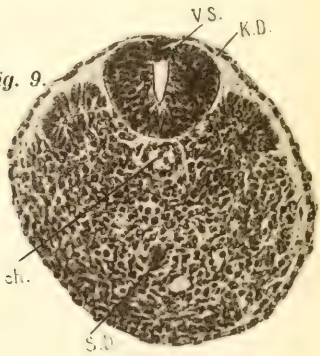

Fig. 7.

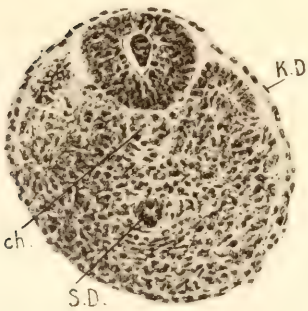

Fig. 8.

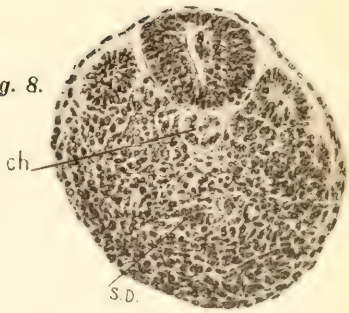

Verlag von ***J. F. Bergmann,*** *Wiesbaden.*

und dem Recessus superior sacci omenti, bis hoch in das Gebiet der Lungen, bis zum 6. Cervical- bezw. 1. Thorakalsegment. Die medialen Begrenzungen der Recessus cranio-laterales, die Membranae pleuroperitoneales sind noch sehr niedrig und stehen fast rein sagittal. Die dorsalen Pfeiler gehen in eine mediale Falte der Urnierenleiste über, die ventralen sind eine Strecke weit als leistenförmige Erhebungen des Septum transversum auf diesem zu verfolgen. Der Recessus superior sacci omenti steht annähernd sagittal. Er geht kaudal in den Vorraum der Bursa omentalis über, die sich nach links dorsal vom Magen erstreckt, so zwar, dass, so weit sie reicht, die Magenanlage mit ihrem dorsalen Gekröse S-förmig nach links gebogen erscheint. Dieses Verhalten zeigt sich auch noch im Gebiete des Foramen Winslowi, durch welches Bursa omentalis und Recessus superior gemeinsam mit der rechten Leibeshöhlenabteilung in Verbindung stehen. Kaudal vom Ende der Leber löst sich bald die Verbindung des Darmes mit der ventralen Leibeswand, das ventrale Gekröse, sodass die beiden bis dahin getrennten Abteilungen der Peritonealhöhle nunmehr ventral vom Darm mit einander verbunden sind. Das dorsale Darmgekröse liegt annähernd in der Medianebene, und nur unmittelbar an seinem Ansatz am Darm weicht es davon ab, besonders im Bereiche der Nabelschlinge. Die Ansatzlinie des Mesenteriums an der dorsalen Wand der Leibeshöhle verläuft von seinem Beginn am Oesophagus bis zu seinem Ende in einer fast geraden Linie. — Im Gebiet der Nabelschlinge vereinigt sich das Coelom des Körpers mit dem des Nabelstranges und damit mit dem ausserembryonalen Coelom Es besteht also noch eine weite Verbindung der Leibeshöhle des Embryo mit der Eihöhle.

Es sei noch auf einen besonderen Befund aufmerksam gemacht, der sich bei den beiden älteren Embryonen II und III erheben lässt bei der Verwachsung des Ductus Cuvieri sinister und der Membrana pleuro-pericardiaca mit der dorsalen Herz-

wand bezw. mit der mesodermalen Lungenanlage, also beim Abschluss der Pericardialhöhle gegen die Pleurahöhle auf der linken Seite. Dadurch, dass die beiden Verwachsungen auf gleicher Höhe getrennt von einander vor sich gehen, wird vom

Fig. 30.

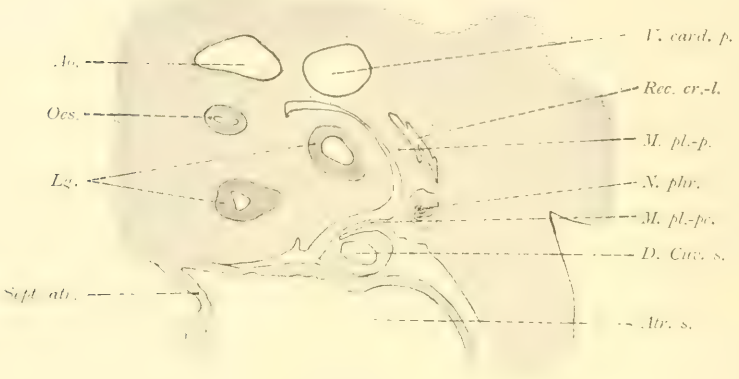

Embryo II.
(Schnitt 353). Vrgr. 40.

Fig. 31.

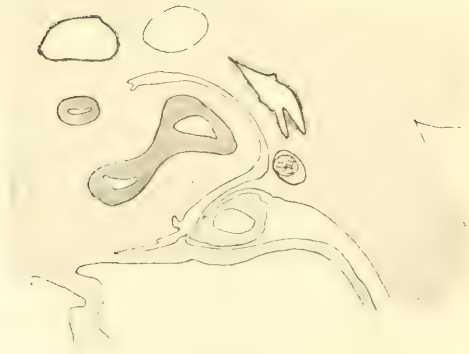

Embryo II.
(Schnitt 356). Vrgr. 40.

Fig. 32.

Embryo II.
(Schnitt 358). Vrgr. 40.

Ductus pleuro-pericardiacus ein kleiner Recess abgeschnürt (Textfig. 30—32), der einige Schnitte kaudal zu verfolgen ist. Über das weitere Verhalten dieses Recesses auf späteren Stadien vermag ich nichts Sicheres zu sagen, er scheint bald zu verschwinden.

Abgeschlossen Anfang März 1907.

Bezeichnung	Maße	Körperform	Ursegmente	Nervensystem	Auge	Ohr	Nase
Embryo I (Chr. 1. Sammlung Prof. Hochstetter).	gr. L. = N.-St.-L. ca. 7 mm.	Zwischen Figg. 10 u. 11 der Hisschen Normentafel.	3 Kopf- u. 36—37 Rumpfsomiten.	Grosshirnhemisphären angelegt. Erste Anlage der Epiphyse? Rautenhirn mit „Neuromeren". Kiemenspaltenorgane am VII, IX, X. Trochlearisaustritt nicht kenntlich. 33 Spinalganglien, 28 Spinalnerven, noch ohne dorsale Äste. Mediales Längsbündel, Tract. n. vagi.	Augenbecher mit sehr wenig Pigment. Linsenbläschen eben geschlossen, noch nicht abgeschnürt, proximale Wand etwas verdickt.	Ohrbläschen noch ungegliedert.	Leicht eingesenktes Nasenfeld. Noch keine Anlage des Jacobson'schen Organs.
Embryo II (Ma. 3. Sammlung Prof. Hochstetter).	gr. L. = N.-St.-L. 9,5 mm.	Zwischen Figg. 12 u. 14 der Hisschen Normentafel.	3 Kopf- u. 35—36 Rumpfsomiten.	Deutliche Grosshirnhemisphären. Epiphyenanlage. Rautenhirn mit „Neuromeren". Kiemenspaltenorgane am IX. u. X. 36 Spinalganglien, 31 Spinalnerven mit dorsalen Ästen. Mediales Längsbündel, Tr. solitarius, Tr. spinalis trigemini.	Augenbecher mit wenig Pigment. Linsenbläschen vom Ektoderm abgeschnürt, proximale Wand verdickt.	Labyrinth- u. Schneckenteil durch eine Einschnürung getrennt. Bogengänge als flache Taschen angelegt.	Riechgrübchen im kaudalen Abschnitt geschlossen. Anlage des Jacobson'schen Organs.

Verdauungstraktus	Kiementaschen, Thyreoidea, Thymus, Lungen	Urogenitalsystem	Herz u. Gefässe	Integument	Bemerkungen
Magen spindelförmig, Cardia u. Pylorus noch nicht deutlich. Abgangsstelle des Duct. omph.-mesent. nicht mehr kenntlich. Coecumanlage. Rest des Schwanzdarmes noch bis zur Schwanzspitze.	4 Kiementaschen, die das Ektoderm erreichen. Rudimentäre 5. Kiementasche. Thymus u. lat. Thyreoidea noch nicht differenziert. Thyreoidea med. ohne Sprossen. Kein Duct. thyreoglossus. Bronchi mit 3 bezw. 2 Erweiterungen des Lumens. (Sekundäre Knospen).	Letzte Glomeruli der Urniere noch Segmentalbläschen. Ureter kurz. Nierenbecken ohne Ausbuchtungen. Keimdrüse ohne deutliche Urgeschlechtszellen. Nebennieren noch nicht abgegrenzt. Kloake noch nicht aufgeteilt. „Vornierenrudiment“.	Sept. atriorum noch nicht vollständig, desgl. Ventrikelseptum. Aufteilung des Tr. arterios. hat begonnen. 3., 4. u. 6. Kiemenarterienbogen vollständig, 2. u. 5. unvollständig.	Noch keine abgrenzbare Milchdrüsenanlage („Milchstreifen“).	Fix.: Sublimat. Färb.: Alaun-cochenille. 10 μ: quer. Ex laparotomia. Frische Kernteilungen.
Cardia des Magens deutlich, Pylorus noch nicht. Abgangsstelle des Duct. omph.-mesent. nicht mehr kenntlich. Anlage von Coecum u. Proc. vermiform. Keine Reste des Schwanzdarms. Dors. u. ventr. Pankreas einander genähert.	4 Kiementaschen, die das Ektoderm erreichen. Anlagen von Thymus u. lat. Thyreoidea. Thyreoidea med. mit seitlichen Sprossen, kein Duct. thyreoglossus mehr. Tertiäre Lungenknospen in Vorbereitung.	Urniere voll entwickelt. Nierenbecken beginnt auszusprossen. Keimdrüsen mit zahlreichen Urgeschlechtszellen. Genitalhöcker mit Epithelhörnchen. Nebennieren noch nicht isoliert. Kloake noch nicht aufgeteilt. „Vornierenrudimente“.	Sept. atriorum vollständig (For. ovale), Ventrikelseptum noch nicht. Anlage des Sept. II. 3., 4. u. 6. Kiemenarterienbogen vollständig. 4. u. 6. links stärker als rechts. Rudiment des 5. Bogens. Längsanastomose zwischen den 4 ersten Segmentalarterien.	Jederseits eine linsenförmige Milchdrüsenanlage.	Fix.: Pikrin-Sublimat. Färb.: Paracarmin-Bleu de Lyon. 10 μ: quer. Ex laparotomia. Frische Kernteilungen.

Bezeichnung	Mafse	Körperform	Ursegmente	Nervensystem	Auge	Ohr	Nase
Embryo III (P. 1. Sammlung Prof. Hochstetter).	gr. L. = N.-St.-L. ca. 11 mm.	Sehr ähnlich Fig. 14 der Hisschen Normentafel.	3 Kopfsomiten u. 36 Wirbelanlagen.	Grosshirnhemisphären deutlich. Epiphyse nicht gefunden. Rautenhirn mit „Neuromeren". Kiemenspaltenorgane am IX. u. X. 34 Spinalganglien, 31 Spinalnerven mit dorsalen Ästen. Mediales Längsbündel, Tr. solitarius, Tr. spin. trigem., Fasc. tegmentomammill., Fasc. retroflexus (Meynert). Commissura posterior.	Pigment bis fast an die Augenbecherstiele ausgebreitet. Linsenbläschen etwa zur Hälfte gefüllt.	Labyrinth- u. Schnekkenteil getrennt. Bogengänge als Taschen angelegt.	Membr. buccopharyngea in Bildung begriffen. Anlage des Jacobson'schen Organs.

Verdauungstraktus	Kiementaschen. Thyreoidea, Thymus, Lungen	Urogenitalsystem	Herz u. Gefässe	Integument	Bemerkungen
Am Magen Cardia u. Pylorus deutlich. Abgangsstelle des Duct. omph.-mesent. noch kenntlich. Anlage von Coecum u. Proc. vermiform. Reste des Schwanzdarmes. Dors. u. ventr. Pankreas dicht neben einander, aber noch getrennt.	4 Kiementaschen, die das Ektoderm erreichen. Thymus u. lat. Thyreoidea. Thymus IV (Groschuff 1896)? Thyreoidea med. mit seitlichen Sprossen u. Rest d. D. thyreo-gloss. Tertiäre Lungenknospen.	Anlagen der Müllerschen Gge. Nierenbecken mit Ausbuchtungen. Keimdrüsen noch indifferent. Genitalhöcker ohne Epithelhörnchen. Genitalwülste und -falten. Nebennieren ziemlich gut abgegrenzt, an der medialen Seite von Sympathicus umlagert. Kloake weit aufgeteilt („Kloakengang") „Vornierenrudimente".	For. ovale. Anlage des Sept. II. Ventrikelseptum noch nicht vollständig. 4. u. 6. Arterienbogen rechts sehr viel schwächer als links, aber noch vollständig. A. vertebralis gebildet.	Jederseits eine linsenförmige Milchdrüsenanlage.	Fix.: Pikrin-Sublimat. Färb.: Alaun-Cochenille. 10 μ: quer. Abortivei. Frische Kernteilungen.

Literatur-Verzeichnis.

1903. Bayer, Heinr., Vorlesungen über allgemeine Geburtshülfe. Bd. 1. H 1. Entwickelungsgeschichte des weiblichen Genitalapparates. Strassburg i. E., Schlesier u. Schweinhardt.

1903. Broman, J., Über die Existenz eines bisher unbekannten Kreislaufes im embryonalen Magen. Anat. Anz. Bd. 26.

1904. —, Die Entwickelungsgeschichte der Bursa omentalis. Wiesbaden, J. F. Bergmann.

1902. De Vriese, B., Recherches sur l'évolution des vaisseaux sanguins des membres chez l'homme. Arch. de biologie. T. 18.

1904. Felix, Entwickelung der Harnorgane in Hertwig's Handbuch.

1885. Froriep, A., Über Anlagen von Sinnesorganen am Facialis, Glossopharyngeus und Vagus, etc. Arch. f. Anat. u. Phys. Anat. Abt.

1903. Fuchs, Lehrbuch der Augenheilkunde. Leipzig u. Wien 1903. 9. Aufl.

1906. Futamura, F., Über die Entwickelung der Facialismuskulatur des Menschen. Anat. Hefte. H. 91. Bd. 30.

1905. Gage, S. Ph., A three week's human embryo with especial reference to the brain and the nephric system. Americ. Journ. of Anat. Vol. 4.

1904. Göppert, E., Die Beurteilung der Arterienvarietäten der oberen Gliedmasse bei den Säugetieren und beim Menschen. Ergebn. d. Anat. u. Entwickelungsgesch. von Merkel u. Bonnet. Bd. 14.

1905. —, Über Rückbildung und Ersatz der Arteria brachialis bei Echidua. Morphol. Jahrb. Bd. 33.

1905. Greil, A., Über die Anlage der Lungen, sowie der ultimobranchialen (postbranchialen, suprapericardialen) Körpern bei anuren Amphibien. Anat. Hefte. H. 89. Bd. 29.

1906. —, Über die Entstehung der Kiemenderivate von Ceratodus F. Verh. anat. Ges. Rostock 1906.

1906a. —, Demonstration auf der Vers. d. anat. Ges. in Rostock. Verh. anat. Ges. 1906.

1906b. —, Über die Verwendung des Nernst'schen Glühlichtes in biologischen Laboratorien. Zeitschr. f. wiss. Mikrosk. Bd 23.

1896. Groschuff, K., Bemerkungen zu der vorläufigen Mitteilung von Jakoby: Über die Entwickelung der Nebendrüsen der Schilddrüse und der Karotidendrüse. Anat. Anz. Bd. 12.

1904. Hammar, J. Aug, Ein beachtenswerter Fall von Halskiemenfistel. Ziegler's Beitr. z. pathol. Anat. Bd. 36.

1902. Hertwig, O., Lehrbuch der Entwickelungsgeschichte. 7. Aufl. Jena, G. Fischer.

1880/85. His, W., Anatomie menschlicher Embryonen. Leipzig, S. Hirzel.

1888. —, Zur Geschichte des Gehirns sowie der zentralen und peripherischen Nervenbahnen beim menschlichen Embryo. Abh. d. math.-phys. Klasse d. Königl. Sächs. Ges. d. Wiss. Bd. 14. Nr. 8.

1904. —, Die Entwickelung des menschlichen Gehirns während der ersten Monate. Leipzig, S. Hirzel.

1893. Hochstetter, F., Beiträge zur Entwickelungsgeschichte des Venensystems. III. Säuger. Morphol. Jahrb. Bd. 20.

1903. —, Entwickelung des Blutgefässsystems in Hertwig's Handbuch.

1887. Janošik, J., Zwei junge menschliche Embryonen. Arch. mikrosk. Anat. Bd 30.

1897. Keibel, F., Normentafeln zur Entwickelungsgeschichte des Schweines (sus scrofa domesticus). Jena, G. Fischer.

1905. —, Zur Embryologie des Menschen, der Affen und der Halbaffen. Verh. Anat. Ges. Genf.

1895. Langer, A., Zur Entwickelungsgeschichte des Bulbus cordis bei Vögeln und Säugetieren. Morphol. Jahrb. Bd. 22.

1891. Lenhossék, M. von, Die Entwickelung der Ganglienanlagen bei dem menschlichen Embryo. Arch. f. Anat. u. Phys. Anat. Abt.

1902. Lewis, Frederic T., The development of the Vena cava inferior. Americ. Journ. of Anat. Vol. 1.

1906. —, The fifth and sixth aortic arches and the related pharyngeal pouches in the rabbit and pig. Anat. Anz. Bd. 28.

1902. Mac Callum, J. Bruce, Notes on the Wolffian body of higher mammals. Americ. Journ. of. Anat. Vol. 1.

1891. Mall, F. P., A human embryo twenty-six days old. Journ. of Morphol. Vol. 5.

1904. Meyer, Rob., Über die Beziehungen der Urnierenkanälchen zum Coelomepithel nach Untersuchungen an Meerschweinchenembryonen. Anat. Anz. Bd. 25.

1905. Minot, Charles S. and Taylor, Ewing, Normal Plates of the development of the rabbit (Lepus cuniculus L.). Jena, G. Fischer.

1903/1904. Müller, Erik, Beiträge zur Entwickelungsgeschichte des Gefässsystems. I. Die Armarterien des Menschen. Anat. Hefte. H. 70. Bd. 22. II. Die Armarterien der Säugetiere. Anat. Hefte. H. 81. Bd. 27.

1901. Narath, A., Der Bronchialbaum der Säugetiere und des Menschen. Biblioth. med. Abt. A. Anatomie. H. 3. Stuttgart, E. Naegele.

1900. Piper, H., Ein menschlicher Embryo von 6.8 mm Nackenlinie. Arch. f. Anat. u. Phys. Anat. Abt.

1906. Rabl, Hans, Die Entwickelung der Arterien der vorderen Extremitäten bei der Ente. Verh. Anat. Ges. Rostock.

1906a. —, Die erste Anlage der Arterien der vorderen Extremitäten bei den Vögeln. Arch. f. mikrosk. Anat. Bd. 69.

1895. Salzer, H., Über die Entwickelung der Kopfvenen des Meerschweinchens. Morphol. Jahrb. Bd. 23.

1889. Strahl und Carius, Beiträge zur Entwickelungsgeschichte des Herzens und der Körperhöhlen. Arch. f. Anat. u. Phys. Anat. Abt.

1905. Streeter, George, L., The development of the cranial and spinal nerves in the occipital region of the human embryo. Americ. Journ. of Anat. Vol. 4.

1900. Tandler, Jul., Zur Entwickelungsgeschichte des menschlichen Duodenum in frühen Embryonalstadien. Morphol. Jahrb. Bd. 29.

1902. —, Zur Entwickelungsgeschichte der Kopfarterien der Mammalia. Morphol. Jahrb. Bd. 30.

1905. —, Über Vornierenrudimente beim menschlichen Embryo. Anat. Hefte. H. 84. Bd. 28.

1906. —, Zur Entwickelungsgeschichte der arteriellen Wundernetze. Anat. Hefte. H. 94. Bd. 31.

1903. Toldt, Anatomischer Atlas. 3. Aufl.

1903. Tourneux et Soulié, Sur l'existence d'un pronéphros rudimentaire chez l'embryon de taupe. C. rend. Assoc. des Anatomistes.

1887. Van Bemmelen, J. F., Beiträge zur Kenntnis der Halsgegend bei Reptilien. I. Anatomischer Teil. Mededeelingen tot te Dierkunde. Tydschrift van het Genootschap Natura artis Magistra te Amsterdam.

1888. —, Kieuwspleten der Hagedis. Feestbundel aan F. C. Donders. Amsterdam. F. v. Rossen.

1899. Van Pée, Note sur le développement du système veineux du foie chez les embryons de lapin. Journ. de l'anat. et de la phys. Vol. 35.

1889. Zimmermann, Rekonstruktionen eines menschlichen Embryo. Verh. Anat. Ges. Berlin.

Erklärung der Abkürzungen.

A.-B.	Kiemenarterienbogen.
A. bas.	Arteria basilaris.
A. car. ext.	Art. carotis externa.
A. car. int.	Art. carotis interna.
A. coe.	Art. coeliaca.
A. extr.	Extremitätenarterie.
A. hy.	Art. hyaloidea.
A. i.	Art. iliaca.
A. mes. i.	Art. mesenterica inferior.
Ao.	Aorta.
A. o.-m.	Art. omphalo-mesenterica.
Ao.-W.	Aortenwurzel.
A. p.	Art. pulmonalis.
Ar. W.	Arywulst.
A. s.	Art. subclavia.
A. sacr.	Art. sacralis media.
Atr. d.	Atrium dextrum.
Atr. s.	Atrium sinistrum.
Au.	Auge.
A. u.	Art. umbilicalis.
A. v. c.	Art. vertebralis cerebralis.
B. om.	Bursa omentalis.
C.	Coecum.
Ch.	Chorda dorsalis.
Ch. ty.	Chorda tympani.
Cl.	Clavicula.
Coel.	Coelom.
d. A.	dorsaler Ast.
D. Ar.	Ductus venosus Arantii.

D. ch.	Ductus choledochus.
D. Cuv. d.	Ductus Cuvieri dexter.
D. Cuv. s.	Ductus Cuvieri sinister.
Dec. IV.	Decussatio nerv. trochlearium.
D. o.-m.	Ductus omphalo-mesentericus.
d. P.	dorsales Pankreas.
d. Pf.	dorsaler Zwerchfellpfeiler.
D. pl.-pc.	Ductus pleuro-pericardiacus.
D.-S.	Stiel des Dottersackes.
Du.	Duodenum.
For. W.	Foramen Winslowi.
Gbl.	Gallenblase.
Ggl. ac.	Ganglion acustico-faciale.
Ggl. cerv.	Ggl. cervicale.
Ggl. E.	Ehrenritter'sches Ganglion.
Ggl. F.	Froriep'sches Ganglion.
Ggl. nod.	Ggl. nodosum.
Ggl. petr.	Ggl. petrosum
Ggl. sacr.	Ggl. sacrale.
Ggl. th.	Ggl. thoracale.
Ggl. tr.	Ggl. trigemini.
G.-Z.	Ganglienzellen.
Hem.	Grosshirnhemisphaeren.
H.-F.	Hohlvenenfalte.
Hy.	Hypophyse.
I.	Insel.
K. B.	Kiemenbogen.
K. D.	Kern der Deckschicht.
K. F.	Kiemenfurche.
Kl.	Kloake.
K.-S.-O. VII.	Kiemenspaltenorgan des Facialis.
K.-S.-O. IX.	Kiemenspaltenorgan des Glossopharyngeus.
K.-S.-O. X.	Kiemenspaltenorgan des Vagus.
K.-T.	Kiementasche.
Lar.	Larynx.
Lb.	Leber.
Lg.	Lunge.
l. N.-G.	linkes Nebengekröse.
Mes.	Mesenterium.

Mg.	Magen.
M. K.	Meckel'scher Knorpel.
M. pc.-p.	Membrana pericardiaco-peritonealis.
M. pl.-p.	Membr. pleuro-peritonealis.
M. pl.-pc.	Membr. pleuro-pericardiaca.
Mstrf.	Milchstreifen.
N.	Nierenknospe.
Nbstr.	Nabelstrang.
Neur.	Neuromer.
N. III.	Nervus oculomotorius.
N. VI.	N. abducens.
N. VII.	N. facialis.
N. IX.	N. glossopharyngeus.
N. X.	N. vagus.
N. XI.	N. accessorius
N. XII.	N. hypoglossus.
N. cerv.	N. cervicalis.
N. lar. inf.	N. laryngeus inferior.
N. lar. sup.	N. laryngeus superior.
N. lu.	N. lumbalis.
N. mand.	N. mandibularis.
N. max.	N. maxillaris.
N. m.-cut.	N. musculo-cutaneus.
N. med.	N. medianus.
N. ophth.	N. ophthalmicus.
N. petr.	N. petrosus superficialis major.
N. phr.	N. phrenicus.
N. rad.	N. radialis.
N. sacr.	N. sacralis.
N. th.	N. thoracalis.
N. uln.	N. ulnaris.
Obl.	Ohrbläschen.
Oes.	Oesophagus.
Pc.-H.	Pericardialhöhle.
Ph.	Pharynx.
Pl.-R.	Pleurarinne.
P. m. V.	Portio motoria trigemini.
R. co. a.	Ramus communicans anterior.
R. co. p.	Ramus communicans posterior.

R. desc.	Ramus descendens hypoglossi.
Rec. cr.-l.	Recessus cranio-lateralis.
Rec. sup.	Recessus superior sacci omenti.
R. ext. XI.	Ramus externus accessorii.
R. ext. lar.	Ramus externus laryngei superioris.
Rgr.	Riechgrübchen.
r. N.-G.	rechtes Nebengekröse.
R. psttr.	Ramus posttrematicus.
S.-A.	Segmentalarterie.
S.-D.	Schwanzdarm.
Sept. atr.	Septum atriorum.
Sept. spur.	Septum spurium.
Sept. ventr.	Septum ventriculorum.
Sin. ven.	Sinus venosus.
S. pc.-pl.-p.	Septum pericardiaco-pleuro-peritoneale.
sy.	Sympathicus.
tel. K.	telobranchialer Körper.
Thyr.	Thyreoidea mediana.
T. i.	Tuberculum impar.
Tr.	Trachea.
Tr. art.	Truncus arteriosus.
Un.-G.	Urnierenglomerulus.
Ur.	Urachus.
Valv. ven. d.	Valvula venosa dextra.
Valv. ven. s.	Valvula venosa sinistra.
V. cap. l.	Vena capitis lateralis.
V. card. a.	Vena cardinalis anterior.
V. card. p.	Vena cardinalis posterior.
V. c. p.	Vena cava posterior.
ventr. N.	ventraler Nerv.
Ventr. s.	Ventriculus sinister.
V. extr.	Extremitätenvene.
v. Fstz. III.	ventraler Fortsatz der 3. Kiementasche.
v. Fstz. IV.	ventraler Fortsatz der 4. Kiementasche.
V. hep. r. c.	Vena hepatica revehens communis.
V. hep. r. s.	Vena hepatica revehens sinistra.
v. Mes.	ventrales Mesenterium.
V. mes. s.	Vena mesenterica superior.
V. o.-m.	Vena omphalo-mesenterica.

V. om. min.	Vena omenti minoris.
V. p.	Vena pulmonalis.
v. Pf.	ventraler Zwerchfellpfeiler.
V. St.	Verschlussstück des Medullarrohres.
V. subc.	Vena subcardinalis.
V. u. d.	Vena umbilicalis dextra.
V. u. s.	Vena umbilicalis sinistra.
W. G.	Wolff'scher Gang.
W. K.	Wolff'scher Körper.
Zg.-W.	Zungengrundwulst.

Tafel-Erklärung.

Taf. 14, Fig. 1. Profilrekonstruktion des Embryo I, etwas schematisiert. Vrgr. 26,5.

Taf. 15, Fig. 2. Profilrekonstruktion desselben Embryo, schematisiert. Vrgr. 26,5.

Taf. 16, Fig. 3. Profilrekonstruktion desselben Embryo, z. T. unter Zuhilfenahme eines Plattenmodells, schematisiert. Vrgr. 26,5.

Taf. 17/18, Fig. 1. Arterien und Nerven der rechten oberen Extremität des Embryo I. Nach einem Plattenmodell. Vrgr. 50. Ansicht von ventral.

Fig. 2. Dasselbe, Ansicht von dorsal. Vrgr. 50.

Fig. 3. Arterien und Nerven der rechten oberen Extremität des Embryo II. Nach einem Plattenmodell. Vgr. 50. Ansicht von ventral.

Fig. 4. Dasselbe, Ansicht von oben. Vrgr. 50.

Fig. 5. Lungenanlage des Embryo I. Nach einem Gipsabguss eines Modells von Narath. Vrgr. 100.

Fig. 6. Ausguss der Trachea und Bronchen von demselben Modell. Vrgr. 100.

Taf. 19/20, Fig. 1 u. 2. Rechtes Auge des Embryo I. Mikrophotogramm ohne Retouche. Vrgr. ca. 100.

Fig. 3. Linkes Auge desselben Embryo. Mikrophotogramm ohne Retouche. Vrgr. ca. 100.

Fig. 4. Rückenmark des Embryo I in der Höhe des 7. Cervicalganglions. Mikrophotogramm ohne Retouche. Vrgr. ca. 60.

Fig. 5. Photogramm des Embryo I. Vrgr. ca. 9.

Fig. 6 — Fig. 9. Querschnitte durch den Schwanz des Embryo I. Mikrophotogramme ohne Retouche. Vrgr. ca. 170.

Aus dem anatomischen Institut zu Würzburg.

DIE BILDUNG

DER

RICHTUNGSKÖRPER BEI DER MAUS.

VON

J. SOBOTTA.

Mit 4 Abbildungen im Text und 14 Abbildungen auf Tafeln 21/22.

Vor mehr als 12 Jahren veröffentlichte ich (9) eine Abhandlung über die Befruchtung und Furchung des Eies der Maus, in der ich auch die Frage der Bildung der Richtungskörper bei diesem Tier eingehend behandelt habe. In einer späteren (12) Veröffentlichung habe ich nochmals zur Frage der ersten Richtungsspindel Stellung genommen, um einige Einzelheiten über diese nachzutragen.

Vor mir hatte bereits Tafani in mehreren (13—15) kurzen Mitteilungen die Resultate seiner Untersuchungen über das gleiche Objekt niedergelegt, auch L. Gerlach (1) hatte schon vor mir in einer kleinen Veröffentlichung angedeutet, dass er mit Untersuchungen über die Reifung und Befruchtung des Eies der Maus sich beschäftige. Die Arbeiten beider Autoren wurden mir erst bekannt, als meine Untersuchungen schon ziemlich weit vorgeschritten waren, so dass von drei verschiedenen Seiten das gleiche Untersuchungsobjekt unabhängig in Angriff genommen worden ist. Kürzlich hat nun Gerlach (2) seine auf die Bildung der Richtungskörper bezüglichen Erfahrungen ausführlich veröffentlicht. Im grossen und ganzen muss es als unbedingt erfreulich bezeichnet werden, dass drei Untersucher ganz unabhängig von einander zu fast den gleichen Resultaten gekommen sind. Jedoch bestehen zwischen meinen Auffassungen und denen von Gerlach einige nicht unerhebliche Unterschiede, welche besonders die Erklärung der Tatsache betreffen, dass in der grossen Mehrzahl der Fälle bei der Maus nur Ein Richtungskörper abgestossen wird. Meine zweite, diesen Gegenstand betreffende Untersuchung (12) hat Gerlach leider nicht berücksichtigt, was insofern zu bedauern ist, als diese

Mitteilung einerseits einige weitere Erläuterungen über die erste Richtungsspindel, andererseits einige Korrekturen der früher von mir gemachten Angaben enthält[1]).

Da ich nun in meinen früheren Veröffentlichungen einige Punkte noch unentschieden gelassen, andere mit relativer und wie ich jetzt sehe — zu grosser Kürze behandelt habe, da auch die Summe meiner Erfahrungen eine grössere ist als das, was ich in meiner Veröffentlichung niedergelegt habe und sich im Laufe der Zeit auch noch etwas vermehrt hat, habe ich mich auf Grund der kürzlich erfolgten Publikation von Gerlach entschlossen, meine gesamten Erfahrungen über die Bildung der Richtungskörper hier bekannt zu geben, die in einigen — darunter auch zwei nicht unwesentlichen — Punkten eine Korrektur meiner früheren Angaben enthalten. Ich werde zu diesem Schritte nicht bloss durch die Arbeit von Gerlach veranlasst, dessen Anschauungen ich, wie schon gesagt, leider nicht in allen Punkten teilen kann, sondern auch durch die in allerletzter Zeit erschienene Arbeit von Kirkham (5), mit deren Resultaten ich z. T. noch weniger übereinstimme, wie mit denen von Gerlach. Schliesslich ist auch die Bildung der Richtungskörper bei zwei anderen Säugetieren untersucht worden, von Rubaschkin (8) beim Meerschweinchen, von van der Stricht (18) bei einer Fledermaus, so dass eine Vergleichung der von

[1]) Ich bedauere das um so mehr, als meine zweite Veröffentlichung wesentlich bessere Abbildungen enthält als die erste. Die Figuren der letzteren (9) sind ohne jegliche Korrektur meinerseits lithographiert und gedruckt worden, weil die von der Verlagsanstalt s. Z. abgesandte Korrektur nicht nach Neapel adressiert wurde, wo ich mich damals gerade befand und auf diese Weise überhaupt nicht in meine Hände gelangt ist. So haftet den Bildern meiner ersten Arbeit mehrfach etwas schematisches an. Ich habe mich diesmal bemüht, möglichst naturgetreue Bilder zu liefern und z. B. für die Herstellung der Figuren der Tafel 21, 22 Salzpapierkopien mikrophotographischer Negative benutzt, die mit Tusche etwas überzeichnet wurden.

den verschiedenen Autoren bei der Maus gewonnenen Resultate mit den aus der Untersuchung anderer Säugetiereier entnommenen möglich ist.

Zum Verständnis der Differenzen, die zwischen meinen früheren Angaben und denen von Gerlach und Kirkham bestehen, ist es nötig, dass ich im voraus die hauptsächlichsten Angaben dieser Autoren zusammenstelle, ehe ich zur Beschreibung meiner jetzigen Erfahrungen über die Bildung der Richtungskörper der Maus übergehen kann. Leider ist es nicht leicht, mit wenigen Worten den Leser im voraus über die schwebenden Differenzen zu orientieren, weil Gerlach vielfach das die erste Richtungsspindel nennt, was nach meiner Anschauung die zweite ist, und mich selbst dementsprechend oft ganz anders zitiert, als ich mich nach meiner Auffassung ausgedrückt habe.

Kurze Zusammenstellung der Angaben über die Bildung der Richtungskörper bei der Maus von Sobotta (9, 12), Gerlach (2), Kirkham (5).

Ich habe in meiner ersten Publikation (9) folgende Angaben über die Bildung der Richtungskörper der Maus gemacht. Der Follikelsprung erfolgt bereits vor der Begattung und unabhängig von ihr. In $^9/_{10}$ der Fälle wird nur Ein Richtungskörper gebildet. In diesen Fällen enthält das Ei des sprungreifen Follikels noch ein ruhendes Keimbläschen oder es steht im Zustand der Prophase der ersten Richtungsmitose. Im gleichen Stadium (Prophase) findet man das Ei auch im Periovarialraum und im Anfangsteil des Eileiters. Daraus entsteht im Eileiter das Monasterstadium der einzigen Richtungsspindel, die klein ist, der Centrosomen entbehrt, offene Pole zeigt und kleine stäbchenförmige Chromosomen hat. Die Zahl der Chromosomen beträgt 12. Sie teilen sich durch Querteilung. Die Spindel steht

tangential bis zur Teilung der Chromosomen, welche erst nach der Besamung erfolgt. Dann folgt die Drehung in die schräge Stellung und die Metakinese. Im Dyasterstadium beginnt die Abschnürung des Protoplasmahügels, welcher zum einzigen Richtungskörper wird. Dieser enthält die peripherische Hälfte des Chromosomen des Dyasters, meist sehr deutliche Verdickungen der Zentralspindelfasern, die ich als Zentralspindelkörperchen bezeichnet und (ausdrücklich!) als Rudiment einer Zellplatte gedeutet habe. Nach völliger Abschnürung des einzigen Richtungskörpers zeigt dieser entweder einzelne Chromosomen oder einen ruhenden Kern.

In $^1/_{10}$ der Fälle bilden sich zwei Richtungskörper. In diesen Fällen kommt es bereits im Eierstock zur Ausstossung des ersten Richtungskörperchens. Die erste Richtungsspindel bildet sich bereits in Eiern Graaf'scher Follikel, die noch nicht völlig sprungreif sind. Auch das Ei hat noch nicht seine volle Reife erlangt, entbehrt z. B. noch der charakteristischen deutoplasmatischen Bestandteile. Der Prozess beginnt 24 Stunden oder noch länger vor dem Follikelsprung. Die erste Richtungsspindel ist ausserordentlich viel grösser als die in der grossen Mehrzahl der Fälle auftretende einzige. Die Länge ist fast die doppelte, besonders aber fällt die grosse Breite der Spindel auf. Auch ihre Chromosomen sind viel grösser und haben unregelmäfsige V- oder Y-Form. Ihre Zahl beträgt ziemlich sicher 12. Die achromatischen Spindelfasern sind zarter als die der einzigen meist zur Beobachtung kommenden Spindel und leicht wellig. Die Spindelenden sind geschlossen. Centrosomen fehlen auch hier. Die Spindel liegt im Monasterstadium gleichfalls tangential, aber nicht nahe der Oberfläche, sondern in der Tiefe des Eies nahe dem Zentrum. Die Chromosomen, deren Zahl ziemlich sicher 12 beträgt, teilen sich ebenfalls durch Querteilung. Man findet fast stets nur das Monasterstadium der ersten Richtungsspindel, Dyasterstadien kommen sehr selten zur Beobachtung.

Noch im Eierstock kommt es zur Abschnürung des ersten Richtungskörpers und ohne dazwischengelegenes Kernruhestadium bildet sich die zweite Richtungsspindel, so dass Eier, die überhaupt zwei Richtungskörper bilden, in diesem Zustand (abgeschnürter erster Richtungskörper und zweite Richtungsspindel) den Eierstock verlassen. Die zweite Richtungsspindel dieser Eier entspricht in jeder Beziehung der einzigen Richtungsspindel, welche die Mehrzahl der Eier der Maus bildet. Ich schloss daraus, dass in $^{9}/_{10}$ der Fälle die Bildung des ersten Richtungskörpers unterdrückt wird, dass aber alle Eier der Maus die zweite Richtungsspindel und den zweiten Richtungskörper bilden, zumal auch bei den Eiern, die zwei Richtungskörper ausstossen, die Besamung im Stadium der zweiten Richtungsspindel gerade so erfolgt, wie bei Eiern, die nur einen Richtungskörper bilden.

In meiner zweiten (12) Veröffentlichung machte ich zunächst nochmals auf die Tatsache aufmerksam, dass in der Mehrzahl der Fälle bei der Maus nur ein Richtungskörper abgestossen wird und dass die einzige Richtungsspindel, die man in der Mehrzahl der Fälle findet, der zweiten Spindelfigur in jeder Beziehung so ähnlich ist, dass man annehmen muss, in diesen Fällen wird die erste Richtungsteilung unterdrückt. Ich beschrieb dann nochmals ausführlich die grossen, oft fast zentral gelegenen ersten Richtungsspindeln, die sich in fast reifen, aber doch noch nicht völlig reifen Graaf'schen Follikeln finden, und machte nochmals auf die ausserordentliche Seltenheit der Dyasterstadien dieser Spindel aufmerksam. Das letztere, von mir in meiner ersten Veröffentlichung noch nicht berücksichtigte Stadium beschrieb ich dann. Ferner machte ich bereits eine kleine Korrektur meiner früheren Angaben nämlich, indem ich beschrieb, dass auch die zweite Richtungsspindel (als einzige) bereits im Eierstock gefunden werden kann, dass sie aber erst unmittelbar vor dem Follikelsprung sich zeigt und daher relativ selten zur Beobachtung kommt.

Gerlach (2) fasst die Resultate seiner Veröffentlichung in folgenden Sätzen zusammen: »1. Bei der Reifung des Eies der Maus kommen stets zwei Richtungsmitosen vor. 2. Nach der Eireife findet sich in 75 Proz. der Eier nur ein Richtungskörper vor. 3. In dem gleichen Prozentverhältnisse unterbleibt bei der Eireife die Abschnürung des zweiten Richtungskörpers. 4. Die Chromosomen des Eies der Maus im Stadium des Monasters der ersten Richtungsmitose sind als Tetraden zu bewerten. 5. Die Spermatozoen können in das Ei der Maus innerhalb eines Zeitabschnittes eindringen, welches mit dem Monasterstadium der ersten Richtungsteilung beginnt und mit dem gleichen Stadium der zweiten endet. 6. Die Spermatozoen nehmen den grösseren Teil ihres Schwanzfadens mit in das Ei hinein. Der letztere kann sich im Ooplasma noch über das Stadium der Vorkerne hinaus erhalten. 7. Das Eindringen eines befruchtenden Spermatozoons in das Ei beschleunigt den Ablauf der Metaphase der zweiten Richtungsmitose. 8. Die mehr oder minder grosse Distanz zwischen den beiden Richtungskörpern erklärt sich durch eine mehr oder minder frühe Besamung der Eier. 9. Eine relativ spät eintretende Besamung der Eier kann den Ablauf der zweiten Richtungsmitose in der Art beeinflussen, dass die Abschnürung des zweiten Richtungskörpers unterdrückt wird.« Zahlreiche einzelne Angaben von Gerlach werde ich im Laufe der Darstellung meiner eigenen Untersuchungen unten noch zu erwähnen haben. Hier jedoch möchte ich schon auf eines hinweisen. Das Material, an dem ich meine Untersuchungen gemacht habe, ist auf andere Weise gewonnen worden wie das von Gerlach. Gerlach hat die Tiere unmittelbar nach dem Wurfe begatten lassen, ich 3 Wochen später. Ich kann kaum umhin eine Reihe kleiner Differenzen unserer Beobachtungen auf die Verschiedenartigkeit des Materials zurückzuführen. Mir scheint — und das gleiche dürfte auch für andere Säugetiere gelten — dass bei Gewinnung der befruchteten Eier durch Be-

legenlassen der Weibchen unmittelbar nach dem Wurfe sehr viel mehr Unregelmäfsigkeiten auftreten, als wenn das unter normaleren Bedingungen geschieht. Denn unter natürlichen Verhältnissen dürfte, wie ich früher schon angab, die Begattung der weiblichen Tiere unmittelbar post partum nur eine seltene Ausnahme sein.

Die jüngste Arbeit über diesen Gegenstand die von Kirkham (5) darf kaum als eine wesentliche Bereicherung unserer Kenntnisse über die Bildung der Richtungskörper der Maus bezeichnet werden. Denn, wenn auch dieser Autor am Schlusse seiner kurzen, mit ziemlich schematischen und unzulänglichen Abbildungen ausgestatteten Mitteilung behauptet, die allgemein für alle Metazoen giltige Regel, dass beim Reifungsprozess des Eies zwei Richtungskörper gebildet werden, erleide bei der Maus keine Ausnahme, so fehlt in der Mitteilung von Kirkham vorläufig der Beweis dieser Behauptung, welche den Angaben aller Voruntersucher widerspricht. Kirkham beschreibt kurz die erste Richtungsspindel im Ovarium und glaubt annehmen zu müssen, dass jedes Ei im Eierstock auch einen ersten Richtungskörper abstösst. Das Fehlen dieses in der Mehrzahl der Fälle erklärt sich Kirkham dadurch, dass der erste Richtungskörper mittels amöboider Eigenbewegung durch die Zona pellucida (nachgiebige Stelle) hindurchschlüpfen soll. Beobachtet hat Kirkham dieses Durchschlüpfen schwerlich, ebensowenig wird mitgeteilt, wohin der Richtungskörper durchschlüpft. Mit keinem Worte wird der durchgeschlüpfte Richtungskörper erwähnt. Es handelt sich also nur um eine Hypothese, für deren Stützung eine zufällige Beobachtung von van der Stricht (17) herangezogen wird. Die Zahl der Chromosomen der ersten Richtungsspindel beträgt nach Kirkham 12, ihre Pole zeigen Centriolen.

Aus den 12 im Ei zurückbleibenden Dyaden der ersten Richtungsspindel bildet sich (noch im Eierstock) die zweite

Richtungsspindel. Die Chromosomen teilen sich der Länge nach, die Pole zeigen Centriolen und Polstrahlungen. Der zweite Richtungskörper wird erst nach der Besamung abgestossen. Er hat im Gegensatz zum eiförmigen ersten Richtungskörper mehr kugelige Gestalt und ist kleiner. Im Laufe meiner Darstellung, die ich unten geben werde, habe ich mehrfach Gelegenheit, die Haltlosigkeit mehrerer Angaben von Kirkham zu zeigen.

Die Angaben über Richtungskörperbildung bei anderen Säugetieren.

Ausser bei der Maus sind Richtungsspindeln vom Kaninchen, vom Meerschweinchen und von einer Fledermausart beschrieben worden. Beim Kaninchen habe ich (11) ganz kurze Angaben über Richtungsspindeln in Eierstockseiern sprungreifer Follikel gemacht. Rubaschkin (8) hat ziemlich ausführlich die Bildung der Richtungskörper beim Meerschweinchen beschrieben. Es werden stets zwei Richtungskörper gebildet. Die erste Richtungsspindel tritt vor der völligen Sprungreife des Follikels auf und ist grösser als die zweite. Sie entbehrt der Centrosomen und Polstrahlungen, die aber in atretischen Follikeln auftreten. Die zweite Richtungsspindel entsteht unmittelbar nach Abstossung des ersten Richtungskörpers noch im Eierstock. Sie ist stets viel kleiner als die erste, d. h. sie ist wohl ebenso so lang oder selbst etwas länger als diese, aber nur halb so breit, entbehrt ebenfalls der Centrosomen. Wie bei der Maus und den meisten übrigen Tieren liegen die Richtungsspindeln im Monasterstadium anfangs tangential oder nahezu tangential.

van der Stricht (18) beschreibt die Richtungsteilungen bei Vesperugo noctula folgendermafsen: Die erste Richtungsspindel bildet sich schon einige Tage oder Wochen vor dem Follikelsprung. Der erste Richtungskörper wird noch im Eierstock abgestossen, der zweite erst nach dem Follikelsprung,

Die Chromosomen der ersten Richtungsspindel sind schon Monate vor dem Follikelsprung im Keimbläschen des Eies zu beobachten. Im Monasterstadium sind sie von unregelmäfsig-länglicher Gestalt, oft vacuolisiert mit seitlichen Fortsätzen an einer oder beiden Seiten versehen. Im Stadium der Metakinese werden sie regelmäfsig stäbchenförmig. Die erste Richtungsspindel liegt tiefer im Ei als die zweite (weniger oberflächlich), sie ist grösser als die zweite, insbesondere hat sie einen viel grösseren Querdurchmesser. Die zweite Richtungsspindel ist durch ihre geringere Grösse und durch abweichendes Verhalten ihrer Chromosomen leicht von der ersten zu unterscheiden. Die Chromosomen sind viel kürzer als bei der ersten Spindel und stellen Doppelstäbchen dar, die meist senkrecht zur Spindelachse stehen.

Darstellung der Ergebnisse meiner eigenen Beobachtungen über die Bildung der Richtungskörper bei der Maus.

Über Materialgewinnung und die von mir angewandten Methoden der Untersuchung habe ich bereits früher (9) ausführliche Mitteilungen gemacht. Ich wende mich daher gleich zur Beschreibung meiner Befunde, welche im wesentlichen an meinem alten Material genommen wurden.

Die erste Reifungsteilung des Eies der Maus.

Die erste Reifungsteilung des Eies der Maus vollzieht sich stets im Eierstock, wie ich es bereits in meinen früheren Veröffentlichungen beschrieben habe und wie es in ganz gleicher Weise von Rubaschkin (8) für das Meerschweinchen und

van der Stricht (18) für Vesperugo noctula beschrieben wird. Kommt es zur Ausstossung eines ersten Richtungskörpers, was bei der Maus in der Mehrzahl der Fälle nicht geschieht, so vollzieht sich dieser Prozess ebenfalls noch im Eierstock.

Die Umbildung des ruhenden Keimbläschens in die erste Richtungsspindel erfolgt bereits eine Zeit lang vor Beendigung der Follikelreife und zwar sowohl vor Beendigung der Reife des Eies wie der der Follikelwandungen. Bevor ich mit der Beschreibung der Richtungsspindel selbst beginne, möchte ich das Verhalten der Graaf'schen Follikel vor dem Follikelsprung hier näher schildern, da ich mich auch in diesem Punkte im gewissen Widerspruch mit Gerlach befinde. Dass die Ovulation bei der Maus unabhängig von der Kopulation erfolgt, habe ich in meiner früheren Publikation (9, p. 28) ausführlich mitgeteilt und ich habe mich auch später noch oft von der Richtigkeit dieser Beobachtung überzeugt, wie ich abweichend von Gerlach (1) betonen muss, der annimmt, dass Mangel an geschlechtlichem Verkehr die Berstung der Follikel vielleicht gänzlich hintanhält.[1])

Im Gegensatz zu Gerlach (2) habe ich stets die Beobachtung gemacht, dass Ei und Follikelwandreife Hand in Hand gehen. Die Prophasen der ersten Richtungsteilung, die wenigstens 24 Stunden vor der Ovulation einsetzen, vollziehen sich in einem Follikel, der noch deutlich die Zeichen der Unreife hat. Ich habe einen solchen in Fig. 14, Tafel 21/22 abgebildet. Des besseren Vergleiches wegen habe ich auf dieser Tafel drei Bilder zusammengestellt, die drei Graaf'sche Follikel der Maus in verschiedenen Stadien der Ei- und Follikelwand-

[1]) Es ist möglich, dass bei Benutzung des Ovulationstermins post partum die Berstung der Follikel weniger regelmäfsig erfolgt als bei Benutzung des von mir gefundenen Termines (21 Tage post partum). Bei Kaninchen kann man sich nach meinen eigenen Erfahrungen nicht darauf verlassen, dass sie post partum sicher ovulieren.

reife zeigen. Fig. 12 zeigt einen sprungreifen Follikel neben einem frischgeplatzten. Das Ei des letzteren lag noch im Periovarialraum. Das Charakteristische am sprungreifen Follikel ist erstlich die starke Abflachung des Follikelwand unter der Eierstocksoberfläche (diese sieht bei allen drei Bildern nach oben) und die Verdickung der Wand namentlich der Granulosa an der entgegengesetzten Seite oder auf den beiden entgegengesetzten Seiten, denn die Follikelwand besteht gleichsam aus zwei verdickten Hälften, die nach Berstung des Follikels sich zusammenlegen, wie man aus dem Vergleich des geplatzten und noch ungeplatzten Graaf'schen Follikels der Figur 12 leicht ersehen kann. Überhaupt kann man aus dem Vergleich der beiden Bilder, die ich dadurch möglichst naturgetreu darzustellen versucht habe, dass ich Salzpapierkopien von Mikrophotographien einfach mit Tusche etwas übermalt habe, leicht ein Vorstellung vom Mechanismus des Follikelsprunges bei der Maus gewinnen. Zweitens zeigt sich nun am völlig sprungreifen Graaf'schen Follikel eine so weitgehende Lösung des Discus proligerus, dass dieser mit dem Ei entleert werden kann, ohne dass stärkere Retinacula der Granulosa der Eilösung hinderlich sein könnten. Das Ei dieses sprungreifen Follikels (Fig. 12 zeigt nicht den Mittelschnitt) besass einen abgeschnürten Richtungskörper (den ersten) und eine Richtungsspindel (die zweite). Das Protoplasma der Eizelle färbte sich ziemlich dunkel und liess bereits die von mir früher schon beschriebenen und abgebildeten[1]) deutoplasmatischen Bestandteile erkennen, welche das Eileiterei der Maus nach Behandlung namentlich mit stärkeren Osmiumgemischen zeigt, kleine Häufchen geschwärzter Körnchen, die man vielleicht als deutoplasmatische Mitochondrien auffassen darf.

[1]) Da sie in meiner früheren Publikation etwas schematisch zur Darstellung gelangt sind, bilde ich sie auf Fig. 5 und Fig. 7, Tafel 21/22 nochmals ab.

In Fig. 13 habe ich nun einen noch nicht völlig sprungreifen Graaf'schen Follikel der Maus abgebildet. Man erkennt die Unterschiede gegenüber dem Bilde der Fig. 12 auf den ersten Blick. Am wenigsten betreffen diese den Discus proligerus, der von der übrigen Follikelwand bereits ebenso stark gelöst ist wie im sprungreifen Follikel der Figur 12. Höchstens die Ausbildung der Corona radiata ist noch nicht so deutlich wie später. Die Zahl der Zellen des Discus ist zufälliger Weise[1]) erheblich grösser als bei dem sprungreifen Follikel der Fig. 12. Aber die Follikelwandung sieht noch ganz anders aus. Erstlich berührt der Follikel noch garnicht die Eierstocksoberfläche. Die Follikelwand, Theca wie Granulosa ist im Bereiche des ganzen Umfangs des Follikels noch ziemlich gleich dick, die charakteristische Anordnung der Wandstärke des sprungreifen Follikels fehlt noch völlig. Jedoch das Ei hat seine volle Reife noch nicht erlangt. Es zeigt das Monasterstadium der ersten Richtungsspindel, die deutoplasmatischen Bestandteile im Zellleib fehlen jetzt noch konstant, das Ei erscheint auch deutlich heller in der Färbung seines Protoplasmas als das Ei des sprungreifen Follikels und das Eileiterei.

Fig. 14, Tafel 21/22 schliesslich stellt das Stadium dar, in dem das Ei die Prophase der ersten Richtungsteilung zeigt. Auf den ersten Blick erkennt man, dass der Follikel noch weniger reif ist, als der in Fig. 13 abgebildete. Die Zellen des Discus proligerus beginnen sich erst von dem wandständigen Epithel abzulösen, der Follikel liegt zwar der Eierstocksoberfläche zufälliger Weise bereits näher als der der Fig. 13, eine Verdünnung der Wandschichten aber fehlt hier noch völlig, im Gegenteil das Epithel ist zufälliger Weise gerade an der dem

[1]) Meinen Erfahrungen nach ist das Ei, wenn es den Follikel verlässt, bald von einem grossen, bald von einem kleinen Discus umgeben. Das sind, glaube ich, rein individuelle Unterschiede, die sich denn auch an den entleerten Eiern im Eierstock wiederfinden.

Follikelsprung entgegengesetzten Seite am dünnsten. Dieser in Fig. 14 abgebildete Follikel dürfte wenigstens noch 24 Stunden bis zur völligen Sprungreife haben.

Ich finde an meinem Material — und dieses ist, obwohl ich ziemlich freigebig Präparate an andere Fachgenossen abgelassen habe, noch immer ein recht reichliches (ca. 125 Eier mit Richtungsspindeln) — stets eine Übereinstimmung im Zustand der Reife der Eizelle und der Reife des Follikels. Ich habe z. B. niemals die Prophase der ersten Richtungsteilung in sprungreifen Follikeln gesehen, niemals auch nur das Monasterstadium dieser Mitose in solchen Follikeln oder gar in entleerten Eiern beobachtet. Die erste Richtungsteilung kommt genau so wie beim Meerschweinchen und der Fledermaus nur an Eierstockseiern zur Beobachtung und zwar an Eiern, die noch einige Zeit vor dem Follikelsprung stehen. Ich muss mich daher in Gegensatz zu Gerlach (2) stellen, der behauptet, dass die Eier der Maus in sehr verschiedenen Stadien der Reife den Follikel verlassen können; nämlich frühestens, wenn die erste Richtungsspindel sich anlegt spätestens zur Zeit, des Auftretens der zweiten Spindel. Ich lasse auch ferner durch meine jetzige Darstellung eine Korrektur meiner früheren Angaben eintreten, da ich z. B. (9) behauptet habe, dass das Ei der Maus den Graaf'schen Follikel in $^9/_{10}$ der Fälle verlässt, wenn es in der Prophase einer Richtungsmitose steht, der einzigen, wie ich damals annahm. Ich komme auf diesen Punkt, den ich schon früher (12) zum Teil korrigiert habe, unten gleich zurück.

Die Prophase der ersten Richtungsspindel der Maus bildet sich etwa 24 Stunden vor dem Follikelsprung aus dem ruhenden Keimbläschen der Eizelle. In voller Übereinstimmung mit den Angaben von Gerlach (2) kann ich berichten, dass man bei noch erhaltener Kernmembran innerhalb des Kernraumes eine an Zahl und Gestalt meist sehr wechselnde Anzahl von

Chromosomen findet. Bald legt sich die achromatische Spindelfigur an, die, wie ich ebenfalls im Einverständnis mit Gerlach (2) annehme, aus den achromatischen Bestandteilen des Keimbläschens entsteht.

Bald nach Ausbildung der achromatischen Spindelfigur erreicht diese zwar ihre definitive Grösse, dagegen zeigen die Spindelfiguren anfangs noch einen welligen Verlauf und besitzen häufig leichte Verdickungen. An den Spindelfasern liegen die Chromosomen, die um diese Zeit noch recht unregelmäfsige und wechselnde Form zeigen, z. B. auch noch nicht genau den Äquator der Spindel einnehmen. Ein typisches Bild dieses Stadiums zeigt Fig. 1, Tafel 21/22. Im Stadium des Monasters werden die Spindelfasern glatter, gestreckter und man kann sich oft mit voller Sicherheit davon überzeugen, dass mindestens ein Teil der achromatischen Fasern von Pol zu Pol durchläuft. Wie ich schon in meiner ersten Veröffentlichung angab, handelt es sich um eine Zentralspindel. Das gleiche beschreibt van der Stricht (18) vom Fledermausei. Gerlach (2) leugnet die Zentralspindelnatur [1]). Die achromatische Spindelfigur der ersten Richtungsteilung der Maus ist eine sehr grosse und sehr breite. Wenn auch namentlich die Breite individuell etwas wechselt, so beträgt Länge wie Breite des ersten Richtungsspindel der Maus doch stets das Doppelte der Mafse des zweiten Richtungsspindel, die Breite ist in der Regel mehr als doppelt so gross. Ferner liegt, wie ich im wesentlichen schon früher (9, 12) beschrieben habe, diese grosse und ausserordentliche breite erste

[1]) Die Gründe, die Gerlach gegen meine Deutung als Zentralspindel geltend macht, dass bei einem anderen Objekt die Entstehung der Zentralspindel aus dem Protoplasma nachgewiesen worden ist, kann ich nicht anerkennen. Warum soll nicht bei einem Objekt die Zentralspindel aus achromatischen Kernbestandteilen entstehen, bei anderen aus dem Protoplasma? Die Centrosomen liegen auch bald intra- bald extranukleär. Die Hauptsache aber ist die direkte Beobachtung.

1
2
3
4
5
6
7
8
9
10
11
12

Richtungsspindel der Maus nie so oberflächlich im Eiprotoplasma wie die zweite, sondern wesentlich tiefer oft nur wenig vom Zentrum des ganzen Eies entfernt. Diese nahezu zentrale Lage scheint man übrigens öfters im ganz ausgebildeten Monasterstadium zu finden als vorher. Und in der Tat liegt ja auch das ruhende Keimbläschen ziemlich stark exzentrisch. Man könnte also fast zu der Annahme verführt werden, die ich angesichts des sehr starken Wechselns der Höhe der Lage der Spindel mit aller Reserve aussprechen möchte, dass die Spindel sich erst allmählich weiter in die Tiefe des Eies einsenkt, um später wieder oberflächlicher zu werden.

Die grösste Länge der ersten Richtungsspindel im Monasterstadium beträgt etwa 32 μ, die grösste Breite oft fast 20 μ [1]). In Figur 3 ist die breiteste erste Richtungsspindel der Maus, die ich beobachtet habe, abgebildet. Gleichzeitig ist es die am weitesten zentral gelegene. Fast stets besitzt die erste Richtungsspindel der Maus im Monasterstadium geschlossene oder nahezu geschlossene Pole, Zentrosomen und Polstrahlungen habe ich jedoch nie beobachten können, die letzteren fehlen sicher, erstere mit grösster Wahrscheinlichkeit. Was die Chromosomen der ersten Richtungsspindel der Maus anlangt, so habe ich deren Form ebenfalls schon früher (9, 12) beschrieben, ich möchte jedoch hier nochmals sowohl die Frage ihrer Form wie die ihrer Zahl erörtern. Man findet verschiedenartig gestaltete und sehr verschieden grosse Chromosomen an der ersten Richtungsspindel

1) Da die erste Furchungsspindel nur 30 μ im Längsdurchmesser misst, kann die erste Richtungsspindel der Maus sogar länger werden als die erste Furchungsspindel, kürzer ist sie jedenfalls nur selten. Die Mafse beziehen sich auf das in Flemming'scher Lösung konservierte Material (s. a. u. p. 537). Es scheint, dass der Umfang des Äquators der Spindel nicht immer kreisförmig ist, denn man findet oft in einem Schnitte von 10 μ alle oder fast alle Chromosomen von Spindeln, die erheblich über 10 μ in der Breite messen. Es müsste sich also um abgeplattete Spindeln handeln.

der Maus im Stadium des Monasters. Die verschiedene Grösse kann in erster Linie damit zusammenhängen, dass man bald bereits geteilte, bald noch ungeteilte Chromosomen vor sich hat. Trotz der Verschiedenartigkeit der Gestalt begegnet man im Monasterstadium der ersten Spindel doch hauptsächlich einer Form, die ich in meiner früheren Publikation als unregelmäfsige T- oder V-form bezeichnete. Genauer beschrieben sieht das Chromosoma so aus, wie es die nebenstehende Figur a zeigt und wie es auch besonders gut auf Fig. 3, Tafel 21/22 sichtbar ist. In der Längsrichtung der achromatischen Spindelfasern findet sich ein den Fasern der Spindel eng anliegender fadenförmiger, oft sehr dünner aber sehr verschieden langer Abschnitt des Chromosoma. An diesem sitzt seitlich eine starke rundliche, oft abgerundet kuglig erscheinende Verdickung, seltener beiderseits [1]). Diese Form des Chromosoma ist nach meinen Befunden bei nahezu 50 ersten Richtungsspindeln in der Monasterphase geradezu typisch und zwar findet sie sich besonders in der ausgebildeten Monasterphase im Stadium der typischen Äquatorialplatte häufiger als in den Stadien der Prophase, wie ich gegenüber Gerlach (2) betonen muss.

Fig. a.

Natürlich haben nicht alle Chromosomen die gleich typische Form. Am häufigsten findet man neben der eben beschriebenen Form die in Textfigur b nochmals abgebildete Gestalt zweier stäbchenförmiger, an den Enden stark zugespitzter oder fadenförmig ausgezogener, also etwa birnförmiger Chromosomen. Diese stehen (meist mit den dickeren Enden) einander so gegenüber und oft so nahe zusammen, dass man sie für Teilungsprodukte Eines Chromosoma halten muss, und ich glaube annehmen zu dürfen, dass in der Weise, wie es

Fig. b.

[1]) Die Form der Chromosomen erinnert also ausserordentlich an die „oiselettes“ des Amphibieneies, wie sie Carnoy beschreibt.

Textfigur c zeigt, die Teilung des typischen Chromosoma des Monasters in seine Tochterelemente erfolgt. In Fig. 3, Tafel 21/22 sind alle Zwischenformen, die auch die Textfigur c zeigt, vorhanden. Diese Art der Teilung kann man kaum anders auffassen, als eine Querteilung, wie ich es auch bereits in meiner früheren Publikation getan habe. Die Teilung erfolgt nicht an allen Chromosomen gleichzeitig; man findet oft eines, oft mehrere schon in Teilung begriffen, wenn die anderen noch ungeteilt sind.

Fig. c.

Ein zweiter wichtiger Punkt, der hier erörtert werden muss, ist die Frage der Zahl der Chromosomen der ersten Richtungsspindel. Man sollte meinen, dass die grosse und meist sehr breite[1]) erste Richtungsspindel ein günstiges Objekt wäre, um Chromosomenzählungen anzustellen, da die Breite der Spindel wesentlich grösser ist als der Ring der Chromosomen am Äquator, sodass von chromatischen Elementen völlige freie Partien der Spindelfigur[2]) erkennbar sind. Dem ist nun aber nicht so. Es ist allerdings oft nicht allzu schwierig, die absolute Zahl der chromatischen Elemente des Monasterstadiums der ersten Richtungsspindel der Maus festzustellen, aber die Zahlen, die man erhält[3]), schwanken zwischen 10 und 19. Hinderlich für die Zählung ist nur der Umstand, dass wegen der Grösse der ganzen Figur die Chromosomen auch bei 10 μ Schnittdicke meist auf 2 Schnitte fallen. Ich habe in meiner früheren

[1]) Vielleicht sind alle ersten Richtungsspindel nahezu gleich breit und Differenzen der Breite, die man häufig findet (z. B. Fig. 2 u. 3, Tafel 21/22) beruhen vielleicht auf der oben (s. p. 509 Anhg.) vermuteten Abplattung der Spindelfigur, die bald von der breiten, bald von der schmalen Seite erscheint.

[2]) Gerade solche Stellen sind ausserordentlich geeignet, um sich von der Zentralspindelnatur der achromatischen Figur zu überzeugen.

[3]) D. h. die Zahlen, die ich an meinem Material erhalten habe.

Publikation vermutet, dass die Zahl der Chromosomen der ersten Richtungsspindel der Maus 12 sei, was durch Gerlach (2) und Kirkham (5) bestätigt wird, während Tafani (13—15) 20 Chromosomen annahm. 20 habe ich im Monasterstadium nie gezählt, diese Zahl dürfte entschieden zu hoch sein. Die verschiedenen Zahlen, die man bei der Zählung erhält, erklären sich meiner Ansicht nach auf zweierlei Art und Weise. Erstlich — und das gilt für die Stadien des erst in Bildung begriffenen Monasters — kann es vorkommen, dass noch nicht alle Chromosomen als einzelne Individuen entwickelt sind, sondern noch chromatische Bestandteile vorhanden sind, welche mehreren Chromosomen entsprechen und die noch später in 2 oder 3 einzelne Chromosomen zerfallen. Zweitens kommt es, wie oben schon angegeben ist, vor, dass eines oder mehrere Chromosomen des Monasterstadiums schon quergeteilt sind, während die Mehrzahl noch ungeteilt ist. Berücksichtigt man diese beiden Momente und führt man Zählungen an geeigneten Spindeln aus, so kommt man, wie ich jetzt glaube, mit Bestimmtheit annehmen zu müssen — ich korrigiere also meine früheren Angaben — auf 16, nicht auf 12. Fig. 1, Tafel 21/22 zeigt ein noch nicht ausgebildetes Monasterstadium mit genau 14 Chromosomen (sichere Zählung); aber eines ist besonders lang und ein zweites besonders dick, sodass man annehmen kann, diese beiden grösseren chromatischen Stücke liefern je zwei Chromosomen und sind noch nicht völlig differenziert. Fig. 2, Tafel 21/22 zeigt 15 chromatische Elemente. Der benachbarte Schnitt enthielt noch 2, im ganzen waren also 17 vorhanden. In der Mitte der Figur liegen aber zwei kleine birnförmige Stücke einander so gegenüber, dass die Deutung: Hier hat sich ein Chromosoma schon quergeteilt, kaum bezweifelt werden darf. Dann käme auch hier die Zahl 16 heraus. Fig. 3, Tafel 21/22 zeigt 17 völlig gesonderte chromatische Elemente am Äquator der Spindel. Diese Figur dürfte vielleicht am besten erläutern, was ich hier

auseinandersetzen will. 8 Chromosomen haben die typische oben beschriebene Form der Textfigur a (siehe p. 510), 4 haben die Übergangsform zur Querteilung, sie zeigen die in Textfigur c (siehe p. 511) angegebene Streckung; 3 sind im Begriffe, sich der Quere nach durchzuteilen, eins ist bereits geteilt. Zählt man die beiden bereits völlig getrennten Teilstücke als ein Chromosoma, so kommt auch hier die Zahl 16 heraus. Dass diese Zahl die richtige ist und zwar die reduzierte Chromosomenzahl, die Normalzahl der Maus also 32, das schliesse ich auch aus der Zahl der Chromosomen der zweiten Richtungsspindel, obwohl hier die Zählung viel schwieriger ist als bei der ersten, und aus der Zahl der Chromosomen, die sich in den Vorkernen bildet. Ich besitze ein Präparat, in dem zufälliger Weise in einem der beiden Vorkerne die Zählung nahezu, im anderen doch ungefähr möglich ist. Und mit Sicherheit sind es mehr als 12, auch mehr als 14 (schleifenförmige) Chromosomen, die gezählt werden konnten. Ich werde auch unten bei Gelegenheit der Besprechung der zweiten Richtungsspindel auf diese Frage zurückkommen.

Wenn ich auch das in Frage kommende Stadium der ersten Richtungsspindel in meinen beiden früheren Veröffentlichungen (9, 12) schon in ganz ähnlicher Weise beschrieben habe, wie jetzt, so sehe ich mich doch zur Zeit genötigt, meine Ansicht über die erste Richtungsspindel und deren Vorkommen nicht unwesentlich abzuändern. Ich gab damals (9) an, dass nur in $^1/_{10}$ der Fälle zwei Richtungskörper bei der Maus abgestossen werden und dass daher auch nur relativ selten die erste Richtungsspindel zur Beobachtung kommt, weil ich annahm — und diese Annahme war durchaus berechtigt, wie ich im Verlaufe dieser Mitteilungen noch zu zeigen Gelegenheit haben werde —, dass die einzige Richtungsspindel, die man bei der Mehrzahl der Eier im Eileiter findet, die zweite und nicht die erste ist. Daraus schloss ich, dass die ganze erste Richtungsteilung bei der

Mehrzahl der Eier einfach ausfällt, dass sich die in der Regel zur Beobachtung kommende zweite Richtungsspindel direkt aus dem Keimbläschen des Eies bildet. Diese letztere Auffassung ist, wie ich schon seit längerer Zeit erkannt habe und die offen auszusprechen sich mir jetzt die Gelegenheit gegeben ist, falsch. Es stehen mir keinerlei sichere Beobachtungen zur Verfügung, welche die damals von mir geäusserte Anschauung, dass aus den Keimbläschen sofort die zweite Richtungsspindel sich bilden könnte, stützen. Man findet vielmehr einige Zeit vor dem Follikelsprung stets und zwar bei allen Eiern der gleichzeitig gereiften Follikel die erste Richtungsteilung und zwar fast immer das Monasterstadium. Da nun die grosse Mehrzahl der Eier nur einen Richtungskörper bildet und die Bildung dieses Richtungskörpers nicht im Eierstock vor sich geht, sondern im Eileiter und zwar gleichzeitig mit der Bildung des zweiten Richtungskörpers der Eier, welche zwei bilden und, wie wir unten sehen werden, in ganz gleicher Weise und auch erst nach erfolgter Besamung der Eier, so glaube ich mich jetzt zu der sicheren, durch weitere Beweise unten noch mehr zu stützenden Annahme berechtigt, das zwar bei allen Eiern der Maus zwei Richtungsmitosen auftreten, dass aber in der Mehrzahl der Fälle die erste Richtungsteilung nicht zur Ausstossung eines Richtungskörpers führt. Dem ersten Satz der Schlussfolgerungen von Gerlach (2), den ich oben (p. 500) schon zitierte: »Bei der Reifung des Eies der Maus kommen stets zwei Richtungsmitosen vor« kann ich also durchaus zustimmen, während ich im übrigen von den Anschauungen Gerlach's nicht unwesentlich abweiche.

Ich will hier auch gleich auf die Zahl der Richtungskörper bei der Maus eingehen. Ich gab in meiner ersten Veröffentlichung an, ihre Zahl betrage in $^9/_{10}$ der Fälle nur 1. Ich hatte diese Zahl auf Grund einer grösseren Zählung gefunden. Sie ist aber doch wohl etwas zu hoch gegriffen. Ich habe daher in

meiner zweiten (12) Veröffentlichung schon etwas abgeschwächt und jetzt nochmals bei 100 Eiern im Stadium der ausgebildeten Vorkerne, sowie bei 100 Eiern im Stadium der Vorkerne bis zur ersten Furchungsspindel gezählt. Das eine Mal ergab sich: 74 Eier hatten 1 Richtungskörper, 22 zwei, 1 drei, das andere Mal: 82 Eier hatten 1 Richtungskörper, 18 deren zwei. Das ergäbe also fast genau $^4/_5$ 1 Richtungskörper, $^1/_5$ zwei Richtungskörper [1]).

Wie schon oben angegeben, findet man an den kurz vor der Sprungreife stehenden Graaf'schen Follikeln der Maus in weitaus überwiegender Mehrzahl der Fälle das Monasterstadium oder (wesentlich seltener) die Prophasen der ersten Richtungsmitose. Stadien der Metakinese und das ausgebildete Dyasterstadium beobachtet man ganz unglaublich selten im Eierstock. Unter dem Material, das ich jetzt noch in Händen habe, finden sich rund 40 Monasterstadien und nur 4 spätere Stadien der ersten Richtungsteilung, also ein ganz merkwürdiges Missverhältnis. Im Eileiter an bereits entleerten Eiern findet man niemals mehr Stadien der ersten Richtungsteilung, sondern stets nur solche der zweiten. Die beiden Umstände, die auffällige Seltenheit der metakinetischen Phasen der ersten Richtungs-

[1]) Man sei bei solchen Zählungen wie bei allen statistischen Versuchen vorsichtig. Wenn mir z. B. Gerlach (2) vorhält, dass seine p. 11 seiner Publikation veröffentlichte Mitteilung meinem Zählungsresultat widerspreche, so kann ich nur erwidern, dass die eine Beobachtung nicht statistisch verwertbar ist. Gerlach könnte gegen mich eine von mir selbst in meiner zweiten Veröffentlichung (12) pag. 6 (190) angeführte Beobachtung anführen. Gelegentlich kommen auch zwei Richtungskörper sehr oft, gelegentlich ganz ausserordentlich selten zur Beobachtung. So fand ich, als ich vor fast 12 Jahren in Würzburg einiges Material von derselben Mäusezucht konservierte, die ich in Berlin Jahre lang benutzt hatte, in mehreren Fällen hintereinander eine so grosse Zahl von Eiern mit 2 Richtungskörpern (mehr als die Hälfte), dass ich direkt stutzig wurde. Es war lediglich ein Zufall.

teilung und das Fehlen eines Richtungskörpers in der grossen Mehrzahl der Fälle dürften nicht ohne innere Verbindung sein. Da noch dazu der einzige Richtungskörper, der sich bei der Mehrzahl der Eier der Maus bildet, durch eine Mitose entsteht, welche völlig der der zweiten Richtungsteilung der Minderzahl der Eier entspricht, wie ich früher schon gezeigt habe, so bin ich zu der Ansicht gelangt, dass das in der grossen Mehrzahl der Fälle zu beobachtende Fehlen des ersten Richtungskörpers bei der Maus dadurch zu erklären ist, dass die erste Richtungsspindel das Stadium des Monasters gewöhnlich nicht überschreitet, sondern sich in diesem Stadium ihrer Entwicklung direkt in die zweite Richtungsspindel umbildet. Wie diese Umbildung erfolgt, darüber bin ich leider bis jetzt nicht im Stande, genaueres mitzuteilen. Mir stehen nur wenige durchaus lückenhafte Beobachtungen zur Verfügung, sodass dies ziemlich der einzige Punkt ist, der noch der Aufklärung bedarf. Wie ich unten bei Gelegenheit der zweiten Richtungsspindel nochmals auseinandersetzen werde, zwingen die tatsächlichen Beobachtungen zu dieser Annahme, und der geringe Prozentsatz der Fälle, in denen die erste Richtungsteilung auf späteren Phasen zur Beobachtung kommt (s. oben p. 515), stimmt auch durchaus mit der Thatsache überein, dass in der Mehrzahl der Fälle nur ein Richtungskörper vorkommt, nämlich der zweite. Diese jetzt von mir geäusserte Anschauung hat ja insofern nichts auffälliges, als bei allen Eiern die zweite Richtungsspindel ohne dazwischen gelegenes Kernruhestadium aus der ersten unmittelbar hervorgeht.

Nach dieser Abschweifung und bevor ich auf die Besprechung der Angaben von Gerlach (2) und Kirkham (5) eingehe[1]), möchte ich kurz die späteren Phasen der ersten

[1]) Da die Angaben von Tafani (13—15) bereits früher von mir und ausführlicher Weise jetzt von Gerlach (2) berücksichtigt worden sind, brauche ich ihrer hier nicht nochmals zu gedenken.

Richtungsteilung der Maus hier besprechen, obwohl ich dem, was ich früher namentlich in meiner zweiten Veröffentlichung über den Gegenstand (12) mitgeteilt habe, kaum etwas hinzufügen kann. In Fig. 4, Tafel 21/22 habe ich ein frühes Dyasterstadium der ersten Richtungsspindel abgebildet.

Die Figur steht jetzt nicht mehr tangential, sondern schräg. Es hat die Drehung aus der tangentialen in die radiäre Stellung [1]) der Spindel, die so ausserordentlich oft bei der Eireifung der Metazoën beobachtet wird, begonnen. Ob jedesmal in den späteren Phasen der ersten Reifungsteilung der Maus eine Drehung der Spindel erfolgt, ist schwer zu entscheiden. In der Mehrzahl der Fälle (wenn nur ein Richtungskörper gebildet wird) bleibt die Spindelfigur tangential liegen, weil aus dem tangential stehenden Monaster der ersten Richtungsspindel auch der gleichfalls tangential stehende Monaster der zweiten Richtungsteilung hervorgeht. In der Minderzahl der Fälle, wenn die erste Richtungsteilung ihr normales Ende erreicht, erfolgt entweder die Drehung in die radiäre Stellung oder man kann sich auch vorstellen, dass der eine Pol der nahezu zentral gelegenen Spindel sich der Eioberfläche nähert, ohne dass es zu einer Drehung kommt. Bei der geringen Zahl von Beobachtungen, über die ich in Bezug auf das fragliche Stadium verfüge, bin ich nicht im Stande zu entscheiden, ob der letztere Modus vorkommt. Da aber bei der zweiten Richtungsteilung stets eine Drehung der Spindel beobachtet wird und da in den späteren Phasen der ersten Richtungsspindel die Spindelfigur wieder ziemlich oberflächlich im Ei liegt (s. ob. p. 509), so dass es ohne Drehung überhaupt nicht zur Bildung des Richtungskörpers kommen

[1]) Genau radiär scheinen die Richtungsspindeln der Maus (es gilt das auch für die zweite) nur ganz kurze Zeit zu stehen. Man trifft sie in genau radiärer Stellung eigentlich nie.

könnte[1]), so darf man wohl annehmen, dass auch bei der ersten Richtungsspindel die Drehung mindestens die Regel ist.

So liegt auch die Figur 4, Tafel 21/22 ziemlich oberflächlich im Ei und schräg. Die Spindel ist wesentlich verschmälert, etwa nur halb so breit wie im Monasterstadium, aber doch noch sehr gross und namentlich lang, stets noch viel grösser und länger als das entsprechende Stadium der zweiten Spindel (cf. Fig. 4, Taf. 21/22 und Fig. 9, Taf. 21/22). Was zunächst die Chromosomen betrifft, so liegen sie in zwei Gruppen gegen die Enden der achromatischen Figur hin. Jede Gruppe besteht aus sicher mehr als 12 Elementen, wenn auch eine ganz genaue Zählung namentlich an dem einen Pol der Spindelfigur nicht möglich war. An dem anderen (günstigeren) Pol schien mir die Zahl 16 zu betragen. Die Form der Chromosomen ist die kurzer, in der Mitte verdickter, an den Enden abgerundeter Stäbchen. Die Querteilung der Chromosomen im Monasterstadium ergab länglich-birnförmige Elemente mit zugespitzten Enden. Aus dieser Form gehen dann die Chromosomen in die Stäbchenform über, dieselbe Form, der man im Monasterstadium der zweiten Richtungsspindel wieder begegnet. Die achromatische Figur zeigt in der Mitte ihrer Länge deutliche, wenn auch mäfsig starke Verdickungen der Zentralspindelfasern, wie sie in weit deutlicherer Form an der zweiten Richtungsspindel auftreten. Im übrigen verweise ich auf meine zweite Veröffentlichung (12), wo ich sowohl dieses Stadium wie auch die Endstadien der ersten Richtungsteilung ausführlich beschrieben und abgebildet habe. Wie schon gesagt, erfolgt auf diese Weise nur etwa in $^1/_5$ der Fälle die Bildung des ersten Richtungskörpers, in $^4/_5$ der Fälle geht die erste Richtungsteilung über das Stadium des Monasters nicht

[1]) Man könnte in die Versuchung kommen anzunehmen, dass die Ursache des Unterbleibens der Abschnürung des ersten Richtungskörpers das Ausbleiben der Drehung der ersten Spindel sei.

hinaus. Über die Form, Grösse usw. des ersten Richtungskörpers siehe unten p. 535.

Meine Beschreibung der ersten Richtungsteilung deckt sich im grossen und ganzen mit der von Rubaschkin (9) beim Meerschweinchen und von van der Stricht (18) bei Vesperugo noctula gegebenen. Bei beiden Tieren erfolgt die Bildung des ersten Bildungskörpers stets noch im Eierstock mit dem Unterschiede nur, dass, weil stets zwei Richtungskörper ausgestossen werden, die erste Richtungsteilung im Eierstock stets bis zum Ende durchgeführt wird. Meine Erfahrungen dagegen stehen mehrfach im Widerspruch mit den Angaben Gerlach's (2) und Kirkham's (5). Da ich auf die Differenzen, die zwischen meiner Anschauung und der von Gerlach bestehen, erst näher eingehen kann, wenn ich die zweite Richtungsteilung beschrieben habe, so werde ich auch die Angaben von Kirkham erst am Schlusse des nächsten Kapitels mit den meinigen vergleichen.

Die zweite Reifungsteilung des Eies der Maus.

Die zweite Reifungsteilung im Ei der Maus beginnt mit dem Monasterstadium der zweiten Richtungsspindel, da diese sich unmittelbar aus den Resten der ersten Richtungsspindel bildet und zwar in den Fällen, wo nur ein Richtungskörper ausgestossen wird, aus dem Monasterstadium, in den Fällen, wo zwei Richtungskörper vorkommen aus den Resten des Dyasters der ersten Spindel. Leider fehlen mir trotz der Grösse des Materials, über das ich verfügte und noch verfüge, sichere Übergangsstadien. Wie sich der im Ei zurückgebliebene Rest der ersten Richtungsspindel nach Abstossung des ersten Richtungskörpers in die zweite umbildet, ist mir nicht genau zu Gesicht gekommen, dagegen hat Gerlach (2) das Glück gehabt, direkte Beobachtungen über diesen Punkt gemacht zu haben. Gewöhnlich findet man nach eben erfolgter Abstossung des ersten Richtungskörpers

unter diesem in der peripheren Zone des Eiprotoplasmas bereits die fertige zweite Richtungsspindel meist schon im ausgebildeten Monasterstadium und zwar sowohl an Eiern, die noch im Eierstock liegen (sprungreife Follikel), als auch solchen, die sich bereits im Periovarialraum und im Eileiter befinden. Gelegentlich begegnete auch ich Eiern, bei denen die achromatische Spindelfigur noch undeutlich und unregelmäfsig erschien, ähnlich wie es Gerlach (s. ob.) abbildet.

Nicht viel günstiger scheinen mir meine Beobachtungen in den Fällen zu liegen, wo nach meiner jetzigen Anschauung das Monasterstadium der ersten Richtungsspindel in das der zweiten unmittelbar übergeht, ohne dass es zur Abstossung des ersten Richtungskörpers kommt. Jedenfalls sind meine Beobachtungen auch in dieser Beziehung sehr lückenhaft. Bevor ich die Fälle beschreibe, in denen ich ein Zwischenstadium erblicken zu können glaube, will ich auf das Monasterstadium der zweiten Richtungsspindel eingehen, wie es sehr häufig zur Beobachtung kommt. Wie gesagt, ich spreche zunächst von der Minderheit der Fälle, in denen es zur Bildung zweier Richtungskörper kommt. Man findet das ausgebildete Monasterstadium der zweiten Richtungsteilung der Maus sowohl noch gelegentlich im Eierstock an ganz sprungreifen Follikeln also zur Zeit der Ovulation, wie auch an entleerten Eiern am häufigsten im Eileiter vor der Besamung und zur Zeit, wo die Spermatozoen an das Ei herantreten. Fig. 5, Taf. 21/22 zeigt das typische Bild der zweiten Richtungsspindel des Eies der Maus im Monasterstadium kurz vor der Besamung im Eileiter. Das Präparat stammt von einem Ei, in dessen Nähe zwischen den Zellen des Discus proligerus bereits Spermatozoen lagen, andere Eier des gleichen Eileiters waren schon besamt. Das ganze Bild der zweiten Richtungsspindel der Maus unterscheidet sich auf den ersten Blick gewaltig von dem der ersten Spindel. Die chromatische Spindel ist viel kleiner, etwa nur halb so lang und

kaum halb so breit. Dabei sind die Spindelfasern selbst viel stärker und im Gegensatz zu den ziemlich zarten Fasern der ersten Spindel schon mit mittelstarken Trockenobjektiven deutlich erkennbar. Auch die Form der Spindel ist eine abweichende. Die erste Richtungsspindel ist breit tonnenartig, die zweite hat mehr die Form eines Doppelkegels. Die Pole der Spindel sind fast immer mehr oder weniger weit offen. Polstrahlungen fehlen bestimmt, desgleichen wohl Centrosomen. Die Spindelfigur liegt im Monasterstadium wenigstens vor der Teilung der Chromosomen fast stets tangential und zwar sehr oft genau tangential im peripheren Protoplasma der Eizelle meist sehr dicht unter der Oberfläche.

Die Chromosomen der zweiten Richtungsspindel der Maus sind im Monasterstadium den Chromosomen des Dyasterstadiums der ersten Spindel (cf. Fig. 4, Taf. 21/22) ausserordentlich ähnlich, d. h. sie sind kurze an den Enden abgerundete, in der Mitte leicht verdickte Stäbchen. Nur sind sie wohl meist etwas kleiner als die Chromosomen des Dyasters der ersten Spindel wenigstens merkbar schlanker. Ihre Zahl dürfte mit Sicherheit 16 sein. Mehr als 12, wie ich früher annahm und wie Gerlach (2) und Kirkham (5) angeben, sind es gewiss, dagegen bestimmt weniger als 20, wie Tafani (13—15) annahm. Die Zählung ist schwer, weil die Chromosomen dicht gedrängt an dem schmalen Äquator der Spindel liegen, und weil sich im mikroskopischen Bilde in der Regel mehrere decken. Trotz der Regelmäfsigkeit der Form der Chromosomen ist ihre Zählung an der zweiten Richtungsspindel viel unsicherer als an der ersten.

Zu bemerken wäre noch eine, wenn auch nicht immer gleich konstante Eigentümlichkeit der zweiten Richtungsspindel. Die Enden der Spindelfasern in der Nähe der Pole erscheinen oft dunkel bei schwächerer Vergrösserung. Diese Erscheinung rührt, wie die stärkere Vergrösserung lehrt, von feinkörnigen Auflagerungen an den Spindelenden her, die sehr variabel in

ihrer Ausbildung oft aber sehr deutlich (Fig. 8, Taf. 21/22) sind. Sie sind schon von Tafani (13—15) beschrieben worden und Gerlach (2) hat ihrer kürzlich genauer gedacht.

Das eben beschriebene Monasterstadium der zweiten Richtungsspindel findet man im Eileiter der Maus verhältnismäfsig oft viel häufiger als andere Phasen dieser Teilung. Der Grund hierfür ist der, dass die folgenden Phasen erst nach der Besamung des Eies auftreten. Bis zum Eintritt des Spermatozoen verharrt das Ei der Maus im Monasterstadium der zweiten Richtungsspindel. Erst nach Eintritt des Spermatozoen beginnt die Teilung der Chromosomen und die Metakinese. Wird das Ei nicht befruchtet, so unterbleibt diese und damit die Abschnürung des zweiten Richtungskörpers (s. a. u. p. 530).

Die Teilung der Chromosomen der zweiten Richtungsspindel erfolgt in typischer Weise durch eine Querteilung. Die kurzen Stäbchen bilden Bisquitformen, wie sie Fig. 7, Taf. 21/22 deutlich zeigt. Dieses Bild war auch für die Zählung der Chromosomen der zweiten Richtungsspindel so günstig wie kein zweites wegen der eigentümlichen Lagerung der Chromosomen. Nur am rechten Rande der Figur deckten sich einige Elemente. Man zählte bestimmt bis zu 15 (wahrscheinlich also 16) Bisquitformen. Wie gesagt, wird die Teilung der Chromosomen durch den Eintritt des Samenfadens ins Ei ausgelöst und nun erfolgt schnell der Ablauf des ganzen Teilungsprozesses. Ein Stadium der Metakinese wie das der Fig. 9, Taf. 21/22 besitze ich von einem Ei, das bereits im Eierstock den ersten Richtungskörper abgestossen hatte, nicht. Wohl aber stehen mir eine Anzahl ausgebildeter Dyaster- bezw. Dyspiremstadien zur Verfügung. Ein solches zeigt z. B. Fig. 10, Taf. 21/22. Hier gelangt ein besonders voluminöser zweiter Richtungskörper zur Abstossung, gegen den der erste (allerdings nur angeschnittene) erste Richtungskörper relativ klein erscheint. Die Teilung des Protoplasma ist schon vollendet. In der Mitte der achromatischen Verbindungsfasern finden sich

die fast konstant in dieser Stärke zu beobachtenden und eigentümlicher Weise stark färbbaren oft doppelten Verdickungen, welche ich bereits früher beschrieben und Zentralspindelkörperchen genannt habe (9)[1]). Im übrigen brauche ich meiner früheren Beschreibung kaum etwas hinzuzufügen. Häufig sind im Stadium des Dyasters die Spindeln an der Abschnürungsstelle des Richtungskörpers winkelig geknickt.

Das eben beschriebene Verhalten trifft für das Ei der Maus nur in der Minderzahl der Fälle zu. In der Mehrzahl der Fälle kommt es nicht zur Bildung eines ersten Richtungskörpers, sondern das Monasterstadium der ersten Richtungsspindel bildet sich vermutlich in das der zweiten Richtungsspindel unmittelbar um. In der Mehrzahl der Fälle findet man also im sprungreifen Follikel der Maus, im Periovarialraum und im Eileiter vor der Besamung Eier, die das Monasterstadium einer Richtungsspindel zeigen, ohne dass ein Richtungskörper bereits abgestossen wäre. Die Erscheinung, welche diese Spindel bietet, ihre Grösse, ihre Gestalt, die Form ihrer Chromosomen, kurz alle Eigentümlichkeiten stimmen so vollkommen mit der Erscheinung der zweiten Richtungsspindel der Eier überein, die zwei Richtungskörper bilden, und weichen so von dem Aussehen der ersten Richtungsspindel ab, dass ich auf Grund dieser Tatsachen bereits in meiner ersten Veröffentlichung (9) zu der durchaus richtigen Auffassung gelangt war, dass diese Spindelfigur die zweite

[1]) Gerlach (2) hat diese Körperchen, die er Spindelkörperchen nennt, kürzlich genauer beschrieben. Er gibt an, dass sie später sich verdoppelten und dann zwei Reihen bilden. Die Körperchen sollen sich dann wieder nähern und einen Verbindungsstrang zwischen Ei und Richtungskörper bilden, den ich nie beobachtet habe und der mir nach den Abbildungen Gerlach's den Eindruck eines Kunstproduktes macht. Als Rudiment einer Zellplatte habe ich übrigens (p. 57 meiner Publikation [9]) die Bildung selbst ausdrücklich bezeichnet. Dass auch bei der ersten Furchungsteilung Zwischenkörper vorkommen, habe ich ebenfalls angegeben.

Richtungsspindel sein müsse. Nur nahm ich damals fälschlicher Weise an, dass die erste Richtungsteilung in diesen Fällen ganz ausfiele. Fig. 5, Taf. 21/22 könnte daher ebenso gut eine solche Richtungsspindel eines Eierstockeies ohne ersten Richtungskörper sein. Ich verfüge über zahlreiche solcher Stadien wegen der grösseren Zahl der Eier, die nur einen Richtungskörper bilden, über eine grössere Zahl als über zweite Richtungsspindeln mit abgestossenem ersten Richtungskörper.

Nun findet man aber gelegentlich wenn auch recht selten etwas abweichende Spindelfiguren, wie eine solche in Fig. 8, Taf. 21/22 abgebildet ist. Die Spindelfigur ist deutlich grösser als die gewöhnliche zweite Richtungsspindel, wenn auch nicht annähernd so gross wie die erste Spindel. Ihre offenen Pole mit starken körnigen Auflagerungen an den Enden der Spindelfasern erinnern durchaus an die zweite Richtungsspindel. Der Äquator enthält auffällig viele kurz-stäbchenförmige Chromosomen, die nicht alle ganz regelmäfsig geformt sind. Die grosse Zahl dürfte sich kaum aus der bereits erfolgten Querteilung erklären, da die Chromosomen dann bisquitförmig erscheinen. Ferner ist das Ei auch noch nicht besamt, sondern eben erst in die Tube getreten, wie auch sämtliche andere Eier des gleichen Eierstocks noch unbefruchtet waren. Ich glaube fast annehmen zu dürfen, dass wir es hier mit einem Übergangsstadium des Monasters der ersten Richtungsspindel in den der zweiten zu tun haben. In meiner zweiten Veröffentlichung (12) habe ich eine atypische relative schmale und offenpolige erste Richtungsspindel abgebildet. Vielleicht stellt diese und Fig. 8, Taf. 21/22 die fehlenden Zwischenstadien zwischen erster und zweiter Spindel dar. Bei der Fig. 8, Taf. 21/22 möchte ich noch einen Augenblick verweilen. An dem einen stark offenen Pol fand sich eine Bildung in Gestalt einer platten Scheibe, die sich deutlich dunkler färbte als das Protoplasma. Man könnte versucht sein, diese Bildung für ein

Centrosoma zu halten, obwohl ich diese Deutung nicht gerade vertreten möchte, da die Beobachtung eine zu vereinzelte ist. Fig. 6, Taf. 21/22 ähnelt ausserordentlich der Figur 7 der gleichen Tafel. Beides sind Eileitereier, beide sind eben besamt, beide zeigen die zweite Richtungsspindel in der Monasterphase mit eben vollzogener Querteilung der Chromosomen. Beide Spindeln sind in der Drehung aus der tangentialen in die radiäre Lage begriffen. Aber Figur 6 stammt von einem Ei ohne ersten Richtungskörper, von einem Ei, das später also überhaupt nur einen Richtungskörper besitzt, Fig. 7 stellt die zweite Richtungsspindel unterhalb eines eben abgestossenen ersten Richtungskörpers dar.

Figur 9 stellt das Stadium der Metakinese der zweiten Richtungsspindel dar, wie es relativ selten zur Beobachtung gelangt. Auffälliger Weise ist hier die Drehung in die Radiärrichtung noch nicht vollzogen, eine reine Zufälligkeit. Wie schon oben gesagt, bildet die Figur ebenfalls ein Ei ohne ersten Richtungskörper ab. Das Dyasterstadium der zweiten Richtungsspindel wurde ja schon oben und auch bereits früher (9) beschrieben, es sieht genau ebenso aus, gleichgiltig ob das Ei einen ersten Richtungskörper abgestossen hat oder nicht.

Meine Darstellung der Richtungsteilungen der Maus steht in verschiedenen Punkten im schroffen Gegensatz zu der von Gerlach (2) und von Kirkham (5). Gerlach's Anschauung gipfelt darin, dass er in Übereinstimmung mit meiner jetzigen Anschauung annimmt, dass jedes Ei der Maus zwei Reifungsteilungen durchmacht, dass die erste stets zu Ende geführt wird, die zweite dagegen in der Mehrzahl der Fälle insofern unterbrochen wird, dass es wohl zur Bildung einer zweiten Richtungsspindel kommt, aber nicht mehr zur Abschnürung eines zweiten Richtungskörpers. Es würde also der einzige Richtungskörper, den nach Gerlach $^3/_4$ (nach mir $^4/_5$) der Eier der Maus zeigen, der erste sein, während ich oben gezeigt habe, dass es

der zweite ist. Infolgedessen hält Gerlach auch die Richtungsspindel, die man in der Mehrzahl der Fälle an Eileitereiern beobachtet und deren Ana- und Telophasen man während und nach der Besamung findet, für die erste, nur diejenigen Spindeln der Eileitereier, neben denen man schon abgestossene erste Richtungskörper findet, für zweite.

Eine weitere Folge der Auffassung von Gerlach ist die, dass die Eier den Follikel auf sehr verschiedenem Stadium der Reife verlassen können (nämlich frühestens, wenn die erste Richtungsspindel sich anlegt, spätestens zur Zeit des Auftretens der zweiten Spindel), da auch Gerlach bereits im Eierstock die erste Richtungsspindel und auch die Ana- und Telophasen der ersten Richtungsteilung findet, dieselben Phasen, die sich nach Gerlach auch im Eileiter finden sollen. Eine weitere Folgerung ist, dass die Besamung der Eier im Eileiter auf sehr verschiedener Stufe der Eireifung erfolgen kann, nämlich in einem Zeitraum, der mit dem Monasterstadium der ersten Richtungsteilung beginnt und mit dem gleichen Stadium der zweiten endet.

Über das Ausbleiben der Bildung des zweiten Richtungskörpers macht Gerlach folgende Angaben: Es bildet sich wohl eine Hervorwölbung, es kommt aber nicht zur Abschnürung, sodass auch die periphere Chromosomengruppe der zweiten Richtungsspindel im Ei zurückbleibt und hier zu Grunde geht. Die Teilung kann nach Gerlach bis zur Dyaster- oder Dyspiremphase vor sich gehen. Die Chromosomen, die in den zweiten Richtungskörper hätten hineintreten sollen, lösen sich nach Gerlach im Ei auf und erhalten sich längere Zeit als Körnchenhaufen. Verursacht wird das Unterbleiben der Abschnürung des zweiten Richtungskörpers nach Gerlach durch relativ späte Besamung.

Gegen diese Auffassung von Gerlach kann ich zwei Reihen von Gründen vorbringen. Erstlich Gründe der Unwahrscheinlichkeit,

zweitens gegenteilige eigene Beobachtungen. Ich fasse die Bedenken, die ich gegen die Auffassung von Gerlach habe, folgendermafsen zusammen:

1. Gerlach's Ansicht, dass die Eier der Maus den Graaf'schen Follikel in sehr verschiedenartigen Zustand der Reife verlassen, widerspricht meinen oben mitgeteilten Beobachtungen. Möglicherweise verhält sich hier Gerlach's Material anders als das meinige deswegen, weil Gerlach einen anderen Ovulationstermin benutzt hat, der allem Anschein nach nicht so sicher ist, wie der von mir benutzte. So gibt Gerlach in seiner früheren Publikation an, dass die Lösung der Eier erst durch den Coitus erfolgt, was bei meinem Material nicht der Fall war (s. oben p. 504).

2. Aus der obigen Angabe von Gerlach muss man folgern, dass die Eier der Maus vor dem Follikelsprung verschiedene Entwicklungsstadien zeigen, dass z. B. das eine Ei das Monasterstadium der ersten Richtungsspindel zeigt, ein anderes des gleichen Eierstocks noch ein ruhendes Keimbläschen. An meinen Präparaten ist das nie zu beobachten. Entweder haben z. B. alle Eier der bei der nächsten Ovulation zum Platzen kommenden Follikel das Monaster- oder (seltener) einige das Dyasterstadium (dieses, wenn die letztgenannten Eier noch im Eierstock den ersten Richtungskörper ausstossen).

3. Nach Gerlach müsste man Phasen der ersten Richtungsspindel, selbst die Monasterphase auch an Eileitereiern finden. Aus dem oben mitgeteilten (p. 520) ist das an meinem Material nicht der Fall. Die auch bei anderen Säugetieren im Eierstocksei auftretende erste Richtungsspindel unterscheidet sich durch die oben ausführlich mitgeteilten Merkmale so sehr von allen an Eileitereiern zu beobachtenden Richtungsspindeln, während alle an diesen Eiern zur Beobachtung kommenden Spindelfiguren, gleichgiltig, ob der erste Richtungskörper vorhanden ist oder nicht, sich in jeder Beziehung gleichen. Das gilt sowohl für die

achromatische Spindel wie auch für die Chromosomen. Die Behauptung von Gerlach, dass die von mir beschriebene eigentümliche Form der Chromosomen der ersten Richtungsspindel (s. oben, p. 510) nur in den Prophasen der Mitose vorkomme und dass sich die Chromosomen der ersten und zweiten Richtungsspindel im Monasterstadium nur durch ihre Grösse nicht aber durch ihre Form von einander unterscheiden, widerspricht durchaus meinen Beobachtungen.

4. Gerlach gibt an, dass die erste Richtungsspindel zwar grösser sei als die zweite, dass aber erhebliche Unterschiede in der Grösse der ersten Spindel vorkommen, welche auf die verschiedene Grösse des Keimbläschens zurückzuführen sei. Gerlach hält eben, wie schon gesagt, den grössten Teil der Richtungsspindeln der Eileitereier nämlich alle diejenigen, welche ohne abgestossenen Richtungskörper vorkommen, für erste Spindeln. Meiner Erfahrung nach gibt es erhebliche Grössenunterschiede der ersten Richtungsspindel nicht[1]) und die Grösse der Spindel kann nicht von der Grösse des Keimbläschens abhängen, weil die erste Richtungsspindel stets grösser ist als dieses.

5. Die Auffassung von Gerlach, dass die Mehrzahl der Eier der Maus, welche ohne abgestossenen Richtungskörper im Eileiter liegen und so befruchtet werden, noch die erste Richtungsspindel zeigen, führt Gerlach selbst zu dem auch in der Zusammenfassung seiner Ergebnisse besonders formulierten Satz: »die Spermatozoen können in das Ei der Maus innerhalb eines Zeitabschnittes eindringen, welcher mit dem Monasterstadium der ersten Richtungsteilung beginnt und mit dem gleichen Stadium der zweiten endet«. Zur Begründung dieser Auffassung verweist Gerlach auf die Angaben des Lehrbuchs

[1]) Ausgenommen in den von mir nur unsicher beobachteten aber sicher zu vermutenden (s. oben, p. 524) Stadium der Umwandlung in die zweite Richtungsspindel.

von Korschelt und Heider (p. 630), dass der Zeitpunkt des Eintritts des Spermatozoon in das Ei der Metazoen bei den verschiedenen Formen ein verschiedener sei, dass bei dem einen Tier das Spermatazoon in das Ei eintritt, wenn noch das ruhende Keimbläschen besteht, oder vor Beginn der Reifungsteilungen, bei anderen erst nach Ablauf der zweiten Reifungsteilung. Diese Tatsache ist jedem, der die Literatur der Eireifung und Befruchtung der letzten Jahre verfolgt hat, bekannt. Kürzlich hat sogar Hempelmann bei einem Annelliden den Eintritt des Spermatozoon zu einer Zeit beobachtet, wo das Ei noch nicht mal seine volle Grösse erreicht hatte. Nirgends aber finde ich eine Angabe, die mit der Angabe von Gerlach (2) übereinstimmt, dass nämlich beim Ei ein und derselben Tierspecies der Zeitpunkt des Eintritts des Spermatazoon so erheblich variieren sollte. Wenn bei einer Form die Besamung vor Beginn der Reifungsteilungen erfolgt, so erfolgt sie immer dann, wenn bei einer anderen der Eintritt des Spermatazoon in das Ei erst nach Vollendung der Reifungsteilungen vor sich geht, dann geschieht das immer so. Das geht auch aus dem von Gerlach zitierten Aufsatze von Korschelt und Heider deutlich hervor. Ausserdem habe ich (10) bereits früher darauf aufmerksam gemacht — und die inzwischen angestellten Beobachtungen bei anderen Wirbeltiereiern haben das bestätigt —, dass bei allen Wirbeltiereiern, soweit bekannt, der Eintritt des Spermatozoon während der Dauer des Monasters der zweiten Richtungsteilung erfolgt[1]). Auch die bisher untersuchten Säugetiereier verhalten sich so. Ist also die

[1]) Die einzige Ausnahme bei Wirbeltieren, die mir bekannt wäre, ist das Forellenei. Hier erfolgt die Besamung oft schon gegen Ende der ersten Richtungsteilung anstatt während des Beginns der zweiten. Man vergesse aber nicht, dass das nur bei künstlicher Befruchtung der mechanisch dem weiblichen Tiere entnommenen (gestrichenen) Eier erfolgt, wodurch eine verfrühte Besamung leicht ermöglicht werden kann.

Annahme von Gerlach, dass die Befruchtung schon während des Monasterstadiums der ersten Richtungsteilung erfolgen kann, nicht höchst unwahrscheinlich, zumal ich oben gezeigt habe, dass die das in Frage kommende Monasterstadium sich von der im Eierstock zu beobachtenden ersten Richtungsspindel in jeder Beziehung unterscheidet? Und ist meine Annahme, dass die Besamung des Eies der Maus stets im Stadium der zweiten Richtungsspindel vor sich geht, nicht die viel wahrscheinlichere?

6. Es gibt meiner Ansicht nach eine Tatsache in der Entwicklung des Eies der Maus, welche mir beweisend für meine Auffassung zu sein scheint und die eclatant gegen die von Gerlach spricht. Das ist das Schicksal nicht befruchteter Eier, über das ich kurz aber wie ich glaube, deutlich genug[1]) früher (9, p. 60 u. 86) schon berichtet habe. Man findet unbefruchtete Eier sowohl in atretischen Follikeln des Eierstocks wie im Eileiter, und zwar in letzterem sowohl einzelne neben befruchteten als auch, wenn die Befruchtung überhaupt unterblieben ist, die gesamten bei der Ovulation gleichzeitig gelösten Eier. Und diese zeigen meistens eine tangential stehende kleine Richtungsspindel im Monasterstadium (cf. Fig. 31 meiner ersten Veröffentlichung [9] und Figur 5 meiner zweiten [12]), seltener bereits einen abgestossenen Richtungskörper und eine solche Spindel. Wie ich nämlich in meiner früheren Publikation (9) angeführt habe, und durchaus in Übereinstimmung mit Gerlach (2) nehme ich an, dass der Ablauf der zweiten Richtungsteilung der Maus vom Eindringen des Spermatozoon abhängig ist. Unterbleibt dieses, so unterbleibt auch die Abstossung des zweiten Richtungskörpers. In den Fällen (Minderzahl), in denen der erste Richtungskörper gebildet worden ist,

[1]) Gerlach (2) scheint meine Ausführungen und Abbildungen dieses Punktes nicht genau genug geprüft zu haben, sonst könnte er nicht das Citat auf p. 19 seiner Veröffentlichung machen.

gehen die Eier mit der zweiten Richtungsspindel zu Grunde. In der Mehrzahl der Fälle tun sie das, ohne dass es zur Ausbildung überhaupt eines Richtungskörpers kommt. Wenn nun die ersten Richtungsspindeln, welche solche Eier zeigen (vergl. die oberen zitierten Abbildungen meiner früheren Veröffentlichungen), die ersten Spindeln sind, wie nach der Auffassung von Gerlach (2) angenommen werden muss, warum bilden denn diese Eier keinen ersten Richtungskörper, denn auf dessen Abstossung kann ja das Eindringen des Samenfadens keinen Einfluss haben? Da man unbefruchtete Eier noch tagelang nach der Eilösung mit einer solchen Richtungsspindel ohne abgeschnürten Richtungskörper findet und neben Eiern, die bereits einen Richtungskörper abgestossen haben, so hätten die Eier doch Zeit genug gehabt, ihre erste Richtungsteilung zu vollenden. Aber es ist eben nicht, wie schon mehrfach gezeigt, die erste, es ist die zweite, es kann nur die zweite sein und deswegen unterbleibt die Abschnürung des zweiten Richtungskörpers.

7) Gerlach (2) beschreibt eine Reihe von Befunden über Zurückbleiben von Chromatin- und Spindelresten des zweiten Richtungskörpers (s. oben p. 526). Diese Befunde sind mir ebenso wie eine Reihe weiterer Beobachtungen höchst überraschend, da ich von solchen Bildungen an meinem überaus grossen Material so gut wie nichts beobachtet habe. Da aber in (nach Gerlach) wenigstens 75 % der Eier etwas davon zu finden sein müsste, weil in dieser Höhe von Prozenten doch der eine Richtungskörper fehlt, so ist der Mangel an entsprechenden Befunden um so merkwürdiger[1]). Nur zweimal

[1]) Gerlach hat Schnitte von 5 μ mit Saffraninfärbung untersucht und glaubt die fraglichen Bildungen dadurch besonders gut erkannt zu haben. Ich habe meist 10 μ dicke Schnitte untersucht mit einer Eisenlackfärbung, die aber bei richtiger Differenzierung das Chromatin so klar wie nur möglich darstellt, während das Protoplasma fast farblos wird.

habe ich überzählige Chromosomengruppen im Ei beobachtet, welche der Zahl und Grösse nach den Chromosomen einer Richtungsspindel entsprachen, aber beidemal handelte es sich um das Stadium der zweiten (nach meiner Ansicht) Richtungsspindel ohne ersten Richtungskörper. Das eine Mal betraf die ersten Eier, die ich in der Tube der Maus beobachtet habe (cf. meine erste Publikation [9], p. 28). Von 9 Eiern hatten 2 bereits einen abgestossenen Richtungskörper, 6 eine kleine (zweite) Richtungsspindel, 1 neben einer solchen — und zwar in einiger Entfernung von ihr — einen Haufen Chromosomen. Hier hat es sich also höchstens um Reste des nicht ganz abgeschnürten ersten Richtungskörpers handeln können.

Im Zusammenhang mit diesen mir gänzlich fehlenden Beobachtungen von Gerlach (2) bespricht dieser Erscheinungen, die an meinem Material ebenfalls so gut wie gar nicht vorkommen. Gerlach findet, dass häufig die beiden Richtungskörper der Maus nicht nebeneinanderliegen, sondern weit von einander getrennt sind. Das habe ich nur ein einziges Mal (unter mehr als 1000 Fällen) gesehen. Infolgedessen habe ich auch nichts von den Wanderungen der Richtungsspindel zu sehen bekommen, von der Gerlach spricht und der er so grosses Gewicht beilegt. In diesen Beziehungen war unser Untersuchungsmaterial also doch ein ganz verschiedenes, was sich vielleicht aus der Benutzung verschiedener Ovulationstermine erklärt. Ich bin geneigt, mein Material für das normalere zu halten. Auf keinen Fall aber können die oben genannten Beobachtungen Gerlach's zur Erklärung des Ausbleibens der Abstossung eines Richtungskörpers verwandt werden, da sie an meinem Material fehlen (ich habe mich nicht gescheut, jetzt nochmals in wochenlanger Arbeit mehrere 100 Präparate Schnitt für Schnitt mit Immersion zu untersuchen), und da ich unter No. 5 u. 6 den Nachweis geführt zu haben glaube, dass der fehlende erste Richtungskörper der erste, nicht der zweite ist.

8. Ich möchte noch eine Betrachtung anstellen, welche mir gegen die Auffassung von Gerlach zu sprechen scheint. Nehmen wir an, dass $^1/_4$ der Eier bereits im Eierstock den ersten Richtungskörper abstösst, was nach den Angaben von Gerlach wohl zutreffend ist. Nach Gerlach würde dann das übrige $^3/_4$ der Eier den ersten Richtungskörper erst im Eileiter bilden. Nun ist anzunehmen, dass alle Eier im Eileiter ziemlich gleichzeitig besamt werden und zwar bald nach dem Eintritt in die Tube. Gerlach (1) scheint sogar anzunehmen, dass erst die Begattung, dann die Ovulation erfolgt. Nun gibt Gerlach (2) als Ursache des Unterbleibens der Abschnürung des zweiten Richtungskörpers verspätete Besamung an. Demnach müssten $^3/_4$ der Eier die schon im Stadium der ersten Richtungsspindel (nach Gerlach) besamt werden, 2 Richtungskörper, $^1/_4$ der Eier, die später (im Stadium der zweiten Richtungsspindel) besamt werden, dagegen keinen weiteren Richtungskörper abstossen, also nur einen zeigen. Das Zahlenverhältnis würde also das umgekehrte werden, als es nach Gerlach's eigenen Angaben ist. Das spricht also auch nicht gerade für die Annahme Gerlach's.

Das sind im wesentlichen die Gründe, welche mich hindern, der Anschauung von Gerlach über die Ursache des Fehlens des einen Richtungskörpers bei der Maus beizutreten. Für meine Anschauung dagegen scheint mir folgendes zu sprechen: 1) Die verschiedene Grösse der beiden Richtungsspindeln. Nur die grosse lediglich im Eierstock vorkommende Richtungsspindel ist die erste, die kleine im Eileiter vorkommende die zweite. 2) Die verschiedene Form der Chromosomen der beiden Richtungsspindeln (s. unten, p. 538). 3) Die Tatsache, dass auch bei anderen Säugetiereiern, die stets zwei Richtungsspindeln bilden (Meerschweinchen, Fledermaus), die erste Richtungsteilung im Eierstock abläuft. 4) Die Übereinstimmung des Zeitpunktes der Besamung (zweite Richtungsteilung: Monasterstadium) mit dem

anderer Säugetier- und Wirbeltiereier. 5) Der Eintritt der Metakinese der kleinen Richtungsspindel der Eileitereier ohne abgestossenen Richtungskörper erfolgt erst nach erfolgter Besamung. Dadurch verhält sich diese Spindel ebenso wie die zweite von Eiern mit bereits abgestossenem Richtungskörper. 6) Vor allem das Schicksal unbefruchteter Eier in atretischen Follikeln sowohl wie im Eileiter (s. oben, p. 530). Gegen meine Anschauung könnte geltend gemacht werden, dass der von mir behauptete Modus der Umbildung des Monasters der ersten Richtungsspindel in den der zweiten bisher noch nirgends beobachtet worden ist und auch von mir nicht genügend beobachtet wurde. Das letztere gebe ich ohne weiteres zu. Das entsprechende Stadium wird schwer zu beobachten sein. Hier fänden Nachuntersucher eine gute Gelegenheit zur Klärung der Frage. Was das erstere anlangt, so ist eben auch die Tatsache, dass das Ei der Maus das einzige bisher bekannte (nicht parthenogenetische) Metazoenei ist, bei dem in der Mehrzahl der Fälle nur ein Richtungskörper gebildet wird, zu berücksichtigen. Ich glaube aber im obigen zur Genüge gezeigt zu haben, dass kaum eine andere Erklärungsmöglichkeit übrig bleibt als die von mir gegebene.

Wieder eine ganz andere Ansicht vertritt Kirkham (5). Ich habe seine Angaben schon oben kritisiert. Seine kühne Behauptung: »The mouse egg is thus shown to be no exception to the general rule, that the maturation process in the metazoon egg involves the formation of two polar bodies« müsste erst bewiesen werden. Alle übrigen Untersucher des Gegenstandes, Tafani, Gerlach und ich, die schliesslich doch auch Anspruch darauf erheben können, gute Beobachter zu sein, haben das Gegenteil gefunden. Relativ gut abgebildet ist die Form der Chromosomen der ersten Richtungsspindel. Obwohl die Fig. 2 von Kirkham 17 chromatische Elemente zeigt, von denen deutlich 8 noch ungeteilt, 9 geteilte Chromosomen sind,

und vier noch auf benachbarten Schnitten liegen (nach Angabe der Figurenerklärung) spricht Kirkham von 12—24 Chromosomen der ersten Richtungsspindel. 8 ganze und 9 halbe gibt schon $12^1/_2$ dazu noch vier! Das sind doch sicher mehr als 12 ganze! Also kann 12 nicht die Zahl vor der Teilung sein. Unverständlich ist mir Fig. 3 von Kirkham im Vergleich mit Fig. 4. In der ersten bildet K. die Chromosomen der zweiten Richtungsspindel ungefähr richtig ab als kurze in der Mitte eingeschnürte Stäbchen, in Fig. 4 dagegen als deutliche z. T. sogar sehr lange Schleifen! Und diese sollen durch Längsspaltung der 12 »Dyaden« der ersten Richtungsteilung entstanden sein, sodass die zweite Richtungsspindel 24 Chromosomen hätte. Ausser Centrosomen sollen noch Polstrahlungen an der ersten Richtungsspindel vorkommen, auch der Kern des zweiten Richtungskörpers und der weibliche Vorkern sollen Strahlungen zeigen (!?). Der zweite Richtungskörper soll stets kleiner sein als der erste.

Gestalt, Grösse, Zahl und Kernverhältnisse der Richtungskörper der Maus.

In diesem Kapitel möchte ich kurz das zusammenfassen, was ich über die Gestalt, die Grösse und die Kerne beziehungsweise Chromatinbestandteile der Richtungskörper der Maus, sowie über ihre Zahl mitzuteilen habe. Ich habe, um den letzten Punkt zuerst zu erledigen, bereits früher (9) angegeben, dass die Zahl zwischen 1 und 3 schwankt. Letztere Zahl habe ich häufiger gefunden als ich damals angab, nämlich fünfmal. Ausserdem habe ich nachträglich noch einmal sehr deutlich die mitotische Teilung eines ungewöhnlich grossen ersten Richtungskörpers beobachtet, ähnlich wie es Kirkham (5) kürzlich abgebildet hat.

Was die Grösse der Richtungskörper der Maus anlangt, so kann diese recht erheblich wechseln. Der einzige Richtungskörper der meist allein beobachtet wird, ist oft recht gross. Den grössten, den ich je beobachtet habe, stellt Textfigur d im Stadium des Eies aus 2 Furchungskugeln dar. Er ist nahezu kuglig und misst fast 20 μ im (grössten) Durchmesser. Daneben

Fig. d.

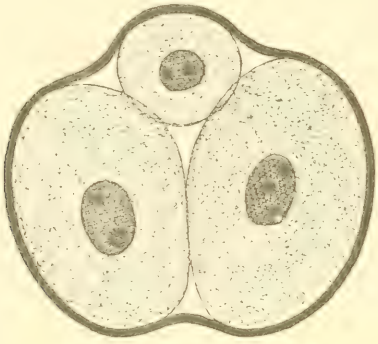

kommen aber auch wesentlich kleinere einzige Richtungskörper vor. Doch scheint es, als ob dieser Richtungskörper, der ja nach dem oben ausgeführten der zweite ist (der erste fehlt in diesen Fällen meist), eine recht beträchtliche Grösse hat (im Mittel 16 μ Durchmesser). Werden zwei Richtungskörper gebildet, was viel seltener ist (s. oben, p. 515), so ist bald der erste bald der zweite grösser, nicht immer der erste, wie ich früher angab. Ja es scheint fast, als ob gerade der zweite häufig grösser ist. So zeigt Fig. 10, Tafel 21/22 einen besonders grossen zweiten Richtungskörper. Die kleinsten Richtungskörper der Maus, denen man begegnet, messen etwa 12 μ im Durchmesser.

Ich möchte hier einige Mafse der Eier der Maus selbst beifügen. Gerlach (2) gibt an, dass er sehr starke individuelle Verschiedenheiten der Grösse der Eier der Maus hat konstatieren können. Ich muss bekennen, dass ich dem nicht beipflichten

kann, insoweit wenigstens nicht, als das gleiche Konservierungsmittel in Anwendung kam. Bei Fixierung in Flemming'scher Lösung (bei dieser Konservierung wurden auch die oben genannten Maße der Richtungskörper genommen) betrug die Grösse der Eierstockseier vor Abstossung des ersten Richtungskörpers 65—70 μ, die Grösse der Tubeneier rund 60 μ im Durchmesser einschliesslich der Zona pellucida (die etwa 1—1,5 μ dick ist). Tubeneier schwanken in ihrer Grösse wohl je nach der Grösse des oder der abgestossenen Richtungskörper (58—62 μ). Nur einmal habe ich ein Ei von 72 μ gemessen. Bei Konservierung in Sublimatgemischen betrug dagegen die Grösse der Tubeneier nur 48—50 μ.

Nur selten sind die Richtungskörper der Maus kuglig oder annähernd kuglig. Meist passen sie sich der Umgebung an und werden wohl namentlich durch den Druck der Zona pellucida abgeplattet, so dass die gewöhnliche Form eine ellipsoidische ist.

Nach Vollendung der Reifungsteilungen können beide Richtungskörper der Maus ruhende Kerne bilden und es scheint, als ob das nach kürzerer oder längerer Zeit stets geschieht, denn man findet während der Furchung wohl stets Richtungskörper mit ruhendem Kern. Die Bildung des Kerns vollzieht sich aber langsamer als in der Eizelle selbst, sie geht deutlich verzögert vor sich, so dass man in dem völlig abgeschnürten Richtungskörper noch längere Zeit hindurch oft recht zerstreut liegend die einzelnen oder mit einander verklebten Chromosomen des peripheren Pols der Richtungsspindel findet. Das gilt sowohl für den ersten Richtungskörper als auch für den zweiten (also meist doch den einzigen).

Die Chromosomen der Richtungsteilungen der Maus und ihre Beziehungen zur Reduktionsfrage.

Wenn ich hier auf die Chromosomen der beiden Richtungsteilungen der Maus nochmals zu sprechen komme, so geschieht das hauptsächlich deswegen, weil die oben mitgeteilten Angaben namentlich der Zahl der Chromosomen noch einiger Erläuterungen bedürfen, weniger um hier das Problem der Reduktion der Chromosomenzahl zu besprechen, denn zu einer positiven Stellungnahme kann ich mich in dieser Frage auf Grund meiner Beobachtungen durchaus noch nicht entschliessen.

Ich wiederhole hier kurz folgendes: Die Form der Chromosomen der Äquatorialplatte des ersten Richtungsspindel ist die oben p. 510 näher geschilderte. Die Teilung erfolgt unter dem Bilde einer Querteilung. Die unregelmäfsig geformten Chromosomen übertreffen an Chromatinmasse bedeutend die der zweiten Richtungsteilung. Im Stadium der Metakinese nehmen die Chromosomen der ersten Richtungsspindel eine regelmäfsige Form an, nämlich die kurzer, abgerundeter und in der Mitte verdickter Stäbchen. Die Querteilung erfolgt anscheinend fast nie bei allen Chromosomen gleichzeitig. Die Zahl beträgt ziemlich sicher 16.

Die Form der Chromosomen der zweiten Richtungsspindel ist eine wesentlich von der des Monasterstadiums der ersten Spindel abweichende. Es sind kurze, in der Mitte verdickte abgerundete Stäbchen, welche den Chromosomen der Dyasterphase der ersten Spindel ähnlich, aber doch etwas kleiner sind. Die Zahl der Chromosomen der zweiten Richtungsspindel beträgt wohl sicher 16. Die Teilung erfolgt bei allen Chromosomen gleichzeitig und zwar unter dem Bilde einer sehr deutlichen Querteilung. Die Chromosomen des Monasters werden dadurch bisquitförmig. Während der Metakinese nehmen, wie es scheint,

die fast kugligen Teilungsprodukte wieder eine mehr längliche Gestalt an.

Die Zahl 16, die ich auf Grund genauer Zählungen (s. oben, p. 511 u. 521) für beide Richtungsspindeln der Maus feststellen konnte, ist die reduzierte Chromosomenzahl. Daraus ergibt sich, dass die Normalzahl der Chromosomen für die Maus 32 beträgt. Ausser durch die direkte und mit entsprechender Vorsicht (s. oben, p. 512) ausgeführte Zählung werde ich in der Richtigkeit der Annahme der Zahl 16 durch folgende Erwägungen gestützt. Die Zahl der Chromosomen, welche in den beiden Vorkernen während der Befruchtung sich bilden, ist jedenfalls grösser als 14 höchstwahrscheinlich also auch 16 (s. oben, p. 513). Hermann (3) gibt an, bei den Spermatocytenteilungen der Maus mehrmals bestimmt 16 Chromosomen gezählt zu haben. Jedenfalls sind es mehr als 12, wie ich früher gezählt zu haben glaubte. Moore (7) behauptet zwar für die Ratte, dass 16 die Normalzahl sei, die reduzierte Zahl also 8. Es würde dann also einem Chromosoma der Ratte zwei der Maus entsprechen. Versuche, die Chromosomen der Maus in Gewebszellen, Embryonalzellen und im Monasterstadium der ersten Furchungsspindel zu zählen, sind fehlgeschlagen. In einem Dyasterstadium der ersten Furchungsspindel glaube ich wenigstens das festgestellt zu haben, dass gegen 30 und mehr als 24 Chromosomen vorhanden sind (natürlich an jedem Pol).

Ich nahm in meiner früheren Veröffentlichung (9) an, die Tatsache, dass die Chromosomen der ersten Richtungsspindel so in reduzierter Zahl auftreten, beruhe auf einer wirklichen Reduktion, die schon während der früheren Phasen der Eireifung stattgefunden hätte, es handle sich also nicht um eine Pseudoreduktion im Sinne Weismann's. Nun hat sich Gerlach (2) ebenfalls und zwar recht eingehend mit dieser Frage beschäftigt. Wenngleich Gerlach auch die Querteilung der Chromosomen bei beiden Richtungsteilungen zugibt, so glaubt

er doch die Möglichkeit nicht ausschliessen zu sollen, dass bei der Kürze der Chromosomen (käme nur für die zweite Teilung in Betracht) die Entscheidung, ob Quer- oder Längsteilung nicht genau zu machen sei. Ferner gibt Gerlach an, dass die Chromosomen, die sich im ersten Richtungskörper finden, bevor sich ein ruhender Kern ausbildet, die Form von Dyaden haben, und da Dyaden nur aus Tetraden hervorgehen können, müssten die Chromosomen der ersten Richtungsspindel Tetraden sein. Auch Kirkham (5) bezeichnet die Chromosomen im ersten Richtungskörper kurz nach der Abstossung als Dyaden. In der Tat kommen Bilder vor, die an Dyaden erinnern, aber durchaus nicht immer.

Ob man nun deswegen die Chromosomen als verkappte Tetraden auffassen muss, ist mir zweifelhaft. Immerhin ist es möglich, dass man trotz der Bilder der Querteilung bei der ersten Richtungsspindel in Wirklichkeit an eine Längsteilung denken darf. Auch R. Hertwig (4) hat das Bild der Chromosomen, das ich von der ersten Richtungsspindel der Maus gegeben habe, an die »oiselettes« von Carnoy erinnert. Es wäre dann im Sinne Weismann's die erste Reifungsteilung des Eies der Maus eine Äquationsteilung, die zweite, bei der die Querteilung sehr deutlich und typisch ist, eine Reduktionsteilung. Zwingend für diese Annahme, welche dann auch voraussetzen würde, dass die Zahl von 16 Chromosomen bei der ersten Richtungsspindel eine Pseudoreduktion darstellt, ist nichts. Das äussere Bild, unter dem sich die Richtungsteilungen der Maus vollziehen, spricht nur für eine Massenreduktion des Chromatins; die Zahlenreduktion kann sich sehr wohl schon auf früheren Stadien der Eireifung vollzogen haben.

Was geschieht nun mit den Chromosomen der ersten Richtungsspindel, wenn sich, wie ich jetzt annehmen zu müssen glaube, deren Monasterstadium ohne Vollendung der Teilung (also ohne Abstossung eines ersten Richtungskörpers) in das

Monasterstadium der zweiten Richtungsteilung umbildet? Wie oben mehrfach mitgeteilt, findet die (Quer-)teilung der 16 Chromosomen der ersten Richtungsspindel nicht auf einmal statt, sondern allmählich Wahrscheinlich kommt es aber zur Teilung aller Chromosomen, ehe die Umbildung in die zweite Spindel erfolgt, welche ja auch in diesem Falle viel kleinere Chromosomen hat als die erste. Die Hälfte der Chromosomen müsste dann zu Grunde gehen. Wenn Fig. 8, Tafel 21/22 ein solches Übergangsstadium darstellt, wie ich vermute, so würde sich die grosse Zahl relativ kleiner, aber z. T. etwas unregelmäfsig gestalteter Chromosomen am Äquator dieser Spindel erklären, denn um eine Querteilung der Chromosomen der zweiten Spindel handelt es sich kaum (s. oben, p. 524).

Einige ergänzende Mitteilungen über den Befruchtungsvorgang bei der Maus.

Meinen früheren Angaben (9) möchte ich bei dieser Gelegenheit einige ergänzende Mitteilungen über eine Reihe beim Befruchtungsvorgang der Maus zu beobachtender Erscheinungen hinzufügen. Ich habe früher angegeben, dass ich zwischen den Zellen des Discus proligerus, welche zur Zeit der Besamung der Eier im Eileiter meist in grosser Zahl der Zona pellucida aufsitzen, niemals Spermatozoen gesehen habe. Diese Angabe muss ich dahin korrigieren, dass ich bei zwei Tieren deutlich Spermatozoen zwischen den Zellen des Discus fand, das eine Mal bis zu drei in einem Schnitt neben einem noch unbesamten Ei. Aber meine frühere Behauptung, dass die Zahl der in die Tube eindringenden Spermatozoen bei der Maus eine sehr geringe sei, bleibt damit durchaus unberührt.

Die Zellen des Discus proligerus zeigen, wie ich im Gegensatz zu Gerlach (1) mehrfach beobachtet habe, noch mitotische Zellteilungen, selbst, wenn sie bereits ganz isoliert liegen. Die

Mitosen sind sogar entschieden häufiger, als sie es vor der Entleerung des Eies im Eierstock waren.

Meine Angabe, dass ich nur zweimal Eier gefunden habe, bei denen gerade der Samenfaden die Zona pellucida durchsetze, muss ich dahin ergänzen, dass ich das noch weitere 2 Mal gesehen habe. Wegen ungünstiger Schnittrichtung war mir das damals entgangen. Auch in diesen beiden Fällen fehlte die kuppelförmige Erhebung der Eioberfläche, die man nach Eindringen des Spermatozoenkopfes findet und die man als Empfängnishügel zu betrachten geneigt sein könnte (siehe meine frühere Veröffentlichung [9] p. 64). Wie ich früher schon vermutete, ist also diese Erhebung der Eioberfläche — die bei der sonst völlig kugligen Gestalt, die meine Präparate durch die Konservierung erhalten haben, sicherlich kein Kunstprodukt ist — eine sekundäre. Der Samenfaden scheint die Zona pellucida schräg zu durchsetzen, sodass er bereits ziemlich tangential in die oberflächlichen Lagen des Eiprotoplasmas zu liegen kommt. Gerlach (2) hat in seiner Figur 9 einen Samenfadenkopf abgebildet, der dicht unter der Zona pellucida tangential gelegen ist, der Abbildung und Beschreibung nach zwischen der Zona und der Eioberfläche. Diese Lagerung habe ich nie beobachtet, auch scheint es mir doch zweifelhaft, ob der Samenfaden sich so eine Strecke weit weiter fortbewegt, wie Gerlach vermutet. Dagegen liegt nach meinen Erfahrungen gelegentlich der Kopf des eingedrungenen Spermatozoon tangential zur Zona pellucida und unmittelbar unter ihr aber bereits in der Eizelle selbst in einem hellen Plasmahofe, wie es Fig. 11 zeigt. Da ich in meiner früheren Publikation ein solches Stadium noch nicht abgebildet hatte, hole ich das hiermit nach, zumal das Präparat hinter dem bereits leicht aufgequollenen Spermakopf deutlich ein Centrosoma erkennen lässt. Es stammt von demselben Ei (Nachbarschnitt), dem Fig. 10 entnommen ist.

Bei dieser Gelegenheit dürfte es vorteilhaft sein, auf die

Frage einzugehen, ob der Samenfaden der Maus einen Schwanzfaden mit in das Ei hineinnimmt oder nicht. Ich gab aufgrund meiner Beobachtungen an, dass nur ein Teil, meist sogar nur ein kleiner Teil des Schwanzfadens mit in die Eizelle eintritt, was ich auch jetzt aufgrund meiner Befunde nicht anders angeben kann. Dieser Teil des Schwanzfadens scheint sich im Protoplasma der Eizelle so aufzulösen, dass man sehr bald nach dem Eintritt des Spermatozoons nichts von ihm bemerkt. Nun hat vor einiger Zeit van der Stricht (16) beim Fledermausei den Eintritt des Schwanzfadens ins Ei direkt beobachtet. Aufgrund dieser Beobachtung nahm dieser Autor an, dass beim Fledermausei ähnlich wie beim Ei der Amphibien der ganze Schwanzfaden mit in das Ei hineinbezogen wird. Vor einiger Zeit konnte ich mich bei Gelegenheit der unter meiner Leitung ausgeführten Arbeiten von Rubaschkin (8) beim Meerschweinchen davon überzeugen, dass in der Tat häufig, aber durchaus nicht immer ein derartiges schwanzförmiges Gebilde beobachtet wird. Kürzlich hat Gerlach (2) für die Maus und ganz kürzlich Kirkham (5) für das gleiche Objekt entsprechende Beobachtungen gemacht. Beide nehmen daher auch an, dass der ganze Schwanzfaden mit ins Ei hineinbezogen wird.

Beim Meerschweinchen habe ich mich davon überzeugt, dass, wenn dieser Faden im Stadium der Vorkerne vorkommt, er dann auch leicht nachweisbar ist. Nun habe ich mehr als 500 mal dieses Stadium bei der Maus beobachtet und nie etwas von dem Faden gesehen. Das noch in meinen Händen befindliche Material habe ich z. gr. T. mit Immersion durchgesucht, aber gänzlich vergebens. Ferner hat weder Gerlach (2) noch Kirkham (5) den Schwanzfaden in einem früheren Stadium gesehen, als in dem der Vorkerne. Warum ist er nicht sichtbar, wenn der Spermakopf sich noch nicht in dem nämlichen Vorkern umgebildet hat, warum nicht, wenn der Samen-

faden eben das Ei betreten hat? Ein weiterer unklarer Punkt ist der, warum färbt sich der Samenfadenschwanz, der doch protoplasmatisch ist oder höchstens aus achromatischen Kernbestandteilen besteht, mit Hämatoxylin dunkel? Man müsste angesichts der ersten Frage an ein fakultatives Eindringen des Spermatozoenschwanzes denken, angesichts des zweiten, dass der Schwanzfaden im Ei chemische Veränderungen durchmacht. Warum würde er sonst in einem gewissen Stadium färbbar sein, während er es vorher nicht war? Und doch geht er dann anscheinend spurlos zu Grunde.

In neuerer Zeit mehren sich die Stimmen, die behaupten, für die Vererbung käme nicht bloss das Chromatin der elterlichen Kernbestandteile in Betracht, sondern auch das Protoplasma. Nun kann — vorausgesagt, dass diese Anschauung begründet ist — die Masse des Protoplasmas keine Rolle spielen, denn die Plasmamasse des Eies überwiegt stets bedeutend. Es würde also genügen müssen, wenn der Samenfaden eine minimale Quantität väterlichen Protoplasmas ins Ei hineinbringt. Dazu braucht er einen Schwanzfaden entweder garnicht oder nur teilweise. Es könnte also wohl denkbar sein, dass bald der ganze, bald nur ein grösserer oder geringerer Teil des Samenfadenschwanzes ins Ei eintritt.

Schliesslich möchte ich noch auf eine Erscheinung aufmerksam machen, die nicht gerade allzuhäufig beobachtet wird und sicherlich eine Anomalie darstellt. Man findet gelegentlich und zwar meist bei mehreren Eiern desselben Tieres im Eileiter zwischen Zona pellucida und Ei kleine Zellen in Ein- oder Mehrzahl (bis zu 5) mit grossen Kernen und ganz schmalen Plasmasaum, die den benachbarten Zellen beziehungsweise Kernen des Discus proligerus ähneln. Ob diese Bildungen Follikelepithelzellen sind, welche durch die Membrana pellucida hindurchgedrungen sind, wie das ja auch sonst gelegentlich beobachtet worden ist, oder ob es sich um abnorme Bildungsweise der Zona pellucida handelt, lasse ich dahingestellt.

Ich erwähne diese Bildungen hauptsächlich deswegen, weil jemand, der die Grösse und Gestalt der Richtungskörper bei der Maus nicht kennt, in die Lage kommen könnte, diese Bildungen für Richtungskörper zu halten, da bei vielen Tieren die Richtungskörper ja in der Tat nicht grösser sind.

Wie gesagt sind auch obige Mitteilungen aufgrund von Untersuchungen des Materials entstanden, das ich bereits z. g. T. vor 12 Jahren benutzt und vor ca. 15 Jahren z. T. schon verarbeitet hatte. Da inzwischen zahlreiche neue Methoden der histologischen und embryologischen Untersuchung gefunden worden sind, wird eine erneute Untersuchung des gleichen Gegenstandes mit Hilfe neuer Methoden voraussichtlich auch in manchen Punkten neue Aufschlüsse liefern können.

Schlussfolgerungen:

1. Das Ei der Maus bildet nur in etwa $^1/_5$ der Fälle zwei Richtungskörper. In der grossen Mehrzhl der Fälle fehlt ein Richtungskörper.

2. Der meist fehlende Richtungskörper ist der erste.

3. Jedes Ei der Maus lässt zwei Richtungsteilungen erkennen. Die erste erfolgt bis zu ihrem Endstadium, der Abschnürung des ersten Richtungskörpers im Eierstock, die zweite beginnt im Eierstock, endet im Eileiter und zwar erst nach erfolgter Besamung.

4. Nur in einem Fünftel der Fälle wird die erste Reifungsteilung beendet. Gewöhnlich vollzieht sie sich nur bis zum Monasterstadium und bis zur Teilung der Chromosomen. Infolgedessen fehlt in der grossen Mehrzahl der Fälle der erste Richtungskörper.

5) In $^4/_5$ der Fälle bildet sich wahrscheinlich das Monasterstadium der ersten Richtungsspindel direkt in das der zweiten Spindel um, wobei die eine Hälfte der Chromosomen zu Grunde zu gehen scheint.

6. Die erste Richtungsspindel der Maus ist etwa doppelt so lang und fast doppelt so breit als die zweite. Sie liegt oft nahezu zentral im Ei, stets ziemlich tief unter der Oberfläche. Ihre Chromosomen sind gut doppelt so gross als die der zweiten und von unregelmäfsiger Form (liegendes T mit dickem Querschenkel, Kreuzform). Sie teilen sich der Quere nach. Die achromatischen Spindelfasern sind zart.

7. Die zweite Richtungsspindel ist viel kleiner als die erste. Sie liegt stets ganz oberflächlich im Ei. Ihre Chromosomen sind kurze, in der Mitte verdickte, an den Enden abgerundete Stäbchen, die sich der Quere nach teilen (Bisquitform). Die chromatischen Spindelfasern sind kräftig und stark.

8. Beide Richtungsspindel liegen im Monasterstadium tangential und drehen sich beim Übergang in das Dyasterstadium in die radiäre Richtung.

9. Die Chromosomen beider Richtungsspindeln erscheinen in der reduzierten Zahl, diese beträgt 16.

10. Ob durch die Richtungsteilungen oder eine von beiden die Reduktion der Chromosomenzahl herbeigeführt wird, ist mindestens unsicher. Das äussere Bild spricht bloss für eine Massenreduktion.

11. Die Besamung der Eier der Maus erfolgt stets im Eileiter und zwar im Monasterstadium der zweiten Richtungsspindel. Erst nach der Besamung findet die Teilung der Chromosomen und die Metakinese statt.

12. Werden Eier der Maus nicht befruchtet (atretische Follikel, Eierstockseier), so unterbleibt die Abschnürung des zweiten Richtungskörpers. Solche Eier haben also entweder bloss eine Richtungsspindel oder auch (seltener) daneben einen abgestossenen Richtungskörper.

Würzburg, Ende Juli 1907.

Nachtrag.

Ich hatte diese Arbeit schon abgeschlossen und war im Begriffe, sie abzusenden, als ich (am 1. VIII. 07) durch die Freundlichkeit der Verfasser [1]) eine Publikation zugesandt erhielt, die sich z. T. mit dem gleichen Gegenstand der Reifung und Befruchtung des Eies der Maus beschäftigt. Besondere Sorgfalt wird in der Arbeit auf die Struktur des Eiprotoplasmas und seiner Dotterbestandteile gelegt, wie überhaupt in der Veröffentlichung mehr der Histologe als der Embryologe zu Wort kommt. Ich benutze die Gelegenheit noch nachträglich, die Hauptresultate der beiden belgischen Forscher hier zu besprechen.

Die Zahl der Chromosomen der ersten Richtungsspindel beträgt 12—15, wahrscheinlich ist die Zahl 12. Die gleiche Zahl wurde auch im ersten Richtungskörper gezählt. Die Fasern der Spindel laufen von Pol zu Pol durch. Centrosomen wurden, wenn ich recht verstehe, nicht gefunden. Die Form der Spindel ist oft eine sehr breite, wechselt aber; ihre Achse steht der Eioberfläche parallel. Es wurde nun das Monasterstadium beobachtet. Der erste Richtungskörper, der von Anfang an kleiner ist als der zweite, soll sich allmählich verkleinern, vacuolisiert werden und zu Grunde gehen. Doch wird das Fehlen des einen Richtungskörpers in $^1/_{12}$ der Fälle zugegeben. Die einzige Richtungsteilung, die dann auftritt, ist wahrscheinlich die zweite,

[1]) Lams, H. et Doorme, G. Nouvelles recherches sur la maturation et la fécondation de l'oeuf des mammifères. — Archives de Biologie. I. XXIII. 1907.

doch lassen Lams und Doorme die Frage unentschieden. Die zweite Richtungsspindel bildet sich ebenfalls schon im Eierstock. Sie besitzt (stark abgeplattete) Centrosomen an den Enden und ist nicht kürzer als die erste.

Die Spermatozoen befinden sich zur Zeit der Besamung in beträchtlicher Zahl in der Tube, auch finden sich mehrere an der Zona pellucida der Eier. In sehr überzeugender Weise wird durch mehrere Präparationen, die abgebildet sind, das Eintreten auch des Schwanzfadens in das Ei der Maus demonstriert.

In Kürze möchte ich gleich hier einige Bemerkungen zu der Arbeit der beiden belgischen Forscher machen. Sie zeichnet sich sicher durch Feinheit der histologischen Untersuchung und histologischen Befunde aus, aber die embryologischen Resultate scheinen mir, soweit mir aus der Lektüre der Mitteilungen bisher ersichtlich, nicht in allen Punkten die nötige Klarheit erkennen zu lassen. Die Autoren haben 48 Eier auf die Zahl der Richtungskörper geprüft und 44 mit 2, dagegen nur 4 mit einem gefunden. Man vergleiche damit meine obige Zählung von 200 Eiern. Nun aber bilden die beiden Autoren Dinge als Richtungskörper ab, die sicher keine sind, weder das als 1. Richtungskörperchen bezeichnete Gebilde der Fig. 8 u. 15 noch der Figuren 21 u. 23 sind Richtungskörper. Es werden die Bildungen sein, die ich zufälliger Weise oben (p. 545) erwähnt habe und wo ich ausdrücklich gewarnt habe, sie mit Richtungskörpern zu verwechseln. Man vergleiche doch z. B. die Figuren 4, 8 u. 12 beider Autoren, die noch dazu übereinanderstehen; drei ganz total differente Gebilde des gleichen Stadiums sollen den ersten Richtungskörper darstellen; das eine Mal ein kleiner platter Kern, denn so sieht das Bild doch nur aus, die beiden anderen Male grosse Richtungskörper, wie sie die Voruntersucher einstimmig beschrieben und abgebildet haben. In Figur 8, 15 und 23 scheinen mir die beiden belgischen Autoren mit Sicherheit die Verwechslung, vor der ich oben warnte, begangen

zu haben. Und die Behauptung, dass der erste Richtungskörper sich vacuolisiere und zurückbilde, wird durch die Abbildungen der Autoren nicht bewiesen. So sind z. B. auf Fig. 25 im Zweizellenstadium beide Richtungskörper noch fast gleich gross. Die Behauptung widerspricht auch meinen Beobachtungen auf das eclatanteste. Dass bei der Einrechnung solcher Pseudorichtungskörper andere Zahlen herauskommen müssen, ist ja klar. Mehrere Angaben widersprechen meinen eben mitgeteilten Befunden, so namentlich die über die Länge der beiden Richtungsspindeln.

Sehr auffällig ist die Beobachtung so vieler Spermatazoen in der Tube zur Zeit der Befruchtung. Wenn ich auch meine frühere Angabe oben etwas korrigiert habe, so ist doch in allen meinen Präparaten die Zahl der Samenfäden in der Nähe der Eier und in der Tube überhaupt eine ganz minimale. Es ist merkwürdig, wie verschieden sich hier mein Material verhält.

Würzburg, den 3. VIII. 07.

Literatur-Verzeichnis.

1. Gerlach, L., Beiträge zur Morphologie und Physiologie des Ovulationsvorganges der Säugetiere. Sitzungsber. d. Phys. medic. Societ. Erlangen. 1890.
2. —, Über die Bildung der Richtungskörper bei Mus musculus. Festschr. f. Rosenthal. Wiesbaden. 1906.
3. Hermann, F., Beiträge zur Histologie des Hodens. Arch. f. mikrosk. Anatom. Bd. 34. 1889.
4. Hertwig, R., Kapitel: Eireife und Befruchtung. O. Hertwig's Handbuch der vergleichenden experimentellen Entwicklungslehre der Wirbeltiere. Jena. 1906.
5. Kirkham, W. B., The maturation of the mouse egg. Biolog. Bull. Vol. XII. 1907.
6. Korschelt und Heider, Lehrbuch der vergleichenden Entwicklungsgeschichte der wirbellosen Tiere. Allg. Teil. Lief. 2. 1903.
7. Moore, G. E. S., Some points in the Spermatogenesis of Mammalia. Internat. Monatsschr. f. Anat. u. Physiol. Bd. XI. 1894.
8. Rubachkin, W., Über die Reifungs- und Befruchtungsprozesse des Meerschweincheneies. Anatom. Hefte. Bd. 29. 1905.
9. Sobotta, J., Die Befruchtung und Furchung des Eies der Maus. Arch. f. mikr. Anat. Bd. 45. 1895.
10. —, Die Reifung und Befruchtung des Wirbeltiereies. Ergebn. d. Anat. und Entwicklungsgesch. 1896.
11. —, Über die Bildung des Corpus luteum beim Kaninchen nebst einigen Bemerkungen über den sprungreifen Follikel und die Richtungsspindeln des Kaninchens. Anat. Hefte. H. 26. 1897.
12. —, Über die Bedeutung der mitotischen Figuren in den Eierstockseiern der Säugetiere (Ein Beitrag zur Kenntnis der ersten Richtungsspindel der Säugetiere). Festschr. zur Feier ihres 50jährigen Bestehens herausgeg. von der Phys. med. Gesellsch. zu Würzburg. 1899.

13. Tafani, A., La fecondazione et la segmentazione studiate nelle uova dei topi. Accad. med. fis. Fiorent. 1888.

14. – I primi momenti dello sviluppo dei mammiferi. Studi di morfologia normale e patologica eseguite nelle uova dei topi. Atti d. r. istit. stud. super. Firenze. 1899.

15. —, La fécondation et la segmentation étudiées dans les oeufs des rats. Arch. italienn. de Biolog. Bd. II. 1889.

16. van der Stricht. O., Le spermatozoïde dans l'oeuf de chauve-souris. (Vesperugo noctula). Verh. d anat Gesellsch. Halle. 1902.

17. —, Une anomalie très intéressante concernant le développement d'un oeuf de mammifère. Ann. de la Soc. d. Med. de Gand. Vol. 84. 1904.

18. — Les mitoses de maturation de l'oeuf de chauve-souris (V. noctula). Mém. du congr. de l'assoc. des Anatom. Bordeaux. 1906.

Erklärung der Figuren auf Tafel 21/22.

Die Figuren 1—11 sind mittels Zeichenapparat nach Abbe und Apochromat homog. Immersion 2 mm, 1,40 Apert. Proj. Oc. 8, bei etwa 1200facher Vergrösserung gezeichnet.

Die Figuren 12—14 sind bei 130facher Vergrösserung mikro-photographierte und mit Tusche übermalte Salzpapiercopien.

Fig. 1. Erste Richtungsspindel des Eierstockseies der Maus kurz vor Ausbildung des typischen Monasterstadiums.

Fig. 2 u. 3. Monaster der ersten Richtungsspindel. Eierstockseier.

Fig. 4. Dyaster der ersten Richtungsspindel. Eierstocksei.

Fig. 5. Monaster der zweiten Richtungsspindel. Eileiterei.

Fig. 6 u. 7. Monaster der zweiten Richtungsspindel. Querteilung der Chromosomen. Eileitereier.

Fig. 8. Übergangsstadium des Monasters der ersten Richtungsspindel in den der zweiten. Eileiterei.

Fig. 9. Dyaster der zweiten Richtungsspindel. Eileiterei.

Fig. 10. Dyspiremphase der zweiten Richtungsteilung. Eileiterei.

Fig. 11. Samenfadenkopf mit Centrosoma tangential unter der Zona pellucida. Das gleiche Ei wie bei Figur 10.

Fig. 12. Soeben geplatzter und sprungreifer Follikel der Maus nebeneinander.

Fig. 13. Der Reife naher Follikel der Maus. Monasterstadium der ersten Richtungsteilung.

Fig. 14. Der Reife naher Follikel der Maus. Prophase der ersten Richtungsteilung.

Für alle Figuren giltige Bezeichnungen:

c = centrosoma, dtp = deutoplasmatische Mitochondrien, ep = Follikelepithel, ke = Keimepithel, spk = Spermakopf, th = theca folliculi, zp = zona pellucida, Zk = Zwischenkörperchen, 1Rk = erster Richtungskörper, 2Rk = zweiter Richtungskörper, * = Rissstelle des geplatzten Follikels.

Aus der anatomischen Anstalt des Carolischen Institutes in Stockholm.

BEITRÄGE

ZUR

MORPHOLOGIE DES GEFÄSSSYSTEMS.

III.

ZUR KENNTNIS DER FLÜGELARTERIEN DER PINGUINE.

VON

ERIK MÜLLER.

Mit 52 Abbildungen auf den Tafeln 31/41.

Die älteren Autoren sahen bei den Vögeln die A. brachialis sich teilen in eine A. radialis und A. ulnaris, welche mit den gleichbenannten Gefässen der Säugetiere homologisiert wurden. Zuckerkandl (18) änderte diese Auffassung, indem er nachwies, dass von den beiden Stämmen, in denen die Armarterie bei diesen Tieren sich spaltet: die tiefe einer A. interossea volaris und die oberflächliche einer A. ulnaris superficialis entspricht. Jene verläuft nämlich in Begleitung des N. interosseus des N. medianus zwischen den beiden Vorderarmknochen und setzt sich dann als Ramus dorsalis auf dem Handrücken fort Diese zieht oberflächlich auf den inneren Muskeln des Vorderarmes gelagert zum distalen Ende der Ulna und zur Hand herab zusammen mit einem Nerven, der in der Plica cubiti vom Medianus abzweigt. Das Verhalten der Oberarmarterien wird von Zuckerkandl nicht besonders berücksichtigt. Er beschränkt sich auf die Bemerkung, dass die A. brachialis, welche am Oberarme hinter dem N. medianus belegen ist, mit derselben Arterie anderer Tiere homolog ist. Diese kurze Bemerkung ist jedoch nicht einwandfrei, denn auf den ersten Blick sieht man, dass die A. axillaris in einer Beziehung zu dem Plexus brachialis steht, was unter den Säugern nur bei Echidna zu finden ist. Statt durch den Plexus brachialis oder distal von diesem zu verlaufen, zieht sie nämlich proximal von diesem über denselben und nimmt dann den obengenannten Platz im Verhältnis zu dem N. medianus ein. Sind also die neueren Angaben über die morphologischen Verhältnisse der

A. axillaris und brachialis bei den Vögeln ziemlich unbedeutend, so findet man dagegen in der älteren Literatur einige kurze Angaben über die proximalen Teile der Flügelarterien, welche von grösserem Interesse sind.

Im Jahre 1878 lieferte ein französischer Forscher le Docteur Jules Jullien (12) in einer Mitteilung im Bulletin de la Société philomatique de Paris, 7. Serie, T. 2 eine sehr genaue Beschreibung der Armschlagadern bei einem Pinguine (Aptenodytes patagonica). Er fand hier eine Anordnung der Arterien, welche er bei keinem anderen Vogel gefunden hatte. Statt einen einfachen Stamm zu bilden, tritt die A. axillaris in Form eines Netzwerkes auf, welches er Plexus axillaris benannte. »Il est formé«, so lautet seine Beschreibung, »par des mailles extrémement allongées, mais toutes les branches sont accolées les unes aux autres et constituent un véritable faisceau, remplacant les artères axillaire et humerale. Excepté deux, toutes les branches de ce plexus convergent vers le milieu de l'articulation du coude, sur la face palmaire de l'aile, s'y anastomosant de telle sorte qu'à cette extremité du plexus on ne trouve plus que deux branches formant les artères radiale primitive et cubitale«. Diese beiden Gefässe folgen dem Spatium interosseum zwischen Ulna und Radius reichlich unter einander anastomosierend. Im unteren Teile des Vorderarmes passiert die A. radialis primitiva nach hinten in das Spatium interosseum und endigt an der Hinterseite der Hand, während die A. ulnaris auf der volaren Seite des Handgelenkes eine »véritable arcade palmaire« mit einem Aste der A. radialis primitiva bildet. Auf die zahlreichen genau beobachteten Einzelheiten der Beschreibung kann ich hier nicht näher eingehen. Das Verhalten der Arterien zu den Nerven wird nicht berücksichtigt. Irgend welche Deutung der merkwürdigen Gefässanordnung gibt der Autor nicht. Er beschränkt sich auf die Bemerkung, dass »cette circulation artérielle plexiforme, à peu de chose près, identique pour les

deux ailes, nous montre quelle importance la nature a attachée à l'irrigation physiologique de ces rames si parfaites constituées par les ailes«.

H. Filhol (3) untersuchte später die Flügelarterien bei Eudyptes chrysocoma und antipodes. Er machte hierbei die interessante Beobachtung, dass, während bei Eudyptes chrysocoma die A. axillaris sich in mehrere Äste teilt, welche nach der Ellenbeuge hin verlaufen, wo sie sich wieder vereinigen, Eudyptes antipodes ein ganz normales Verhalten der A. axillaris und brachialis zeigt, welches mit demjenigen der übrigen Vögel übereinstimmt. Bei Eudyptes chrysocoma zeigt die Plexusbildung nicht so zahlreiche Äste und Anastomen, wie bei den von Jullien untersuchten Aptenodytes Pennanti. Er schliesst hieraus, dass die Flügelarterien der Pinguine sehr variieren, da einige Arten die normale Anordnung und andere bedeutende Abweichungen zeigen.

Später lieferte derselbe Untersucher (4,5) Mitteilungen über die Flügelarterien bei Pygoscelis antarctica und Spheniscus demersus. Bei Pygoscelis papua teilt sich die A. brachialis in drei Äste: einen Stamm für die A. thoracica sup. und prof., einen für die A. humeral. post. und einen, welcher sich wieder mehrfach verzweigt und aus einem seiner Zweige erst die Radialis und Ulnaris hervorgehen lässt. Die Anordnung der Flügelarterien des Spheniscus unterscheidet sich von derjenigen des Pygoscelis dadurch, dass zu den Zweigen der A. brachialis, aus deren Vereinigung der kurze gemeinschaftliche Stamm für die Radialis und Ulnaris hervorgeht, noch ein weiterer kommt, der an der Abgangsstelle der Thoracica externa entspringt.

In seinem grossen Werke über die Anatomie der Sphenisciden berücksichtigt Watson (17) auch die eigentümlichen Wundernetze im Gebiete der A. axillaris und brachialis dieser Tiere. In jeder von ihm zergliederten Species von Pinguinen bildet die Extremitätenarterie ein rete mirabile. Bei Aptenodytes teilt

sie sich in der Achselhöhle in sieben oder acht Äste, welche parallel mit einander weiter verlaufen und durch mehr oder weniger querverlaufende Anastomosen mit einander sich verbinden. An der Mitte des Humerus schmelzen die Gefässe zusammen, so dass in dem distalen Teil des Humerus nur zwei Arterien vorhanden sind, welche ihren Weg zwischen der Ulna und dem Radius weiter verfolgen. Der Verfasser betont, dass dies arterielle Netz eine Besonderheit der Spheniseiden darstellt, welche sie von den übrigen Vögeln unterscheidet.

Schon als ich (13) mit der Untersuchung der Armarterien des Menschen beschäftigt war, hatten mich die oben referierten Angaben der französischen Verfasser interessiert. Das betreffende Material, in solchem Zustande zu erhalten, dass eine genaue Untersuchung der verwickelten Arterienverhältnisse ausgeführt werden konnte, war aber nicht so leicht. Während der verflossenen Zeit ist es mir aber gelungen, durch das Interesse und die Energie zweier junger Leute ein vorzügliches Material zu bekommen. Um die Sammlungen der schwedischen Südpolarexpedition unter O. Nordenskjöld nach Schweden zu bringen, unternahm Herr Cand. med. Selim Birger im Vorjahre 1904 eine Reise nach den Falklands-Inseln. Hierbei brachte er Injektionsapparate mit, und es gelang ihm trotz der ungünstigen äusseren Verhältnisse, einige Exemplare von den dort lebenden Pinguinen zu injizieren. Es ist für mich eine sehr angenehme Pflicht, dem jungen Naturforscher, der ein so schönes Material gesammelt hat, meine grosse Dankbarkeit auszudrücken. Ein Vorschlag von mir, das Material gemeinsam zu bearbeiten, wurde von Birger abgelehnt, weil seine Zeit durch eigene Studien in Anspruch genommen war.

Das Material von Birger besteht aus vier Chataractes chrysocoma, zwei Pygoscelis papua und einem Spheniscus magellanicus, welche sehr gut mit der Teichmann'schen Masse injiziert sind. Dazu brachte er noch einen Chataractes

chrysocoma und einen Pygoscelis papua in Formalin gehärtet mit. Während der verflossenen Zeit habe ich auch einige tote Pinguine aus dem zoologischen Garten in Hamburg durch die entgegenkommende Güte des Herrn Dr. Bolau erhalten. So hatte ich ein anatomisches Material zusammengebracht, welches einen ziemlich vollständigen Einblick in die eigentümliche und einzig dastehende Anordnung der Flügelarterien der Pinguine gestattete. Die Zergliederung dieses seltenen und vorzüglichen Materiales lehrte mich bald, was schon nach den Beschreibungen der französischen Forscher zu erwarten war, dass hier eine ganz eigenartige Anordnung der Arterien im Gebiete der A. axillaris und brachialis zu finden war. Statt einfacher Stämme findet man eine komplizierte Netzform von bestimmt gelagerten Arterien, welche ein langes Bündel von Arterien bildet, das längs der Portio ventralis des Plexus brachialis sich ausbreitet. Das Studium der verschiedenen Exemplare liess eine bedeutende Variabilität erkennen. Die besonderen Fälle konnten nicht von einander abgeleitet werden. Auch die Zergliederung anderer Vögel gab keinen Einblick in die Deutung der komplizierten Formverhältnisse. Es war offenbar notwendig, die ontogenetische Entwicklung kennen zu lernen.

Herr Sörling, Präparator an dem Reichsmuseum in Stockholm, unternahm auf die Initiative des Professor Einar Lönnberg im Jahre 1904 mit einem Walfischfänger eine Reise nach Süd-Georgien, um Tiermaterial für das Reichsmuseum einzusammeln. Während des einjährigen Aufenthaltes hier brachte er für meine Rechnung eine Sammlung Embryonen von Pygoscelis papua zusammen, welche gut fixiert wurden und die Entwicklung der Extremitäten-Gefässe zu studieren gestatten. Durch dieses Material ist es mir gelungen, die verwickelten Verhältnisse der Armschlagadern der Pinguine morphologisch zu deuten.

Anatomischer Teil.

Beschreibung der Nerven und der Arterien des Pinguin-Flügels.

Erich Hillel (8) lieferte in neuester Zeit eine eingehende Schilderung der Muskeln des Pinguin-Flügels, mit der meine Erfahrungen übereinstimmen. Nach Freilegung und Durchschneiden des mächtigen Pectoralis major kommt man zu dem kräftigen M. supracoracoideus, an dessen lateralem Rande der M. coraco-brachialis etwas zu Tage tritt. Um diesen Rand schlagen sich die aus der Tiefe kommenden Gefässe und Nerven, welche sich in die tiefe Fläche des M. pectoralis major einsenken. Nach Ablösung des Supracoracoideus von seinem Ursprunge am Brustbein, Coracoid und einem Sehnenblatt auf dem M. coraco-brachialis lateralis unter Schonung der über oder durch den Coracoid verlaufenden Nerven desselben liegen der Coracoid und der M. coraco-brachialis frei. Nachdem der Coracoid vom Brustbein exartikuliert ist, kommt man zu den an der tieferen Fläche des Coracoids entspringenden Mm. coraco-brachiales. Sind endlich die beiden Mm. coraco-brachiales an ihren Ursprüngen abgelöst, so liegt die Achselhöhle frei (Taf. 23/24, Fig. 1), und man kann ihren Inhalt sowohl oben wie unten frei präparieren. Von oben medialwärts, vom unteren Teile des Halses kommt der strangförmige Plexus brachialis, von unten aus dem Innern der Brusthöhle kommt die kurze, aber mächtige A. subclavia und entsendet ihre Äste nach verschiedenen Richtungen.

Die Nerven des Pinguin-Flügels sind von Watson (17), Albertina Carlson (2) und Fürbringer (6) eingehend untersucht. Im Anschluss an meine vorhergehenden Extremitäten-Studien benutze ich eine andere Terminologie für die Benennung der Nerven. Sonst stimmen meine Nervenpräparationen,

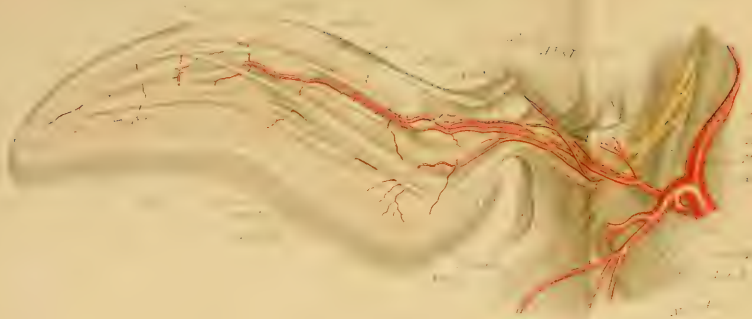

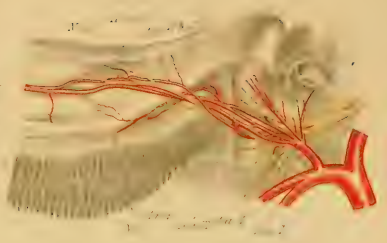

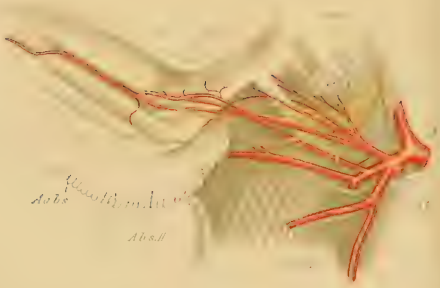

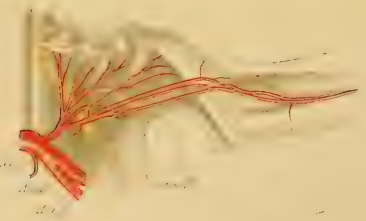

welche nur mit Hinsicht auf die Beurteilung der Arterien gemacht sind, im allgemeinen mit denjenigen der genannten Autoren überein

Der Plexus brachialis der Pinguine kommt in der Weise zu stande, dass ein schwacher Faden vom 12. Spinalnerven sich mit dem vorderen Aste des 13. zu einem Stamme vereinigt. Dieser gibt einen starken Nerven ab, welcher über den Coracoid in den M. supracoracoideus einstrahlt, und vereinigt sich dann spitzwinklig mit dem 14. Nerven. Aus diesem Stamme gehen kurze Äste für den M. coraco-brachialis medialis, subscapularis u. a. ab. Dann vereinigt er sich wieder spitzwinklig mit einem Stamme, welcher vor allem aus dem 15. und einem sehr schwachen Teil des 16. Spinalnerven gebildet wird. Bald zerfällt der so gebildete solide Plexus in einen ventralen und einen dorsalen Hauptstamm, welche einen divergenten Verlauf einschlagen und sich nach der Extremität begeben. Die A. subclavia teilt sich innerhalb der Achselhöhle in zwei Äste, von denen der stärkste sich in mehrere Äste zersplittert, welche für die Brustmuskeln bestimmt sind, während der dünnere, in mehrere Äste sich verteilend, erst über den Plexus verläuft und dann zusammen mit dem Plexus ein kompliziertes Gefässnervenbündel bildet, welches die Achselhöhle verlässt und das Gebiet der freien Extremität betritt. Sie bedient sich hierbei einer Lücke, welche nach vorne zu vom M. coraco-brachialis und pectoralis major, nach hinten zu vom M. infraspinatus gebildet wird.

Wie bekannt, ist der Flügel der Pinguine zu einer festen ruderartigen Platte umgebildet, welche im ganzen durch die kräftigen Rumpfarmmuskeln bewegt wird. Die Bewegungen zwischen den besonderen Teilen der Platte sind minimal und finden in der Ebene der Platte statt. Im Zusammenhang hiermit findet man nur an den Rändern kleine, unbedeutende Muskeln, während an den Flächen die Muskeln zu dünnen, sehnigen

Bandstreifen atrophiert sind. Dies bewirkt, dass die Nerven und Gefässe sehr oberflächlich zu liegen kommen, entweder direkt unter dem Bindegewebsblatt, welches unter der Cutis belegen ist, oder unter den Sehnenstreifen.

Die Portio ventralis des Plexus brachialis (Taf. 23/24, Fig. 3 u. 4) gibt im Gebiete der Achselhöhle neben einander zwei Äste ab, von denen einer von beträchtlicher Grösse in mehrere Äste zerfällt, welche sich um den lateralen Rand des Coracobrachialis winden und in die tiefe Fläche des Pectoralis major einstrahlen, während der andere von schwächerem Kaliber im M. coracobrachialis lateralis endigt. Ungefähr an derselben Stelle geht ein Ast ab, welcher zu den oberflächlichen Teilen des kaudalen Randes des Oberarmes sich begibt. Ungefähr am Rande des M. infraspinatus, also an dem Übergang zu der freien Extremität findet die Teilung in die Nn. medianus und ulnaris statt. Nun schlagen die beiden ventralen Hauptnerven der Extremität einen verschiedenen Weg ein. Der N. medianus zieht an der vorderen Fläche des Humerus zur Ellenbeuge, der N. ulnaris folgt dessen medialem Rande. Der N. medianus gibt im Gebiete des Oberarmes einen Ast an den Flexor antibrachii und die Haut des Oberarmrandes ab, dann folgt im Gebiete der Ellenbeuge der Abgang eines kräftigen Astes, Ramus volaris I, welcher längs dem medialen Rande des Radius erst unter dem M. flexor digitorum profundus, dann längs dessen lateralem Rande verläuft. Er lässt sich über die verschmolzenen Metacarpalia I und II hin verfolgen. Im oberen Teile des Antibrachium nimmt die Hauptfortsetzung des N. medianus eine kräftige Anastomose vom N. ulnaris auf, welche unter dem M. flexor carpi ulnaris und flexor digitorum profundus schräg distal- und radialwärts verläuft. Dann zieht der N. medianus längs dem lateralen Rande der Ulna, folgt über dem Carpus dem lateralen Rande der Sehne des M. flexor digit. sublimis, und hinter dem Muskel verschwindend zerfällt er zuletzt an

der vorderen Fläche des Metacarpale III in zwei Endäste (Rami volares II und III).

Der N. ulnaris verläuft längs dem medialen Rande des Humerus, zieht in der Ellenbeuge über die Mm. flexor dig. sublimis und flexor carpi ulnaris und verläuft dann längs dem medialen Rande der Ulna; dann folgt er dem ulnaren Rande des Flügels distalwärts und ist bis zur letzten Phalange zu verfolgen.

Die Portio dorsalis des Plexus brachialis verläuft in der Achselhöhle vor der Sehne des M. infraspinatus, und auf die freie Extremität übertretend, zieht er sich dann zwischen dem scapularen und humeralen Teile des M. triceps auf die hintere Seite des Oberarmes. Am distalen Rande der Infraspinatus-Sehne geht ein Ast ab, welcher erst proximal, dann hinter der Latissimus-Sehne verläuft, um dann distal von der genannten Sehne wieder in den N. radialis einzutreten. So wird eine Nerven-Schlinge gebildet, welche die Latissimus-Sehne umfasst. Auf der hinteren Seite des Oberarmes zieht der N. radialis schräg distal- und radialwärts, sodass er im Gebiete der Ellenbeuge an dem lateralen Rande des Radius liegt. Im oberen Teile des Oberarmes geht ein starker Ast ab, welcher längs dem radialen Rande des Flügels sich verteilt. Von der Ellenbeuge zieht der Nerv distal- und medialwärts dicht an dem Radius weiter und schlüpft zwischen den beiden Teilen des M. extensor metacarpi radialis brevis in das Interstitium zwischen Ulna und Radius hinein. Vorher hat er im oberen Teile des Vorderarmes einen Ast für den ulnaren Rand abgegeben. Bedeckt vom M. extensor metacarpi radialis brevis zieht die Hauptfortsetzung nach dem distalen Teile des Vorderarmes und verläuft hier über dem M. extensor indicis proprius. In Begleitung der Sehne dieses Muskels überschreitet er den Carpus und geht dann längs den Sehnen des M. extensor dig. communis nach dem Interstitium zwischen den Metacarpalen II und III.

Die oben gelieferte Beschreibung der Nerven des Pinguin-Flügels trifft ziemlich genau für alle untersuchte Exemplare zu. Dagegen findet man eine so bedeutende Variation der Arterien, dass eine besondere Beschreibung jedes Exemplares notwendig ist.

I. Chataractes chrysocoma (No. 1 meiner Sammlung).
Taf. 23/24, Fig. 1.

Rechter Arm. Die mächtige A. subclavia (A. s.) gibt hinter dem medialen Teile des Coracoids die Extremitäten-Arterie ab und geht dann in die starke, für die Brustmuskeln bestimmte A. thoracica (A. t.) über, welche sich bald in mehrere Äste zersplittert. Die Extremitäten-Arterie teilt sich nach kurzem Verlaufe in drei Äste, welche sämtlich über dem ventralen Teile des Plexus brachialis verlaufen und dann verschiedene Bahnen einschlagen. Der erste am meisten kranialwärts belegene, welchen ich A. axillaris prima (A. a. I) benenne, sendet einige kleine Äste über das Coracoid zu dem M. pectoralis major, während die Hauptfortsetzung sich in zwei Äste teilt: einen dorsalen zur Scapula und einen ventralen vor dem Schulter-Gelenke. Der zweite Ast der Extremitäten-Arterie, die A. axillaris secunda (A. a. II), setzt seinen Weg längs dem N. ventralis fort. Am Übergange zur freien Extremität teilt die Arterie sich in zwei ungefähr gleich starke Äste: die A. brachialis (A. b.) und die A. brachialis superficialis secunda (A. b. s. II), welche parallel und dicht nebeneinander verlaufend längs dem N. ventralis weiter ziehen. In der Ellenbeuge nehmen sie den N. medianus zwischen sich, indem die kaudale von den beiden Arterien, die A. brachialis superficialis II, sich spiralförmig um den kaudalen Rand des Medianus nach dessen vorderer Fläche hin windet. Nun verbinden sie sich in der Ellenbeuge mit einander durch eine Anastomose, und ziehen dann wieder in dem Raume zwischen Radius und

Ulna dicht aneinander gelagert weiter. Die stärkste, A. antibrachii superficialis (A. a. b. s), welche die Fortsetzung der A. brachialis superficialis II bildet, läuft längs der Hauptfortsetzung des N. medianus an dem radialen Rande der Ulna, dann über den distalen Teil der Ulna und das Os ulnare carpi zum Interstitium zwischen den Metacarpalia. Hier biegt sie dorsalwärts ab und ist auf der hinteren Seite zwischen den Metacarpalia und Phalangen bis zur Flügelspitze längs dem N. radialis verfolgbar. Im proximalen und distalen Teile des Vorderarmes geht je ein Ast ab, welcher schräg oder quer über die Ulna zum N. ulnaris verläuft und längs diesem oder nach dem ulnaren Flügelrande hin in Äste zerfällt. Im Gebiete des Carpus, des Metacarpus und der Phalangen werden auch quere Äste zum radialen und ulnaren Flügelrande abgegeben.

Die A. brachialis geht im Gebiete des Vorderarmes in die A. interossea volaris (A. i. v.) fort. Diese liegt tiefer als die vorhergehende in dem Interstitium zwischen Radius und Ulna. Sie folgt dem ulnaren Rande des Radius und dem radialen Aste des N. Medianus, gibt im proximalen Teile des Vorderarmes einen dorsalen Ast ab, welcher längs dem N. radialis sich verteilt, und teilt sich im distalen Teil des Vorderarmes in zwei Äste, von denen der eine auf der volaren Fläche längs dem genannten Nerven weiter zieht, während der zweite im Interstitium zwischen Radius und Ulna dorsalwärts abbiegt und hier im Gebiete des Metacarpus längs dem N. radialis zu verfolgen ist.

Der dritte Endast der Extremitäten-Arterie in der Achselhöhle, die A. axillaris tertia (A. a. III), gibt mehrere Äste ab. Eine starke Arterie sendet sie auch dem Interstitium zwischen dem M. subscapularis und M. infraspinatus nach der dorsalen Fläche des Oberarmes hin. Hier folgt sie dem N. radialis und verteilt sich in Äste für die Hinterseite des Oberarmes. Ein starker Ast verläuft unter dem N. ventralis und teilt sich dann in zwei Äste, von denen einer, die A. nervi ulnaris (A. n. u.)

in zwei parallele Aste gespalten längs dem N. ulnaris bis in das Gebiet des Vorderarmes zu verfolgen ist. Der zweite Teilast, die A. brachialis superficialis prima (A. b. s. I) windet sich erst unter, dann um die vordere Seite des N. ventralis, legt sich darauf an die kraniale Seite der A. brachialis und zieht parallel mit dieser bis zur Ellenbeuge, wo sie in die genannte Arterie inosculiert. Schliesslich verläuft der Endast der A. axillaris III bogenförmig über dem ventralen Teil des Plexus brachialis und setzt in die Rumpfwand fort.

Linker Arm. Es findet hier dieselbe Teilung in drei Hauptäste statt. Die A. axillaris I gibt hier den dorsalen Ast ab, welcher zwischen dem M. subscapularis und M. infraspinatus verläuft. Die A. axillaris III gibt auch einen dorsalen Ast ab, welcher vor dem M. infraspinatus und dann längs dem N. radialis zieht. Auf der hinteren Seite des Oberarmes verschmelzen sie zu einem Stamm, welcher auf dieselbe Weise wie rechts sich verteilt. Die A. axillaris II verhält sich wie auf der rechten Seite mit der Ausnahme, dass sie in der Mitte des Oberarmes die stärkste A. nervi ulnaris abgibt. Die schwächere A. nervi ulnaris kommt auch hier wie rechts aus der A. axillaris III.

II. Chataractes chrysocoma (No. 2). Taf. 23/24, Fig. 2.

Nach der Extremität hin ziehen zwei Arterien: die proximale läuft über den Plexus brachialis, die distale verläuft unter den Nn. thoracici. Jene gibt mehrere Äste ab, ehe sie bogenförmig über den ventralen Teil des Plexus brachialis hinziehend in der Rumpfwand und der hinteren Wand der Achselhöhle endigt. Der erste Ast (A. a. II) entspricht der A. axillaris II des vorigen Falles. Er folgt dem N. medianus, kreuzt dann dessen hintere Seite, verläuft als A. brachialis superficialis II (A. b. s. II) kaudalwärts von ihm und geht dann in die A. antibrachii superficialis über. Der zweite Ast der proximalen Extremitäten-

Arterie sendet eine Arterie nach hinten an der medialen Fläche der Scapula und einen dorsalen Ast über der Infraspinatus-Sehne nach der dorsalen Fläche des Oberarmes. Sie entsprechen also der A. axillaris I. Der Endast der proximalen Extremitäten-Arterie gibt eine dorsale Arterie unter der Infraspinatus-Sehne ab und läuft dann bogenförmig über den ventralen Plexusteil in die Rumpfwand aus. Er entspricht der A. axillaris III.

Die distale Extremitätenarterie zieht wie gesagt hinter den Nn. thoracici her. Dann geht sie schräg über die vordere Fläche des N. medianus und der A. axillaris II, spaltet sich hierbei in zwei Äste, welche im distalen Teile des Oberarmes wieder zusammenlaufen zu einer Arterie, welche den gewöhnlichen Platz der A. brachialis einnimmt. Diese setzt sich dann in die A. interossea volaris fort. Die A. brachialis fehlt also in ihrem proximalen Teil. Die Arterie, welche schräg über die vordere Seite des N. medianus von der medialen nach der lateralen Seite verläuft und in die A. brachialis übergeht, ist die A. brachialis superficialis I, welche doch in diesem Falle nicht von den Axillararterien, sondern von einer Arterie aus der A. thoracica ihren Ursprung nimmt.

III. Chataractes chrysocoma (No. 4). (Taf. 23/24, Fig. 3).

Rechter Arm. Die Extremitätenarterie zerfällt an einem Punkte in ein Büschel von Ästen, welche in verschiedenen Richtungen weiter ziehen. Ein kurzer Stamm, die A. axillaris I (A. a. I.), zerfällt sofort in dem Aste zu der medialen Fläche der Scapula und der dorsalen Arterie über der Infraspinatus-Sehne. Die A. axillaris II (A. a. II) geht längs dem N. medianus als A. brachialis (A. b.) und ihre Fortsetzung der A. interossea volaris fort. Die A. axillaris III (A. a. III) ist sehr mächtig und geht in mehrere Gefässe über. Erst laufen zwei Äste parallel mit einander und der A. brachialis kranial von dieser.

Der distale von ihnen verbindet sich durch eine schräge Anastomose mit der A. brachialis. Am Übergange zu der freien Extremität vereinigen sie sich zu einer Arterie. Diese läuft spiralförmig um den kaudalen Rand sowohl der A. brachialis wie des N. medianus und bildet also eine A. brachialis superficialis II (A. b. s. II), welche in die A. antibrachii superficialis übergeht. An der Stelle, wo die zwei genannten Arterien zusammenfliessen, entspringt eine dünne A. nervi ulnaris (A. n. u.), welche gespalten in zwei Gefässe längs dem N. ulnaris verläuft. Weiter entspringt aus der A. axillaris III die spiralförmig um den N. ventralis verlaufende A. brachialis superficialis I, welche in gewöhnlicher Weise kranial von der A. brachialis verläuft und in der Mitte des Oberarmes mit dieser zusammenfliesst. Sie sendet in der Achselhöhle eine schräge Anastamose zu der A. brachialis. Endlich geht die A. axillaris III bogenförmig über den ventralen Teil des Plexus brachialis in die Rumpfwandarterie über.

Linker Arm. Zeigt nur geringe Abweichungen von der Arterien-Anordnung der rechten Seite. Die spiralförmige A. brachialis superficialis I hat keine Anastomose mit der tiefen A. brachialis in der Achselhöhle. Die beiden dorsalen Arterien gehen aus einem gemeinsamen Stamm hervor, welcher zusammen mit der Schulterblattarterie entspringt.

IV. Chataractes chrysocoma. (No. 5).

Die Extremitätenarterie teilt sich in drei Äste, von denen einer, die A. axillaris I, in die A. scapularis und die erste dorsale Arterie übergeht. Die A. axillaris II zerfällt bald in zwei Paralleläste, welche lateral von dem N. medianus weiter ziehen. Sie entsprechen der A. brachialis und A brachialis superficialis II und gehen in die A. interossea volaris resp. A. antibrachii superficialis über. Die A. axillaris III gibt die A. nervi ulnaris

ab und geht dann in die Rumpfwandarterie über. Die A. nervi ulnaris gibt erst eine Anastomose zu der A. brachialis, dann die zweite Dorsalarterie ab und zieht darauf längs dem N. ulnaris weiter. Die spiralförmig verlaufende A. brachialis superficialis I kommt aus der A. thoracica, verhält sich sonst, wie vorher beschrieben ist.

Linker Arm. Die A. brachialis superficialis I entspringt hier aus der A. nervi ulnaris, sonst stimmen die Befunde der beiden Seiten überein.

V. Chataractes chrysocoma (No. 10). Taf. 23/24, Fig. 4.

Linker Arm. Die A. subclavia gibt die starke A. thoracica ab und zerfällt dann nach kurzem Verlaufe in drei Äste, von denen die zwei kaudalen auf einer Strecke von 2 mm mit einander verschmolzen sind. Der kraniale Ast, die A. axillaris I (A a. I) ist stark und zerfällt nach kurzem Verlaufe in die A. scapularis und die A. brachii dorsalis I, welche über die Sehne des M. infraspinatus nach der hinteren Seite des Oberarmes hinzieht. Der zweite Ast teilt sich in die A. axillaris II und III. Die letzte (A. a. III) ist schwach und gibt nur die A. brachii dorsalis II und die Rumpfwandarterie ab. Die A. axillaris II (A. a. II) zerfällt in zwei parallel verlaufende Arterien, welche lateral von dem Medianus belegen sind und im distalen Teil des Oberarmes mit einander zu einem Stamme verschmelzen. Die A. brachialis superficialis I fehlt Die A. brachialis superficialis II (A. b. s) entspringt aus der A. brachialis, nimmt eine starke Wurzel aus der A. axillaris III auf und zieht dann kaudal von der A. brachialis und unter Umgehung des kaudalen Randes des N. ulnaris längs diesen weiter, um dann in dem distalen Teile des Oberarmes in die A. brachialis einzumünden. In derselben Höhe, wie diese einmündet, entspringt die A. antibrachii superficialis, welche auf gewöhnliche Weise sich verhält. Die A. brachialis geht in die A. interossea volaris fort.

Rechter Arm. Hier entspringt die A. brachialis superfic. I aus der A. axillaris III, sendet eine Anastomose zu der A. axillaris II, windet sich dann medialwärts von dem N. medianus, gibt hierbei eine A. nervi ulnaris ab, setzt dann ihren Weg kranial von dem Nerven fort und mündet wie gewöhnlich in die A. brachialis hinein.

VI. Pygoscelis papua (No. 8). Taf. 25/26, Fig. 5.

Die Extremitätenarterie teilt sich in zwei Äste, von denen der kraniale den Aa. axillares I und III entsprechen, während der kaudale wie eine A. axillaris II sich verhält. Der kraniale Teilast (A. a. III) läuft nämlich bogenförmig über den ventralen Teil des Plexus brachialis in die Rumpfwandarterie hinaus. Hierunter gibt er einen starken Ast ab, welcher erst die Scapulararterie (= A. axillaris I), dann eine Wurzel an die A. brachialis superficialis I abgibt. Nun windet er sich spiralförmig (A. b. s. II) um den N. medianus und geht dann in die A. antibrachii superficialis über. Der kaudale Teilast der Extremitätenarterie, die A. axillaris II, gibt auch eine Wurzel an die A. brachialis superficialis I ab und geht dann in die A. brachialis über. Wie schon erwähnt, entspringt die A. brachialis superficialis I mit zwei Wurzeln je aus der A. axillaris II und III. Diese laufen parallel mit einander um den distalen Rand des N. ventralis; der eine entsendet einen Ast nach den Weichteilen an der Vorderseite des Oberarmes, dann laufen die beiden Gefässe zusammen. Die so gebildete Arterie (A. b. s I) vervollständigt die Spirale um den N. medianus und mündet darauf in die A. brachialis. Am Anfange des ungeteilten Rohres geht eine Arterie ab, welche in die A. brachialis superficialis II ein wenig oberhalb des Ursprunges der A. nervi ulnaris einmündet.

VII. Pygoscelis papua. (No. 6).

Die Extremitätenarterie teilt sich in zwei Äste, von denen der kraniale die A. scapularis und die erste dorsale Armarterie entsendet, dann gibt er eine Arterie ab, welche die zweite dorsale Arterie und die A. nervi ulnaris entsendet, und geht danach in die Rumpfwandarterie über. Der kraniale Teilast entspricht also der ersten und dritten Axillararterie. Der kaudale Ast der Extremitätenarterie (A. axillaris II) läuft längs der Portio ventralis des Plexus brachialis und zerfällt beim Austreten aus der Achselhöhle in drei Arterien, welche sich so um den N. medianus verteilen, dass zwei lateral (= A. brachialis) und eine medial den Nerv begleiten. Im distalen Teile des Oberarmes vereinigen sich die beiden lateralen zu einem Stamm, und an dieser Stelle entspringt ein starker Ast, welcher unter den distalen Beugen des Vorderarmes nach der Dorsalseite des Vorderarmes hin verläuft. In der Ellenbeuge vereinigen sich die beiden Stämme, von denen einer durch Verbindung der lateralen Begleitarterien des N. medianus entstanden ist, der andere der medialen Begleitarterie entspricht, um dann bald in die zwei gewöhnlichen Vorderarmarterien überzugehen.

VIII. Pygoscelis papua. (No. 12). Taf. 25/26, Fig. 6.

Die Extremitätenarterie zerfällt in drei Äste. Der erste, die A. scapularis (A. a. I), läuft dorsalwärts an der medialen Fläche der Scapula. Der zweite, die A. axillaris III (A. a. III), läuft wie gewöhnlich im Bogen über den ventralen Teil des Plexus brachialis in die Rumpfwand fort. Von ihr entspringen mehrere Äste. Zuerst geht eine A. brachialis (A. b.) ab, welche kranialwärts von dem N. medianus verläuft. Dann folgen dorsale Arterien, aus welchen auch eine A. nervi ulnaris entspringt. Der dritte Teilast der Extremitätenarterie, die A. axillaris II (A. a. II)

zerfällt bald in zwei Äste, von denen der eine längs der vorherbeschriebenen A. brachialis kranial oder lateral von dem N. Medianus verläuft. Im distalen Teile des Oberarmes fliessen die beiden parallelen Aa. brachiales, je von den Aa. axillaris II und III zu einer Arterie zusammen, welche dann wie gewöhnlich in die A. interossea volaris fortsetzt. Der zweite Ast der A. axillaris II (A. b. s. II) läuft spiralförmig um den N. ventralis und dann kranial oder medial von dem N. medianus, als eine A. brachialis superficialis II. Sie anastomosiert erst mit der A. brachialis medialwärts von dem N. medianus und nimmt dann ein starkes Arterienrohr von der A. axillaris III auf. Distalwärts geht sie in die A. antibrachii superficialis über. Die beiden Seiten zeigen ähnliche Verhältnisse.

Der Plexus axillaris arteriosus zeigt in diesem Falle einen besonders schönen und regelmäfsigen Bau. Die Teiläste der Extremitätenarterie zerfallen in andere Äste, welche dann distalwärts zu grösseren Stämmen zusammenfliessen. Dies ist ja ein allgemeiner Charakter des Armgefässnetzes bei den Pinguinen. Besonders auffallend in diesem Falle ist aber der Umstand, dass jede von den grossen Vorderarmarterien aus zwei ungefähr gleichstarken Wurzeln hervorgehen, von denen jede von einer besonderen Axillararterie stammt. Die A. interossea volaris erhält also gleichstarke Wurzeln von der zweiten und der dritten Axillararterie. Ebenso die A. antibrachii superficialis. Wenn also die Axillararterien Segmentalarterien entsprechen, so hat der Plexus axillaris arteriosus die Aufgabe, den Blutstrom von den verschiedenen Segmenten auf die langen Armarterien zu verteilen.

IX. Spheniscus demersus (No. 9). Taf. 25/26, Fig. 7.

Rechter Arm. Die Extremitäten-Arterie zerfällt nach kurzem Verlaufe in die drei von den vorigen her bekannten Arterien. Die erste (A. a. I) geht in die Arterie nach dem Schulter-

blatt über. Die zweite Arterie (A. a. II) teilt sich in zwei Äste. Der distale von diesen verläuft erst längs dem N. ulnaris und zerfällt dann in zwei Arterien, von denen eine (A. n. u.) die Bahn längs dem Nerven fortsetzt, während der zweite als A. brachialis superficialis II (A. b. s. II) längs dem N. medianus und der A. brachialis sich hinzieht, dann vor dem N. medianus in die A. antibrachii superficialis (A. a. b. s.) übergeht. Der proximale Ast der A. axillaris II setzt seinen Weg lateral von dem Medianus als A. brachialis (A. b.) fort. Der dritte Teilast der Extremitätenarterie, die A. axillaris III, läuft im Bogen über den ventralen Teil des Plexus brachialis. Von der Konvexität des Arterienbogens gehen ab: drei dorsale Arterien, von denen zwei sich über den M. infraspinatus nach der Hinterseite des Oberarmes hinziehen, während einer dem N. radialis folgt. Auf der Hinterseite des Oberarmes vereinigen sie sich zu einem Stamme längs dem N. radialis — Von der dritten Axillararterie geht auch die A. brachialis superficialis I (A. b. s. I) ab, welche spiralförmig um die mediale Seite des N. medianus und der ihn begleitenden Arterien verläuft und dann kranial von der A. brachialis bis zur Einmündung in dieselbe im distalen Teile des Oberarmes zieht. Schliesslich nimmt ein Gefäss an der Blutversorgung der oberen Extremität teil, welches aus der A. thoracica entspringt. Es verläuft hinter dem N. thoracicus und nach Abgabe eines Astes, welcher mit der A. brachialis superficialis I anastomosiert, legt es sich an den N. ulnaris an und geht hier parallel mit der A. nervi ulnaris, welche von der A. axillaris II herkommend oben beschrieben worden ist. Dann teilt es sich in zwei Äste, und von diesen zieht einer weiter längs dem N. ulnaris, um nach kurzem Verlaufe mit seinem Begleiter zusammenzulaufen. Der andere vereinigt sich nach kurzem Verlaufe mit der A. brachialis superficialis II.

X. Spheniscus demersus (No. 11).

Die Extremitätenarterie teilt sich an einer Stelle in vier Äste, von denen die zwei kranialen der A. axillaris I entsprechen, indem einer der A. scapularis, der andere der ersten dorsalen Arterie über dem M. infraspinatus entspricht. Die zwei übrigen Teiläste der Extremitätenarterie sind die Aa. axillares II und III. Jene teilt sich in die A. brachialis und in die A. brachialis superficialis II, welche in gewöhnlicher Weise in die Vorderarmarterien übergehen. Die A. axillaris III verläuft bogenförmig, wie gewöhnlich um den ventralen Teil des Plexus brachialis in die Rumpfwand hinein und gibt hierbei zwei dorsale Arterien ab: eine über, die andere unter der Infraspinatus-Sehne. Weiter entspringt aus ihr eine starke Arterie, welche sich in zwei Äste spaltet. Von diesen verläuft einer als A. brachialis superficialis I vor dem Medianus bis zur Einmündung in die A. brachialis, der andere verbindet sich erst mit der A brachialis superficialis II und geht dann in die A. nervi ulnaris über. Diese folgt dem N. ulnaris im Gebiete des Oberarmes, verschwindet danach unter den sehnigen Vorderarmmuskeln, kommt dann wieder unter dem ulnaren Rande zum Vorschein und endigt in der Mitte des Vorderarmes in Äste für die Federn an diesem Rande.

XI. Spheniscus magellanicus (No. 7).

Rechter Arm. Die Extremitätenarterie teilt sich in drei Teiläste. Der erste (= die A. axillaris I) entspricht der A. scapularis. Der zweite Teilast, die A. axillaris II, läuft über den Plexus, spaltet sich in zwei Äste, welche parallel mit einander verlaufen und in die Vorderarmarterien übergehen. Während dieses Verlaufes verschmelzen sie zweimal im Gebiete des Oberarmes und einmal im proximalen Teile des Unterarmes zu einem Stamme. Der dritte Teilast der Extremitätenarterie,

die A. axillaris III, sendet eine Arterie über den Plexus brachialis, und diese schickt zwei dorsale Arterien über die Infraspinatus-Sehne und eine unter dieselbe nach der Hinterseite des Oberarmes. Ihr Endast läuft parallel mit der A. brachialis aus der A. axillaris II, sendet Äste nach den Weichteilen vor dem Schultergelenke und mündet in die A. brachialis beim Übergange auf die freie Extremität. Der Endast der A. axillaris III verhält sich insoweit verschieden von den vorher beschriebenen Zuständen, als er medialwärts vom Plexus brachialis seinen Weg in die hintere Wand der Achselhöhle fortsetzt. Aus diesem Endaste entspringt eine A. nervi ulnaris, welche hinter den Nn. thoracici zum N. ulnaris hin verläuft.

Linker Arm. Die A. axillaris II teilt sich in der Achselhöhle in die A. brachialis und A. brachialis superficialis II, welche in die A. interossea volaris resp. A. antibrachii superficialis übergehen. Die A. axillaris III gibt nur die dorsalen Arterien ab. Ihr Endast verläuft auch an dieser Seite medial vom Plexus brachialis. Von der A. thoracica her kommt eine Arterie, welche hinter den Nn. thoracici nach der Extremität hin verläuft. Hier sendet sie einen starken Ast nach der Vorderseite des Schultergelenkes und teilt sich dann in zwei Äste, von denen einer schräg über den N. medianus und die beiden Aa. brachiales nach dem kranialen Rande hin und dann längs diesem verläuft, um in die A. brachialis in der Mitte des Oberarmes einzumünden. Diese Arterie ist also eine A. brachialis superficialis I. Der zweite Teilast der von der A. thoracica kommenden Arterie ist eine A. nervi ulnaris.

Zusammenfassung der speziellen Befunde.

Die mitgeteilten Beschreibungen lehren, dass die Arterienversorgung des Pinguinflügels sehr kompliziert ist. Man findet in der Achselhöhle und dem Oberarme ein Netzwerk von lang-

gezogenen Ästen, welche mit einander anastomosieren. Sie umgeben zuerst den N. ventralis, dann verteilen sie sich längs dem N. medianus und N. ulnaris. Sie ziehen teils parallel mit einander, und dem N. ventralis resp. medianus, teils laufen sie spiralförmig um den N. medianus. Die Arterien längs dem N. medianus sind bedeutend mächtiger als diejenigen längs dem N. ulnaris entwickelt. Jene gehen in zwei konstante Vorderarmarterien über. Diese erstrecken sich auch ins Gebiet des Vorderarmes, wo sie den ulnaren Rand versorgen. Die Bestandteile des Wundernetzes variieren ziemlich viel. Trotzdem ist es möglich, die besonderen, in das Netz eingehenden Arterien durch eine bestimmte Lage zu charakterisieren.

Aus der kurzen einheitlichen Extremitätenarterie, welche von schwächerem Kaliber ist als die Fortsetzung der Subclavia in der Brustwand entstehen drei Arterien, die ich aus Gründen, welche in dem entwicklungsgeschichtlichen Teile näher ausgeführt werden, die Arteriae axillares prima, secunda und tertia nenne. Die Teilung findet entweder so statt, dass die Arterien auf derselben Stelle wie ein Dreifuss entstehen, oder so, dass zuerst zwei Äste entstehen, von denen einer nach kurzem Verlaufe in die beiden Aa. axillares I und III sich teilt, während der dritte die A. axillaris II bildet. In anderen Fällen repräsentiert der erste Ast die A. axillaris I und der zweite Ast entspricht den Aa. axillares II und III.

Das Ausbreitungsgebiet der A. axillaris I ist ziemlich beschränkt. Sie sendet feinere Äste nach den Geweben vor dem Schultergelenke und einen Ast nach der Dorsalseite des Oberarmes. Ihr Endast läuft nach hinten und endigt in den Weichteilen medialwärts von dem Schulterblatte. Die A. axillaris II ist stark entwickelt, folgt dem N. medianus und geht in die Vorderarmarterien über. Die A. axillaris III ist auch gut entwickelt und sendet in den meisten Fällen Gefässe längs den Nn. medianus und ulnaris. Ihr Endast hält sich aber nicht im Gebiete der



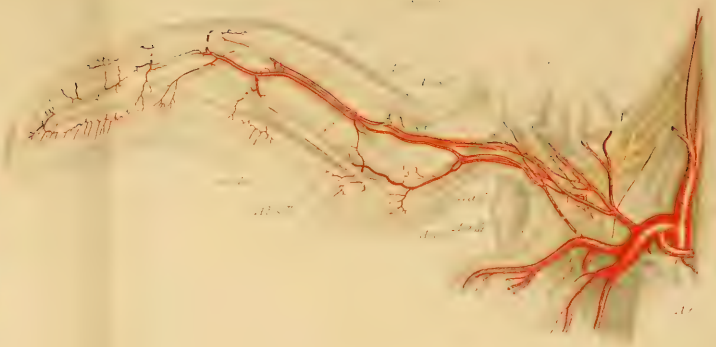

Fig. 6

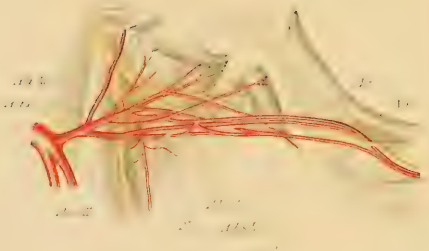

Fig. 8

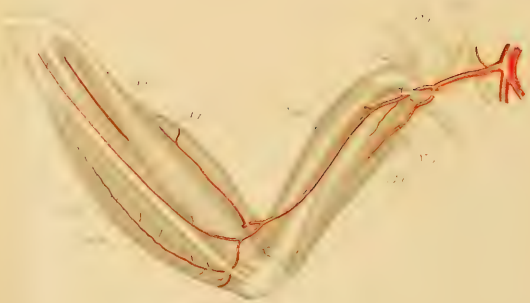

Ester Johansson del.

Extremität, sondern läuft im Bogen über den ventralen Teil des Plexus brachialis und verteilt sich kaudalwärts von der Extremität in der medialen und hinteren Wand der Achselhöhle. Die drei Teiläste der Extremitätenarterie verteilen sich also im grossen und ganzen in kranio-kaudaler Richtung. Die A. axillaris I verteilt sich im kranialen Teile der Extremitätenwurzel. Der Endast der A. axillaris III läuft kaudalwärts von der Extremität aus. Die ganze A. axillaris II und ein bedeutender Teil der A. axillaris III zieht in das eigentliche Gebiet der Extremität hinein und bildet den oben beschriebenen Plexus axillaris arteriosus, welcher erst den N. ventralis, dann vor allem dem N. medianus folgt.

Innerhalb des Arterienbündels variieren die Gefässe ziemlich viel, und es ist nicht so leicht gewesen, das Allgemeine in den Erscheinungen von den speziellen Besonderheiten zu scheiden. Im allgemeinen gilt es, dass das Arterienbündel von drei oder vier Stämmen gebildet wird. Von diesen liegt einer hinter oder lateral von dem N. medianus, behält diese Lage während seines Verlaufes in dem Oberarm bei und geht in die A. interossea volaris über. Er entspricht der A. brachialis der Säugetiere. Er ist oft in einem grösseren oder kleineren Teile seines Armabschnittes doppelt vorhanden, d. h. er spaltet sich in zwei Äste, welche nach einer gewissen Strecke sich wieder vereinigen, oder er kommt mit zwei Wurzeln aus den Aa. axillaris II und III. Zwei Arterien in dem Bündel kennzeichnen sich dadurch, dass sie einen spiralförmigen Verlauf um den N. ventralis resp. den N. medianus zeigen, d. h. sie winden sich um den kaudalen Rand des N. ventralis oder N. medianus und lagern sich dann vor den Nerven. Sie entsprechen also der A. brachialis superficialis der Säugetieranatomie, wo sie durch E. Schwalbe und mich eingehend studiert sind. Ich nenne sie hier Aa. brachiales superficiales prima und secunda. Jene hält sich im Gebiete der Achselhöhle und des Oberarmes. Sie entspringt aus ver-

schiedenen Hauptgefässen, windet sich um den kaudalen Rand des N. ventralis resp. medianus und läuft dann schräg auf dessen vorderer Seite nach dessen kranialem Rande, zieht dann parallel und kranial zu der A. brachialis und mündet im distalen Teile des Oberarmes in diese ein. Die Arteria brachialis superficialis secunda entspringt auch in variierender Weise aus den Arterien der Achselhöhle, folgt dem N medianus kaudal von den vorigen, zieht also längs dessen kaudalem Rande und geht im proximalen Teile des Oberarmes oder in der Ellenbeuge vor dem N. medianus in die A. antibrachii superficialis über, oder sie mündet in den Ellenbogenabschnitt der A. brachialis ein, und die A. antibrachii superficialis entspringt ein wenig unterhalb dieser Einmündungsstelle.

Bei den gut injizierten Exemplaren ist der N. ulnaris von zwei dünnen Arterien begleitet, welche in verschiedener Weise im Gebiete der Achselhöhle und des Oberarmes entspringen und früher oder später sich zu einer vereinigen. Die A. nervi ulnaris folgt dem N. ulnaris im Gebiete des Oberarmes und sendet hierbei Äste nach dessen hinterem Rande. In der Ellenbeuge verläuft sie unter den Sehnenstreifen, welche die volaren Muskeln darstellen, nimmt im oberen Teile des Unterarmes eine schräge Anastomose von der A. antibrachii superficialis auf und ist bis zum distalen Teile des Vorderarmes verfolgbar, wo sie eine neue quergehende Anastomose von der A. antibrachii superficialis aufnimmt. Hierbei sendet sie Äste zu dem ulnaren Rande des Vorderarmes.

Die Variationen der beschriebenen Arterien bestehen vor allem in einem verschiedenen Ursprung derselben aus den vorher beschriebenen Axillararterien. Die Mannigfaltigkeit wird dadurch erhöht, dass in gewissen Fällen eine Arterie aus der Hauptfortsetzung der A. subclavia, aus der A. thoracica, entspringt und an der arteriellen Versorgung des Flügels teilnimmt. Sie verläuft hinter den Nn. thoracici zum Arterienbündel hin

und kann verschiedene Bestandteile desselben übernehmen. Die zahlreichen Variationen gehen am besten aus der folgenden kurzen tabellarischen Übersicht hervor.

I. Rechts. Die A. brachialis und A brachialis superficialis II bilden die Fortsetzung der A. axillaris II. Die A. brachialis superficialis I und die A. nervi ulnaris entspringen mit einem gemeinsamen Stamme aus der A. axillaris III.
Links. Die A. nervi ulnaris kommt mit zwei Wurzeln aus den Aa. axillares II und III.

II. Die A. brachialis und A. brachialis superficialis I entspringen mit einem gemeinsamen Stamme aus der A. thoracica. Die A. brachialis superficialis II bildet die Fortsetzung der A. axillaris II. Die A. nervi ulnaris ist nicht injiziert.

III. Die A. brachialis bildet die Fortsetzung der A. axillaris II, die A. brachialis superficialis I und II und die A. nervi ulnaris entspringen aus der A. axillaris III.

IV. Rechts. Die A. brachialis und A. brachialis superficialis II bilden die Fortsetzung der A. axillaris II. Die A. brachialis superficialis I kommt von der A. thoracica her, die A. nervi ulnaris entspringt aus der A. axillaris III.
Links. Die A. brachialis superficialis I kommt von der A. axillaris III her.

V. Links. Die A. brachialis (doppelt) bildet die Fortsetzung der A. axillaris II. Die A. brachialis superficialis II entspringt mit zwei Wurzeln, je einer aus der A. axillaris II und III. Die A. brachialis superficialis I fehlt. Die A. nervi ulnaris (schwach) von der A. brachialis superficialis II her.
Rechts. Die A. brachialis superficialis I und die A. nervi ulnaris aus der A. axillaris III.

VI. Die A. brachialis entspricht der A. axillaris II. Die A. brachialis superficialis II kommt von der A. axillaris III her. Die A. brachialis superficialis I kommt mit zwei Wurzeln von den Aa. axillaris II und III her. Die A. nervi ulnaris entspringt aus der A. brachialis superficialis II.

VII. Die A. brachialis (doppelt) und die A. brachialis superficialis II bilden die Fortsetzung der A. axillaris II. Die A. brachialis superficialis I fehlt. Die A. nervi ulnaris aus der A. axillaris III.

VIII. Die A. brachialis und die A. brachialis superficialis II entspringen mit je zwei Wurzeln aus den Aa. axillares

	I r.	I l.	II.	III.	IV r.	IV l.	V. l.
A. brachialis	A. a. II	A. a. II	A. thor.	A a. II	A. a. II	A. a. II	A. a. II
A. brachialis superfic. I	A. a. III	A. a. III	A. thor.	A. a. III	A. thor.	A. a. III	fehlt
A. brachialis superfic. II	A. a. II	A. a. II	A. a. II	A. a. III	A. a. II	A. a. II	A. a. II u. III
A. nervi ulnaris . .	A. a. III	A. a. II A. a. III	—	A. a. III	A. a. III	A. a. III	A. a. II u. III

II und III. Die A. brachialis superficialis I ist nur von einer kurzen Anastomose zwischen der A. brachialis und A. brachialis superficialis II repräsentiert.

IX. Die A. brachialis kommt von der A. axillaris II her. Die A. brachialis superficialis II kommt mit zwei Wurzeln von den beiden Aa. nervi ulnaris her; die A. brachialis superficialis I entspringt mit je zwei Wurzeln von dem Extremitätenaste der A. thoracica und der A. axillaris III. Die Aa. nervi ulnaris kommen von der A. axillaris II und von dem Aste aus der A. thoracica her.

X. Die A. brachialis und A. brachialis superficialis II kommen von der A. axillaris II her. Die A. brachialis

superficialis I und die A. nervi ulnaris entspringen aus der A. axillaris III.

XI Rechts. Die A. brachialis kommt mit zwei Wurzeln aus der A. axillaris II und III. Die A. brachialis superficialis II stammt aus der A. axillaris II. Die A. brachialis superficialis I fehlt. Die A. nervi ulnaris kommt von dem Endaste der A. axillaris medial vom Plexus brachialis her.

Links. Die Aa. brachialis und brachialis superficialis II kommen von der A. axillaris II her. Die A. brachialis superficialis I und die A. nervi ulnaris entspringen aus der A. thoracica.

V. r.	VI.	VII.	VIII.	IX.	X.	XI r.	XI. l.
A. a. II	A. a. II	A. a. II	A. a. II u. III	A. a. II	A. a. II	A. a. II u. III	A. a. II
A. a. III	A. a. II u. III	fehlt	fehlt	A. a. III u. A. thor.	A. a. III	fehlt	A. thor.
A. a. II u. III	A. a. III	A. a. II	A. a. II u. III	A. a. III u. A. thor.	A. a. II	A. a. II	A. a. II
A. a. III	A. a. III	A. a. III	—	A. a. II u. A. thor.	A. a. III	A. a. III	A. thor.

Um eine leichte Übersicht über die verschiedenen Ursprungsverhältnisse der Armarterien zu erhalten, habe ich vorstehende Tabelle zusammengestellt. Die römischen Ziffern bezeichnen die untersuchten Exemplare. r. = rechter Flügel; l. = linker Flügel; A. a. II = A. axillaris II; A. a. III = A. axillaris III; A. thor. = A. thoracica.

Man sieht hieraus, dass die A. brachialis in den allermeisten (12) Fällen aus der A. axillaris II entspringt. Nur bei zwei Flügeln kommt sie mit doppeltem Ursprunge von den Aa. axillaris II und III her. In einem Falle nimmt sie ihren Ursprung aus der A. thoracica. Die A. brachialis superfic. II gehört auch in den meisten (9) Fällen dem Stromgebiete der

A. axillaris II an, in zwei Fällen kommt sie von der A. axillaris III her, dreimal leitet sie sich sowohl aus der A. axill. II wie III her, einmal entspringt sie mit doppelter Wurzel aus der A. axill. III und der A. thoracica. Die A. brachialis superfic. I gehört dagegen in den meisten Fällen der A. axillaris III an, dreimal entspringt sie aus der A. thoracica, einmal doppelt aus der A. axillaris III und A. thoracica. Die A. nervi ulnaris neunmal aus der A. axillaris III, zweimal doppelt aus der A. axillaris II und III, einmal aus der A. axillaris III und der A. thoracica, einmal aus der A. thoracica.

Aus dieser Übersicht der variierenden Ursprünge der Armarterien des Pinguins geht das eigentliche Wesen und die Natur des Plexus axillaris arteriosus hervor. Derselbe besteht aus Arterienrohren, welche proximal mit einfachen oder doppelten Wurzeln aus den beiden Aa. axillares II und III oder der A. thoracica entspringen, um distalwärts mit einander zu einfachen Stämmen zu verschmelzen. Besonders deutlich tritt dies in dem Falle VIII (Pygoscelis papua) hervor. Hier entspringen die beiden grossen Extremitätenarterien mit doppelten Wurzeln aus den Aa. axillares II und III.

Die im Vorhergehenden dargestellten Befunde sind schon aus deskriptiv-anatomischem Gesichtspunkte von Interesse. Es war nicht leicht, die Beschreibungen so darzustellen, dass sie verständlich wurden. Erst nachdem ich Kenntnis von den Entwicklungsverhältnissen erhalten habe, habe ich eine solche Einsicht in die verwickelten Formverhältnisse erhalten, dass ich dieselben unter einen gemeinsamen Gesichtspunkt einordnen konnte.

In funktioneller Beziehung scheint es mir nicht ohne Interesse zu sein, dass in einer Extremität, wo die Muskeln zu unbedeutenden Resten verändert sind, eine so ausserordentlich reiche Entfaltung der arteriellen Gefässe vorhanden sein kann. Für die Gefässversorgung der jetzigen Bestandteile des Flügels

könnte a priori eine viel einfachere Arterienanordnung ausreichen. Die Formverhältnisse des Arteriensystemes können also nicht von diesem Standpunkte aus verstanden werden

Nach den Erfahrungen zu urteilen, die ich zur Zeit bei der Zergliederung der Armgefässe von höheren und niederen Wirbeltieren gemacht habe, handelt es sich um ganz einzig dastehende Verhältnisse Dies langgezogene Netz, welches in der Achselhöhle und in dem Oberarme des Pinguins den ventralen Nerven begleitet, ist, so weit meine Erfahrung reicht, bei keinem anderen ausgewachsenen Tiere zu finden. Dies ist aber nicht so zu verstehen, als ob wir diese Anordnung nur als ein Curiosum, als eine sonderbare Einzeleinrichtung der Natur zu betrachten hätten. Ich glaube vielmehr, dass die Eigentümlichkeit dieser Formverhältnisse erst klar wird, wenn man sie in Zusammenhang bringt mit dem, was wir über die Armarterienmorphologie der übrigen Wirbeltiere wissen.

Bei der Beurteilung des Plexus axillaris arteriosus der Pinguine liegt es ja nahe zu denken, dass die Anordnung der Gefässe bei dem muskelarmen Pinguinflügel dadurch zustande kommt, dass bei dem Schwund der Muskeln die Arterien erhalten bleiben und auf die Weise konzentriert werden, dass sie mit einander reichlich anastomosieren. Freilich wäre es ja sehr merkwürdig, wenn Schlagadern zurückbleiben und sogar hypertrophieren sollten, wenn ihre Versorgungsgebiete verschwinden. Die Möglichkeit einer Erklärung in dieser Richtung kann jedoch nicht als ausgeschlossen bezeichnet werden. Um zu einem Urteil darüber zu gelangen, habe ich die Flügelarterien verschiedener Vögel zergliedert und will sie jetzt beschreiben

No. 1 Tetrao urogallus.

Der Plexus brachialis wird gebildet durch drei starke Rami anteriores der Spinalnerven, welche zur Bildung eines kräftigen Stammes konvergieren. Noch vorher haben der kraniale und der kaudale Nerv je einen feinen Verbindungs-

faden von den nächsten Segmenten aufgenommen. Der so gebildete, solide Plexus teilt sich in der Achselhöhle in die Portio ventralis und dorsalis. Jene läuft ungeteilt bis in den distalen Teil des Oberarmes, wo die Nn. medianus und ulnaris entstehen. Die Extremitätenarterie gibt einen sehr starken Ast für den M. coraco-brachialis ab und geht dann von unten kommend über den ventralen Teil des Plexus brachialis nach dem Raume zwischen dem ventralen und dorsalen Plexusanteile. Hier teilt sie sich in zwei starke Arterien, von denen die eine ventralwärts, die andere dorsalwärts weiter zieht. Diese sendet einen Ast durch die Achsellücke oberhalb des M. infraspinatus, welcher in den umgebenden Muskeln endigt, und geht dann längs dem N. radialis, als A. profunda brachii weiter, welche bis in das Gebiet des Vorderarmes zu verfolgen ist. Der ventrale Teilast der A. axillaris, also die A. brachialis, macht eine lange Spiralwindung um die Portio ventralis des Plexus brachialis im Gebiete des Oberarmes, indem das Gefäss erst lateral, dann hinten, und schliesslich vor dem betreffenden Nervenstamm verläuft.

Während dessen gibt sie ab: im oberen Teile des Oberarmes zwei feine Äste nach den Geweben vor dem Schultergelenke, 1 cm weiter distalwärts einen Ast, welcher den M. biceps brachii perforiert und in dessen kutanem Teile endigt.

In der Ellenbeuge zerfällt sie in die A. interossea volaris und eine Arterie, die A. antibrachii superficialis, welche über die oberflächlichen Vorderarmmuskeln zur Hand zieht.

Die A. interossea gibt eine A. radialis ab, welche in der Radialrinne längs einem Aste des N. medianus zum distalen Teil des Vorderarmes hin verläuft.

Einige mm von dessen Ursprunge gibt die A. antibrachii superficialis einen feinen Ast ab, die A. nervi ulnaris, welche über den M. flexor carpi ulnaris längs einem feinen Zweig des N. ulnaris für den M. flexor carpi ulnaris auf dessen vorderer Fläche bis zum distalen Teile des Vorderarmes zu verfolgen ist. Der Hauptstamm des N. ulnaris zieht erst über den proximalen Teil der Beuger, dann schiebt er sich unter den proximalen Rand des M. flexor carpi ulnaris und ist bis zum ulnaren Rande des Metacarpus verfolgbar. Die A. antibrachii superficialis verläuft zusammen mit dem Flexor digitorum sublimis unter dem Lig. carpi transversum, biegt dann im proximalen Teile des Metacarpalinterstitiums dorsalwärts, legt sich darauf dem Endteile des N. radialis an und kann bis zum dorsalen Teile des Phalangenabschnittes des Flügels verfolgt werden. Die A. interossea volaris zieht erst radialwärts, dann hinter dem N. medianus in die Tiefe, folgt darauf dem

Vorderarminterstitium zwischen Radius und Ulna. Im distalen Teile des Vorderarmes passiert sie das Interstitium und geht über den dorsalen Teil des Carpus zusammen mit dem N. radialis, wo sie endigt. Im proximalen Teile des Vorderarmes entspringt ein Ast, welcher von ziemlich schwachem Kaliber in der Radialrinne bis zum distalen $^1/_3$ des Vorderarmes zu verfolgen ist. Zwei Exemplare verhalten sich ähnlich.

No. 2. Pavo cristatus juv.

Die A. brachialis läuft hinten und lateral längs dem N. medianus, die A. mediana superficialis entspringt nach hinten von dem N. medianus. Sonst wie bei dem vorigén.

No. 3. Pandion haliaëtos.

Die A. brachialis wie bei dem vorigen. Die A. antibrachii superficialis windet sich um den N. medianus, d. h. zieht zwischen den Nn. ulnaris und medianus nach vorne und senkt sich in ihrem Verlaufe auf dem Vorderarme hinter den M. flexor dig. sublimis.

No. 4. Cygnus olor.

Die A. brachialis wie bei der vorigen. Oberhalb der Ellenbeuge zerfällt der ventrale Nerv in den N. medianus und ulnaris. An derselben Stelle entstehen durch Teilung der A. brachialis die A. interossea volaris und die A. antibrachii superficialis, welche wie bei dem vorigen sich teilen. Da das untersuchte Exemplar eine viel bedeutendere Grösse als die vorigen besitzt, so ist eine bestimmtere Analyse der feinen Nerven möglich. In der Ellenbeuge teilt sich der N. medianus in drei Äste, von denen der radiale längs der A. interossea verläuft. Nachdem die Arterie dorsalwärts abgebogen ist, setzt der Nerv seinen Weg längs dem radialen Rande des Metacarpus fort. Der mittlere ist ein langer Muskelast für Flexor. poll. longus. Der ulnare Endast zieht unter dem M. pronator teres weg, während die A. medianoulnaris über demselben verläuft. An dem distalen Rande des genannten Muskels legen sich die beiden Bildungen aneinander und laufen im oberen $^1/_3$ des Vorderarmes nebeneinander. Während dieses Verlaufes gibt der Nerv einen starken Ast für den M. flexor. dig. profundus ab. Dann scheiden sich ihre Wege. Der Nerv zieht schräg radialwärts und vereinigt sich mit dem radialen Aste des N. medianus. Die Arterie legt sich dann einem Aste des N. ulnaris an. Dieser Nerv verläuft wie gewöhnlich bei den Vögeln über der

Beugemuskulatur und entsendet hierbei einen feinen, oberflächlich verlaufenden Ast, welcher von einer ebensolchen Arterie begleitet wird. Sodann schlüpft er unter den M. flexor carpi ulnaris und zieht längs dem ulnaren Rande des Handabschnittes bis zur Spitze hin. Im proximalen $^1/_3$ des Vorderarmes gibt er einen Ast ab, welcher schräg radialwärts unter dem Flexor carpi ulnaris verläuft. In der Mitte des Vorderarmes legt er sich an die A. antibrachii superficialis an und begleitet diese bis zur Mittelhand. Nachdem die Arterie dorsalwärts abgebogen ist, zieht der Nerv weiter und ist bis in den Phalangenabschnitt zu verfolgen.

No. 5. Species?

Arterien und Nerven wie bei dem vorigen. Die dorsalen Arterien zeigen einige Abweichungen. Die A. supracoracoidea gibt eine starke dorsale Arterie ab, welche proximal vom M. infraspinatus in den dorsalen Muskeln endigt. Nachdem die Arterie den Plexus brachialis passiert hat, teilt sie sich in zwei Arterien: die A. brachialis und eine kräftige dorsale Arterie. Diese gibt einen starken Ast ab, welcher distal vom Infraspinatus nach der Dorsalseite hin verläuft und im M. triceps endigt. Dann zieht die Arterie längs dem N. radius und gibt eine Arterie ab, welche längs dem kaudalen Rande des Oberarmes in Begleitung des N. antibrachii dorsalis verläuft.

No. 6. Fuligula spec.

Die A. antibrachii superficialis verläuft in der Spalte zwischen den Nn. medianus und ulnaris.

No. 7. Branta bernicla.

Wie bei der vorigen Art.

No. 8. Colymbus septentrionalis.

Die Extremitätenarterie läuft wie gewöhnlich über den ventralen Plexusteil und spaltet sich dann in zwei starke Gefässe. Die A. brachialis lagert sich darauf lateralwärts von dem N. ventralis und behält dieselbe Lage zum N. medianus bei. Der zweite Teilast gibt eine starke dorsale Arterie kaudalwärts von dem M. infraspinatus, dann eine A. profunda brachii ab und geht schliesslich in ein Gefäss über, welches längs der hinteren Achselfalte nach den Muskeln Infraspinatus und Latissimus Äste entsendet. Die A. brachii profunda entsendet eine schwache Begleitarterie längs dem N. radialis, während die Hauptfortsetzung längs dem R. cutaneus dorsalis antibrachii des

N. radialis an dem kaudalen Rande des Oberarmes entlang, bis zur Ellenbeuge verfolgbar ist. Aus der A. brachialis entspringt ein Ast lateral vom N. ventralis und zieht nach den Weichteilen vor dem Schultergelenke, ein zweiter Ast entspringt auch im proximalen Teile des Oberarmes, windet sich medialwärts und vor dem N. medianus und zerteilt sich in Äste für den kutanen Kopf des M. biceps brachii und die angrenzende Haut.

No. 9. Phalacrocorax carbo

Die Extremitätenarterie läuft über den proximalen Rand des ventralen Teiles des Plexus brachialis und teilt sich hier in eine dorsale und eine ventrale Arterie. Jene folgt zuerst dem N. radialis und teilt sich dann in zwei Äste, von denen der kraniale nach den Weichteilen im oberen, hinteren Teile des Oberarmes hinzieht, während der kaudale im Interstitium zwischen dem medialen und langen Tricepskopf bis zum distalen Teile des Oberarmes verfolgbar ist. Die ventrale Extremitätenarterie folgt dem ventralen Nerven und teilt sich am Übergange zu der freien Extremität in zwei ungefähr gleich starke Arterien, von denen eine die laterale Lage zum N. ventralis und N. medianus beibehält und in die A. interossea volaris übergeht, während die andere medialwärts vom N. medianus verläuft und in die A. antibrachii superficalis übergeht. Es finden sich also in diesem Falle zwei Oberarmarterien, von denen die eine der A. brachialis, die andere der A. brachialis superficialis II entspricht.

Die Befunde sind ja ziemlich gleichförmig. Die Extremitätenarterie verhält sich in allen Fällen in der gleichen Weise zu dem Plexus brachialis, indem sie über dem ventralen Teile des Plexus brachialis nach dessen lateraler Seite hin verläuft und dann ihren Platz zwischen den dorsalen und ventralen Plexusteilen einnimmt. Im Gebiete des Oberarmes ist nur eine A. brachialis vorhanden. Sie nimmt aber in den verschiedenen Fällen eine verschiedene Lage ein, woraus zu schliessen ist, dass sie bei Vögeln in zwei Formen auftreten. Teils behält sie die laterale oder dorsale Lage zum N. medianus und ist dann eine A. brachialis profunda, teils verläuft sie in einer langgezogenen Spiralwindung hinten, innen und endlich vorne vor dem N. medianus, um endlich in der Ellenbeuge

wieder die laterale Lage einzunehmen. In diesen Fällen entspricht sie einer A. brachialis superficialis Die Äste, welche die A. brachialis im Oberarmgebiete abgibt, sind ziemlich unbedeutend. Am bedeutendsten ist ein Ast, welcher medialwärts um den N. medianus sich windet und in dem kutanen Kopf des M biceps und der angrenzenden Haut sich verteilt. Ausser der A. brachialis gibt die Extremitätenarterie auch eine starke dorsale Arterie ab, welche längs dem N. radialis sich ausbreitet. Bei zwei von den untersuchten Exemplaren zieht ein Ast dieser Arterie besondere Aufmerksamkeit auf sich. Derselbe geht, von stärkerem Kaliber als die eigentliche Fortsetzung der A. profunda brachii, oberflächlich an der Innenseite des M. triceps längs dem Hautast des N. radialis nach der Dorsalseite des Vorderarmes.

Die Nerven und Arterien des Vorderarmes sind zahlreicher. Die Teilung der ventralen Nerven in Medianus und Ulnaris findet erst im proximalen Teile des Oberarmes oberhalb der Ellenbeuge statt. Ungefähr an derselben Stelle teilt sich die A. brachialis in zwei starke Gefässe: die A. interossea volaris und die A. antibrachii superficialis.

Der N. medianus gibt einen dünnen Ast nach der Radialrinne ab und taucht dann in Gesellschaft mit der A. interossea in die Tiefe der Ellenbeuge, um sich hier in drei Äste zu teilen, von denen der radiale zusammen mit der A. interossea im Zwischenraume der Vorderarmknochen weiter zieht. Der mittlere bildet einen starken Muskelast, welcher in dem Inneren des M. flexor pollicis longus eine lange Strecke zu verfolgen ist. Der ulnare Ast verläuft unter dem M. pronator teres und legt sich an dessen distalem Rande an die A. antibrachii superficialis an, welche über dem M. pronator teres verläuft. Dann gehen der Nerv und die Arterie eine Strecke weit zusammen, darauf biegt der Nerv ab, zieht radialwärts und verschmilzt mit dem radialen Aste des N. medianus. Inzwischen hat die Arterie

einen neuen Begleiter in einem Aste des N. ulnaris erhalten. Dieser Nerv zieht bei den Vögeln oberflächlich über den proximalen Teil der Beugermasse und zerfällt hier in drei Äste. Einer von diesen ist dünn und zieht auf der Oberfläche des M. flexor carpi ulnaris von einer feinen Arterie begleitet nach dem distalen Teile des Vorderarmes hin. Die zwei übrigen Äste des N. ulnaris schlagen sich um den proximalen bogenförmigen Rand des M. flexor carpi ulnaris; die stärkere verläuft dann unter den M. flexor carpi ulnaris nach dem ulnaren Rande des Handabschnittes hin, der schwächere geht radialwärts und begleitet, wie schon erwähnt, die A. antibrachii superficialis

Distalwärts trennt sich der Lauf der Gefässe von den Nerven. Diese ziehen weiter volarwärts, jene weichen dorsalwärts ab. Die A. interossea wendet sich schon im distalen Teile des Vorderarmes nach der Dorsalseite hin und folgt hier dem N. radialis. Die A. antibrachii superficialis verlässt die Volarfläche erst im Gebiete des Metatarsus, wo sie nach der Dorsalfläche abbiegt und ebenso längs dem N. radialis weiter zieht.

Die untersuchten Vögel zeigen also im ganzen ein übereinstimmendes Bild. Wenn man aber die Nerven und Schlagadern des Pinguinflügels mit denjenigen der übrigen Vögel vergleicht, so findet man neben gewissen Übereinstimmungen auch bedeutende Unterschiede. Der Plexus brachialis zeigt in beiden Fällen denselben soliden Bau, die A. axillaris verläuft bei allen untersuchten Exemplaren über dem Plexus. Im Gebiete des Vorderarmes lassen sich auch die Nerven und Gefässe der Pinguine mit denen der übrigen Vögel homologisieren. Die beiden Medianusäste des Pinguins entsprechen nach Lage und Endgebiet genau den radialen und ulnaren Hauptästen des N. medianus bei den übrigen Vögeln. Nur darin besteht ein Unterschied, dass der Ast vom N. ulnaris, welcher längs der A. antibrachii superficialis streckenweise verläuft, beim Pinguine in die Bahn des ulnaren Medianusastes übergegangen ist und

also eine Anastomose zwischen diesem und dem N. ulnaris darstellt (Fig. 1, Taf. 23/24). Die Vorderarmarterie des Pinguins, welche längs dem Radius und dem radialen Aste des N. radialis verläuft, entspricht also der A. interossea der übrigen Vögel. Wie diese verlässt sie auch beim Pinguin im distalen Teile des Zwischenknochenraumes des Vorderarmes die Volarfläche und zieht längs dem N. radialis an der dorsalen Fläche des Carpus weiter. Die Arterie, welche längs der Ulna und dem ulnaren Aste des Medianus liegt, entspricht der A. mediano-ulnaris der Vögel. In beiden Fällen bleibt sie volar im Gebiete des Carpus und wendet sich erst zwischen den Metatarsalknochen nach der Dorsalfläche und dem N radialis. Die nahe Lage der beiden Vorderarmarterien beim Pinguin erklärt sich durch den Schwund der Muskulatur. Die A. radialis der übrigen Vögel finde ich nicht bei den Pinguinen.

Bedeutende Unterschiede weisen aber die Oberarmarterien auf. Bei allen den übrigen von mir untersuchten Vögeln findet man in diesem Gebiete nur eine Arterie (oder bei Phalacrocorax zwei), während bei den Pinguinen ein ganzes Büschel netzartig verbundener Arterien vorhanden ist. Es ist schon hervorgehoben worden, dass die A. brachialis bei den untersuchten Vögeln zwei verschiedene Lagen einnimmt, woraus zu schliessen ist, dass sie zwei verschiedene Arterien darstellt: eine A brachialis profunda und eine A. brachialis superficialis. Beide findet man konstant beim Pinguin. Die A. brachialis profunda folgt lateralwärts dem N. medianus. Die A. brachialis superficialis ist bei den Pinguinen in zwei Formen vorhanden. Die A. brachialis superficialis I entspringt höher oben, windet sich medial vom N. medianus und zieht dann als die kraniale Begleitarterie des N. medianus zum distalen Teile des Oberarmes, wo sie in die A. brachialis profunda einmündet. Die A. brachialis superficialis II entspringt an dem Übergange der Achselhöhle zum Oberarme, windet sich medial um den N. ventralis oder

N. medianus, zieht dann als die kaudale Begleitarterie des N. medianus durch den Oberarm, geht in der Ellenbeuge vor dem N. medianus vorbei und mündet dann in die A. brachialis profunda ein. Eine andere Arterie, welche ich bei den übrigen Vögeln nicht gefunden habe, ist die A. nervi ulnaris. Sie ist bei jeder gut gelungenen Injektion bei den Pinguinen zu finden, entspringt entweder aus der A. axillaris III oder aus der A. axillaris II, folgt erst kaudal von dieser dem N. ventralis, dann dem N. ulnaris und ist nach Aufnahme einer schrägen Anastomose von der Arteria antibrachii superficialis her im proximalen Teile des Vorderarmes bis zum ulnaren Rande des Vorderarmes zu verfolgen.

Die eigentümliche Arterienanordnung des Pinguinflügels kann also unmöglich erklärt werden durch eine Zusammenschiebung und Anastomosenbildung von Arterien, welche bei den übrigen Vögeln vorkommen. Ich habe freilich nur ein spärliches Material von Vögeln zergliedert. Die Gleichförmigkeit der Befunde bei den untersuchten Exemplaren ist aber so gross, dass man mit grosser Wahrscheinlichkeit den angeführten Schluss ziehen kann. Die einzige Möglichkeit, eine weitere Erklärung zu erhalten, liegt deshalb in der Untersuchung der ontogenetischen Entwicklung. In Anbetracht der Bereicherung unseres Wissens, welche die embryonale Entwicklung der Extremitäten-Arterien in den anderen Klassen der Wirbeltiere geliefert hat, ist man berechtigt, reiche Früchte von einem solchen Studium bei diesen Tieren zu erwarten. Dass die Entwicklung der Armarterien bei dem Menschen, den Reptilien und Selachiern einen Einblick in die wirklich historische Entwicklung der Extremität gewährt, steht für mich ausser allem Zweifel. Wenn es nun möglich wäre, ähnliche Verhältnisse bei den Pinguinembryonen zu erhalten, so gälte es vor allem, über zwei Möglichkeiten zu entscheiden. Ist der Plexus axillaris arteriosus bei den Pinguinen ein erhaltenes Stadium des embryonalen

Plexus axillaris arteriosus, wie ich ihn beim Menschen, bei den Reptilien und Selachiern gefunden habe? Oder entsteht er später, nachdem die einfache Hauptarterie der Extremität entstanden ist, und im Zusammenhang mit der eigentümlichen Umwandlung, welche der Pinguinflügel in der Deszendenz erlitten hat?

Entwicklungsgeschichtlicher Teil.

Beschreibung der einzelnen Stadien.

Stadium I.

Die jüngsten Embryonen in meiner Pinguinsammlung, welche für die vorliegende Frage von Bedeutung sind, haben eine Länge von 7 bis 8,5 mm. Ihr äusseres Aussehen ist in Fig. 24, Taf. 33/34 wiedergegeben. Der Kopfteil scheint dem hinteren Teil des Körpers in der Entwicklung vorangeeilt zu sein und ist stark nach vorn gebogen, während der kaudale Teil mehr gerade verläuft. Die hervorwuchernden Extremitäten bilden kleine, halbmondförmige Falten, welche mit breiterer Basis von der Körperwand ausgehen. Doch ist die Falte nicht gleichmäfsig halbmondförmig Sie ist stärker kaudalwärts entwickelt, und der kaudale Rand bildet einen schärferen Winkel gegen den Rumpf, während der kraniale mehr allmählich nach oben abfällt.

Von dem betreffenden Stadium besitze ich zwei Embryonen mit einer Länge von 7 resp. 8,5 mm. Sie zeigen denselben Grad der Entwicklung, wie die innere Untersuchung lehrt. Ich fange mit der Beschreibung des Embryos von 8,5 mm an.

Über die innere Beschaffenheit der kleinen Extremitätenfalte geben Aufschluss die Fig. 25—28 auf Taf. 33/34, welche Durch-

Fig. 9.

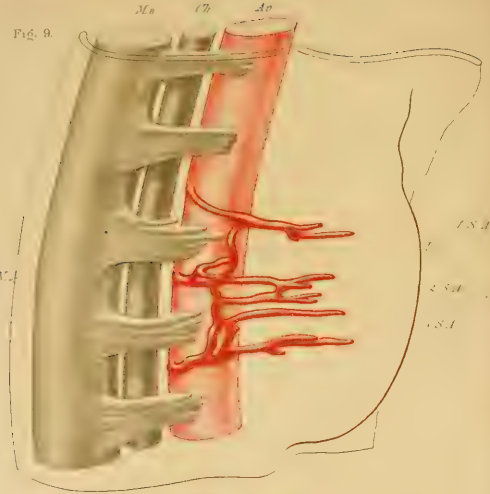

Fig. 10

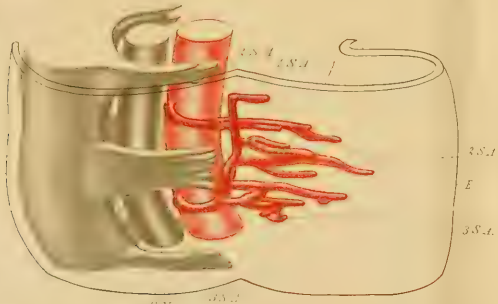

Fig. 11

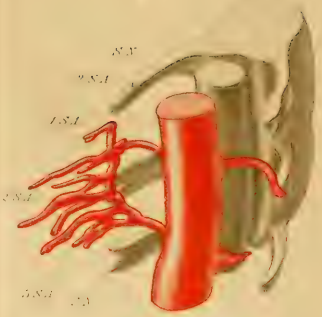

Fig. 12

Ester Johansson del.

schnitte der betreffenden Embryonen darstellen. Die Myotomen nebst ihren Nerven sind nur bis zur Höhe des dorsalen Randes der Extremitätenanlage zu verfolgen. Das Innere der Extremitätenanlage besteht unter dem Ectoderm nur aus Mesenchym, welches zahlreiche Gefässe enthält. Sie bilden ein zusammenhängendes Netz von dünnwandigen kapillaren Gefässen, welches das Mesenchym durchzieht. In diesem Netze kann man jedoch deutlich die zuführenden Gefässe, die Arterien, von den abführenden, den Venen, unterscheiden (Fig. 29, Taf. 33/34). Die Arterien zeichnen sich durch ihre stärkere Wandung aus, sind von demselben Aussehen, wie beim menschlichen Embryo von 5 mm Länge, und nehmen den mittleren Teil der Extremitätenfalte ein.

Diese frühe Differenzierung der Arterienwand ist sehr wichtig. Sie gestattet nämlich, die Arterien auch im zusammengefallenen Zustande zu erkennen. Die Venen haben viel dünnere Wände und liegen mehr peripheriewärts.

Eine Untersuchung der Schnittserie lehrt weiter, dass drei Arterien von der Aorta entspringen und nach der Extremität verlaufen (Fig. 25—29, Taf. 33/34). Eine wirkliche Kenntnis der Anordnung, Ausbreitung und gegenseitigen Beziehungen der Gefässe kann man jedoch nicht allein aus dem Studium der Schnitte erhalten. Das Rekonstruktionsverfahren kommt also hier wieder zur Verwendung. Die Methode, welche ich gebraucht habe, ist dieselbe, welche ich bei meinen Untersuchungen über die Entwicklung der Extremitätenarterien beim menschlichen Embryo benutzt und dort ausführlich beschrieben habe. In dem Modell, welches in Fig. 9, Taf. 27/28 dargestellt ist, habe ich den äusseren Körperumriss, das Medullarrohr, die Chorda und die Aorta nebst den Extremitätenarterien in 100facher Vergrösserung nach der Querschnittsserie vom Embryo 8,5 mm, zu der die Schnitte auf den Fig. 25—29, Taf. 33/34 gehören, dargestellt. Man sieht hier sehr deutlich, wie vier Spinalnerven von dem

Medullarrohre in der Richtung gegen die Extremitätenanlage verlaufen. Die Schnittrichtung durch den Embryo ist eine solche, dass ich nicht bestimmt durch Zählung entscheiden kann, welchen Körpersegmenten die betreffenden Nerven angehören. Nur durch eine Rekonstruktion des gesamten Rückenmarkes wäre dies möglich gewesen. Die Musse zu dieser zeitraubenden Arbeit habe ich nicht gehabt. Von dem dorsalen Teile der Aorta entspringen in regelmäfsiger Folge drei Arterien und ziehen nach der Extremitätenanlage, wo sie bis in die Nähe des Randes der Falte zu verfolgen sind. Hinsichtlich der Stärke nehmen sie in kranio-kaudaler Richtung zu. Die mittlere von den drei Arterien zieht horizontal nach vorne und aussen. Die beiden übrigen konvergieren etwas gegen die mittlere. Ihr sehr regelmäfsiger Verlauf zwischen den Nerven beweist ohne weiteres ihre segmentale Natur.

In der freien Extremität angelangt teilt sich jede Segmentalarterie in zwei Äste: einen kranialen und einen kaudalen, welche zuerst divergieren und dann parallel mit einander weiter in der Mitte der Extremität nach vorne verlaufen. Währenddessen verästeln sie sich und anastomosieren mit einander. So bilden die Äste der segmentalen Arterien ein zentrales Netz von grosser Distinktheit und Schönheit, welches die Mitte der Extremitätenfalte einnimmt und wie diese in kranio-kaudaler Richtung sich ausbreitet. Von den Anastomosen, welche die Segmentalarterien verbinden, zeichnen sich gewisse ganz besonders aus. Sie sind in der Wurzel der Extremität belegen, treten also auf den Querschnitten zwischen den Segmentalarterien als quergetroffene Lumina hervor, welche konstant medialwärts von der Vena cardinalis belegen sind. In der Rekonstruktion bilden diese Anastomosen einen Längsstamm (L. s), welcher in der Wurzel der Extremitäten belegen ist und parallel mit der Aorta verläuft.

Die Venen zeigen auch eine segmentale Anordnung. Man kann

dorsale und ventrale Venen unterscheiden (Fig. 29, Taf. 33/34). Jene ziehen lateral von den Arterien und kreuzen sie dann, um in die V. cardialis einzumünden. Diese entstehen medial von den Arterien und ziehen teils zu der obengenannten Vene, teils biegen sie im Bogen nach vorne und verlaufen weiter in der Körperwand.

Die beschriebenen Verhältnisse gelten für die rechte Extremität des betreffenden Embryos. Auf der linken Seite findet man eine Abweichung, insofern als die zweite Segmentalarterie viel stärker als die beiden übrigen entwickelt ist. Diese sind zusammengefallen und darum nicht so leicht in ihren Verästelungen zu verfolgen.

Bei einem Embryo von 7 mm Länge ist die Extremitätenanlage ein wenig grösser (Fig. 10 u. 11, Taf. 27/28). Die Zusammensetzung der Extremitätenfalte ist ungefähr dieselbe wie bei dem vorigen Embryo (Fig. 30 u. 31, Taf. 33/34). Die Nerven endigen auch hier in der Wurzel der Extremität. Die Arterien sind etwas mehr zusammengeschoben, ihre Anordnung ist jedoch in der Hauptsache dieselbe wie vorher. Das Stück der ersten Segmentalarterie von der Aorta bis zu dem Längsstamme hat sich zurückgebildet, ist jedoch als Spur vorhanden. Die zwei übrigen Segmentalarterien leiten noch das Blut zu dem Längsstamme. Von ihnen ist die kaudale die stärkste. Von der Längsanastomose ziehen fünf grössere Arterien in die Extremität hinein. Die kraniale Arterie entspricht der Fortsetzung der ersten Segmentalarterie. Die zwei darauf folgenden mächtigen Äste, von denen der kaudale mit zwei Wurzeln entspringt, rechne ich zu der zweiten Segmentalarterie. Die zwei kaudalen Arterien sind Äste der dritten Segmentalarterie.

Das Hauptergebnis der Beschreibungen des betreffenden Stadiums ist das, dass drei Segmentalarterien in die Extremitätenanlage hineindringen und an der Wurzel der Extremität durch eine Längsanastomose sich verbinden.

Stadium II, Länge 10 mm.

Von diesem Stadium besitze ich drei vorzüglich erhaltene Embryonen, welche ich A, B, C benenne. Sie zeigen mit kleinen Variationen in der Hauptsache dieselbe Anordnung der Arterien, welche einen bedeutend weiter avancierten Zustand als die vorigen darstellt.

Ein Exteriörbild von einem Embryo dieses Stadiums ist in Fig. 32, Taf. 35/36 wiedergegeben. Die Extremität ist vom Rumpfe abgegliedert und in die Länge gewachsen. Die Nerven (Fig. 12, Taf. 27/28) sind in der Basis der Extremität durch eine Längsanastomose verbunden. Von dieser treten der ventrale und dorsale Nervenstamm als kurze Stümpfe in die Extremität ein. Hierbei divergieren sie gabelförmig wie bei den Säugetieren. Unter sich zeigen sie insoweit eine Verschiedenheit, als der dorsale Plexusanteil eine plattenförmige Bildung darstellt, während der ventrale Nerv eine in kaudaler Richtung ausgezogene Spitze bildet. Die Nerven reichen nur eine kurze Strecke in das Extremitätenblastem hinein. Die Arterien sind ganz wie bei den menschlichen Embryonen weit länger zu verfolgen. Die Nn. medianus und ulnaris sind noch nicht vorhanden.

Die Arterien verhalten sich in der folgenden Weise: Bei allen Embryonen dieses Stadiums findet man medial von der Nervengabel einen vertikal gestellten Arterienstamm (Fig. 12, Taf. 27/28, Fig. 14, Taf. 29/30). Zu diesem hin laufen verschieden in den verschiedenen Fällen zwei oder eine Arterie von der Aorta. Unter den sechs Extremitäten der drei Embryonen besitzen zwei Extremitäten zwei aus der Aorta entspringende Aa. subclaviae, vier Extremitäten haben nur eine Subclavia.

Wenn zwei Arterien vorhanden sind, münden sie sehr nahe an einander in den vertikalen Längsstamm, wie man sowohl bei dem Embryo A (Fig. 12, Taf. 27/28), wie bei dem Embryo C (Fig. 14, Taf. 29/30) sieht. Wenn nur eine Arterie vorhanden

Fig. 14

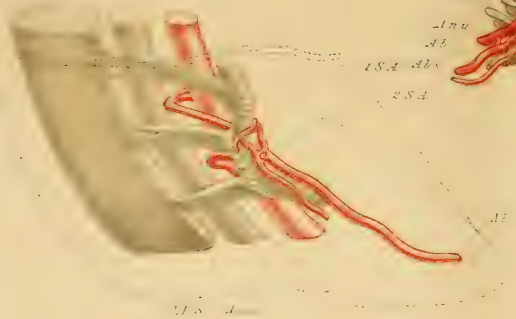

Fig. 15

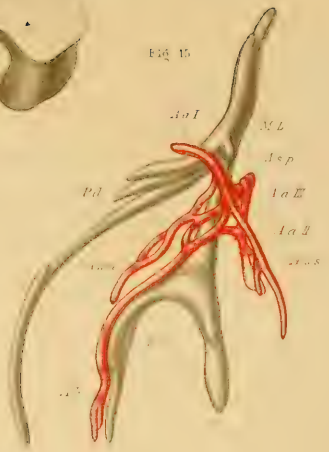

Fig. 16

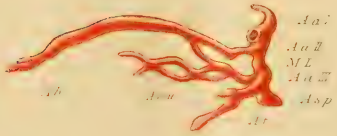

Fig. 17

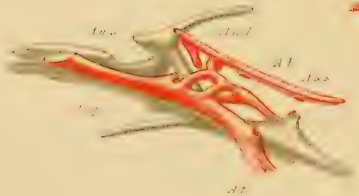

Fig. 18

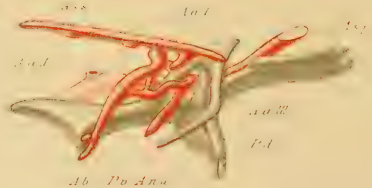

ist, mündet sie in den kaudalen Teil des vertikalen Längsstammes. Von diesem ziehen in allen Fällen drei Arterien quer vor und über dem ventralen Nerven nach der Nervengabel, hier verbinden sie sich durch Anastomosen und ziehen dann in verschiedenen Richtungen in die Extremität hinein. So entsteht ein typischer Plexus axillaris arteriosus, welcher zwar bei allen Embryonen prinzipiell ähnlich gebaut ist, doch in den speziellen Fällen etwas variiert. Bei dem Embryo A (Fig. 12, Taf. 27/28) findet man nicht weniger als fünf Arterien, welche quer über dem ventralen Teil des Plexus brachialis verlaufen. Die Schnitte durch diese fünf Arterien sind in den Fig. 33—37, Taf. 35/36 dargestellt, so dass jeder Leser sich selbst über die Stärke, die Wandbeschaffenheit der Arterien und ihre Lage zu den umgebenden Teilen eine Meinung bilden kann. Die fünfte der querverlaufenden Arterien (Fig. 12, Taf. 27/28 und Fig. 37, Taf. 35/36) ist ziemlich schwach und geht medial von dem N. medianus in Kapillargefässe über. Die vierte Arterie hat das grösste Kaliber. Bei dem Embryo B. z. B. (Fig. 14, Taf. 29/30) findet man dagegen nur drei solcher Arterien. Der Gegensatz ist jedoch bloss scheinbar. Auch bei dem Embryo A handelt es sich um drei Gefässe, von denen die beiden kranialen doppelt vorhanden sind, d. h. sie spalten sich je in zwei parallele Äste, welche nach kurzem Verlaufe wieder zusammenfliessen

Von dem oben beschriebenen Plexus axillaris arteriosus ziehen die peripheren Arterien in die Extremität hinein. Die erste quere Arterie, welche ich die A. axillaris I nenne, entsendet einen schwachen Ast nach vorne und oben zu dem kranialen Teil der Extremitätenbasis (Fig. 39, Taf. 37/38) und geht dann in einem schönen Bogen in eine starke dorsale Arterie über. Aus dem kaudalen Teile des Plexus axillaris arteriosus entspringen drei Arterien, welche längs dem N. ventralis verlaufen. Die mittlere von diesen ist die stärkste und bildet die Hauptarterie der Extremitätenanlage. Sie ist in der Mitte des Extremitäten-

zapfens bis zum distalen Teile der Extremität verfolgbar und entspricht also der A. axillaris II oder der A. brachialis des ausgewachsenen Zustandes. Danach im Kaliber von den drei genannten Arterien kommt diejenige, welche hinter der vorigen belegen ist und die ich als A. axillaris III bezeichne (Fig. 13, Taf. 29/30). Sie entsteht durch Verbindung von zwei Ästen, welche je von den zwei kranialen Querarterien des Plexus axillaris entspringen. Sie verläuft parallel mit und hinter der A. brachialis, entsendet hierunter eine oder zwei dorsale Arterien und ist bis zum kaudalen Rande der Extremität verfolgbar.

Am wenigsten von den besprochenen Arterien entwickelt ist die mediale dritte. Sie fehlt in der Rekonstruktion des Embryo A. In der Rekonstruktion des Embryo C. ist sie dagegen zu stark dargestellt. Sie bildet die Fortsetzung der dritten queren Arterie des Plexus axillaris arteriosus und nimmt bei den Embryonen B und C auch eine Anastomose von der A. brachialis auf. Sie verläuft bei allen drei Embryonen eine Strecke medialwärts von dem N. ventralis und der A. brachialis und geht dann in Kapillaren über, welche oberflächlich in dem medialen Teile der Extremitätenanlage belegen sind. Ich bezeichne sie als A. brachialis superficialis.

Ausser den jetzt beschriebenen Arterien, welche natürlich aus den Gefässen des vorigen Stadiums hervorgegangen sind, findet man andere, welche in diesen gar nicht zu finden waren. Sie gehen von dem medialen Längsstamme ab und ziehen nach vorne in die Rumpfwand hinein. Von diesen werde ich weiter in dem folgenden sprechen.

Aus der nun mitgeteilten Beschreibung und vielleicht noch mehr aus den Rekonstruktionen geht deutlich hervor, dass beim Pinguinembryo von 10 mm Länge ein Plexus arteriosus axillaris vorhanden ist, welcher die grösste Ähnlichkeit mit der entsprechenden Bildung bei dem Menschenembryo zeigt. Die Lage ist dieselbe in der Nähe der Nervengabel. In beiden Fällen

findet man einen Längsstamm, welcher medial von dem ventralen Nerven belegen ist. In beiden Fällen ziehen quere Arterien zu der Nervengabel, wo sie sich anastomotisch verbinden. Eine nicht unwichtige Verschiedenheit zwischen den beiden Zuständen liegt allerdings darin, dass bei dem Menschenembryo die queren Arterien durch oder unter dem ventralen Plexusteile verlaufen, während sie bei den Pinguinembryonen proximal, d. h. oberhalb desselben von der medialen nach der lateralen Seite verlaufen. Dies steht im Zusammenhang mit der Entwicklung des ventralen Nerven in kaudaler Richtung bei dem Pinguin. Der betreffende Nerv schiebt sich unter den Plexus axillaris arteriosus und hebt denselben so empor, dass die Gefässe über dessen proximalem Rande verlaufen. Beim Menschenembryo schiebt sich der betreffende Plexusteil plattenförmig gerade nach vorne, wodurch die Arterien in die genannte Lage kommen. Bei dem menschlichen Embryo verbinden sich die queren, segmentalen Bestandteile durch eine Anastomose, die ich den lateralen Längsstamm genannt habe. Eine so regelmäfsige Anastomose sieht man nicht bei dem Pinguin. Doch findet man an derselben Stelle, d. h. in der Nervengabel sehr deutliche Verbindungen unter den verschiedenen Querarterien, wie aus den Rekonstruktionen deutlich hervorgeht.

Wir müssen jetzt die beiden Stadien I und II mit einander vergleichen. Bei dieser Vergleichung muss man vor allem die bedeutende Einschnürung berücksichtigen, welche an der Extremitätenbasis stattgefunden hat. Während bei dem Embryo von 8,5 mm Länge die Länge der Basis der Extremitätenplatte in 100facher Vergrösserung 113 mm beträgt, ist dieselbe Länge beim Embryo von 10 mm Länge nur 20 mm, an den Rekonstruktionen gemessen. Eine Vergleichung zwischen den Exteriorbildern der beiden Stadien lehrt also, dass gleichzeitig damit, dass der embryonale Körper und der Extremitätenzapfen in die Länge wachsen, eine nicht unbedeutende Einschnürung der

Extremitätenbasis stattfindet. Zufolge dieser Einschnürung sind die Nerven in der Extremitätenbasis aneinander viel näher gerückt. Dieselbe Zusammendrängung der Teile hat auch auf die Gefässe ihren Einfluss ausgeübt. Während die Entfernung zwischen den beiden distalen Segmentarterien im Stadium I bei 100facher Vergrösserung 30 mm beträgt, ist dieselbe im Stadium III nur 12 mm. Besonders deutlich tritt das Zusammendrängen der Gefässe dadurch hervor, dass die zwei Aa. subclaviae im Stadium III bei ihrem Übergange in die Längsanastomose dicht an einander münden. In demselben Mafse haben die auf der anderen Seite der Längsanastomose belegenen Äste eine Zusammendrängung erfahren. Die in den Plexus axillaris arteriosus hineingehenden drei Hauptarterien sind dadurch einander näher gerückt. Weiter ist der Verlauf und die Richtung der Arterien im Stadium III nicht unwesentlich verändert im Verhältnis zu dem Stadium I. In diesem verlaufen sie (Fig. 25—31, Taf. 33/34) gerade in die Extremität hinein. Im Stadium III dagegen ziehen sie, wie besonders aus den Schnittbildern (Fig. 33—37, Taf. 35/36) hervorgeht, in schönen, mit der Konkavität nach hinten gerichteten Bogen um die Längsanastomose, bevor sie in die drei Hauptarterien der Extremitäten übergehen. Es ist klar, dass dieser veränderte Verlauf durch die Entwicklung der Nervenanastomose direkt beeinflusst wird.

Eine eingehendere Vergleichung der beiden Stadien lehrt nun folgendes. Die Teile beider Zustände, welche am leichtesten sich homologisieren lassen, sind die medialen Längsstämme, welche in beiden Fällen dieselbe Stellung und dieselbe Lage zu den Nerven einnehmen. Dass die zwei Arterien, welche im Stadium III von der Aorta nach dem Längsstamme ziehen, den beiden kaudalen Aa. subclaviae im Stadium I entsprechen, halte ich auch für zweifellos. Schon bei dem Embryo 8,5 mm waren sie ja an Stärke den kranialen bedeutend überlegen. Weiter wird diese Homologie dadurch bewiesen, dass der kraniale Teil

des Plexus axillaris in beiden Fällen dasselbe Aussehen hat mit der einzigen Ausnahme, dass die erste Segmentalarterie in der Strecke zwischen der Aorta und der Längsanastomose weggefallen ist. Bei allen drei Embryonen von 10 mm Länge findet man also medial von der Nervenanastomose einen vertikal gestellten Arterienstamm, von dessen oberster Spitze die starke dorsale Arterie abgeht, während die zuführenden, von der Aorta kommenden Rohre in den distalen Teil des vertikalen Stammes einmünden.

Der eigentliche Plexus axillaris arteriosus des Stadium II, d. h. die quer über dem ventralen Nerven verlaufenden Arterien und ihre Verbindungen entsprechen natürlich den Teilen der Fortsetzungen der segmentalen Arterien des Stadium I, welche unmittelbar distal von dem Längsstamme belegen sind. Bei dem Embryo A. sehen wir nicht weniger als fünf Querarterien, bei dem Embryo C drei solche. Diese Verschiedenheiten haben ihren Grund in Variationen. Beim Embryo A sind die zwei kranialen Querstämme gespalten, während sie bei dem Embryo C einfach sind. Zu diesem Schlussatze bin ich berechtigt, weil sowohl proximal wie distal von dem Plexus die Arterien-Formen der beiden Stadien ähnlich sind. Nach dem Längsstamme verlaufen in beiden Fällen von der Aorta zwei Arterien. Von dem Plexus axillaris ziehen in beiden Fällen drei starke Arterien in die Extremität hinein.

Die bestimmte Zurückführung der drei für das Stadium II typischen Arterien auf besondere periphere Teile der Segmentalarterien des vorigen Stadiums lässt sich nicht durchführen. Wenn man drei deutliche und immer in derselben Weise gelagerte Arterien bei den Embryonen von 10 mm wiederfindet, liegt es freilich am nächsten anzunehmen, dass sie den drei peripheren Fortsetzungen der drei deutlichen Segmentalarterien des Stadium I entsprechen. Dies bleibt aber nur eine Hypothese, bis man ein wirklich beweisendes Zwischenstadium bekommen hat. Man

muss bedenken, dass die Segmentalanordnung der Arterien distalwärts von dem medialen Längsstamme schon beim Embryo 7 mm durch Verästelungen und Anastomosenbildungen etwas verwischt wird. Andererseits kann von einer einfachen Zentralarterie nicht die Rede sein. Eben so sicher, dass das zentrale Arteriennetz des Stadium I von segmentaler Herkunft ist, ist es, dass die peripheren Arterien des Stadium III keine Neubildungen darstellen, sondern aus diesem herzuleiten sind. Das betreffende Stadium ist auch wichtig, weil die Hauptarterien des ausgewachsenen Zustandes, welche ich als Aa. axillares I, II und III und A. brachialis superficialis beschrieben habe, schon zu diesem frühen Zeitpunkte vorhanden sind.

Stadium III. Länge 13 mm.

Die vordere Extremität bildet, wie das Exteriorbild auf Taf. 40, Fig. 37/38, zeigt, einen in der Länge ausgezogenen Stummel, dessen drei bleibende Hauptteile schon abgegliedert sind. Nach jeder Extremität zieht nur eine starke Arterie. Da die beiden Extremitäten verschiedene Befunde zeigen, muss jede für sich beschrieben werden.

Rechter Flügel. Die Extremitätenarterie (A. s. p) verläuft zuerst an der medialen Seite des Plexus brachialis, dann geht sie medialwärts von der Nervengabel von unten kommend in einen vertikal gestellten Stamm über (M. L.). In Fig. 15, Taf. 29/30 sieht man diesen von oben und medialwärts in starker Verkürzung. In Fig. 16, Taf. 29/30 sieht man denselben von der Seite in seiner ganzen Länge Von dem kranialen Ende dieses Stammes zieht eine starke Arterie A. a. I. nach hinten und aussen über den ganzen Plexus brachialis und dann längs dem dorsalen Nervenstamm rund um die Humerusanlage. In entgegengesetzter Richtung, d h. nach vorne und innen, verläuft von demselben Ende des Längsstammes eine andere kräftige Arterie, welche die

erste Anlage der A. subclavia secundaria bildet. Etwas mehr kaudalwärts entspringt aus dem Längsstamme eine Arterie (A. b.), welche von mächtigem Kaliber lateral von dem N. medianus bis zum distalen Abschnitte der Extremität verfolgbar ist. Hier zieht sie dorsalwärts zwischen den beiden Anlagen der Vorderarmknochen. Dieses Gefäss entspricht also der A. brachialis und ihrer Fortsetzung der A. interossea volaris. Noch mehr kaudalwärts entspringt aus dem Längsstamme eine starke Arterie, welche wie die vorige über dem ventralen Nerven verläuft. Dann sendet sie eine Anastomose zu der A. brachialis, nimmt darauf eine andere Anastomose von der dorsalen Arterie auf und setzt dann ihren Weg längs dem wohlausgebildeten Nervus ulnaris fort. Sie ist also die A. nervi ulnaris. Schliesslich entspringt eine starke Arterie (A. t.) aus dem kaudalen Ende des Längsstammes Sie nimmt auch eine Wurzel von der A. brachialis auf und setzt sich dann nach vorne und innen parallel mit der gleichgerichteten Arterie aus dem kranialen Ende des Längsstammes in die Rumpfwand fort.

Der beschriebene Zustand lässt sich sehr leicht aus dem Stadium II herleiten. Der Längsstamm dieses Stadiums medial von der Nervengabel lässt sich noch nachweisen. Zu ihm führt nur eine A. subclavia von der Aorta. Der Plexus axillaris arteriosus und seine Fortsetzungen in der freien Extremität sind leicht wahrzunehmen. Von dem Längsstamme ziehen nämlich wie im vorigen Stadium drei Arterien über den N. ventralis, welche sich dann lateral von diesem durch Anastomosen verbinden. Sie entsprechen den drei Aa. axillares des vorigen Stadiums. Die erste (1 A. a.) am meisten kranialwärts belegene geht in die A. dorsalis I über Die zweite (2 A. a.), welche auch eine Anastomose von der dritten aufnimmt, geht in die A. brachialis über. Die dritte (3 A. a.) nimmt eine starke Anastomose ganz wie im vorhergehenden Stadium von der ersten A. axillaris auf und bildet dann die A. nervi ulnaris. Die Ver-

änderung, welche entstanden ist, besteht darin, dass die Arterien nicht mehr wie im vorigen Stadium parallel mit einander und quer über dem N. ventralis verlaufen, sondern schon von dem Längsstamme an verschiedene Wege einschlagen. Die erste Segmentalarterie, die A. axillaris I, läuft also nach hinten und aussen. Die Aa. axillares II und III verlaufen dagegen nach vorne und aussen. Im Zusammenhang hiermit hat auch die A. axillaris II in ihrem Verlaufe über dem N. ventralis eine mehr mediale Lage eingenommen. Wie im vorigen Falle entspringt sie noch mehr kranialwärts und verläuft mehr kranialwärts als die A. axillaris III.

Ausser den nunmehr beschriebenen Arterien findet man reichlich entwickelte Gefässe medialwärts von dem N. medianus. Sie sind in der Rekonstruktion nicht dargestellt. In Fig. 41, Taf. 37/38 sind sie teilweise zu sehen. Ich finde in derselben Höhe wie der proximale Rand des N. medianus eine Arterie, welche in den Oberarmteil der A. brachialis einmündet. Eine Arterie (A. b s.) liegt tiefer, verläuft aber parallel mit der vorigen und ist bis in das Gebiet des Vorderarmes zu verfolgen. Die Ursprünge dieser Arterien sind nicht so leicht festzustellen. Darum habe ich sie nicht in der Rekonstruktion darstellen können. Sie müssen den Gefässen entsprechen, welche schon im vorhergehenden Stadium medial von dem N. medianus gefunden wurden und hier deutlich mit dem kranialen Aste der dritten Segmentalarterie zusammenhingen. Ich habe mich bestimmt überzeugt, dass in dem jetzt behandelten Stadium dieser Zusammenhang nicht besteht, sondern zurückgebildet ist. Dagegen glaube ich, dass sie mit der A. axillaris II durch Anastomosen unter dem N medianus zusammenhängen, und dass ihre Wurzelgebiete Zuflüsse von den starken Brustwandästen der A. subclavia erhalten. Diese Gefässe ziehen quer vor und hinter dem N. thoracicus zu den medialwärts von dem N. medianus belegenen Arterien. Die eben beschriebenen, medial von dem

N. medianus belegenen Arterien bilden die Anlage der in den nächsten Stadien gut entwickelten Aa. brachiales superficiales.

Linker Arm. Die Extremitätenarterie (Fig. 17 u. 18, Taf. 29/30, A. s. p.) läuft medialwärts von dem Plexus brachialis und geht in derselben Weise in den medial von der Nervengabel belegenen Längsstamm über. Von diesem gehen in gewöhnlicher Weise ab die A. dorsalis I (A. d.) = A. axillaris I, die A. axillaris II = die A. brachialis (A. b.), die A. subclavia secundaria (A. s. s.) und die A. thoracica (A. t.). Die A. axillaris III ist auch sehr deutlich vorhanden. Sie entspringt, ganz wie rechts aus dem kaudalen Ende des Längsstammes, passiert aber nicht, wie vorher beschrieben ist, oberhalb des ventralen Teils des Plexus brachialis, sondern durch denselben. In der Nervengabel angelangt, verbindet sie sich durch eine Anastomose mit der A. brachialis und setzt sich dann längs dem N. ulnaris fort. Die Untersuchung des Plexus brachialis bei diesem Embryo lehrt, dass vier Spinalnerven denselben bilden. Der erste und zweite verbinden sich zu einem Stamm, welcher dann in einen ventralen und einen dorsalen Nerven zerfällt. Der dritte und vierte verbinden sich desgleichen mit einander zu einem Stamme, welcher in einen ventralen und dorsalen Nerv sich teilt. Die ventralen Teile der beiden Hauptstämme verbinden sich dann zu dem ventralen Hauptnerven, welcher in die Nn. medianus und ulnaris zerfällt, und die beiden dorsalen Teile vereinigen sich zu dem dorsalen Hauptnerven. Es zeigt sich nun, dass sowohl die A. axillaris I wie die A. axillaris II oberhalb der vereinigten ventralen Teile der zwei kranialen, im Plexus enthaltenen Nerven, die A. axillaris III oder die A. nervi ulnaris dagegen zwischen den ventralen Teilen der zweiten und der dritten Nervenkomponente verlaufen. Hier entspricht die A. nervi ulnaris also ganz sicher einer Segmentalarterie, welche einem Segment angehört, das kaudalwärts von demjenigen der A. brachialis belegen ist.

Stadium IV. Länge des Embryos 15—18 mm.

Die Extremität ist mehr in die Länge gewachsen, zeigt sonst dieselbe Form wie im vorigen Stadium. Ich besitze zwei ausgezeichnete Embryonen von der oben genannten Länge, in denen die Arterien mit ausserordentlicher Deutlichkeit hervortreten, wie man in den Fig. 42 u. 43, Taf. 37/38 und Fig. 44—47, Taf. 39/40 sieht. Ich fange an mit den Beschreibungen der Rekonstruktionen in den Fig. 19 und 20, Taf. 31/32. Die Fig. 20 zeigt die Nerven und Arterien des rechten Flügels, die Fig. 19 stellt dieselben Bildungen bei dem linken Flügel dar. Beide Rekonstruktionen sind von der lateralen Seite gezeichnet.

Die primitive Subclavia (A. s. p., Fig. 20, in Fig. 19 ist sie durch den Plexus brachialis verdeckt) kommt von der Aorta und läuft medialwärts von dem Plexus brachialis nach vorne. Medialwärts von der Nervengabel biegt sie in kraniale Richtung ab und geht in ein kurzes, aber deutliches Stück (M. L., Fig. 19) über, welches dem medialen Längsstamme des vorigen Stadiums entspricht. Von diesem Abschnitte des Arterienrohres gehen mehrere Äste in verschiedenen Richtungen aus. Zuerst zieht eine Arterie (A. s. s.) die Aufmerksamkeit auf sich, welche von dem kranialen Teil des betreffenden Abschnittes entspringt und dann nach vorne und oben in der Rumpfwand bis zu dem dritten Aortenbogen verfolgbar ist. Sie ist die sekundäre Subclavia. In diesem Stadium bilden die beiden Aa. subclaviae eine grosse Gefässschlinge, wie Hochstetter (8) zuerst beim Hühnchen gezeigt hat, welche von dem dritten Aortenbogen bis zu dem Aorta thoracica verläuft und deren Scheitel in der Extremitätenwurzel belegen ist. Der Scheitel entspricht eben dem als medialer Längsstamm bezeichneten Stück des Arterienrohres. Von dieser Stelle entspringen nun mehrere Äste. Ein kräftiges Rohr zieht über dem ventralen Teil des Plexus brachialis nach hinten. Es entspricht der A. axillaris I. Sie sendet wie

vorher eine starke A. dorsalis längs der Portio dorsalis des Nervenplexus und einen neuentstandenen Ast, A. scapularis, nach hinten auf der inneren Seite der Scapula-Anlage. Von der obengenannten Stelle ziehen weiter zwei Arterien (Aa. II und Aa. III) längs dem N. ventralis in die freie Extremität hinein. Schliesslich geht eine A. thoracica (A. t.) nach der Rumpfwand ab. Sie nimmt auch eine Anastomose von der A. subclavia secundaria auf. Hierdurch wird eine Arterieninsel gebildet, welche einen feinen N. thoracicus hindurchlässt.

Die beiden Arterien, welche für die freie Extremität bestimmt sind, verhalten sich etwas verschieden auf den beiden Seiten. Auf der rechten Seite sind sie ungefähr gleich stark entwickelt. Die eine, die A. axillaris II, setzt ihren Weg als A. brachialis längs dem N. medianus fort, die andere läuft mehr kaudalwärts, verbindet sich durch eine quere kräftige Anastomose mit der A. axillaris II, sendet einen Ast längs dem N. ulnaris und geht dann in die Rumpfwand kaudal von der Extremität über. Auf der linken Seite ist die A. axillaris II kurz und endigt blind. Die A. axillaris III ist dagegen stark und geht auch in die A. brachialis über. Die beiden Zustände sind aber leicht von einander herzuleiten. Die Arterien des rechten Armes stimmen ja völlig mit dem Zustande rechts in dem Stadium III. Die Anordnung des linken Armes kommt dadurch zu stande, dass die A. axillaris II sich zurückbildet, während die A. axillaris III durch die Anastomose ihre periphere Fortsetzung, die A. brachialis, aufnimmt.

Das eben beschriebene Stadium lässt sich leicht und natürlich aus dem vorhergehenden ableiten, wie aus einer Vergleichung zwischen den Fig. 19 und 20 mit dem Fig. 15 ohne weiteres hervorgeht. Hierbei muss man nur daran denken, dass die Rekonstruktion des Embryo 13 mm (Fig. 15, Taf. 29/30) von oben gezeichnet ist, während die gleichartigen Präparate von dem Embryo 15 mm (Fig. 19 und 20, Taf. 31/32) von der lateralen

Seite gesehen werden. Neu gebildet ist der scapulare Ast der A. axillaris I. — Die Verfolgung der A. subclavia secundaria bis zu ihrer Einmündung in den dritten Aortenbogen lässt sich auch im Stadium 15 mm leicht verfolgen. Hiermit will ich gar nicht gesagt haben, dass sie im Stadium 13 mm fehlt. Im Gegenteil ist ja der kaudale Teil dieser Arterie hier sehr schön entwickelt. Ich habe sie inzwischen hier wegen der Beschaffenheit des Materials nur ein Stück in der Körperwand verfolgen können. Übrigens ist sie schon bei dem Embryo von 10 mm Länge angelegt Ihre Entwicklung habe ich nicht näher verfolgt, weil dies nicht direkt mit der Entstehung des Plexus axillaris zu tun hat. So viel will ich nur sagen, dass die Arterie im Stadium 15 mm eine so dicke Wand besitzt, dass sie schon als ein altes Gefäss bezeichnet werden muss. Von Interesse ist es, dass man noch im Stadium IV (15 mm Länge), welches, wie wir später erfahren sollen, den bleibenden Verhältnissen in den Hauptsachen entspricht, die wichtige Stelle der Arterienverästelung zeigt, welche schon im ersten Stadium vorhanden ist, nämlich den medialen Längsstamm. Er ist im Vergleich zu den früheren Stadien sehr verkürzt, ja bei dem rechten Arme repräsentiert er nur einen Knotenpunkt, von dem die verschiedenen Arterien in verschiedene Richtungen ausgehen. Trotzdem lässt er sich wohl unterscheiden. Ganz wie bei den Embryonen von 10 mm Länge macht die A. subclavia primitiva, an der Nervengabel angelangt, eine Biegung in kranialer Richtung und geht in ein kurzes, vertikal gestelltes Stück über, von dessen kranialem Ende die A. axillaris I nach hinten und die A. subclavia secundaria nach vorne verlaufen, während von dem Stücke selbst die Aa. axillares II und III nebst der A. thoracica entspringen. — Schliesslich sind die oberflächlichen Arterien medialwärts von dem N. medianus stattlich entwickelt und zeigen schon jetzt die Anordnung, welche für den bleibenden Zustand charakteristisch ist.

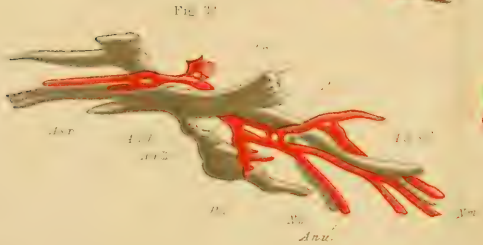

Ester Johansson del.

Bei einem Embryo von 18 mm Länge zeigen die Arterien im grossen und ganzen dieselbe Anordnung und Verteilung wie bei dem Embryo 15 mm, nur sind sie noch deutlicher. In den Fig. 21 und 22, Taf. 31/32 habe ich die Rekonstruktion der Arterien und Nerven des linken Flügels dargestellt; in der Fig. 21 von der lateralen Seite, in der Fig. 22 von der medialen Seite.

Die A. subclavia primitiva (A. s. p.) kommt auf gewöhnliche Weise medialwärts vom Plexus brachialis und biegt medialwärts von der Nervengabel in ein vertikales durchlöchertes Stück um. Von dessen oberem Ende geht die A. subclavia secundaria nach vorne, die A. axillaris I nach hinten. Die Fig. 48 bis 50, Taf. 39/40 und Fig. 51, Taf. 41 zeigen Schnitte in verschiedener Höhe durch die A. subclavia secundaria bis zur Einmündung in den dritten Aortenbogen. Die A. subclavia secundaria anastomosiert mit der A. thoracica, so dass beide Gefässe, wie bei dem vorigen Embryo, eine oblonge Insel bilden. Über den ventralen Nerven läuft auf der linken Seite nur eine Arterie, welche bald in die A. axillaris II = A. brachialis und die A. axillaris III zerfällt. Diese sendet bald einen gemeinsamen Stamm für die A. nervi ulnaris und A. brachialis superficialis II ab und läuft dann weiter in die Rumpfwand, kaudal von der Extremität. Die A. brachialis, brachialis superficialis I und II verhalten sich in der Hauptsache wie bei dem vorigen Embryo. Sie bilden ein Netzwerk um den Oberarmteil des N. medianus, welches in Miniatur ganz die Verhältnisse bei dem Erwachsenen wiedergibt. — Auf der rechten Seite findet man einige interessante Abweichungen. Von dem Stück der Arterienverästelung medialwärts von der Nervengabel entspringen drei Arterien: eine grobe und zwei dünnere. Sie fliessen bald zusammen zu einem Rohre, und dies teilt sich dann in die Aa. axillares II und III. Jene bildet eine Insel ganz wie bei dem Embryo 15 mm auf der linken Seite.

Da dieser Embryo ausserordentlich gut fixiert ist, habe ich in den Fig. 42 u. 43 auf der Taf. 37/38 die wichtigsten Schnitte wiedergegeben. Die Skelett-, Muskel-, Nerven- und Gefässanlagen treten mit gleicher Deutlichkeit hervor. Man sieht im Oberarmteile die Querschnitte des Plexus brachialis arteriosus um dem N. medianus angeordnet. Man sieht weiter in der Fig. 43 die längsgetroffene A. brachialis superficialis II, welche nach unten vor den Vorderarmmuskeln ausläuft.

Die Fig. 44—47, Taf. 42/43 zeigen einige Schnitte aus der Serie, welche für die Rekonstruktion der Fig. 21 u. 22 zu Grunde gelegen hat. Sie demonstrieren die verschiedenen Bestandteile des Plexus arteriosus, welcher um den Oberarmteil des N. medianus gruppiert ist. Die zwei ersten Schnitte (Fig. 44 und 45) gehen durch die A. brachialis superficialis I. Die zwei anderen (Fig. 46 und 47) haben die A. brachialis superficialis II getroffen.

Das betreffende Stadium charakterisiert sich also dadurch, dass die Arterien in dem Oberarmgebiete schon in dieser frühen Periode die bleibenden Verhältnisse aufweisen. Proximal besteht dagegen ein Unterschied vor allem darin, dass sowohl die A. subclavia primitiva, wie die A. subclavia secundaria vorhanden ist und beide eine zusammenhängende Arterienschlinge bilden.

Stadium V. Die Länge des Embryo 23 mm.

Die Skelettteile (Fig. 52, Taf. 41) sind schön entwickelt. Die periostale Verknöcherung des Humerus hat schon angefangen. Die Muskeln und Sehnen sind deutlich differenziert. Die Arterien haben starke Wände und treten dadurch bis in ihre feinsten Verästelungen sehr deutlich hervor. Die Extremität befindet sich also nun in einem Stadium, wo die eigentliche Entwicklung der Gefässe abgeschlossen ist. Die embryonalen Verhältnisse sind zu Ende und die foetalen sind an deren Stelle

getreten. Es ist da von grosser Bedeutung, dass die Arterien in der freien Extremität ganz dieselbe Anordnung wie in dem vorigen Stadium zeigten, während sie andererseits auch eine Übereinstimmung mit dem ausgewachsenen Zustande darbieten. Die primäre Subclavia ist in diesem Stadium spurlos verschwunden. Die sekundäre Subclavia (Fig. 23, Taf. 31/32, A. s. s,) kommt von vorne, gibt erst eine starke Brustwandarterie ab, läuft dann, ganz wie bei dem Erwachsenen, in einem schönen Bogen über den von hinten kommenden Plexus brachialis. Hierbei sendet sie erst die starke A. axillaris I ab, welche direkt nach hinten auf der medialen Seite des Schulterblattes verläuft. Nachdem die Extremitätenarterie über den ventralen Teil des Plexus brachialis gezogen ist, teilt sie sich in zwei Arterien: die A. axillaris II, welche lateral von dem N. medianus sich wie gewöhnlich lagert, und die A. axillaris III, welche sich sofort in den starken kaudalen Rumpfwandast und eine Arterie teilt, die in die Aa. brachiales superficiales und die A. nervi ulnaris übergeht. Die genannte Arterie verläuft nämlich erst unter, dann vor dem N. ventralis und dessen Fortsetzung, dem N. medianus, entsendet erst die A. brachialis superficialis I, dann die A. nervi ulnaris, während ihre eigentliche Fortsetzung von der A. brachialis superficialis II gebildet wird. Diese (Fig. 52, Taf. 41, A. b. s.) ist nun ebenso kräftig wie die A. brachialis und derer Fortsetzung: die A. interossea volaris. Sie läuft ganz oberflächlich über die Vorderarmmuskeln, wie aus dem genannten Schnittbilde deutlich hervorgeht.

In der freien Extremität verhalten sich die Arterien ganz wie im vorigen Stadium mit der Ausnahme, dass sie viel grösser und mit einer mächtigen Wandschicht versehen sind. Der proximale Teil der Arterienverästelung hat sich dagegen verändert und zeigt nun eine genaue Übereinstimmung mit dem erwachsenen Zustande. In dieser Hinsicht bedarf man nur die

Rekonstruktion auf der Fig. 23, Taf. 31/32, mit den Arterien und Nerven des ausgewachsenen Zustandes zu vergleichen, um die Übereinstimmung zu konstatieren. Andererseits ist es sehr leicht, diese Anordnung aus dem Stadium 15—18 mm herzuleiten. Die A. subclavia primitiva ist verschwunden. Der Blutstrom geht nun nur durch die A. subclavia secundaria nach der Extremität. Das Ursprungsstück der A. thoracica zwischen der Stelle der Arterienverästelung, welche ich in dem Vorhergehenden den medialen Längsstamm benannt habe, und der Anastomose der A. thoracica mit der A. subclavia secundaria ist verschwunden, und die genannte Anastomose ist dadurch der Ursprungsteil der Aa. thoracicae geworden. Dass diese Deutung richtig ist, geht hervor aus der Lage des dünnen N. thoracicus zu den Arterien der beiden Stadien.

Zusammenfassung der embryologischen Befunde.

Drei (oder zwei) Segmentalarterien dringen in die Extremität ein bei den Embryonen von 7—8,5 mm Länge, wo die Nerven noch nicht in die Extremität hineingewachsen sind, sondern als freie Stümpfe an der Extremitätenbasis endigen. Die Arterien verbinden sich in der Wurzel der Extremität zu einem Netze, dem Plexus axillaris arteriosus. Nach dem Hervorwachsen des ventralen Teiles des Plexus brachialis nervosus kommt der genannte Plexus beim Embryo von 10 mm Länge über oder vor dem ventralen Nerven zu liegen. Er besteht jetzt aus einem medial von dem Nerven belegenen Längsstamme, aus drei von diesem ausgehenden, den drei ursprünglichen Segmentalarterien entsprechenden Querstämmen, welche über dem N. ventralis verlaufen, und aus Anastomosen, welche lateral von dem N. ventralis die Segmentalarterien verbinden. Nach dem Plexus verlaufen zwei oder nur eine Arterie von der Aorta aus. Von dem Plexus ziehen drei deutliche Aa. axillares in die freie

Fig. 24

Fig. 25

Fig. 26

Fig. 27

Fig. 28

Fig. 29

Fig. 30.

Fig. 31

Extremität hinein, welche ohne Zweifel aus den Segmentalarterien des vorigen Stadiums hervorgehen, obgleich ihre segmentale Natur durch die Zusammendrängung des arteriellen Plexus und durch die gleichzeitig damit stattfindende Anastomosenbildung verwischt ist. Die erste Arterie, die A. axillaris I, welche die Fortsetzung des ersten Querstammes des Plexus axillaris arteriosus bildet, geht in eine starke dorsale Arterie über. Die zwei übrigen Aa. axillares II und III nehmen ihren Ursprung von dem lateralen und distalen Teile des Plexus arteriosus. Jene setzt als A. brachialis ihren Weg längs dem N. medianus fort. Diese läuft gegen den kaudalen Rand der Extremität hinaus in der Gegend, wo später der N. ulnaris entsteht. Weiter findet man schon jetzt feine Gefässe, welche in dem ventralen, oberflächlichen Teile der Extremität belegen sind und mit dem kaudalen Teile des Plexus axillaris arteriosus zusammenhängen. Sie bilden die erste Anlage der oberflächlichen Armarterien des bleibenden Zustandes.

Beim Embryo von 13 mm Länge ist der mediale Längsstamm noch nachzuweisen. Nur eine Arterie verläuft jetzt von der Aorta zu der Extremität. Von dem kranialen Teile des Längsstammes geht die starke dorsale Arterie ab, welche der ersten Segmentalarterie entspricht, dann folgen die zwei Hauptarterien der Extremität, von denen die eine, die A. axillaris II, als A. brachialis längs dem N. medianus, die andere, die A. axillaris III, als A. nervi ulnaris längs dem N. ulnaris weiter zieht. Die Gefässe in dem medialen oberflächlichen Teil der Extremität sind nun stärker entwickelt. Sie haben zwar ihren Zusammenhang mit dem kaudalen Teile des Plexus axillaris verloren, sind indessen durch Anastomosen teils mit der A. thoracica verbunden, welche von dem kaudalen Teile des Längsstammes in die Brustwand hinein sich entwickelt hat. — Bei Embryonen von 15 bis 18 mm Länge ist die A. brachialis noch mächtiger entfaltet und setzt sich in die A. interossea

volaris fort. Von der A. nervi ulnaris hat sich ein Ast nach der Rumpfwand, kaudal von der Extremität entwickelt. Ursprünglich von kleinem Kaliber, entfaltet sich dieser Ast später zu der Hauptfortsetzung der A. axillaris III. Die oberflächlichen, medialwärts von dem N. medianus belegenen Arterien sind jetzt zu zwei kräftigen Arterien: der Aa. brachialis superficialis I und II geworden. Diese entspringt aus der A. brachialis, windet sich spiralförmig um den N. medianus in dessen Oberarmgebiete und mündet wieder in diese ein. Jene entspringt aus der A. brachialis oder der A. nervi ulnaris, verläuft medialwärts von dem N. medianus und geht in die A. antibrachii superficialis über.

Die Entwicklung der ersten Segmentalarterie ist am leichtesten zu verfolgen. Schon bei dem Embryo von 7 mm Länge, in dem ihre zentrale Verbindung mit der Aorta verschwunden ist, findet man eine Aufteilung in zwei Äste, von denen der eine dorsalwärts ablenkt, während der andere gerade nach vorne verläuft und in demselben Plan wie die übrigen belegen ist. Die Entwicklung dieses ventralen Astes habe ich nicht weiter verfolgen können. Nur bei dem einen Embryo von 10 mm Länge ist er noch zu beobachten (s. Fig. 39, Taf. 37/38). Der dorsale Ast dagegen entfaltet sich mächtig und ist in den Stadien 10 und 13 mm beinahe so stark wie die A. brachialis. Sie hat einen sehr charakteristischen Verlauf, indem sie erst über dem Plexus brachialis und dann in einem schönen, mit der Konkavität nach vorne gerichteten Bogen und um den kranialen Teil der Humerusanlage verläuft. Dazu sendet sie Äste in kaudale Richtung auf der hinteren Seite des Oberarmes. — In dem Stadium von 13 mm entsteht nicht weit von dem Ursprunge des medialen Längsstammes ein Ast, welcher direkt nach hinten verläuft. In den folgenden Stadien nimmt dieser Ast an Mächtigkeit zu und entwickelt sich medial von der Scapulaanlage nach hinten. Endlich bei dem Embryo von 23 mm Länge bildet diese Arterie die Hauptfortsetzung der uns jetzt

interessierenden Segmentalarterie, während der Ast um den kranialen Teil des Humerus in Kaliber und Mächtigkeit zurücktritt. Es ist also kein Zweifel darüber, dass die nun beschriebene Arterie mit derjenigen identisch ist, welche ich im entwickelten Zustande A. axillaris I genannt habe. Ihre Fortsetzung nach hinten auf der medialen Seite der Scapulaanlage entspricht ganz dieser Arterie des Stadium 23 mm, zu der direkte Übergänge von dem frühen Stadium der Segmentalarterien führen. In vielen Fällen entspringt die erste dorsale Arterie von ihr. Dies ist also das ursprüngliche Verhältnis, wie die Entwicklung lehrt.

Das Verfolgen des Schicksales der beiden als Aa. axillares II und III genannten Arterien ist von dem Stadium II (10 mm) bis zu dem erwachsenen Zustande sehr einfach. Dagegen gelingt es nicht, dieselben auf bestimmte Arterien des vorhergehenden Stadiums zurückzuführen, wie schon in dem speziellen Teile ausgeführt ist. Sie entspringen im Stadium II in etwas variierender Weise aus dem lateralen Teile des Plexus axillaris. Die A. axillaris III nimmt je eine Wurzel aus dem ersten und zweiten Querstamme. Die A. axillaris II geht in einem Falle nur aus dem zweiten Querstamme hervor, in den anderen nimmt sie ihren Ursprung mit Wurzeln sowohl aus dem zweiten wie dritten Querstamme. Auch in den späteren Stadien variieren ihre Ursprünge. Entweder können beide Arterien je für sich aus dem medialen Längsstamme entspringen, oder sie haben ein gemeinsames Ursprungsstück von diesem. Diese verschiedenen Zustände sind ja sehr leicht zu erklären durch Ausfall resp. Bestand von verschiedenen Teilen des Netzwerkes des Stadium II.

So ist also die Arterienanordnung des ausgewachsenen Zustandes entstanden. Die weitere Entwicklung besteht nur in Zuwachserscheinungen und darin, dass die beiden Vorderarmarterien, die A. interossea volaris und die A. antibrachii super-

ficialis näher an einander rücken durch den Schwund der ursprünglich ziemlich gut entwickelten Beugern auf der ventralen Seite des Vorderarmes. Die mit den Nerven parallelen Äste des Plexus axillaris sind die frühesten, die spiralförmig verlaufenden Äste werden später angelegt. Gleichzeitig mit dieser Entwicklung ist auch die A. subclavia secundaria entstanden. Die erste Spur davon finde ich bei den Embryonen von 10 mm Länge, wo von dem kranialen Teile des medialen Längsstammes feine Arterien nach vorne und oben sich entwickelt haben.

Bei den Embryonen von 15 mm Länge ist sie stattlich entwickelt und bildet mit der A. subclavia primitiva eine Schlinge von der Brustaorta zu dem dritten Aortenbogen. Von dem Scheitel dieser Arterienschlinge, welche sich medialwärts von der Nervengabel befindet, läuft der Plexus axillaris arteriosus in die freie Extremität hinein.

Bei dem Embryo von 23 mm Länge ist nur die A. subclavia secundaria vorhanden. Mit der Zurückbildung der A. subclavia primitiva ist auch der Verästelungs-Typus des ausgewachsenen Zustandes fertig.

Eines der Hauptresultate der vorliegenden Untersuchung ist der Nachweis der segmentalen Herkunft der Arterien des Pinguinflügels. In einer früheren Untersuchung habe ich im allgemeinen dargelegt, dass die Brustflossenarterien der Selachier, sowie die Armarterien bei Lacerta aus segmentalen Gefässen hervorgehen. Die näheren Details hierbei werde ich in künftigen Untersuchungen mitteilen.

Hier mag nur erwähnt werden, dass die segmentalen Arterien bei Pygoscelis eine Stärke besitzen viel grösser, als ich bei den übrigen gefunden habe. Besonders die peripheren Teile, welche im Gebiete der freien Extremität zu finden sind, sind meist mit Hinsicht zu deren Lumen wie Wandbeschaffenheit auffallend kräftig.

Unlängst hat Hans Rahl gezeigt, dass drei Subclavien bei den Embryonen der Ente vorhanden sind. Wie seine Resultate zu den meinigen sich verhalten, werde ich später erörtern. Die segmentale Herkunft der Arterien der vorderen Extremität bei Selachiern, Reptilien und Vögeln ist also bewiesen; dass dies auch für die Säugetiere gilt, ist meines Erachtens ausser allem Zweifel. Und das führt uns zur Besprechung des Plexus axillaris arteriosus.

Unter diesem Namen habe ich eine arterielle Netzbildung erst bei dem menschlichen Embryo, dann in dieser Abhandlung bei dem Pinguine beschrieben. Dass diese Plexus bei den verschiedenen Species identisch sind, davon bin ich entschieden überzeugt. In beiden Fällen findet man querverlaufende Arterien, welche durch Anastomosen medial und lateral von der Wurzel des ventralen Teiles des Plexus brachialis nervosus verbunden sind. Diese habe ich den medialen und lateralen Längsstamm genannt. Weiter findet man in beiden Fällen spiralförmig um den N. medianus verlaufende Arterien, die Aa. brachialis superficialis. In den Einzelheiten herrschen freilich Verschiedenheiten. Am auffallendsten ist die verschiedene Lage der Arterien zu den Nerven.

Bei den menschlichen Embryonen verlaufen nämlich die drei Querstämme durch den ventralen Teil des Plexus brachialis. Bei dem Pinguin ziehen sie dagegen über denselben Plexusteil. Dies findet aber eine genügende Erklärung in der verschiedenen Entwicklung des ventralen Teiles des Plexus brachialis. Bei dem Pinguin schiebt sich nämlich dieser als ein ausgezogener Stumpf kaudalwärts und wächst hierdurch unter dem ganzen Gefässplexus hervor, so dass dieser kranialwärts von dem Nerven seinen Platz erhält. Bei dem Menschenembryo wächst der betreffende Plexusteil als eine Platte mehr gerade nach vorne.

Hierdurch werden die Nervenfasern gezwungen, durch den Arterienplexus hindurch zu treten. Die betreffende Verschieden-

heit beruht also auf einer verschiedenen Korrelation zwischen den Nerven und den Arterien der embryonalen Extremität bei den beiden verschiedenen Species.

Auch hinsichtlich der Aa. brachiales superficiales findet man eine prinzipielle Übereinstimmung nebst gewissen kleinen Unterschieden. Beim menschlichen Embryo, sowie beim Pinguin-Embryo werden sie als eine netzartige Bahn medialwärts von dem N. medianus angelegt. Sie hängen ursprünglich nach oben mit dem medialen Längsstamme des Plexus axillaris arteriosus zusammen und gehen später Verbindungen ein beim Menschen mit der A. brachialis, beim Pinguin sowohl mit der A. brachialis als mit der A nervi ulnaris. Der ursprüngliche Zusammenhang mit dem medialen Längsstamme, welcher beim Menschen zur Bildung einer A. brachialis superficialis superior führen kann, scheint konstant beim Pinguin zu verschwinden. Auch die A. brachialis superficialis media, welche beim Menschen durch eine zweite Medianusschlinge von der lateralen nach der medialen Seite verläuft, finde ich nicht beim Pinguin. Hier entwickeln sich, wie es scheint, konstant zwei solche Armarterien, welche zu dem Typus gehören, welchen ich beim Menschen A. brachialis superficialis inferior genannt habe, d. h. Arterien, welche erst kaudal, dann medialwärts im Verhältnisse zu dem N. medianus verlaufen. Von diesen verläuft eine beim Pinguin spiralförmig um den N. medianus und mündet wieder in die A. brachialis ein. Die zweite Arterie geht in die oberflächliche Vorderarmarterie über. Ihre Ursprünge variieren beim Pinguin insofern, als sie in dem Stadium 15 mm aus einem Plexus entspringen, welcher in der Nähe der Teilung des N. ventralis in die Nn. medianus und ulnaris belegen, und zwischen die arteriellen Strombahnen längs dem N. medianus und N. ulnaris, d. h. der A. brachialis und A. nervi ulnaris, eingeschoben ist Hierdurch können die Arterien entweder aus der A. brachialis oder von der A. nervi ulnaris ihren Ursprung nehmen.

Von besonderem Interesse ist es meines Erachtens, dass der Plexus axillaris arteriosus, welchen ich zuerst bei den menschlichen Embryonen fand, und der nach meiner festen Überzeugung auch bei den anderen Wirbeltierklassen zu finden ist, bei einer erwachsenen Tierform gefunden worden ist. Nach meinen vorhergehenden Darlegungen ist es klar, dass sie identisch sind. In einer früheren Abhandlung habe ich die Frage besprochen, ob es wahrscheinlich sei, dass ältere, nun ausgestorbene Tierformen netzige Arterien besessen haben. Nun betrachte ich es als erwiesen, dass der Plexus axillaris arteriosus bei erwachsenen Tierformen bestehen kann. Man wird mir hier sicher entgegnen, dass es sich bei den Pinguinen um einen besonderen Fall handelt. Die vordere Extremität des genannten Tieres ist in einer besonderen Richtung stark spezialisiert. Die eigentümliche Gefässanordnung sei als eine besondere Anpassung zu dieser veränderten Funktion zu deuten. Hierzu möchte ich zunächst bemerken, dass es ganz unverständlich ist, warum eine Extremität, deren hauptsächlicher Charakter darin besteht, dass die Muskeln hochgradig reduziert sind, einen so ausserordentlich reich entwickelten Schlagaderapparat besitzen soll.

Wenn der Pinguin von fliegenden Vorfahren herstammt, welche einfache Arterienrohre im Gebiete der Achselhöhle und des Oberarmes besessen und in Anpassung an eine schwimmende und tauchende Lebensweise ihre Flügel allmählich verändert haben, so wäre wohl die nächstliegende Möglichkeit die, dass die Arterien in demselben Mafse wie die Muskeln allmählich verschwanden oder ihr Kaliber einbüssten. Das Gegenteil ist hier aber vorhanden. Darum liegt es viel näher, anzunehmen, dass der Pinguin von Vorfahren herstammt, welche mehrere Hauptschlagadern besessen haben, dass diese zu einem Plexus zusammengedrängt worden sind, und dass die Ursache dazu, dass dieser Plexus sich nicht wie bei den übrigen Vögeln zu

einem Stamme umgebildet hat, in der eigentümlichen Veränderung zu suchen ist, welche der Pinguinflügel durchgemacht hat. Diese Veränderung besteht nämlich in einer exzessiven Entwicklung der Brustmuskulatur mit gleichzeitigem Schwund der Muskulatur in dem freien Flügel. Hierdurch wird der Blutstrom nach den Brustmuskeln gezogen. Der Blutstrom nach der freien Extremität wird dagegen abgeschwächt, und die Anpassung an die hydrodynamischen Verhältnisse, welche bei den übrigen Wirbeltieren eintritt und zu dem Zustande einer einfachen A. axillaris resp. brachialis führt, fällt weg. Der Plexus arteriosus bleibt bestehen.

Ich betrachte also den Plexus arteriosus axillaris des Pinguinflügels als eine ursprüngliche Einrichtung, nicht als eine sekundär erwachsene, entstanden im Zusammenhange mit der eigentümlichen Umwandlung des Flügels. Den wichtigsten Beweis für diese meine Auffassung sehe ich in der ontogenetischen Entwicklung desselben. Wenn nämlich der Pinguin von Formen hergestammt hätte, welche, wie die übrigen Vögel einfache Achsel- und Armarterien besassen, dann müsste in der Ontogenie des Pinguins dies Stadium vorhanden sein, und aus diesem einfachen Rohre sollte dann der Plexus axillaris arteriosus entstanden sein. Dies ist aber gar nicht der Fall. Es findet sich, wie die vorigen Beschreibungen lehren, kein solches Stadium. Wie die mitgeteilten Bilder unzweideutig zeigen, entwickelt sich der Plexus des erwachsenen Zustandes direkt aus dem Plexus der frühen embryonalen Stadien. Schon beim 15 mm-Embryo zeigt es dasselbe Formverhältnis, wie bei den Erwachsenen. Nur die Grössenverhältnisse sind andere.

Weiter lehrt die individuelle Entwicklung, dass die spezifische Umbildung sehr spät zu stande kommt. Noch im Stadium 23 mm ist die Muskulatur auf der Vorderfläche des Armes gut entwickelt. Im Zusammenhang damit steht, dass die A. antibrachii superficialis in ihrem Vorderarmabschnitte bei dem Embryo

23 mm durch einen relativ viel grösseren Abstand und eine sehr deutlich differenzierte Muskelgruppe von der A. interossea getrennt ist als bei dem Erwachsenen. Die spezifische Eigentümlichkeit der voll entwickelten Pinguinextremität, der Schwund der Muskulatur, ist also noch nicht eingetreten. Die spezialisierte Anordnung der Flügelarterien ist auch nicht eingetreten. Sie besteht in der nahen Lagerung, welche die A. antibrachii superficialis zu der A. interossea volaris bei den ausgewachsenen Formen hat. Dieses Lageverhältnis ist sekundär und tritt spät in der Ontogenie ein, nämlich in der Zeit nach dem Stadium von 23 mm Länge.

Allgemeines über die Entwicklung der Extremitäten-Arterien nebst Berücksichtigung älterer und neuerer Arbeiten über diesen Gegenstand.

Als Hauptresultat der drei Untersuchungen, welche ich über die Morphologie der Extremitätenarterien angestellt habe, betrachte ich den Nachweis, dass das Arterienrohr des ausgewachsenen Zustandes aus einem Netze hervorgeht. Ich habe zwei Beweise für diesen allgemeinen Schlusssatz gebracht. Teils habe ich bei den Embryonen direkt gezeigt, dass die Arterien aus Netzen hervorgehen, teils habe ich bei den ausgewachsenen Formen dargetan, dass die Arterien in verschiedenen Fällen eine solche Lage zu den Nerven einnehmen, dass man, wenn man alle die betreffenden Formen zusammenstellt, eine Netzform der Arterien um den Nerven erhält. Besonders war dies in den Gebieten der A. axillaris s. brachialis und der A. mediana beim Menschen der Fall Schliesslich habe ich Fälle von A. brachialis und ihrem Verhältnisse zu dem Plexus brachialis besonders bei den Hapaliden gefunden, welche im Lichte der alten Lehre von einer zentralen Arterie ganz unverständlich sind, während sie ausserordentlich laut erklärt werden können aus der Grundform, welche der Plexus axillaris arteriosus bildet.

In diesem Zusammenhange verdienen auch die neuesten Untersuchungen von Hans Bluntschli (1) erwähnt zu werden. Er fand im proximalen Astgebiet der Femoralis (insbesondere am Stamm und den Zweigen der Circumflexa lateralis) eine solche Fülle von Variationen, dass wir sie kaum anders, als durch die Annahme primärer Gefässschlingen um die einzelnen Zweige des N. femoralis erklären dürften, und dieselbe Beobachtung liess sich auch für die kleineren Arterien des distalen Astbereiches wiederholen. Bluntschli nimmt auch einen ursprünglichen Netzcharakter für diesen Gefässabschnitt an. Diese Befunde sind von Interesse, weil sie andeuten, dass sich im Gebiete der distalen Extremitäten ähnliche Prozesse in der Gefässbildung abspielen wie an den proximalen.

Auf Grund dieser Umstände erachte ich den oben genannten Satz als ganz bestimmt bewiesen.

In der Literatur habe ich Angaben gefunden, welche dahin gehen, dass ich die alte Aeby-Baader'sche Lehre wieder aufgenommen habe, oder mit anderen Worten, dass die Arterien aus einem indifferenten Netzgewebe hervorgehen sollten. Nichts ist fehlerhafter. Es bestehen grosse prinzipielle Unterschiede zwischen der Aeby-Baader'schen Lehre und der meinigen. Jene war eine reine Hypothese, meine Ansicht dagegen stützt sich auf Rekonstruktionen und Präparate, welche, da ich sie in den Abhandlungen veröffentlicht habe, jedermann kontrollieren kann, sie hat also eine faktische Grundlage. Aeby und Baader nahmen die Existenz eines durch die embryonalen Gewebe gleichmäfsig verteilten Arteriennetzes an. Nach meiner Ansicht gehen die Arterien aus ganz bestimmt gelagerten embryonalen Gefässnetzen hervor, und in den Netzen, welche um die Nerven angeordnet sind, besitzen die besonderen Teile des Netzwerkes eine bestimmte Lagerung im Verhältnisse zu der Umgebung. Die Variierungsmöglichkeit ist also nach Aeby-Baader unendlich gross, nach meiner Ansicht streng gesetz-

mäfsig. Nur in einer Hinsicht stimme ich mit den älteren Erklärungsversuchen überein, nämlich darin, dass die Einheit aus einer Mehrheit hervorgeht, dass das einfache Arterienrohr aus einem Teile der Netzanlage hervorgeht, während die anderen Teile veröden

Wie bekannt stammen die ersten Angaben über die Entwicklung der Extremitätenarterien von Hochstetter (9, 10). Dieser auf dem Gebiete der Gefässmorphologie so verdiente Forscher hat die während einer langen Zeit angenommene Lehre von einer einfachen axialen Arterie, welche die Urform der Extremitätenarterien bei den Vertebraten bilden würde, zum ersten Male aufgestellt. Diese axiale Arterie, welche Hochstetter teils bei Hühnerembryonen, teils bei Lacerta fand, entsprach dem peripheren Teil einer Segmentalarterie. Von einem ursprünglichen Übergreifen mehrerer segmentaler Arterien ist nach ihm nichts nachzuweisen. Es ist deutlich, dass diese Angaben nicht richtig sind. Sowohl bei Lacerta wie bei den Vögeln findet man drei deutliche Segmentalarterien, welche als verästeltelte Gefässe in das Extremitäten-Blastem eindringen. Die Möglichkeit wäre nun denkbar, dass eine von diesen Arterien sich weiter zu der axialen Arterie entwickelte, während die anderen sich zurückbildeten. Eine solche Ansicht findet aber keine Stütze in den Befunden, weder bei den Reptilien noch bei den Pinguinen. Überhaupt leidet diese Lehre von der axialen Arterie, aus der die übrigen Extremitätenarterien als auswachsende Äste entstehen sollten, an ganz derselben Schwäche, wie die Ansicht von His, nach der die peripheren Nerven als grobe Stümpfe gegen seine Endgebiete auswachsen sollten. In beiden Fällen irrt man sich darin, dass man zufolge einer mangelhaften Technik die früheren Anlagen nicht gesehen hat. Wenn man Untersuchungen über die Arterienentwicklungen an Präparaten anstellt, welche nur mit Borax-Karmin oder ähnlichen, einfachen Färbmethoden dargestellt sind, dann kann

man zu den grössten Fehlschlüssen kommen. Darum gilt es, dass man Schlusssätze über die Gefässentwicklung nur ziehen darf, wenn tadelfreies fixiertes Material mit Plasmafärbungen das Studienobjekt darstellt. Wie weit man schon durch eine einfache Hämatoxylin-Eosin-Färbung kommen kann, zeigen die Schnitte auf den Tafeln 36—39. Hier treten die Arterienwände so deutlich hervor, dass sie auch im leeren und zusammengefallenen Zustande von den Venen gut zu unterscheiden sind.

Die axiale Arterie repräsentiert also gar nicht den ursprünglichen Zustand, sondern ein ziemlich spätes Stadium in der Entwicklung der Extremitätenarterien. Schon die Wandstärke der Arterie beweist dies. Die axiale Arterie geht aus einer Netzform hervor. Dieser Satz, den ich schon im Anschluss an meine Untersuchungen über die Armarterien des Menschen ausgesprochen habe, finde ich immer mehr bestätigt, je mehr ich meine Untersuchungen über die niederen Stämme der Wirbeltiere ausdehne.

Es lässt sich nicht verneinen, dass ein gewisser Parallelismus zwischen der Entwicklung der Arterien und Nerven bei den Extremitäten besteht. Eben darum ist die Lehre von einer axialen Arterie ganz verfehlt, weil sie keine Rücksicht auf dieses prinzipiell so wichtige Verhältnis nimmt. Besonders bei den Pinguinen tritt diese Übereinstimmung sehr deutlich hervor. Die Arterien wie die Nerven werden segmental angelegt. Die einen wie die anderen verbinden sich in der Wurzel der Extremität je zu einem Plexus. Von diesem Plexus gehen dorsale und ventrale Nerven wie Arterien aus. Von dem ventralen Plexusteile gehen zwei Nerven, die Nn. medianus und ulnaris ab. Sie werden von je einer ventralen Arterie begleitet: der N. medianus von der A. axillaris II s. brachialis, der N. ulnaris von einem Aste der A. axillaris III, der A. nervi ulnaris. Jeder von den beiden Nerven enthält Fasern aus ver-

Fig. 32

Fig. 33.

Fig. 34.

Fig. 35

Fig. 36

Fig. 37

schiedenen segmentalen Nerven. Jede von den Arterien entspringt mit Wurzeln aus den verschiedenen segmentalen Teilen des Plexus axillaris arteriosus. Die Erscheinungen deuten auf eine gemeinsame Idee hin, welche die Formbildung beherrscht, auf eine segmentale Anlage und deren Umänderungen. Die Stelle, wo die segmentalen Arterien sich durch Längsanastomosen verbinden, ist in den frühen Extremitätenanlagen von den Selachiern bis zu dem Menschen nachweisbar und hat Bedeutung für die Homolosierung der verschiedenen Extremitäten-Formen, weil sie die Basis der Extremität charakterisiert.

Es ist deutlich, wie ich schon hervorgehoben habe, dass die Befunde von den Arterien des Pinguinflügels meine Deutung des Plexus axillaris arteriosus in vielen Punkten bestätigen und erweitern. In einem Artikel »Über die Beurteilung der Arterienvarietäten der oberen Gliedmafsen in Merkel's und Bonnet's Ergebnisse« richtet Göppert (7) viele Bemerkungen gegen meine Auffassung von der Natur und Bedeutung dieser arteriellen Plexusbildung. Darum will ich hier hervorheben, dass, je mehr ich mich mit der Morphologie der Wirbeltier-Extremitäten beschäftige, desto klarer wird es mir, dass meine ursprüngliche Deutung die richtige ist.

Doch gebe ich Göppert gern zu, dass meine Beweise für die segmentale Natur der quergehenden Arterien des genannten Plexus damals ziemlich schwach waren. Ich hätte auch nicht die genannte Ansicht ausgesprochen, wenn ich nicht bei Lacerta und Selachiern deutliche Segmentalarterien gefunden hätte, welche nach der Extremitätenbasis zogen und hier durch längsverlaufende Anastomosen sich verbanden. Hierdurch entstehen Bilder, welche eine prinzipielle Ähnlichkeit mit dem Plexus axillaris arteriosus des menschlichen Embryos zeigen. Eine andere Stütze für meine Ansicht fand ich darin, dass die A. axillaris bei den Säugetieren verschiedene Lagen zu den Spinalnerven einnahmen, wodurch sie als verschiedene Segmental-

arterien sich kundgaben. Um die embryologischen Facta mit dieser Auffassung in Zusammenhang zu bringen, war ich genötigt, zu einer cänogenetischen Erklärung zu greifen, welche rein hypothetisch war. Während bei den niederen Tieren der Plexus axillaris dadurch gebildet wurde, dass segmentale Arterien in die Extremität hineinlaufen, hier durch Längsanastomosen sich verbinden und dann die von der Aorta nach dem Plexus ziehenden Arterien bis auf eine reduziert wurden, fand dagegen nach meiner damaligen Auffassung die Entstehung des Plexus axillaris arteriosus beim menschlichen Embryo auf eine andere Weise statt, indem das erste Stadium mit den selbständigen aus der Aorta entspringenden Aa. subclaviae weggefallen war, und die Entwicklung bestand darin, dass die einzige Extremitäten-Arterie bei dem Hervorwachsen des Plexus brachialis in eine Deltabildung sich auflöste, welche, da sie dem zweiten Stadium des Plexus axillaris arteriosus bei den niederen Tierformen entsprach, von querverlaufenden, zwischen den Nerven segmental angeordneten ausgebaut war.

Ich stützte mich hierbei auf den Befund bei einem menschlichen Embryo von 5 mm Länge, wo nur eine Arterie nach der Extremität verlief. Während der verflossenen Zeit hat die anatomische Anstalt einen menschlichen Embryo von 4,5 mm Länge erhalten. Professor F. Keibel in Freiburg, welcher die betreffende Serie für Studien geborgt hatte, machte dabei die Beobachtung, dass zwei Aa. subclaviae vorhanden waren, von denen jede für sich aus der Aorta entsprang und zu der Extremität verlief. In der Tat ist es leicht, sich von der Richtigkeit dieses Befundes zu überzeugen. Freilich ist der Zustand des Embryos nicht von dem allerersten Range. Doch sind die Arterien in solchem Zustande, dass sie von Anfang bis Ende gut verfolgt werden können. Der Extremitäten-Stummel besteht unter dem Ectoderm nur aus Mesenchym mit zahlreichen Gefässen. Die Myotemknospen sind deutlich nach-

weisbar und reichen bis zu der Basis der Extremität. Zwischen den Myotomen ziehen zwei Arterien zu dem Extremitäten-Blastem, wo sie in ein Netzwerk von kapillaren Arterien sich auflösen. Lateral von den Myotomknospen verbinden sie sich durch eine bogenförmige Anastomose. Überhaupt zeigen die Schnitte durch die Extremitätenanlage dieses menschlichen Embryos die grösste Übereinstimmung mit den Verhältnissen bei Lacerta, welche in einer späteren Arbeit ausführlich beschrieben werden sollen. Da nun bei Lacerta ein Plexus axillaris arteriosus aus den segmentalen Arterien entsteht, welcher Plexus die grösste Ähnlichkeit mit der entsprechenden Bildung des Stadiums 8 bis 11 mm bei menschlichen Embryonen zeigt, so wäre man vielleicht berechtigt, vermutungsweise anzunehmen, dass die querverlaufenden Arterien des Plexus axillaris bei menschlichen Embryonen von 8 bis 11 mm Länge aus segmentalen Subclavien entstanden sind in derselben Weise, wie ich in dieser Abhandlung über die Entstehung der queren Arterien des Plexus axillaris im Stadium II bei den Pinguinembryonen berichtet habe. Diese Frage kann natürlich nur durch fortgesetzte Untersuchungen über die Verhältnisse bei menschlichen Embryonen gelöst werden. Das obengenannte Stadium von 4,5 mm Länge ist gleichzeitig oder etwas jünger als der Embryo von 5 mm. Bei diesem findet man aber nur eine Arterie und keinen Plexus axillaris arteriosus. Hier sind zwei Möglichkeiten denkbar. Entweder legen sich die Subclavien nicht gleichzeitig an: nur eine Subclavia ist gebildet, die anderen werden später angelegt, oder es handelt sich hier um Variationen in der embryonalen Entwicklung: bei einem Individuum wird nur eine Subclavia, bei einem anderen zwei oder mehrere entwickelt. Dass man berechtigt ist, mit der ersten Möglichkeit zu rechnen, geht aus den Untersuchungen von H. Rabl hervor, welcher zeigte, dass bei der Ente dem Stadium von zwei oder drei Segmentalarterien ein Stadium vorangeht, wo nur eine

A. subclavia vorhanden ist. Welche von den obengenannten Möglichkeiten in dem betreffenden Falle vorliegt, müssen weitere Untersuchungen entscheiden

Die Frage von der eventuellen Variation der embryonalen Arterien führt uns hinüber zu einer anderen Angelegenheit, welche auch Göppert behandelt hat, nämlich die, ob der Plexus arteriosus axillaris ein allgemein durchlaufenes Stadium repräsentiert oder nicht. Bei dem Material, das ich in meiner ersten Abhandlung benutzte, fand ich verschiedene Bilder, indem die quergehenden Stämme in dem Plexus axillaris arteriosus zwischen einem und dreien wechselten. Die hiesige anatomische Anstalt hat nach der Veröffentlichung meiner ersten Abhandlung einen guten Embryo von 10 mm Länge erhalten, welcher sich hinsichtlich der Entwicklung der Extremitäten auf demselben Stadium befindet, wie die vorher beschriebenen Embryonen von 8,5—11 mm Länge, d. h. der Humerus ist im Mesenchym differenziert, die Nn. radialis, medianus und ulnaris strecken sich von dem winkelförmigen Plexus brachialis in die Extremität hinein. Die A. axillaris macht dieselbe scharfe Biegung wie bei dem ersten beschriebenen Embryo, wo sie durch den Plexus geht. Der Plexus axillaris arteriosus ist beiderseits vorhanden, allerdings in etwas verschiedener Gestalt. Links findet man nur eine quergehende Arterie. Rechts findet man dagegen zwei perforierende Äste, welche von der medialwärts von der Nervengabel liegenden Fortsetzung der Extremitätenarterie entspringen und in der Nervengabel durch eine Anastomose verbunden sind. Es wird dadurch eine Arterienraute gebildet von ganz demselben Aussehen, wie die Fig. 5, Taf. 25—26 meiner ersten Abhandlung zeigt. Weiter findet man das interessante Faktum, dass die proximale von den beiden quergehenden Arterien leer, zusammengefallen, beinahe wie ein kompakter Strang aussieht. Trotzdem ist er durch die wohl differenzierte Wandschicht sehr deutlich von der Umgebung zu unterscheiden. Es kann also

Fig. 38

Fig. 39

Fig. 40

Fig. 41

Fig. 43

Fig. 42

Ester Johansson del.

kein Zweifel darüber sein, dass die genannte querverlaufende Arterie in der Rückbildung begriffen ist. Nur noch eine kleine Weile in der Entwicklung und sie wäre ganz verschwunden! Solche Bilder sind sehr instruktiv, denn sie lehren, dass man vorsichtig sein muss bei der Beurteilung solcher Extremitäten, welche nur eine quergehende Arterie zeigen. Auf beiden Seiten ist die Anlage der A. brachialis superficialis vorhanden und zwar in ganz demselben Zustande, wie sie in der Fig. 5 und 6, Taf. 33—34 und Fig. 3, 4 und 5, Taf. 35—36 gezeichnet sind, d. h. als ein dünnes Gefäss, welches von dem medialen Längsstamme des Plexus axillaris entspringt und medialwärts von dem N. medianus verläuft. Aber auch mit Hinsicht auf diese Arterie zeigen die beiden Seiten Verschiedenheiten. Links finde ich nichts von den Verbindungen, welche ich oberhalb, unterhalb und durch den ventralen Nerven gefunden habe und auf die oben genannten Tafeln habe zeichnen lassen. Sie läuft nur in Kapillaren aus, welche medialwärts von dem Nerven belegen sind. Auf der rechten Seite findet man dagegen Verbindungen mit der A. brachialis profunda, von denen besonders die Anastomose, aus der die A. brachialis media hervorgeht und die in den Fig. 3 und 4, 33 und 34 wiedergegeben ist, sehr deutlich hervortritt.

Die jetzt mitgeteilten Befunde stimmen ja in den Hauptsachen mit den in meiner ersten Abhandlung mitgeteilten Resultaten überein und zeigen Verschiedenheiten in den Details. Handelt es sich hier um Variationen oder zeitliche Verschiedenheiten in der Entwicklung? Mit Hinsicht auf den Plexus axillaris arteriosus bin ich bestimmt überzeugt, dass er ein allgemein durchlaufenes Stadium repräsentiert. Ich glaube also nicht, dass die obengenannten Verschiedenheiten, welche darin bestehen, dass in verschiedenen Fällen eine, zwei oder drei Querarterien vorhanden sind, als Variationen zu deuten sind. Die Ursache liegt meiner Meinung nach darin, dass die ver-

schiedenen Bilder verschiedenen Stadien entsprechen. In dem Stadium, wo nur eine quergehende Arterie vorhanden ist, sind die übrigen schon zurückgebildet. Viele Umstände sprechen für diese Auffassung. So haben die Untersuchungen von H. Rabl gelehrt, dass der ganze Prozess des Auftretens und Wiederverschwindens der segmentalen Subclavien sich innerhalb eines sehr kurzen Zeitabschnittes abspielt. Dies ist ganz gewiss auch mit den Querstämmen des Plexus axillaris der Fall.

Der wichtigste Grund für meine Ansicht für die Konstanz des Plexus axillaris in der ontogenetischen Entwicklung ist die, dass in allen Fällen ein gewisser Grundtypus wiederkehrt. Auch in dem Falle, wo nur eine quergehende Arterie vorhanden ist, ist die Sache nicht genügend ausgedrückt durch die Beschreibung, dass eine axiale Arterie vorhanden ist. Denn bei allen untersuchten Embryonen findet man, dass die Extremitätenarterie medialwärts von dem Plexus brachialis sich fortsetzt. Unter einem bestimmten Winkel gehen die perforierenden Arterien immer von dem Teile der Extremitätenarterie ab, welcher medialwärts von der Nervengabel belegen ist. Nach dem Durchgange durch den Plexus machen sie wieder eine Biegung. Auch in den Fällen, wo nur eine Querarterie vorhanden ist, findet man also deutliche Spuren von den Bildungen des Plexus axillaris arteriosus, welche als mediale oder laterale Längsstämme von mir bezeichnet sind, und dies spricht nach meiner Meinung für die Beständigkeit des Plexus axillaris in der Ontogenie.

Weiter will ich hervorheben, dass bei allen Embryonen von 8 bis 11 mm Länge die Anlage der A. brachialis superficialis zu finden war. Dies hat ja ein besonderes Interesse, weil die allermeisten Varietäten der A. brachialis auf die verschiedenen Formen der A. brachialis superficialis zurückzuführen sind.

Im Zusammenhang hiermit verdient es hervorgehoben zu werden, dass die verschiedenen Teile des Plexus axillaris, d. h.

die querlaufenden Arterien und die A. brachialis superficialis nicht gleichzeitig angelegt werden. Dies tritt sehr deutlich bei dem Pinguine hervor. Schon in dem Stadium 10 mm sind die quergehenden Arterien, kräftig ausgebildete Gefässe, leicht zu verfolgen, während die Anlagen der Aa. brachiales superficiales sehr schwach sind. Erst in dem Stadium 15 mm, wo die quergehenden Arterien ihre bleibenden Verlaufsrichtungen angenommen haben, sind die Aa. brachiales superficiales gut entwickelt. Dieselbe Zeitfolge kann man bei den menschlichen Embryonen konstatieren. Im Stadium 8—11 mm, wo die Querarterien, nach dem oben Mitgeteilten zu urteilen, schon in der Zurückbildung begriffen sind, ist die A. brachialis superficialis ziemlich schwach. Erst später erreicht die A. brachialis superficialis eine grössere Mächtigkeit. So z. B. findet man sie stark und kräftig bei den Embryonen von 14 mm Länge, über die ich in meiner ersten Abhandlung berichtet habe.

Ich halte es also am wahrscheinlichsten, dass der Plexus axillaris arteriosus ein allgemein durchlaufenes Stadium in der Entwicklung der A. axillaris resp. brachialis darstellt. Ganz bestimmt kann man es nur an einem viel grösseren Material von menschlichen Embryonen beweisen, als wie ich es besitze. Aber auch in dem Falle, dass es beim Menschen eine variable Bildung ist, muss ich ganz entschieden an der Bedeutung desselben für die Erklärung der Variationen der A. brachialis und axillaris festhalten.

Göppert referiert in seinem obengenannten Berichte ausführlich über meine Ableitungen der verschiedenen Varietäten der A. brachialis aus dem Plexus axillaris arteriosus durch Schwund des einen, Ausbildung des anderen Teiles der Plexusbildung und teilt sogar meine schematischen Abbildungen über diese Vorgänge mit. Dann setzt er fort: »Die hier teilweise mitgeteilten Ableitungen Er. Müllers haben etwas ausserordentlich Bestechendes durch die ungemeine Einfachheit, mit der sich

alle wesentlichen Varietäten von einem Grundschema ableiten lassen. Die Varietätenbildung wird dabei als ein rein auf die Ontogenese beschränkter Vorgang betrachtet. Man muss aber diesen Ableitungen entgegenhalten, dass sie reine Konstruktionen darstellen[1]). Zunächst ist der Ausgangspunkt als ein allgemein durchlaufenes Stadium noch keineswegs gesichert. Vor allem fehlt der Beweis, dass er auch für Säugetiere gilt, auf die es Er. Müller in seiner zweiten Arbeit unmittelbar anwendet. Endlich ist Fig. 13 unzweifelhaft eine sehr vereinfachte Wiedergabe der Wirklichkeit, indem an vielen Stämmen tatsächlich beobachtete und von Er. Müller beschriebene Gefässnetze als einfache Stämme wiedergegeben werden«.

Ich muss aufrichtig eingestehen, dass ich diese Ausführungen von Göppert nicht richtig verstehe. In dem Vorhergehenden hat Göppert meine allgemeine Auffassung von der Entstehung der Arterienrohre aus embryonalen Netzen acceptiert. Nun, wenn er zu der Beurteilung der speziellen Resultate gelangt, erklärt er die wichtigsten Befunde, aus denen ich meine allgemeinen Schlusssätze gezogen habe, für »Konstruktionen«. Hierin liegt ein Widerspruch, dessen Ursache ich nicht erklären kann.

Göppert meint, dass meine Ableitungen der Arterienvarietäten aus dem Plexus axillaris arteriosus »reine Konstruktionen« darstellen. Gegen diese Beurteilung eines Rezensenten muss ich einen bestimmten Protest erheben. Die kritisierten Schlusssätze sind weder Hypothesen noch leere Gedanken-Deduktionen. Sie sind auf induktivem Wege, auf der Basis eines grossen, festgestellten Tatsachen-Materials gewonnen. Um dies zu beweisen, muss ich den Entwicklungsgang meiner Untersuchungen rekapitulieren. Ich habe erstens an einem

[1]) Kurs. von mir.

grossen Materiale von Föten und Erwachsenen die Variationen der A. brachialis studiert und besonders deren Lage zu den Nerven genau berücksichtigt. Dann habe ich an menschlichen Embryonen von tadelfreier Beschaffenheit und einer Länge von 8 bis 11 mm ein Netzwerk um den ventralen Teil des Plexus brachialis von kapillaren Arterien gefunden, in welchem die besonderen Bestandteile eine ganz bestimmte Lage zu den Nerven einnehmen. Um eine körperliche Vorstellung von diesem Netzwerke zu erhalten, habe ich Rekonstruktionen der betreffenden Serienschnitte ausgeführt.

Um dem Leser die Möglichkeit zu geben, sich selbst von der Richtigkeit meiner Rekonstruktionen zu überzeugen, habe ich in meiner Arbeit auf den Tafeln 33—36 eine Menge von Figuren mitgeteilt, welche mit der Camera aufgezeichnet sind. Sie zeigen alle die verschiedenen Details des Plexus axillaris arteriosus. Hier kann also der Leser die besonderen Arterien, ihr Volum, ihre Wandbeschaffenheit, ihre Verhältnisse zu den Nerven untersuchen und daraus finden, dass die Rekonstruktionen keine Konstruktionen sind, sondern der Wirklichkeit entsprechen, so gut wie es mit dem rekonstruktiven Verfahren möglich ist. Mit dem so dargestellten embryonalen Plexus axillaris arteriosus habe ich die verschiedenen ausgewachsenen Formen verglichen und dann gefunden, dass jede von diesen einem bestimmten Teil des embryonalen Plexus axillaris entspricht. Ich habe den nach meiner Meinung voll berechtigten Schlusssatz gezogen, dass die Arterien aus dem Plexus axillaris durch Schwund eines Teiles und Bestand des Teiles, welchem sie durch ihre Lage entsprachen, hervorgegangen sind. Die Schemata, welche ich gezeichnet habe, um die Entstehung der verschiedenen Aa. axillares s. brachiales zu zeigen, sind also ganz derselben Art und von demselben Werte, wie die, welche man schon lange gebraucht hat, um die Entstehung der Arterien und ihrer Varietäten aus den Kiemenbogenarterien darzulegen

(s. z. B. das Kapitel von W. Krause in Henle's Gefässlehre). In beiden Fällen, sowohl im Kiemenbogengebiete wie im Plexus axillaris arteriosus, handelt es sich um ein Netzwerk von kapillaren Arterien, aus dem die frei verästelten Arterienstämme hervorgehen durch Schwund eines Teiles von dem ursprünglichen Netzwerke und Bestand eines anderen Teiles.

Ich habe aber damit meine Untersuchungen nicht abgeschlossen. Die Richtigkeit meiner nach der Induktion gewonnenen Deduktionen habe ich dann an einem faktisch vorhandenen Material geprüft. Ich habe also ältere Embryonen mit einer Länge von 14—20 mm untersucht Hier hatte die oben genannte Veränderung des Plexus axillaris arteriosus stattgefunden. Er hatte also eine Reduktion erfahren, verschieden in den verschiedenen Fällen.

Ein Embryo (Fig. 6, Taf. 27—28) zeigte die gewöhnliche Verzweigung der Extremitätenarterien bei den Erwachsenen, zwei zeigten die A. brachialis superficialis inf., einer die A. brachialis superficialis media. Die Vergleichung der betreffenden Rekonstruktionen mit dem Schema zeigt eine vollständige Übereinstimmung in den Beziehungen der Arterien zu den Nerven. Diese Befunde bestätigten also vollständig die Deduktionen, welche in meinem Schema ausgedrückt sind. Ich habe also den Entwicklungsgang der A. brachialis superficialis von dem Zustande, wo sie ein feines kapillares Gefäss, welches durch mehrere Anastomosen mit der A. brachialis profunda zusammenhängt, bildet, bis zu einem Stadium verfolgt, in dem sie eine deutlich geschichtete Wand besitzt und eine Lage zu den umgebenden Teilen zeigt, welche ganz mit derjenigen der voll entwickelten Arterie übereinstimmt, obgleich die Dimensionen der Arterien und Nerven ganz andere als im entwickelten Zustande sind. Ich habe also drei von den verschiedenen Formen der A. brachialis von ihren ersten kapillaren Anlagen bis zu einem Zustande, wo die Formverhältnisse ganz

ähnlich den ausgewachsenen sind, verfolgt. Darum erlaube ich mir, bestimmt zu behaupten, dass ich im Gebiete der A. axillaris und brachialis die Entwicklung ebenso vollständig verfolgt habe, wie frühere Untersucher z. B. Rathke und His die Halsarterien aus den Kiemenbogenarterien. Trotzdem erklärt Göppert, dass man aus meiner Arbeit tatsächlich nicht erfähre, wie die Varietäten zustande gekommen seien, und das einzige Resultat, das ich aus meinen mühsamen und langjährigen Untersuchungen erhalten hätte, sei das sehr frühe Auftreten des Brach. ant. Varietäten. Es ist freilich ziemlich leicht, einen ganz verneinenden Standpunkt einzunehmen, wenn man keine Rücksicht auf die vorgebrachten Facta nimmt. Jeder, der meine Abhandlung aufmerksam durchliest, wird aber finden, dass ich tatsächlich gezeigt habe, wie die verschiedenen Formen der A. brachialis superficialis aus einem embryonalen, im Gebiete des Oberarmes belegenen Netze entstehen. An diesem Postulate werde ich festhalten, bis Göppert oder irgend ein anderer Forscher gezeigt hat, dass meine faktischen Resultate fehlerhaft sind.

Es ist nämlich auffallend, dass Göppert für seine oben angeführte kategorische Behauptung keine Gründe bringt. Freilich fügt er drei Bemerkungen hinzu, welche gegen die Existenz des ganzen Plexus gerichtet sind, für die Ableitungen der Varietäten aber gar nichts bedeuten und an und für sich nicht stichhaltig sind. Denn es ist deutlich, dass es für die Ableitungen der Varietäten gar keine Rolle spielt, ob der Plexus als ein allgemein durchlaufenes Stadium oder als Variation vorkommt. Gesetzt, dass er nur in gewissen Fällen vorkomme, so zeigt dies doch eben, wie die Varietäten zu stande kommen. Der Einwand, dass er nicht bei den Säugern bisher gefunden ist, kann doch den Wert der bei menschlichen Embryonen gefundenen Bildung für die Erklärung der bei ausgewachsenen Menschen gefundenen Varietäten nicht beeinflussen. Schliesslich

richtet Göppert die Bemerkung gegen meinen Plexus axillaris arteriosus, dass die Figur 13 unzweifelhaft eine sehr vereinfachte Wiedergabe der Wirklichkeit darstellt, indem an vielen Stellen tatsächlich beobachtete und von mir beschriebene Gefässnetze als einfache Stämme wiedergegeben werden. Dieser Einwand ist ganz inhaltslos und wäre sicher nicht erhoben worden, wenn Göppert selbst einige Erfahrungen in der embryologischen Gefässuntersuchung gehabt hätte. Ob ich in einer Rekonstruktion, welche bestimmt ist, die topographischen Verhältnisse zwischen den Nerven und den Gefässen zu demonstrieren, eine bestimmt gelagerte Strombahn als ein einfaches Rohr oder als eine Netzbahn darstellte, ist natürlich für den oben genannten Zweck ganz gleichgültig.

In mündlichen Gesprächen habe ich die Auffassung aussprechen hören, dass ich die Wundernetze der Edentaten als die phylogenetisch älteste Arterienformen betrachtete, aus denen die einfachen Arterienrohre hervorgingen. Dies ist ein Missverständnis. Auf Seite 20 meiner zweiten Abhandlung sage ich freilich: »Die vergleichende Anatomie der Säugetiere lehrt, dass die Bahn, welche den Blutstrom nach den besonderen Gefässgebieten des Körpers führt, in drei Formen auftreten kann: 1. als Netz, 2. als strahliger Wedel und 3. als einfaches Rohr. Von diesen repräsentiert das Netz die Urform, aus der die beiden übrigen als Anpassung an die hydrodynamischen Kräfte entstanden sind«. Es ist doch ein bedeutender Unterschied zwischen »Netz« und »Wundernetze« bei den Edentaten. Auf S. 122 in der Einleitung zu den Edentaten spreche ich auch von älteren Einrichtungen, deren Kenntnis für die ganze Gefässmorphologie von Wichtigkeit sein muss. Unter diesen älteren Einrichtungen verstehe ich aber, dass die Vorderarmarterien der Edentaten die grösste Ähnlichkeit mit den embryonalen Formen zeigen. Dies ist ein Faktum, welches von niemand bestritten werden kann.

Ich habe die Wundernetze der Edentaten in zwei Kategorien eingeteilt, in einfache und hüllenförmige Hinsichtlich der einfachen habe ich hervorgehoben, dass sie in der Form mit den embryonalen Netzen identisch sind. Darum habe ich den sicher vollberechtigten Schlusssatz gezogen, dass jene aus diesen direkt durch Zuwachs und Veränderung der Wandbeschaffenheit hervorgehen.

Über die Entstehung der hüllenförmigen Wundernetze schreibe ich folgendes: »Die hüllenförmigen Wundernetze sind viel schwieriger mechanisch zu verstehen, als die einfachen. Sie müssen als Organe betrachtet werden, welche in einer ganz speziellen Richtung differenziert sind. In den Gebieten derselben muss ein besonderer Entwicklungstrieb vorhanden sein, welcher sowohl für die reichlich hervorsprossenden Kapillaren, wie deren weitere Umbildung verantwortlich zu machen ist. Über die hierbei wirkenden Kräfte können vielleicht direkte, auf ihre Entwicklung gerichtete Untersuchungen nähere Auskunft geben .

Aus diesem Ausspruch geht wohl zur Genüge hervor: 1. dass ich die hüllenförmigen Wundernetze als in einer speziellen Richtung entfaltete Bildungen auffasse, 2. dass ich über die Weise, wie sie entstehen, gar nichts sage, weil ich besondere Untersuchungen darüber erwarte. Ich betone diesen Standpunkt noch mehr in den Schlussworten zu dem betreffenden Kapitel, wo ich sage: »Vielleicht werde ich in der Zukunft Gelegenheit finden, das Studienobjekt von K. E. von Baer: das Gefässsystem des Braunfisches, anatomisch und entwicklungsgeschichtlich zu behandeln«.

Die Kritik, welche Tandler (16) über meine Ansichten von der Natur der Wundernetze ausgeübt hat, leidet nun an dem grossen Fehler, dass der kritisierende Autor die kritisierte Arbeit nicht genügend kennt. T. schreibt z. B.: »Nach Müller kommt es durch Entwicklung in einer speziellen Richtung zur

starken Entfaltung eines ventralen Gefässes im ursprünglichen Netze und damit zur Bildung eines hüllenförmigen Wundernetzes«. Jeder, der meine Abhandlung aufmerksam durchliest, wird mit Leichtigkeit konstatieren, dass ich nirgends so etwas über die Bildung des hüllenförmigen Netzes ausgesprochen habe. Was ich hierüber gesagt, habe ich oben Wort für Wort wiedergegeben, und jeder wird sofort den Unterschied finden, welcher zwischen der von mir wirklich ausgesprochenen Meinung und der Meinung besteht, welche Tandler mir andichtet. Weder ich noch Tandler weiss, wie die hüllenförmigen Wundernetze bei den Edentaten sich entwickeln, darum ist jede Vergleichung zwischen deren Entwicklungsmodus und desjenigen der Wundernetze im Sinus cavernosus des Schweines ganz unmotiviert.

Tandler hat augenscheinlich meine Abhandlung nach seinen Aussprüchen auf den S. 264 und 265 nicht zu beurteilen verstanden. Ich habe drei Formen für die zuführenden Blutgefässe aufgestellt: 1. Netz, 2. strahliger Wedel und 3. einfaches Rohr. Es ist ein grosser Irrtum, wenn Tandler hier das Wort Netz als Wundernetz nimmt. Unter Netz verstehe ich solche Bildungen, aus denen die A. brachialis oder die A. mediana hervorgeht, oder solche Geflechte, welche Tandler selbst in seiner Abhandlung über die Varietäten der Arteria coeliaca auf den Textfiguren 9—11 dargestellt hat. Hier sieht man ausserordentlich deutliche Netzbildungen, aus denen die bleibenden Arterienrohre durch Schwund gewisser Teile und Ausweitung anderer hervorgehen.

Einen wichtigen Fortschritt in der Erkenntnis der Entwicklung der Extremitätenarterie bildet die Arbeit von Hans Rabl (15): »Die erste Anlage der Arterien der vorderen Extremitäten bei den Vögeln«, welche ich schon vorher zitiert habe. Der grosse Vorteil dieser Arbeit besteht in der gründlichen histologischen Analyse, welche Rabl über die Gefässentwicklung

angestellt hat. Hierdurch hat er die ersten Arterienanlagen wirklich gesehen und ausführlich beschrieben, während so viele andere Untersucher diese nicht beobachtet haben, ein Übersehen, welches zu der unrichtigen Lehre von einer primären axialen Arterie der Extremitäten geführt hat. Die Lehre, dass die Arterien aus embryonalen Gefässnetzen sich differenzieren, erhält in der Arbeit von Rabl eine gute Stütze. Viele Beispiele für eine solche Bildung sind aus derselben zu holen. Ich erwähne besonders die Entstehung der Arteria subclavia secundaria. Nach Hochstetter (8) wächst dieses Gefäss vom dritten Aortenbogen bis an die Wurzel der Extremität, wo es in die A. subclavia primaria einmündet, Das ist ja dieselbe Entwicklungsweise, auf die im allgemeinen die Arterien, z. B. die peripheren Extremitätenarterien nach Hochstetter entstehen sollen. Rabl zeigt nun, dass dies unrichtig ist, die sekundäre Subclavia differenziert sich als Längsstamm aus kapillaren Gefässgebieten, ebenso wie die peripheren Extremitätenarterien.

Was die Einzelheiten betrifft, so findet man beim Vergleich seiner Resultate bei der Ente mit den meinigen bei dem Pinguine in der Hauptsache Übereinstimmungen, in den Details einige Unterschiede, die im folgenden berücksichtigt werden müssen.

Rabl unterscheidet vier Stadien in der Entwicklung der Arterien des Entenflügels. Im ersten Stadium laufen mehrere segmentale Subclavien zu der Extremität. Im zweiten Stadium sind diese mit Ausnahme von einer zurückgebildet. In der dritten Periode wird eine Anastomose zwischen der A. axillaris und dem dritten Arterienbogen gebildet, aus dem die sekundäre Subclavia hervorgeht. Das vierte Stadium wird dadurch charakterisiert, dass die primäre Subclavia verschwindet und der Blutzufluss zu der Extremität allein von der sekundären Subclavia gebildet wird. Das Hauptgewicht wird also auf die

Untersuchung der Subclavien gelegt. Die peripheren Extremitätenarterien werden nicht so genau berücksichtigt. Rabl hat weit frühere Stadien als ich untersucht. Er findet also, dass bei den jüngsten Embryonen des ersten Stadiums, wo die Extremitätenanlage nur eine stärkere Umrollung der Körperwand darstellt, die Subclavien in ein Venennetz einmünden, welches in der Extremitätenbasis belegen ist. Dies Netz wird gebildet von Queranastomosen zwischen der Vena umbilicalis und der Vena cardinalis. Erst später senden die Subclavien Äste, die Aa. axillares, gegen die Achse der nunmehr höckerförmigen Extremitätenanlage, während das genannte Netz verkümmert. Diese wichtigen Entwicklungsstadien habe ich nicht gesehen, weil meine frühesten Pinguinembryonen älter sind. Sie entsprechen ungefähr dem Entwicklungsgrad der Embryonen 6, 7 u. 8 von H. Rabl, oder vielleicht der Embryonen seines zweiten Stadiums, weil bei allen meinen früheren Embryonen die Subclavien gemeinsam mit den dorsalen Segmentalarterien entspringen. Dagegen kann ich mitteilen, dass bei den Selachiern ganz dieselbe Entwicklung stattfindet. Hier finde ich in den frühesten Stadien der Arterienentwicklung, dass mehrere segmentale Subclavien nach einem venösen Gefässnetze in der Wurzel der Extremität verlaufen. Die eigentliche Extremitätenanlage ist durch und durch frei von Gefässen. Erst später wachsen Äste von den Subclavien in die Extremität hinein. Ich werde hierüber in einer folgenden Abhandlung berichten.

In den älteren Embryonen des ersten Stadiums laufen nach Rabl drei oder zwei Subclavien in die Extremität hinein, welche oft gespalten als Aa. brachiales in die Extremität sich fortsetzen. Hier bilden diese Netze, welche alle durch Anastomosen mit einander zusammenhängen und dadurch in dem zentralen Teile der Extremitätenleiste ein ziemlich enges Netz bilden. In diesem Punkte stimmen unsere Untersuchungen gut überein.

Fig. 44

Fig. 45.

Fig. 46.

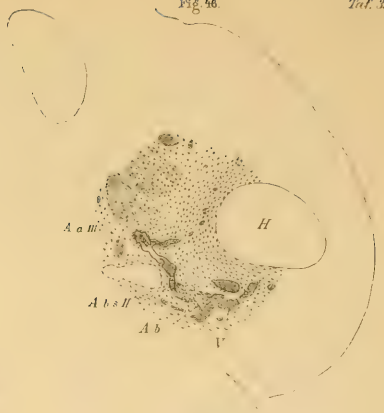

Fig. 47.

Fig. 48.

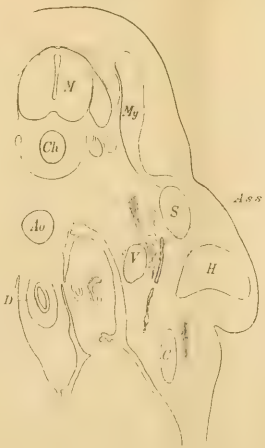

Fig. 49

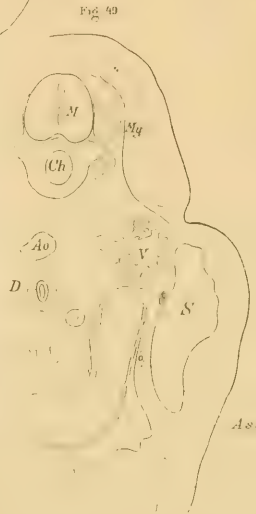

Fig. 50.

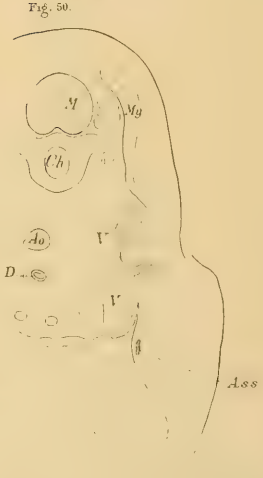

Ester Johansson del.

In dem folgenden Stadium verschwinden die Aa. subclaviae mit Ausnahme von einer. Die Rückbildung fängt bei dem zentralen Netze an und pflanzt sich hier zu der Aorta fort. Wenn ich den Verfasser recht verstanden habe, verschwinden später auch die Aa. axillares und brachiales mit Ausnahme von einer, welche die Fortsetzung der bestehenden A. subclavia bildet. Hier findet sich ein wichtiger Unterschied zwischen unseren Resultaten, denn nach meiner bestimmten Ansicht nehmen bei dem Pinguine alle drei Segmentalarterien an der Bildung der peripheren Extremitätenarterien teil.

Ob ein Plexus axillaris arteriosus in meinem Sinne bei der Ente entsteht, lässt sich nicht mit Bestimmtheit aus der Darstellung von Rabl entscheiden. Doch halte ich es für sehr wahrscheinlich, weil der Autor von Anastomosen zwischen den segmentalen Arterien spricht, welche eben an der Stelle belegen sind, wo ich diese wichtige Plexusbildung gefunden habe. Für eine Beurteilung hierüber ist es aber ganz notwendig, plastische Rekonstruktion zu benutzen. Hierin sehe ich eine Schwäche der Untersuchung. Dass auch Rabl selbst diese Ansicht hegt, geht aus seiner folgenden Äusserung hervor: »Selbstverständlich kann man nur an der Hand plastischer Modelle einer geschlossenen Entwicklungsreihe, die bei Embryo 6 anfangen und bis zum ausgebildeten Zustande reichen müsste, einen Aufschluss über die Anlage sämtlicher Arterien des Flügels erhalten. Diese Untersuchung muss der Zukunft vorbehalten bleiben«.

Auch in Betreff der Lage der Extremitätenarterie zu dem Plexus sind unsere Angaben verschieden. Nach Rabl findet man bei Embryonen der Ente die Arterien in derselben Lage zum N. mediano-ulnaris, wie die A. brachialis der Säugetiere zum N. medianus gelegen ist, d. h die Arterien laufen durch den Plexus. Bei der erwachsenen Ente liegt das Gefäss wie bei allen Vögeln auf dem Nerv. Diese veränderte Lage soll ihre Ursache in einer Änderung der Stellung der Extremität haben.

Dies kann ich unmöglich richtig finden. Denn wie kann ein Gefäss, welches durch den Nervenplexus verläuft, die Schlinge umgehen, um oberhalb des Plexus hinzugelangen? Bei dem Pinguin findet man schon von dem frühesten Stadium an, wo die Nerven in die Extremität hineinwachsen, einen Unterschied zwischen den Nerven und Arterien im Verhältnis zu den Säugetieren.

Ob die betreffenden Unterschiede in den angewandten Methoden oder in dem verschiedenen Materiale ihre Ursache haben, müssen neue Untersuchungen unterscheiden.

Literatur-Verzeichnis.

1. Bluntschli, Hans. Die Arteria femoralis und ihre Äste bei den niederen catarrhinen Affen. Morphologisches Jahrbuch, Bd. 36. 1906.
2. Carlsson, Albertina. Beiträge zur Kenntnis der Anatomie der Schwimmvögel. Bidrag till K. Svenska Vet. Akad. Handlingar. XI. 3. Stockholm 1884.
3. Filhol, H. Observations relatives à la circulation artérielle dans l'aile de quelques espèces de Manchots. Bull. de la Soc. philomatique de Paris. 7. Série. T. 6. No. 4. 1882.
4. — De la disposition de l'artère humérale chez le Spheniscus demersus. Ibid. 7. Série. T. 7. No. 2. 1883.
5. — De la disposition de l'artère humérale du Pygocelis antarcticus. Ibid. 7. Série. T. 7. No. 1. 1883.
6. Fürbringer, Max. Untersuchungen zur Morphologie und Systematik der Vögel, zugleich ein Beitrag zur Anatomie der Stütz- und Bewegungsorgane. Bydragen tot de Dierkunde. Uitgegeven door het Kaninklyk Zoölogisch Genootschap Natura Artis Magistra in Amsterdam. Amsterdam 1888.
7. Göppert, E. Die Beurteilung der Arterienvarietäten der oberen Gliedmasse bei den Säugetieren und beim Menschen auf entwicklungsgeschichtlicher und vergleichend-anatomischer Grundlage. Ergebnisse der Anatomie und Entwicklungsgeschichte von Merkel und Bonnet. XIV. Band. 1904.
8. Hillel, Erich, Über die Vorderextremität von Eudyptes chrysocoma. Jenaische Zeitschrift f. Naturwissenschaft. Bd. 38. 1904.
9. Hochstetter, F. Über den Ursprung der Arteria subclavia der Vögel. Morphologisches Jahrbuch. Bd. 16. 1890.
10. — Über die Entstehung der Extremitätsvenen bei den Amnioten. Ibid. Bd. 17. 1891.
11. — Blutgefässsystem. Hertwig's Handbuch d. vergl. u. exper. Entwicklungslehre. Bd. III. T. 2 u. 3.

12. Jullien, J. Note sur l'appareil circulatoire de l'Aptenodites patagonica. Bulletin de la Soc. philomatique de Paris. 7 Série. T. 2. Paris 1878.

13. Müller, Erik. Beiträge zur Morphologie des Gefässsystems I. Die Armarterien des Menschen. Anat. Hefte. Heft 70. 1903.

14. — Beiträge zur Morphologie des Gefässsystems II. Die Armarterien der Säugetiere. Heft 81. 1904.

15. Rabl, Hans. Die erste Anlage der Arterien der vorderen Extremitäten bei den Vögeln. Arch. f. mikr. Anatomie. Bd. 69. 1906.

16. Tandler, Julius. Zur Entwicklungsgeschichte der arteriellen Wundernetze. Anat. Hefte. H. 94 (31. Band).

17. Watson, Report on the Anatomy of the Spheniscidae, collected by H. M. S. Challenger. Rep. on the Scient. Results. Zoology VII. London. 1883.

18. Zuckerkandl, E. Zur Anatomie und Entwicklungsgeschichte der Arterien des Vorderarmes. II. Teil. Anat. Hefte. 15. Heft. 1895.

Fig. 51.



Fig. 52.



Ester Johansson del.

Verlag v. J. F. Bergmann, Wiesbaden. Lith. Anst. v. H. Stürtz, Würzburg.

Erklärung der Abbildungen.

Buchstabenerklärung.

A. a. I.	Arteria axillaris prima.
A. a. II.	Arteria axillaris secunda.
A. a. III.	Arteria axillaris tertia.
A. a. b. s.	Arteria antibrachii superficialis.
A. b.	Arteria brachialis.
A. b. s.	Arteria brachialis superficialis.
A. b. s. I.	Arteria brachialis superficialis prima.
A. b. s. II.	Arteria brachialis superficialis secunda.
A. d.	Arteria dorsalis.
A. i. v.	Arteria interossea volaris.
A. n. u.	Arteria nervi ulnaris.
Ao.	Aorta.
A. s.	Arteria subclavia.
A. s. p.	Arteria subclavia primitiva.
A. s. s.	Arteria subclavia secundaria.
A. sc.	Arteria scapularis.
A. t.	Arteria thoracica.
C.	Coracoid.
Ch.	Chorda dorsalis.
D.	Darmrohr.
E.	Extremität.
H.	Humerus.
L. s.	Längsstamm.
L. L. s.	Lateraler Längsstamm.
M.	Muskeln.
M. f. c. u.	Musculus flexor carpi ulnaris.
M. f. d. s.	Musculus flexor digitorum sublimis.
M. f. d. p.	Musculus flexor digitorum profundus.

M. L.	Medialer Längsstamm des Plexus axillaris arteriosus.
M. s.	Medulla spinalis.
My.	Myotom.
N. c. b. m.	Nervus cutaneus brachii medialis
N. m.	Nervus medianus.
N. r.	Nervus radialis.
N. t.	Nervus thoracicus.
N. u.	Nervus ulnaris.
N. v.	Nervus ventralis.
P. a. a.	Plexus axillaris arteriosus.
P. b.	Plexus brachialis nervosus.
P. d.	Portio dorsalis des Plexus brachialis.
P. v.	Portio ventralis des Plexus brachialis.
S.	Scapula.
1. S. a.	Erste Segmentalarterie.
2. S. a.	Zweite Segmentalarterie.
3. S. a.	Dritte Segmentalarterie.
S. N.	Spinalnerven.
U.	Ulna.
V.	Venen.

Die Rekonstruktionen, welche in den folgenden Figuren gezeichnet sind, sind alle in einer 75fachen Vergrösserung dargestellt. Auch die Schnitte sind, wenn es nicht besonders angegeben ist, in derselben Vergrösserung gezeichnet.

Fig. 1. Chataractes chrysocoma (No. I meiner Sammlung). Rechter Arm.
Fig. 2. Chataractes chrysocoma. No. II. Rechter Arm.
Fig. 3. Chataractes chrysocoma. No. IV. Rechter Arm.
Fig. 4. Chataractes chrysocoma. No. V. Linker Arm.
Fig. 5. Chataractes chrysocoma. No. VII. Rechter Arm.
Fig. 6. Pygoscelis papua. No. VIII. Linker Arm.
Fig. 7. „ „ „ „ Rechter Arm.
Fig. 8. Tetrao urogallus. Rechter Flügel.
Fig. 9. Pygoscelis papua. Embryo 8,5 mm Länge. Rechter Flügel von der lateralen Seite gesehen. E = der Umriss der Extremität.
Fig. 10. Pygoscelis papua. Embryo 7 mm Länge. Rechter Flügel von der lateralen Seite gesehen. E = der Umriss der Extremität.

Fig. 11. Dasselbe Präparat von der medialen Seite gesehen.

Fig. 12. Pygoscelis papua. Embryo 10 mm A. Plexus brachialis nervosus und Plexus axillaris arteriosus von der medialen Seite gesehen.

Fig. 13. Dasselbe Präparat von der lateralen Seite gesehen.

Fig. 14. Pygoscelis papua. Embryo 10 mm C. Plexus brachialis nervosus und Plexus axillaris arteriosus von der medialen Seite gesehen.

Fig. 15. Pygoscelis papua. Embryo 13 mm. Die Nerven und Arterien der rechten Extremität von oben gesehen.

Fig. 16. Dasselbe Präparat. Die Arterien sind von der medialen Seite gesehen.

Fig. 17. Pygoscelis papua. 13 mm. Die Arterien und Nerven des linken Flügels von der medialen Seite gesehen.

Fig. 18. Dasselbe Präparat von der lateralen Seite gesehen.

Fig. 19. Pygoscelis papua. 15 mm. Die Arterien und Nerven des linken Flügels von der lateralen Seite gesehen.

Fig. 20. Pygoscelis papua. 15 mm. Die Arterien und Nerven des rechten Flügels von der lateralen Seite gesehen.

Fig. 21. Pygoscelis papua. 18 mm. Die Arterien und Nerven des linken Flügels von der lateralen Seite gesehen.

Fig. 22. Pygoscelis papua. 18 mm, Dasselbe Präparat von der medialen Seite gesehen.

Fig. 23. Pygoscelis papua. 23 mm. Die Arterien und Nerven des linken Flügels von oben gesehen.

Fig. 24. Embryo von Pygoscelis papua. 8,5 mm. 10 mal vergrössert.

Fig. 25—29. Sind Schnitte aus der Serie von Pygoscelis papua, 8,5 mm, welche in Fig. 9 rekonstruktiv dargestellt sind.

Fig. 30—31. Sind Schnitte durch die zwei kaudalen Segmentalarterien der Extremität bei einer Pygoscelis papua von 7 mm Länge. Der Unterschied in der Wandbeschaffenheit zwischen der zentralen Arterie und den peripheren Venen (V) tritt sehr deutlich hervor.

Fig. 32. Embryo von Pygoscelis papua. 10 mm. 10 mal vergrössert.

Fig. 33—37. Schnitte durch den Plexus axillaris arteriosus des Stadium 10 mm, welcher in der Rekonstruktion von Fig. 12, Taf. 30/31, dargestellt ist.

Fig. 38. Der Schnitt zeigt die dritte Segmentalarterie des Stadium 10 mm (B.) und deren Fortsetzung in die A. brachialis superficialis.

Fig. 39. Schnitt aus der Serie eines Embryos von 10 mm Länge (C).

Fig. 40. Embryo von Pygoscelis papua, 13 mm, 10 mal vergrössert.

Fig. 41. Schnitt durch den Plexus axillaris arteriosus des Stadium 13 mm. Rekonstruiert in Fig. 15, Taf. 32/33.

Fig. 42 und 43. Sind Schnitte aus einer Serie eines Embryos von 18 mm Länge. Sie zeigen das Arterien-Netz um den N. medianus.

Fig. 44—47. Pygoscelis papua. 18 mm. Plexus axillaris arteriosus in der Fig. 21 u. 22, Taf. 34/35, rekonstruiert.

Fig. 48—51. Derselbe Embryo. Schnitte durch die sekundäre Subclavia von dem Plexus axillaris arteriosus (44) bis zu der Einmündung in den dritten Arterienbogen. 27 mal Vergrösserung.

Fig. 52. Pygoscelis papua. 23 mm Länge. M., die Vorderarm-Flexoren. 32 mal Vergrösserung.

Aus dem anatomischen Institut der Universität Freiburg i. B.
Geh. Hofrat Prof. Dr. R. Wiedersheim.

ÜBER DAS ENTSTEHEN

EINES

FIBRILLÄREN STÜTZGEWEBES IM EMBRYO

UND DESSEN

VERHÄLTNIS ZUR GLASKÖRPERFRAGE.

VON

AUREL von SZILY,

FREIBURG I. B.

Mit 17 Figuren auf den Tafeln 42/53.

Ursprünglich bestand die Absicht, diese Arbeit als zweiten Teil meiner Histiogenetischen Untersuchungen (99), erscheinen zu lassen. Sie sollte einen neuen Beitrag liefern für den im ersten Teil angestrebten Nachweis einer erweiterten Leistungsfähigkeit der Keimblätter in Bezug auf die Bildung der Gewebe.

Wie bekannt, versteht man unter der »Lehre von der Spezifität der Keimblätter« ein Gesetz, wonach aus einem jeden Keimblatt nur eine beschränkte Anzahl von Zellarten hervorgehen könne. Als erste Ausnahme von dieser Regel erwies sich die Tatsache, dass sowohl glatte, als auch quergestreifte Muskulatur aus dem äusseren Keimblatt, dem Ektoderm, entstehen kann (Grynfeltt, Nussbaum, Szily u. A.).

Ein zweites Gebiet, auf dem man, im Gegensatz zu traditionellen Anschauungen, geglaubt hat der Leistungsfähigkeit des Ektoderms eine nicht unbedeutende Rolle zuschreiben zu dürfen, ist die Genese der Hartsubstanzen. Für Knorpel sowohl, wie für Knochen ist der Nachweis ektodermaler Herkunft versucht worden. Für den Knochen habe ich selbst in meiner früheren Arbeit geglaubt, diese ektodermale Herkunft durch neue, bisher nicht bekannte Tatsachen als sicher hinstellen zu können, habe mich aber seither überzeugt, dass wenigstens bezüglich der einen Gruppe von Erscheinungen, die bei der Entstehung der Flossenstrahlen in der Schwanzflosse der Forelle beobachtet wurden, meine damalige Beurteilung irrtümlich war und einer anderen, an sich allerdings auch nicht uninteressanten

Deutung weichen muss. Dies habe ich bereits an anderer Stelle klargelegt [1]).

Abgesehen von diesen eben gemachten Beobachtungen an der Forellen-Schwanzflosse enthält meine erste Arbeit aber noch Angaben, nach denen auch an einigen anderen Stellen eine Auswanderung von Skleroblasten aus der Epidermis stattfindet. Nachdem ich gesehen, dass ich bei der Genese der Flossenstrahlen einem Irrtum anheimgefallen bin, halte ich es natürlich für meine Pflicht, auch jene anderen Beobachtungen einer neuen Kontrolle zu unterziehen. Vorläufig freilich vermag ich sie nicht anders zu deuten, als es in meiner ersten Arbeit geschehen; ich werde jedoch in der weiteren Untersuchung des Gegenstandes fortfahren und seinerzeit nicht verfehlen, über das Ergebnis derselben Bericht zu erstatten.

Da ich aber bisher nicht übersehen kann, wie dieses Ergebnis sich gestalten wird, so übergebe ich einstweilen die vorliegende Arbeit als selbständige Abhandlung der Öffentlichkeit, wobei ich die mit ihr zusammenhängenden prinzipiellen Fragen nur soweit sie als tatsächlich erwiesen gelten können, berühren werde.

In dieser Arbeit sollen zwei Fragen gemeinschaftlich behandelt werden, die auf diese Art noch von keiner Seite her mit einander in Beziehung gebracht worden sind.

Die Entstehung der fibrillären Zwischensubstanz des Mesenchyms und die Herkunft des Glaskörpergewebes bilden zwei vielumstrittene Probleme der Histiogenese, von denen das erste so alt ist, wie die histiogenetische Forschung selbst, während

[1]) Die einleitenden Vorgänge zur Bildung der knöchernen Flossenstrahlen in der Schwanzflosse bei der Forelle, zugleich ein Beitrag zur Phylogenese dieser Hartgebilde. — Anat. Anzeiger. XXXI. Bd. No. 13 u. 14, 1907. S. 347 ff.

das andere durch merkwürdige Entdeckungen erst in neuester Zeit in den Mittelpunkt des Interesses gerückt ist.

Untersuchungen, die ich vor etwa 4 Jahren auf Anregung meines verehrten Lehrers, des Herrn Professor Dr. M. von Lenhossék in Budapest begann, und die zunächst auf das Studium der Entwicklung des Glaskörpers der niederen Wirbeltiere gerichtet waren, zeigten mir bald, dass es sich hier um Vorgänge handle, die nicht allein für die Glaskörperentwicklung charakteristisch sind, sondern um Erscheinungen von weitgehendster allgemeiner Bedeutung. Es reifte in mir die Überzeugung, dass die Glaskörperfrage nicht allein am Auge zur Entscheidung gelangen wird, sondern dass sie nur einen Teil einer anderen grossen Frage bildet, nämlich derjenigen der ersten Entstehung des embryonalen Stützgewebes. Ich wendete demzufolge auch diesen ausserhalb des Glaskörperraumes sich abspielenden Vorgängen intensive Aufmerksamkeit zu. Durch meine fast ohne Unterbrechung fortgesetzten Untersuchungen erscheinen nunmehr diese selbst in einem neuen Licht, und ihrer Kenntnis verdanke ich auch eine einfache und, wie mich dünkt, befriedigende Ansicht von der Entwicklung des Glaskörpergewebes.

Zahlreiche altbewährte Autoritäten sowohl, wie junge tüchtige Forscher haben sich der Glaskörperfrage angenommen. Idee und Beobachtung, diese mächtigen zwei Faktoren naturwissenschaftlicher Arbeit, vereinten sich des öfteren zu gemeinschaftlichem Wirken. Wir verdanken diesen Bestrebungen eine Fülle neuer Tatsachen, wertvolle Bereicherung unserer Kenntnisse; eine endgültige Lösung der Frage haben sie uns aber nicht gebracht.

Wer die Ausgestaltung der Streitfrage in ihren letzten Phasen mit Aufmerksamkeit verfolgt hat, mag sich ja vielleicht des Eindruckes nicht erwehren können, dass eine Art Ausgleich der Gegensätze schon stattgefunden habe. Ich ver-

weise auf den Vermittlungsversuch v. Köllikers (67 u. 68), dem sich auch einige der neuesten Autoren angeschlossen haben. Dementsprechend gäbe es bei der Entwickelung des Glaskörpers verschiedene Stadien. Als erstes Stadium tritt der retinale Glaskörper im engeren Sinne, oder der primitive Glaskörper auf. Dann kommt ein Zeitraum, in welchem die mesodermalen Elemente überwiegen, worauf zum Schluss als drittes Stadium der ciliare, oder bleibende Glaskörper folgt, der wiederum ektodermalen Ursprungs ist.

Die Auffassung v. Köllikers hat jedoch keine allgemeine Anerkennung gefunden, vielmehr lehrt uns die genaue Durchsicht der darauf folgenden Publikationen, dass man von einer allseits befriedigenden Lösung der Frage noch weit entfernt ist.

In einer kurzen kritischen Literaturübersicht will ich nun dartun, wie die Forschung nach der Genese des Glaskörpers auf den toten Punkt gelangte, auf dem sie sich offenbar momentan befindet. Danach will ich den Versuch wagen, auf Grund eigener Untersuchungen die widersprechenden Angaben unserem Verständnis näher zu bringen, und eine für alle Wirbeltierklassen gemeinsame, einwandsfreie Erklärung für die Entwickelung des Glaskörpers zu geben.

Vierzehn Jahre waren seit der für die Augenentwickelung epochalen Entdeckung Huschke's (57) vergangen, durch die zuerst festgestellt wurde, dass die Linse des Hühnchens aus einem von der Oberhaut her in die Augenanlage sich einstülpenden Säckchen entsteht, als Schöler (1848) den nicht minder bedeutungsvollen Satz hinzufügte, dass in den Raum zwischen Linse und Augenblase von unten her Bindegewebe des Hautsystems eindringe, dem das Corpus vitreum seinen Ursprung verdankt (86).

Dass diese Art der Ableitung des Glaskörpers vom Bindegewebe der Kopfplatten alsbald die grösste Verbreitung fand, kann uns nicht wundern, wenn wir bedenken, dass fast um dieselbe Zeit Rudolf Virchow (112—115) auf Grund seiner Beobachtungen an Erwachsenen und an älteren Föten, für die bindegewebige Natur des differenzierten Glaskörpergewebes eintrat. Er betrachtete dasselbe als eine besondere Form des Bindegewebes, in welchem die wenig zahlreichen geformten Elemente in reichlicher flüssiger Grundsubstanz verteilt vorhanden sind.

Fünf Dezennien lang führte diese Lehre die Herrschaft; eine geraume Zeitspanne, die reichlich Gelegenheit bot, an ihrer Festigung und ihrem weiteren Ausbau in Musse zu schaffen.

Als nächster, nicht unwichtiger Fortschritt für die Erkenntnis vom feineren Bau des Glaskörpers hat wohl mit Recht die Entdeckung zu gelten, dass das histologisch wichtigste Element des Glaskörpers die Faser, die Glaskörperfibrille ist. Diesen Nachweis verdanken wir in erster Reihe Ciaccio (14), Hans Virchow (109) und Retzius (83), und indem nun diese Fasern für Bindegewebsfibrillen sui generis erklärt wurden, erhielt zugleich die Lehre von der bindegewebigen Herkunft des Glaskörpers scheinbar wenigstens eine neue Stütze.

Aber auch von embryologischer Seite her bekam die Schöler'sche Lehre von der bindegewebigen Abstammung des Glaskörpers nicht unwesentliche Unterstützung. Kölliker (64) war es, der die ursprüngliche Annahme Schölers dahin ergänzte, dass ausser dem von untenher in den Glaskörperraum eindringenden Mesenchym, schon zur Zeit der primitiven Augenblase und weiterhin, Hand in Hand mit der Bildung der Linse, bei menschlichen Embryonen die Cutislage ohne Hornblatt sich in den späteren Glaskörperraum vorschöbe und auf diese Weise sich mit einstülpe (p. 791).

Neben Schöler und Kölliker sind hier noch Babuchin, Ciaccio, Lieberkühn, Arnold und v. Mihalkovics zu nennen als Begründer der lange Zeit herrschenden Auffassung, die sich wohl am treffendsten in den Worten Lieberkühn's äussert: »dass der Glaskörper dann als modifiziertes subcutanes Bindegewebe aufgefasst werden könne«. (71, p. 333).

Doch wurden gegen die eben erwähnte, das Verständnis dieses rätselhaften Gewebes wesentlich erleichternde Auffassung alsbald Stimmen laut, welche der einfachen Annahme eines »modifizierten subcutanen Bindegewebes« wiedersprachen.

Vor allem musste sich die Frage erheben, ob denn jene Zwischenschicht, die der Annahme nach den Glaskörper liefern sollte, überhaupt vorhanden sei.

Diese Frage, deren Erörterung sich bis in die neueste Zeit fortgesetzt hat, besass ausser für die Genese des Glaskörpers auch noch ein anderes Interesse: an sie knüpft das Problem über die Herkunft der gefässhaltigen Linsenkapsel an.

Nachdem Remak (1855) behauptet hatte, dass dort, wo die Aussenfläche der Augenblase dem oberen Keimblatte dicht aufliegt, die Kopfplatten (Mesoderm) unterbrochen zu sein scheinen, trat Kölliker wenigstens für die Säugetiere und Menschen zu Gunsten der Mitablösung einer Cutisschicht bei der Linsenbildung ein.

Die Aufgabe dieser eingestülpten Zellschicht ist im Laufe der Zeit verschiedentlich gedeutet worden. Zunächst machten sie Sernoff (93), Lieberkühn (71) und Arnold (6) für die Bildung der gefässlosen Linsenkapsel verantwortlich. Erst als die von Kölliker schon im Jahre 1861 ausgesprochene Ansicht durchgedrungen war, nach welcher die Linsenkapsel einer cuticularen Ausscheidung der Zellen des Linsenbläschens ihren Ursprung verdankt, ist diese Schichte für die gefässhaltige Linsenkapsel und von mancher Seite für den Glaskörper in Anspruch genommen worden.

Die von Kölliker und Lieberkühn gegebene Darstellung ist zuerst von Kessler (61) energisch bekämpft worden, der die von Remak hauptsächlich an Hühnchen erhobenen Befunde auch für Säugetierembryonen bestätigte.

Bei einer späteren Gelegenheit ist Kölliker (64) auf Grund neuer Untersuchungen wiederum für das Vorhandensein der Zwischenschicht eingetreten, durch welche Beharrlichkeit die Frage, ob zwischen primärer Augenblase und Ektoderm bezw. Linsenanlage Mesoderm vorhanden sei, erst recht über jede Gebühr aufgebauscht wurde.

Es verging ziemlich lange Zeit, ehe die Erkenntnis durchdringen konnte, dass der eigentliche Grund für die grossen Meinungsverschiedenheiten darin zu suchen sei, dass den verschiedenen Beobachtern ungleich alte Stadien vorlagen, und sie je nach den betreffenden Befunden sich ermächtigt sahen, für oder gegen die Anwesenheit von Mesoderm einzutreten. Nach Froriep (36) ist es ein Verdienst von Keibel (59), die Sachlage durch fortgesetzte Untersuchungen an einer Form durch alle Stadien klargestellt zu haben. Ihm verdanken wir den Nachweis, dass bei Schweinsembryonen der ursprünglich volle, unmittelbare Kontakt zwischen Augenblase und Ektoderm bei Embryonen von 17 bis 30 Urwirbeln durch eine sich dazwischenschiebende Mesodermlage unterbrochen wird. Später jedoch, wenn die Bildung der Linsenplatte und die Umgestaltung der Augenblase einsetzt, hat sich der Kontakt zwischen den beiden Gebilden bereits mehr oder weniger vollständig wieder hergestellt.

Dieser Beschreibung Keibels schliesst sich Froriep (36, pag. 180—181) vollinhaltlich an. Er knüpft daran einige teleologische Betrachtungen, die ich nebenbei erwähnen möchte. Die Invasion von Seiten des Mesoderms ist seiner Meinung nach eine sekundär erworbene, cänogenetische Störung des primitiven Entwicklungsvorganges, durch die sich die nur bei

Säugetierembryonen vollziehende Entstehung einer gefässhaltigen Linsenkapsel gewissermafsen zum voraus meldet. »Zur Ernährung des sich demnächst zur Linsenbildung anschickenden Ektodermbezirkes« — so glaubt sich Froriep die Sache vorstellen zu müssen (p. 181) — »drängt sich das gefässführende Mesenchym vor der Zeit heran; sein blinder Eifer aber wird zur Gefahr, denn: würde das Ektoderm zu früh der Kontaktwirkung mit der Augenblase entzogen, dann würde ihm möglicherweise der zureichende Impuls zur Linsenbildung mangeln. Die Hinausdrängung der mesodermalen Elemente wurde also zur conditio sine qua non für die normale Entwicklung eines Wirbeltierauges im Säugerembryo, und sie erfolgt denn auch, sobald es ernstlich Zeit wird. Dass die eine oder andere Mesenchymzelle im Spalt zurückbleibt, scheint die Wirkung des Kontaktreizes nicht zu beeinträchtigen und ist andererseits vielleicht von Nutzen, da an diese zurückgelassenen Einzelposten sich später wieder Zellenreihen vom umgebenden Mesoderm her anschliessen können zu erneuter Invasion«.

So bleibt von der miteingestülpten Cutisschicht nur noch die eine oder andere Mesenchymzelle übrig, und es wird erklärlich, dass die Parteigänger der Bindegewebslehre sich mit umsomehr Nachdruck der anderen Eingangspforte des Bindegewebes ins Augeninnere zugewendet haben. Eine solche befindet sich unzweifelhaft an der ventralen Seite der Augenanlage, längs der Augenblasenspalte.

Zu diesen Autoren sind Keibel (58), Cirincione (15) und De Waele (22) zu rechnen.

Keibel (58) ist auf die Glaskörperfrage nicht näher eingegangen, sondern äussert sich in seinem kleinen Aufsatz nur über die Herkunft der zelligen Elemente, und lässt die schon damals behauptete fibrilläre Struktur ausser acht. Er bringt die Bildung des Glaskörpers mit den in den Spaltraum zwischen Linse und Augenbecher eindringenden Gefässen in Verbindung,

und hält seine spärlichen Zellen für abgelöste Elemente der Gefässwandungen und Gefässsprossen.

Als der eifrigste Verfechter der Lehre von der bindegewebigen Abstammung kann Cirincione gelten, der innerhalb zehn Jahren wiederholt mit Schrift und Wort für dieselbe eingetreten ist. Zuerst wendete er sich gegen die Auffassung, dass im Stadium der Linseneinstülpung Bindegewebe zwischen Ektoderm und Augenblase vorhanden wäre. Er sieht, vielleicht mit Unrecht, in der Anwesenheit dieser Zwischenlage den primitiven Zustand, der durch das Heranrücken der Augenblase ans Ektoderm vorübergehend gestört wird, wodurch erst der Ektodermkontakt hergestellt erscheint.

Die Bildung des Glaskörpers fällt nach der Ansicht von Cirincione (15) in eine bedeutend spätere Zeit, zu der die fötale Linse schon von allen Seiten mit einer Mesodermlamelle umgeben ist. In dieser Mesodermlamelle treten später Gefässe auf, sei es in loco gebildet durch die mesodermalen Elemente selbst (gefässbildenden Zellen nach Ranvier) oder aber als Sprossen eines schon früher vorhandenen und erst jetzt bis in den Hohlraum der Augenblase gelangten Gefässzweiges. Später verschwinden diese Elemente und der faserige Teil des perilentikulären Mesoblastes; schliesslich bilden sich der Glaskörper und die Netzhautgefässe.

Über die von Cirincione unter der Bezeichnung »Ausfüllungssubstanz« zwischen Linse und Retina beschriebene Materie soll weiter unten von einem anderen Gesichtspunkte aus die Rede sein.

De Waele (22) ist geneigt, den Gefässen eine wichtige Rolle bei der Bildung des Glaskörpers zuzuschreiben. Er kommt zu der Vorstellung, dass die dem Lumen abgewendete Oberfläche der Gefässendothelien die Fibrillen aussendete. Zugleich hat De Waele als neuen Weg für die Invasion des Binde-

gewebes den schmalen, kreisförmigen Spalt zwischen Peripherie des Linsenbläschens und dem Rand des Augenbechers bezeichnet, eine Auffassung, der namentlich von Lenhossék (70) mit grosser Entschiedenheit entgegengetreten ist.

Cirincione ist seiner Ansicht bis zur neuesten Zeit treu geblieben, und verteidigte sie auch gegen das immer mehr anwachsende Tatsachenmaterial der neuesten Glaskörperforschung, die er zu widerlegen trachtet, der er aber tatsächlich gezwungen ist, Konzessionen zu machen. Wie diese Annäherung an die Ansicht neuerer Autoren zu verstehen ist, darauf werde ich an entsprechender Stelle, nach Mitteilung der betreffenden Befunde näher eingehen. Hier sei nur erwähnt, dass Cirincione das erste Vorhandensein des Mesoderms in der sekundären Augenblase für eine Erscheinung hält, an der das Mesenchym nicht aktiv beteiligt ist. Die ersten mesodermatischen Zellen erscheinen zwischen der distalen Oberfläche des Retinalblattes und der Linse, doch ist ihr Verhalten gegenüber der Ausbildung der sekundären Augenblase zunächst vollständig passiv. Linse und das darunter befindliche Mesoderm werden durch Proliferation des freien Randes des Augenbläschens von letzterem umwachsen, und auf diese Weise in den Hohlraum der sekundären Augenblase einverleibt. Erst später soll das sublentikuläre Mesoderm aktiv gegen die Ausfüllungssubstanz vorrücken, dieselbe verdrängen, und um die Linse einen fibrillären, unregelmäfsig konzentrischen Filz bilden. Die Transformation der Zellen zu Fibrillen geht anfangs rege vor sich, wobei die Zellen auf Kosten des praeokularen Mesoderms sich stets erneuern. Sobald der Glaskörper keine Verbindung mit dem Mesoderm mehr hat, endet die erste, oder embryonale Phase seiner Entwickelung.

So wurde die bindegewebige Abstammung von einer ganzen Anzahl von Autoren vertreten, deren Ansichten aber bezüglich des speziellen Modus der Entwicklung etwas auseinandergehen.

Auf einen nicht unwesentlichen Unterschied hat zuerst H. Virchow aufmerksam gemacht (110, p. 770).

Während die Einen das primitive Kopfmesoderm der älteren Autoren für die Bildung des Glaskörpers verantwortlich machen, das passiv durch die Linsenbildung in den Glaskörperraum miteingestülpt wird, handelt es sich nach Annahme der anderen Gruppe, vorwiegend neuerer Forscher, um ein aktives Eindringen adventitiellen Bindegewebes, welches sich den vorrückenden Gefässen zugesellt.

Für die später zur Geltung gelangende Auffassung der Glaskörperfrage scheinen besonders zwei Momente von ausschlaggebender Bedeutung geworden zu sein. Erstens, dass die Anzahl der bindegewebigen Elemente nicht nur bei verschiedenen Spezies, sondern auch bei Angehörigen derselben Form in identischer Entwicklungsperiode eine höchst wechselnde sein kann. Zweitens aber, dass die Fasern des Glaskörpers schon vorhanden sind, bevor noch die Hauptinvasion des Bindegewebes stattgefunden hat.

Mit der neuesten Wendung, welche die Angelegenheit der Glaskörperfrage genommen hat, wird von mancher Seite, vielleicht mit einigem Recht, die viel weiter zurückliegende Arbeit von Kessler (1877) in Beziehung gebracht (61). Er war jedenfalls der erste, der gegen die damals aufkeimende Bindegewebslehre energisch Front machte, und wenn die Zurückweisung seiner Transsudatstheorie auch im höchsten Mafse gerechtfertigt erscheint, ihm kann das Verdienst nicht abgesprochen werden, den Samen des Zweifels gegen die herrschende Lehrmeinung gesät zu haben.

Diese eben erwähnte Wendung trat aber erst zwanzig Jahre später ein, als Tornatola (1897), auf dem XII. internat. Ärztekongress in Moskau die Mitteilung machte, dass der Glaskörper mit der vorübergehenden Invasion des Bindegewebes nichts zu tun habe, sondern aus protoplasmatischen Ausläufern

der embryonalen Retinazellen entstünde (102). Ich verzichte darauf, die näheren Umstände zu schildern, unter welchen die Entdeckung Tornatolas gemacht wurde. Es genügt für uns, festzustellen, dass sie zweifellos vergleichend-histologischen Betrachtungen namentlich wirbelloser Tiere ihr Entstehen verdankt, deren Ergebnisse zunächst auf dem Wege eines Analogieschlusses auch auf Wirbeltiere ausgebreitet wurden.

Für eine derartige Beeinflussung spricht bei Tornatola die Auffassung des Glaskörpers als »Sekretionsgewebe«, sowie die Annahme besonderer »vitreoformativer Zellen« in der Retina: beides Begriffe, die der vergleichenden Entwicklungsgeschichte Wirbelloser entnommen sind.

Durch das Losungswort »ektodermaler Ursprung« war nun schon viel gewonnen, und obzwar Tornatola in der Folge gezwungen war, die Führung seiner Angelegenheit an technisch besser geschulte Forscher abzutreten, kann es nicht bestritten werden, dass die Frage nach der Herkunft des Glaskörpers seinem kühnen Auftreten eine wesentliche Förderung verdankt.

Eine greifbarere Form erhielt die Annahme des retinalen Ursprungs der Glaskörperfibrillen durch die Mitteilungen von Rabl und Fischel. Es handelt sich zwar in beiden Fällen um mehr episodenhaft eingefügte Gelegenheitsbeobachtungen, die aber in Anbetracht des imposanten, sorgfältig behandelten Materials, das den beiden Forschern zur Verfügung stand, entschieden mehr sind, als nur nebenbei miterwähnte Befunde. Rabl erklärt in seiner grundlegenden Linsenarbeit ausdrücklich: »Retina, Zonula und Glaskörper sind rein ektodermale Bildungen und gehören genetisch innig zusammen« (79, pag. 209). Als die Stelle, wo beim Embryo der Glaskörper zur Entwicklung kommt, bezeichnet Rabl die Übergangsstelle der Pars optica retinae in die Pars coeca. — Die Äusserungen Fischels finden sich in seiner Abhandlung über Regeneration der Linse bei Salamander-

embryonen (31, pag. 28). Er beschreibt feine, faserige Fortsätze der Netzhautzellen, besonders ausgeprägt in der schon von Rabl erwähnten Zone. Aus seinen Mitteilungen ist zu entnehmen, dass er geneigt sei, die Netzhaut in ihrer ganzen Ausdehnung mit der Bildung von Glaskörperfibrillen in Beziehung zu bringen, eine Ansicht, die umso gerechtfertigter erscheint, wenn man bedenkt, dass ein Glaskörper schon vorhanden ist, bevor sich noch ein Unterschied zwischen Pars optica und Pars ciliaris retinae bemerkbar macht.

Mit der neuen Auffassung des Glaskörpers als eines ektodermalen Gebildes, hervorgegangen aus basalen Zellausläufern der Retinazellen, ist ein altes Streitobjekt wieder in den Vordergrund des Interesses gerückt, und zwar die Grenzhaut der Retina. Ebenso, wie früher das Vorhandensein einer Zwischenschicht zwischen Linse und Augenblase für die Auffassung des Glaskörpers als eines mesodermalen Gebildes von entscheidender Bedeutung zu sein schien, glaubte man durch Betonung des Vorhandenseins einer besonderen Grenzmembran an der Netzhaut diese neue Lehre der Hyalogenese stürzen zu können. Beide Fragen scheinen noch die weitere Ähnlichkeit zu besitzen, dass man sich bei ihrer Entscheidung möglichst hüten muss, auf Grund von Einzelbefunden, sowie von Bildern, die verschiedenen Stellen der Augenanlage entstammen, ein apodiktisches Urteil zu fällen. Im übrigen verliert die Streitfrage sehr an Bedeutung durch die neuesten Entdeckungen, welche festgestellt haben, dass die Bildung des Glaskörpergewebes in einen viel früheren Zeitraum fällt, als man bisher angenommen hatte (v. Lenhossék), in eine Periode, die dem Zeitpunkt des von mancher Seite behaupteten Auftretens einer besonderen Membrana limitans vorausgeht. Wäre aber eine solche Grenzhaut von Anfang an vorhanden, so ist sie der Entwicklung der Glaskörperfibrille nicht mehr hinderlich, als den Zonulafasern, die nach der Ansicht von Schön (87) und

Terrien (101), die von O. Schultze (89) bekräftigt wurde, auf ähnliche Weise, und dazu in noch bedeutend späterer Zeit aus den Epithelzellen der Pars ciliaris retinae hervorwachsen.

Es dauerte natürlich einige Zeit, ehe sich die neue Lehre der Hyalogenese bis zu einem gewissen Grad von Anerkennung emporringen konnte. In diesen Zeitraum fällt eine neuerliche Arbeit von Tornatola (103), sowie eine von Addario (1). Die Arbeit des erstgenannten italienischen Forschers enthält keine neuen Gesichtspunkte. Sie leidet an dem gemeinschaftlichen Mangel sämtlicher Arbeiten dieses Autors, nämlich an dem Unvermögen, die zweifellos glückliche Entdeckung durch tatsächliche Beweise in Wort und Bild zu stützen. Bemerkenswert ist, dass auch Tornatola nunmehr die Pars ciliaris retinae als Hauptentstehungsort des Glaskörpers bezeichnet, allerdings unter Mitbeteiligung der übrigen Netzhaut. Membrana hyaloidea, sowie Membrana limitans retinae werden für Kunstprodukt erklärt.

Addarios Mitteilungen (1) beziehen sich auf den Erwachsenen, seine Angaben sind demzufolge für die erste Herkunft des Glaskörpergewebes nicht stichhaltig. Er teilt den Orbiculus ciliaris in zwei Abschnitte, einen vorderen und einen hinteren. Aus dem vorderen entsteht die Zonula, aus dem hinteren aber der Glaskörper. Das langsame, aber fortdauernde Wachstum verdanken die Glaskörperfibrillen der Tätigkeit der vor der Ora serrata gelegenen unpigmentierten Epithelzellen des Ciliarkörpers.

Allerdings fehlte es zunächst auch an Widerspruch nicht. Es sind wiederum zwei Italiener, die hier erwähnt werden müssen: Carini (13) und Spampani (95). Ersterer zeigt sich als Vertreter der mesodermalen Abstammung des Glaskörpers, letzterer als Anhänger der verpönten Transusdatslehre.

Die auffallende Beteiligung italienischer Untersucher in der ersten Zeit dieser neuen Periode der Glaskörperforschung lässt sich zunächst darauf zurückführen, dass die Arbeiten Tornatolas mit Ausnahme der ersten Mitteilung in schwer zugänglichen italienischen Zeitschriften publiziert wurden. Durch das ausgezeichnete Referat H. Virchows (110) ist erst die allgemeine Aufmerksamkeit intensiver der Frage zugewendet worden. Ein jeder, der dieses kritische Sammelreferat kennt, und die Erleichterung schon gefunden hat, den der gebotene Überblick über den ganzen Komplex mit der Hyalogenese eng zusammenhängender Fragen mit sich bringt, wird sich wohl in der Anerkennung, die seinem Verfasser gebührt, mir anschliessen.

Daran kann wohl nicht gezweifelt werden, dass für die richtige Beurteilung des histologischen Charakters ebenso, wie der Entwicklung eines beliebigen Organteiles es wünschenswert, ja oft unumgänglich notwendig ist, dasselbe bis in die frühesten Stadien seines Entstehens zurückzuverfolgen. Das Verdienst, dies beim Glaskörper zuerst systematisch getan zu haben, gebührt v. Lenhossék und Van Pée. Die von den beiden letztgenannten Autoren zu Tage geförderten Ergebnisse sind für die Frage der Genese des Glaskörpers von allergrösster Wichtigkeit, und stellen nebst der Entdeckung von der ektodermalen Herkunft der Irismuskulatur und des M. retractor lentis, entschieden die interessantesten Befunde neueren Datums auf dem Gebiete der Augenentwicklung dar.

Überblicken wir vorher noch einmal die oben kurz referierten Angaben früherer Autoren, so sehen wir, dass sie sich ausnahmslos nicht auf die jüngsten Entwicklungsstadien beziehen. Die Anhänger des mesodermalen Ursprungs haben selbstverständlich ihr Augenmerk hauptsächlich Stadien zugewendet, in welchem Produkte des mittleren Keimblattes in Form von Zellen und Gefässen in grösserer Anzahl schon vorhanden

waren, und was nun die Angaben derjenigen Forscher betrifft, die für die ektodermale Herkunft eingetreten sind, so sehen wir, dass auch ihnen zumindest ebenso alte, wenn nicht noch ältere Stadien vorlagen. Rabl z. B. lässt den Glaskörper von »dem Übergang der Pars optica retinae in die Pars coeca« ihren Ausgang nehmen, und sein Ausspruch, hier »tritt . . der Glaskörper zuerst in die Erscheinung«, lässt uns vermuten, dass er die erste Anlage des Glaskörpers in eine relativ späte Epoche verlegt. Zu demselben Resultate führt eine Betrachtung der Arbeiten von Tornatola und Fischel.

Dem entgegen führt uns v. Lenhossék (70) bis in die frühesten Stadien der Augenentwicklung zurück, in der sich die Linsenanlage soeben in Form einer Verdickung des Ektoderms über der Augenblase kenntlich macht. In diesem jungen Stadium finden sich am basalen Zellpol der Linsenplatte eine Anzahl »Basalkegel oder Linsenkegel«, die alsbald zu feinen Fasern auswachsen. »Basalkegel« und die damit zusammenhängenden Fasern waren bis dahin gänzlich unbekannt, sie sind zuerst von v. Lenhossék und kurz nachher unabhängig von ihm durch Van Pée entdeckt und beschrieben worden. Die Gesamtheit dieser Fortsätze bildet die erste Anlage des Glaskörpers.

Die zuerst in Form zarter radiärer Ästchen aus den Ektodermzellen der proximalen Linsenwand hervorbrechenden Fibrillen verästeln sich dann im Laufe der weiteren Entwickelung, und zwar von allem Anfang an nach einem bestimmten, regelmäfsigen Typus, den v. Lenhossék als »kandelaberartig« bezeichnet. Den radiären Fasern gesellen sich zunächst meridional verlaufende, die hintere Linsenfläche in konzentrischen Zügen umkreisende Faserelemente hinzu. Diese ersten, oder primären Meridionalfibrillen senden ihrerseits wieder zahlreiche, starre, geradlinige Radiärfasern nach der Netzhaut. Primäre Radiär- und Meridionalfasern bilden zusammen die vordere Grenz-

schichte des Glaskörpers, die aus letzterem hervorspriessenden sekundären Radiärfasern, von denen alsbald auch sekundäre Meridionalfibrillen ausgehen, werden zum eigentlichen faserigen Glaskörper. Als ein besonderes System von Fibrillen beschreibt v. Lenhossék parallel mit dem Äquator des Auges verlaufende, in sich zurückkehrende Fasern, die er »Latitudinalfibrillen« nennt. Ausserdem finden sich, namentlich in späteren Stadien zahlreiche regellose Ästchen.

Bevor noch der Glaskörper zu dem eben geschilderten komplizierten Fibrillenwerk sich ausgestaltet, stellt sich eine überraschende Erscheinung ein: er wird nämlich von seinem Mutterboden, der Linse abgetrennt. Da v. Lenhossék in keinem Falle eine Verbindung zwischen den von Anfang an im Glaskörperraum vorhandenen Mesenchymzellen einerseits, und den Glaskörperfibrillen anderseits wahrnehmen konnte, und da letztere zwar mit der Cuticula der Netzhaut schon frühzeitig verschmelzen, aber niemals mit den Retinazellen selbst zusammenhängen, sah er sich gezwungen, für das weitere Wachstum und Vermehrung dieses Fibrillenwerkes zu einer Theorie Zuflucht zu nehmen. Er betrachtet von diesem Zeitpunkte an das Gerüst als ein selbständiges Individuum, als ein kernloses, einheitliches Syncytium, ausgerüstet mit den Bedingungen einer in sich selbst begründeten weiteren Entfaltung. Die Vermehrungsweise des Gerüstes hätte man sich demnach so vorzustellen, dass aus den vorhandenen Fibrillen immer neue und neue Seitenäste hervorspriessen, wobei die Fasern ebenso wie die collagenen Bindegewebsbündel oder die elastischen Fasern die Fähigkeit besässen, selbständig Stoffe zu assimilieren, ohne Anschluss an ein anderweitiges kernhaltiges Protoplasma.

Wir werden sehen, dass diese Ansicht vollinhaltlich nicht aufrecht erhalten werden kann, d. h. dass die Fibrillen auch nach der Ablösung von ihrem Mutterboden nicht sich selbst überlassen sind, und dass auch ihre Beziehungen zur Retina in

mehr bestehen als einer bloss sekundären Verschmelzung. Wenn wir aber all' das auch zugeben, so muss anderseits hervorgehoben werden, dass der ersten Entwicklung und Architektonik des Glaskörpergerüstes nirgends, weder zuvor, noch nachher eine so gründliche und anschauliche Darstellung zu Teil geworden ist, wie bei v. Lenhossék. Ich bin der Überzeugung, dass ein Jeder, der sich mit dieser frühen Entwicklungsperiode des Säugetierauges beschäftigt, mit Genuss dieses Werk lesen, und eine Fülle von Anregung daraus schöpfen wird.

Was die Glaskörperfrage selbst anbetrifft, so möchte ich als bleibendes Verdienst v. Lenhosséks festhalten, dass er zuerst auf die Bedeutung der Linse bei der Bildung der Glaskörperfibrillen hinwies, und die Entwicklungsgeschichte des Auges mit den bisher unbekannten Begriffen »Linsenkegel« und »vorderer Glaskörper« bereichert hat.

Van Pée (107) unterscheidet im Glaskörper zwischen epithelialen und mesodermalen Elementen.

Die ektodermalen Bestandteile liefern anfangs Retina und Linse auf gleiche Art, indem sich die gegenüberliegenden basalen Zellteile konisch zuspitzen, und in feine, sich teilende Fasern fortsetzen. Diese Fasern sind auch in späteren Entwicklungsstadien durch ihre ausgesprochen radiäre Anordnung wohl gekennzeichnet. Aus ihnen besteht der »Corps vitré épithelial«.

Als ein zweites System von Fasern beschreibt Van Pée solche, die schon bei sehr jungen Embryonen vorhanden und zu einer lichtbrechenden Membran verschmolzen sind, in der vereinzelte spindelförmige Kerne vorkommen. Diese Membran steht am Rande des Augenbechers mit dem Kopfmesoderm in Verbindung, sie bildet die Anlage des »Corps vitré mesodermique«.

Die weitere Entwicklung gestaltet sich nun derart, dass zunächst die von der Linse herrührenden Fasern kürzer werden,

an Zahl abnehmen und endlich völlig verschwinden, indem sich an der Linse eine deutliche Cuticula anlegt. Während sich die lentikulären Fasern zurückbilden, treten die von der Retina abstammenden Fasern immer mehr in den Vordergrund, sie verlängern sich und erreichen fast die Linse. Um diese Zeit (Schafsembryo von 7—9 mm) bilden die retinalen Fasern fast ausschliesslich den gesamten Glaskörper.

Doch die Herrschaft der retinalen Fasern ist von relativ kurzer Dauer, indem alsbald Zellen aus dem umliegenden Mesoderm eindringen, und im Anschluss an die oben erwähnte fibrilläre Lamelle den eigentlichen Glaskörper, der nach der Ansicht von Van Pée in der Hauptsache mesodermalen Ursprungs ist, aus sich hervorgehen lassen.

Durch die Arbeit von Van Pée, mehr aber noch die von v. Lenhossék ist die Linse im Anschluss an die Glaskörperfrage in den Vordergrund des Interesses gerückt, und es ist klar, welch' tiefen Eindruck es machen musste, als C. Rabl, der Bearbeiter und gründliche Kenner der Linsenentwicklung das Wort ergriff und gegen die Lenhosséksche Lehre eintrat.

Wie bekannt, haben sowohl v. Lenhossék als Van Pée auf eine Abbildung im Rabl'schen Werk (97, Taf. I, Fig. 5) hingewiesen, an der einige »Basalkegel« und damit zusammenhängende Fasern zu sehen sind. Dieser Befund wird im Text selbst nirgends erwähnt, zeigt aber, da die Abbildung des Autors eigener Hand entstammt, dass schon Rabl die Fortsätze der Linsenzellen gesehen hat. [Nicht beschrieben, wie H. Virchow in seinem Referate (111, pag. 857) irrtümlicherweise angibt].

In seiner kleinen Arbeit (80) gibt nun Rabl zu, dass diese Linsenfasern grössere Beachtung verdienen, als er ihnen ursprünglich geschenkt habe, meint jedoch, dass der von ihnen gebildete »perilentikuläre Faserfilz« mit dem Glaskörper nichts zu tun hätte, sondern ausschliesslich dazu diene, »um das Rete vasc. lentis an der Linse festzuhalten«. Er stützt diese neue

Ansicht mit der allerdings nicht zutreffenden Annahme, dass diese Einrichtung, ebenso wie die gefässhaltige Linsenkapsel eine Besonderheit der Säugetierlinse bilde, und ausserdem bei diesen auch an der vorderen Seite der Linse auftrete, wo sie seiner Meinung nach mit der Bildung des Glaskörpers in keinerlei Beziehung gebracht werden könne.

Er führt noch gegen die v. Lenhossékschе Lehre an, dass die ihr zu Grunde liegende Annahme eines kernlosen Syncytiums, das sich selbst ernährt und selbständig wächst, mit unseren histiogenetischen Erfahrungen unvereinbar sei. Der Glaskörper ist bei sämtlichen von ihm untersuchten Spezies ausnahmslos retinalen Ursprungs, seine Fasern treten bei Wirbeltieren an einer beschränkten Stelle auf, später entstehen sie jedoch von der ganzen Retina aus, was namentlich für Säugetiere gilt. Wir werden sehen, dass Rabl sich in dieser Beziehung mit allen übrigen Autoren in einen Gegensatz stellt, nach deren Meinung die ersten Fasern an der ganzen Oberfläche der Retina entspringen, und erst später, mit Ausbildung einer Pars ciliaris retinae auf letztere allein beschränkt werden.

Zugleich lud Rabl die zwei gründlichsten Untersucher des Glaskörpers, v. Lenhossék und Van Pée ein, ihre Präparate auf der siebzehnten Versammlung der »Anatomischen Gesellschaft« in Heidelberg (1903) zu demonstrieren, wobei er ein Gleiches zu tun versprach. v. Lenhossék konnte dieser Einladung infolge äusserer Umstände nicht Folge leisten, und so ist die Glaskörperfrage in seiner Abwesenheit, jedoch unter reger Beteiligung zahlreicher Forscher diskutiert worden.

Als Hauptereignis kann wohl die Stellungnahme Köllikers gelten, der entsprechend den neuen Errungenschaften der Glaskörperforschung sich genötigt sah, die Lehre von der rein mesodermalen Entstehungsweise, deren Mitbegründer er war, definitiv aufzugeben. Ich habe seine Ansicht schon am Ein-

gange meiner Literaturübersicht kurz skizziert, und will an dieser Stelle neben dem Vortrage (67) des hochverdienten Forschers auch die darüber handelnde ausführliche Arbeit (68) mitberücksichtigen, wohl eine der letzten, die er schrieb.

Vor allem möchte ich hier aussprechen, dass die Ansicht Köllikers, dem Anscheine nach, sich nicht auf Schnitte stützt, die in lückenloser Reihenfolge von Stadium zu Stadium direkt ad hoc angefertigt worden sind, sondern nur auf allerdings zum Teil recht gut konservierte Sammlungspräparate. Nur dadurch ist es uns verständlich, dass dem ausgezeichneten Forscher die ganze, für die Glaskörperentwickelung so wichtige Periode des lentikulären Faserfilzes entgehen konnte. Vereinzelte Fasern, die von Linsenzellen ausgingen, hat auch Kölliker beobachtet; doch der Sprung von Fig. 1 und 2 (Primitive Augenblase eines Schafembryo von 6 mm) zu Fig. 3 (Ein Teil der Augenanlage eines Schafembryo von 10 mm Länge) ist so gross, das dazwischen liegende, durch keinerlei Abbildung erläuterte Intervall für die Glaskörperfrage aber von so eminenter Wichtigkeit, dass die Stichhaltigkeit der Köllikerschen Ansicht dadurch wesentliche Einbusse erleidet.

In die von Kölliker übersprungene Periode fällt nach von Lenhossék die ganze Entwickelung des Glaskörpers, von der ersten Anlage der Basalkegel, bis zur vollständigen Ausbildung des perilentikulären Faserfilzes und dessen Ablösung von der Linse. Es kann uns also nicht wundern, dass Kölliker nicht nur die Lenhossék'sche Ansicht vollständig verwirft, sondern auch die durch den letztgenannten Forscher entdeckten Tatsachen ganz falsch beurteilt. Er sagt zum Beispiel in der Erklärung zu Fig. 2 bezüglich der Zellen, die zwischen der ersten Anlage der Linse und der äusseren Lamelle der primitiven Augenblase vorhanden sind, dass sie, »zum Teil durch Zacken mit der tiefen Lage der Epidermiszellen der Linsenanlage sich verbinden, ein Verhalten, das v. Lenhossék veranlasst hat,

von Glaskörperfasern der Linsenanlage zu reden«. Betrachten wir die zu dieser Beschreibung gehörige Abbildung, so müssen wir sagen, dass Kölliker von den Bildern, die Lenhossék dazu führten, die Linse für die Bildung des Glaskörpers verantwortlich zu machen, wohl keinerlei Vorstellung hatte.

Dieser schroff ablehnende Standpunkt offenbart sich auch im III. Punkte der Zusammenfassung seiner Anschauung über den Glaskörper, in welchem Kölliker rundweg erklärt: »Ein lentikulärer Glaskörper (v. Lenhossék) existiert nicht«. Weiter oben im Text (68, pag. 6) wendet er sich auch gegen Rabl, der für gewisse Spezies das Vorhandensein des v. Lenhossékschen Fasersystems, sowie die spätere Trennung desselben, von der Linse bestätigte, auf der anderen Seite aber ganz bestimmt sich der Lehre von Tornatola über die Beteiligung der Retina an der Bildung des Glaskörpers anschloss, indem er sagt: »Den Widerspruch, der in diesen Darstellungen C. Rabls liegt, vermag ich nicht zu lösen. Auf der einen Seite bestätigt er v. Lenhosséks Schilderung des lentikulären Fasernetzes, während er auf der andern die Bildung des Glaskörpers von der Retina aus behauptet!«

Kölliker fasst nunmehr den Glaskörper als eine wesentlich ektodermale Bildung auf, der jedoch während seiner Entwicklung auch mesodermale Bestandteile enthält. Der ektodermale oder retinale Glaskörper stammt einzig und allein von der Retina und zerfällt in einen retinalen oder primitiven Abschnitt im engeren Sinne, und einen ciliaren. Der Übergang von einem Abschnitt zum anderen vollzieht sich derart, dass die Pars optica retinae von der Papille beginnend allmählich die Fähigkeit verliert, Glaskörperfäserchen zu bilden, während mit Entstehung der Pars coeca s. ciliaris retinae dieser letztere Teil die Bildung der Fibrillen allein übernimmt. Der reife Glaskörper ist ausschliessliches Produkt der Stützzellen dieses Netzhautbezirkes. — Der mesodermale Glaskörper entsteht im Anschluss an die

Fig. 1.

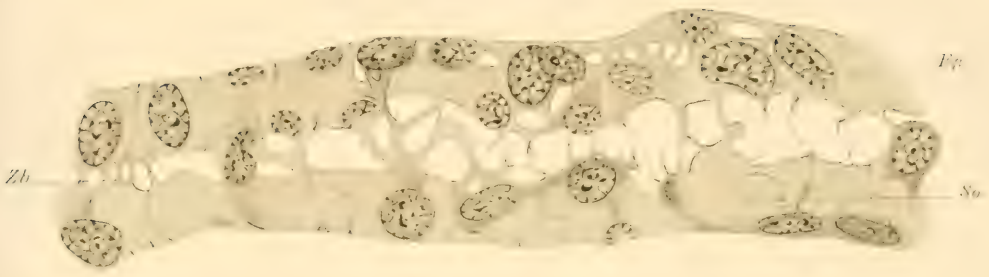

Fig. 2.

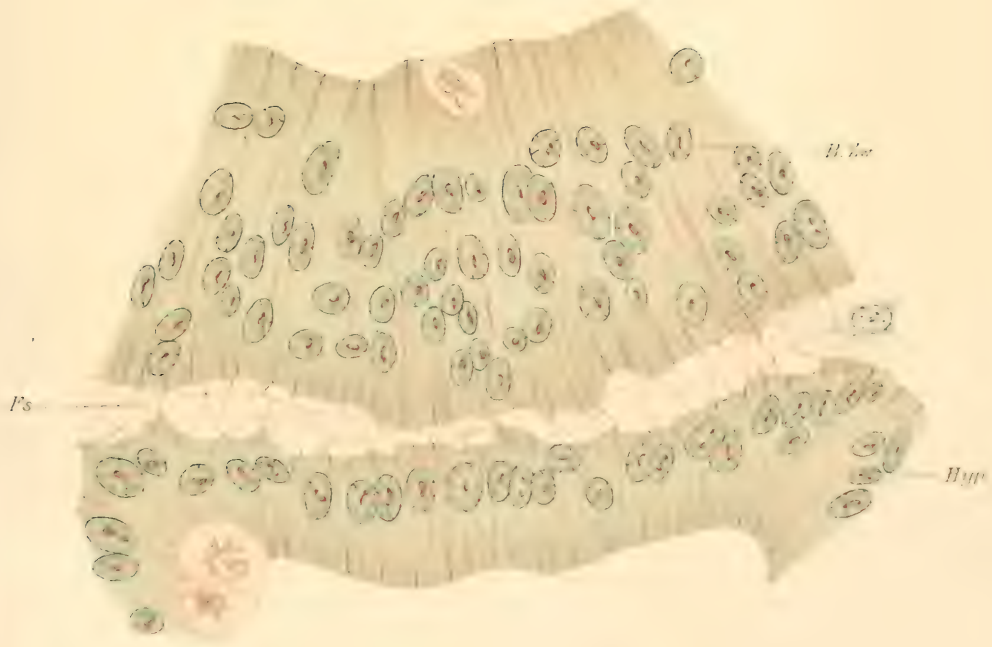

Verlag v. J. F. Bergmann, Wiesbaden.

Fig. 3.

in den Glaskörper eindringenden Gefässe, und findet sich daher nur bei Geschöpfen, bei denen im Embryo Gefässe im Augeninnern vorhanden sind. Seine Bedeutung ist verschieden, je nach dem Grade der Ausbildung, den die Gefässe des Glaskörpers erreichen. Er ist am üppigsten bei Embryonen mit echten Vasa hyaloidea, bei denen sich der mesodermale Abschnitt des Glaskörpers mit dem retinalen vermengt, so dass ein Mischgewebe entsteht, das neben Blutgefässen, Hüllen derselben, selbständigen Bindesubstanzzellen und Fasergewebe der Bindesubstanz, wesentlich echte Glaskörperfasern führt.

Der nächste im Vortrag war Cirincione (16), der die Sache des mesodermalen Ursprungs vertrat. Seine Ansicht über die Genese des Glaskörpers habe ich weiter oben schon mitgeteilt, hier will ich nur auf einige seiner Äusserungen eingehen, die mir der Mühe wert erscheinen, noch näher besprochen zu werden.

Ich habe betont, dass Cirincione sich gezwungen sah, der Lehre von der ektodermalen Abstammung gegenüber Konzessionen zu machen. Diese Konzessionen sind zweierlei Art. Erstens unterscheidet er nunmehr auch zwischen einzelnen Stadien, und zwar einer Phase, die man embryonale Bildung des Glaskörpers nennen kann, und einer zweiten, oder fötalen Entwicklung, in der die Bildung der Glaskörperfibrillen nicht nur von den spärlichen Mesodermzellen aus geschieht, die im Glaskörperraum sich befinden, sondern auch von den Retinazellen, vor der Ora serrata. Er meint jedoch, dass die Annahme einer Beteiligung dieser Fibrillen an der Glaskörperbildung die Auffassung des Glaskörpers als eines mesodermatischen Gebildes nicht beeinträchtigt.

Ich wende mich zu dem zweiten Punkt, in dem die Auffassung Cirinciones eine Änderung erfahren musste. Sie betrifft die Zusammensetzung und die Bedeutung seiner »Ausfüllungssubstanz«. — Die Entwicklung des Glaskörpers wird

nach der letzten Ansicht dieses Autors eingeleitet durch eine Ausfüllungssubstanz, welche ein Produkt der Retina und der Linse ist. Der fibrilläre Teil ist gebildet aus den Fortsätzen des Protoplasmas der oberflächlichen Elemente, sowohl des distalen Retinalblattes, als der Linse. Diese Ausfüllungssubstanz ist aber keineswegs der Keim zur Entwicklung des Glaskörpers; sie verschwindet in demselben Mafse, als die mesenchymatischen Elemente und Fibrillen in die Höhle der sekundären Augenblase vordringen, um den Glaskörper zu bilden.

In der Diskussion (16, pag. 64) kehrt er nochmals auf diese Frage zurück, und meint, das Hauptargument für den ektodermalen Ursprung des Glaskörpers bilde jene Substanz, welche von Lenhossék und Van Pée während der Bildung der sekundären Augenblase zwischen Linse und Retinalblatt beschrieben haben. »Ich erlaube mir zu bemerken,« — sagt Cirincione, — »dass diese Substanz von mir in meiner Arbeit „Capsula perilenticularis" in einem Kapitel, betitelt „Die Ausfüllungssubstanz hinter der noch nicht vom Ektoderm abgeschnürten Linse" eingehender beschrieben wurde. Ich erkannte in dieser Substanz einen homogenen und einen fibrillären Teil (pag. 17), ich legte die Gründe dar, warum sie nicht als mesodermales Gewebe (wie Lieberkühn, Van Bambeke, Ciaccio behaupten) zu betrachten wäre, und fügte hinzu, dass diese Substanz bestimmt sei, den Raum zu erfüllen, welcher zwischen der Linse und dem distalen Retinalblatte während der Linseneinstülpung zur Bildung kommt (da natura abhorret a vacuo) und ich legte auch dar, dass diese Ausfüllungssubstanz in dem Mafse des Eindringens des Mesoderms in den Glaskörperraum verschwindet«.

Die Abscheu der Natur vor dem leeren Raum spielt eine grosse Rolle in der Argumentation Cirinciones, und es erscheint demnach, als wäre ohne diese Ausfüllungssubstanz zwischen Linse und distaler Wand der Augenblase ein »Vacuum«

vorhanden. Ich glaube nicht, dass eine derartige Ansicht ernstlich erwogen werden muss, vielmehr kann man wohl annehmen, dass dieser Raum ebenso, wie alle anderen Gewebslücken im Embryo durch lymphatische Flüssigkeit gleichmäfsig erfüllt wird.

Was nun den Ausspruch Cirinciones betrifft, dass es sich bei v. Lenhossék und Van Pée um dieselbe Substanz handle, die er seinerzeit als »Ausfüllungssubstanz« beschrieben hat, so ist er entschieden in einem Irrtum befangen.

Blättern wir an der angegebenen Stelle nach (15, pag. 17), so finden wir folgende Angaben vor: Es handelt sich um die Beschreibung, die Van Bambeke, Kölliker und Ciaccio von menschlichen Embryonen gaben, bei denen das Mesoderm in Form einer Tasche hinter der Linse vorhanden war, und die nach der Ansicht dieser Forscher erste Anlage des Glaskörpers bildet. Nach der Meinung von Cirincione ist das von den erwähnten Autoren beschriebene »Gewebe« identisch mit der bei unvollkommen erhaltenen Embryonen den Medullarkanal, wie auch den Raum zwischen Medullarrohr und Mesoderm ausfüllenden, bald homogenen, bald faserigen, mit Carmin ziemlich gut sich färbenden Substanz. Verf. ist weit davon entfernt, in diesem Gerinnsel ein Gewebe, etwa Mesoderm, zu sehen. »Ich wiederhole daher« — sagt er pag. 17, — »was Kölliker, Van Bambeke, Ciaccio u. s. w. als Anlage des menschlichen Glaskörpers angesehen haben, ist nichts weiter, als ein zufälliges pathologisches Produkt«.

Daraus folgt, dass die seinerzeit von Cirincione beschriebene »Ausfüllungssubstanz«, die er ja selbst für Kunstprodukt erklärt, mit dem von v. Lenhossék und Van Pée entdeckten komplizierten Fasergerüst nicht identisch ist, sondern bloss lokale Beziehungen teilt.

Bei der diesen Vorträgen folgenden Diskussion zeigte es sich, dass man von einer allgemein befriedigenden Lösung

noch weit entfernt war. Der Kölliker'sche Vorschlag, der ja vielleicht als eine Art Ausgleich aufgefasst werden konnte, trug dem greisen Forscher nur die etwas ironische Bemerkung von seiten Cirinciones ein: »Der Altmeister A. von Kölliker hat niemand unzufrieden gelassen, indem er den ektodermalen, sowie den mesodermalen Ursprung annimmt«.

Überaus zahlreich zeigten sich die Anhänger der mesodermalen Abstammung des embryonalen Glaskörpers, ohne dass von ihnen wesentlich neue Momente ins Feld geführt wurden. Der Versuch, auf Grund der Erfahrung, dass bei pathologischen Prozessen mesodermale Gewebe (Knochen, Fettgewebe) im Augeninnern vorkommen, für die mesodermale Natur des Glaskörpers zu stimmen (Waldeyer, Beneke), kann nicht als geglückt bezeichnet werden. v. Ebner hat gegen eine derartige Auffassung sofort geltend gemacht, dass solche pathologische Vorkommnisse keineswegs dafür sprechen, dass der Glaskörper aus mesodermalen Anteilen hervorgehe. Für das Zustandekommen von Verknöcherungen und anderen bindegewebigen pathologischen Bildungen genügt vielmehr vollständig jener bindegewebige Anteil, der die Gefässe begleitet, und unter besonderen Umständen noch später bestehen bleiben kann.

Wir können gleich hinzufügen, dass Verknöcherungen etc. zumeist in hochgradig pathologisch veränderten Bulbi vorkommen, und dass Beobachtungen an vollständig lückenlosen Serien erwünscht sind für den Nachweis, ob irgendwo ein Zusammenhang mit der Chorioidea bestanden habe, oder nicht.

Interessante Aufschlüsse ergaben die Untersuchungen von A. Haemers (38) über die Regeneration des Glaskörpers, die er auf Anregung seines Lehrers Van Duyse unternommen hat. Als Einleitung gibt Haemers eine kurze Schilderung der normalen Entwicklung, und kommt zu dem Schlusse, dass

anfangs Linse und Retina auf gleiche Art Fasern aussenden, später jedoch beschränkt sich die Bildung der Glaskörperfasern ausschliesslich auf letztere. Die Abbildung, die Haemers von dem 10 Tage alten Kaninchen gibt, bei welchem die Fasern des epithelialen Glaskörpers in Form von zahlreichen Interzellularbrücken zwischen Linsenbläschen und distalem Blatt der Augenanlage vorhanden sind, ist eins der besten Bilder, das wir von diesem wichtigen Stadium besitzen. Das spätere Wachstum sowohl, wie die Regeneration des Glaskörpers geht von den Stützelementen der Retina aus; das Glaskörpergewebe ist daher der Neuroglia gleichzusetzen.

Ich will nicht unerwähnt lassen, dass H. Fuchs in seiner ausführlichen Arbeit über die Entwicklung der Augengefässe des Kaninchens (37) einige Seiten der Glaskörperfrage widmet. Fuchs steht vollständig auf dem Köllikerschen Standpunkt, indem er verschiedene Perioden in der Entwicklung unterscheidet. Eine Abweichung ist nur darin zu verzeichnen, dass er im Stadium des primitiven Glaskörpers Fäserchen auch an den Basalteilen der Linsenzellen beschreibt. Was den Faserverlauf in diesem Stadium anbelangt, so befindet sich Fuchs in Übereinstimmung mit den v. Lenhossékschen Abbildungen. Hingegen sieht er ganz bestimmt Fasern auch vom retinalen Blatt ausgehen. Die einzige Zeichnung, durch die Fuchs seine Ansicht stützen will (Fig. 34, Taf. 11/12) entspricht einem ganz peripherischen Schnitt durch die Augenblase, der nur eine Kuppe der Linsenanlage getroffen hat, und lässt somit viel an Klarheit zu wünschen übrig.

Dieses Fasergeflecht entspricht jedoch nach Fuchs nicht der ersten Anlage des definitiven Glaskörpergewebes; es ist vielmehr von sehr kurzem Bestand. Ob er dasselbe mit Cirincione lediglich als Ausfüllungsmasse auffast, darüber sagt Fuchs nichts genaueres aus, und begnügt sich damit zu konstatieren, dass es wohl geeignet ist, »die Untersuchung zu verwirren«.

Sobald nun Gefässe im Glaskörperraum erscheinen, wird das Geflecht unterbrochen; dort, wo eine Kapillare oder ein grösserer Gefässzweig auftritt, müssen natürlich die Fasern schwinden, und sie treten jetzt von dieser oder jener Seite an die Gefässwand heran.

Auf die Frage, was aus dem ursprünglichen Geflechte, das von dem innern Blatte des Augenbechers herstammt, geworden ist, hat Fuchs die Antwort: Es ist verschwunden, allem Anscheine nach durch die inzwischen massenhaft ausgebildeten Glaskörpergefässe zerstört. An seiner Stelle findet man recht zahlreiche Fibrillen, die ohne Zweifel von mesenchymatischen Zellen herrühren. Als Unterschied zwischen den mesodermalen Fibrillen und jenem ursprünglichen Fasergeflecht dient der Umstand, dass letzteres eine überaus regelmäfsige Anordnung aufwies, was bei den mesodermalen Fasern durchaus nicht der Fall ist, und so sind beide auf den ersten Blick zu unterscheiden.

Andere Beweise für den Untergang des primitiven Fasergeflechtes werden nicht erbracht, und eine Möglichkeit für die Identität der regellosen Fasern mit jenem früheren schönen Fasergerüst zieht Fuchs überhaupt nicht in Erwägung.

Aber auch diese neuen Fibrillen haben nach Fuchs mit dem eigentlichen Glaskörper nichts gemein, und er sagt ausdrücklich: »Bis zu welcher Entwicklungsperiode man diese mesenchymatischen Fibrillen antrifft, kann ich nicht sagen. Es ist aber zu vermuten, dass sie so lange vorhanden sind, als die Glaskörpergefässe bestehen. Aber mit dem Glaskörpergewebe haben sie nichts zu tun«.

Die Untersuchung an älteren Embryonen zeigte nämlich, dass mit Ausbildung einer Pars ciliaris retinae zahlreiche Zellen an ihrem basalen, d. h. dem Glaskörperraume zugekehrten Ende

Fortsätze entwickeln, welche samt und sonders in ihrem Verlaufe gegen die Tiefe des Glaskörperraumes gerichtet sind. Sie bilden den definitiven Glaskörper, der nach der Meinung von Fuchs ausschliesslich retinalen Ursprungs ist.

Überblicken wir noch einmal die soeben geschilderten Ansichten über die Herkunft des Glaskörpers, so müssen wir wohl zugeben, dass es schwierig erscheint, einen Modus für seine Entstehung auszudenken, der nicht bereits von irgend einer Seite genannt worden ist; trotzdem vermissen wir eine solche Deutung, durch welche sämtliche Schwierigkeiten beseitigt, alle Gegensätze ausgeglichen, alle Irrtümer aufgeklärt wären. Kurzum, eine wirkliche Lösung der Glaskörperfrage gibt es noch immer nicht.

Wohl aber haben die zahlreichen Untersuchungen, namentlich diejenigen neueren Datums, eine Fülle wichtiger Tatsachen aufgedeckt, deren Kenntnis uns befähigt, um den ungelösten Punkt herum immer engere Schranken zu ziehen.

Aus dem Grunde halte ich es für zeitgemäfs, hier einmal alle jene Angaben aufzuzählen und festzuhalten, die unbedingt sichergestellt sind, und auf die man bei der Lösung der Frage getrost bauen darf.

Eine solche Tatsache bildet unzweifelhaft die Erfahrung, dass die Zahl der Mesodermzellen, welche im Glaskörperraum liegen, ausserordentlich verschieden gross ist, dass sie verschieden gross ist bei nahe verwandten Formen, und verschieden gross, ohne jede Rücksicht auf das Volumen des zukünftigen Glaskörpers. Darauf hat zuerst C. Rabl (80) aufmerksam gemacht, als auf einen Umstand, der in ihm Zweifel an der alten Lehre vom mesodermalen Ursprunge des Glaskörpers wachrief. Unter den Selachiern z. B. ist die Zahl der

Mesodermzellen eine äusserst geringe bei den Squaliden, eine recht grosse bei den Rajiden. Unter den Säugetieren weisen das Kaninchen und Schwein eine verhältnismäfsig geringe Zahl von Mesodermzellen im Glaskörperraume auf, während diese beim Schaf und Menschen eine viel grössere ist.

Daraus können wir zunächst, dem Vorgange Rabls folgend, den Satz ableiten, dass die Ausbildung des Glaskörpers in keinerlei Verhältnis steht zur Anzahl der vorhandenen mesodermalen Elemente.

Es kann weiterhin für eine Anzahl weit entfernter Formen des Tierreiches mit Bestimmtheit angenommen werden, dass bei ihnen sowohl die Retina, als in frühen Stadien auch die Linse die Fähigkeit besitzt, an den einander zugekehrten basalen Teilen der Zellen faserige Fortsätze zu bilden. So lange zwischen Linsenverdickung und lateraler Augenblasenwand nur ein ganz schmaler Spaltraum vorhanden ist, stellen diese Fäserchen ein System von feinen radiär gestellten Brücken von Zelle zu Zelle dar, zunächst, ohne dass sie sich mit einander in Verbindung setzten. Hand in Hand mit der Entwicklung der gesamten Augenanlage, mit der auch eine Vertiefung des Glaskörperraumes einhergeht, bilden sich zahlreiche Seitenäste, die senkrecht auf die ursprünglich radiäre Richtung gestellt sind, und ein zweites Hauptsystem konzentrischer Fäserchen darstellen. Die Bildung der Fasern hört niemals vollständig auf, doch wechselt der Ort ihrer höchsten Intensität mit fortschreitender Entwickelung. So lange die Linse noch nicht abgeschnürt wird, ist sie es, die unsere Aufmerksamkeit durch mächtig entwickelte Basalkegel auf sich lenkt. Der Ausbildung lentikulärer Fasern setzt die Cuticula lentis ein rasches Ende. In der darauffolgenden Zeit ist die ganze distale Oberfläche des Augenbechers noch Bildungsstätte der Fasern. In dem Mafse, als sich ein Unterschied zwischen Neuroblasten und Spongioblasten bemerkbar macht, reduziert sich die Faserbildung

auf letztere und wird endlich nur noch auf die Stelle beschränkt, wo die Stützzellen in der Überzahl sind, nämlich auf die Gegend der späteren Ora serrata.

Ich habe absichtlich die zeitliche Kontinuität in der Bildung der Fasern hervorgehoben, wie es noch von keiner anderen Seite her geschehen ist, um zu zeigen, dass wir nicht berechtigt sind, allein auf Grund der Ursprungsstätte der Fasern, verschiedene genetische Abschnitte in der Glaskörperentwicklung anzunehmen, und etwa zu behaupten, dass einer dieser Abschnitte mehr mit dem definitiven Glaskörper zu tun hätte, als der andere. Ich glaube, dass gegen die Annahme der kontinuirlichen Faserbildung, wie ich den hier ausgesprochenen, auf gründliche Erwägung aller diesbezüglicher Angaben gestützten Satz in einen Ausdruck zusammenfassen will, nichts eingewendet werden kann.

Durch diese Annahme der zeitlichen Kontinuität in der Entwicklung der Glaskörperfibrillen, ist die bisher ganz ausserhalb stehende Theorie des „lentikulären Glaskörpers« (v. Lenhossék) mit aufgenommen in die Reihenfolge der unserem Satze zu Grunde liegenden Phasen der Glaskörperentwicklung.

Wir haben erkannt, dass zwischen sogenanntem lentikulärem und retinalem Glaskörper kein prinzipieller, sondern nur ein rein zeitlicher Unterschied vorhanden sein kann, indem die anfangs an der Linse rege vor sich gehende Faserbildung mit Auftreten einer Cuticula aufhört, auf die Retina allein übertragen, und von dieser weitergeführt wird, bis sie endlich durch fortschreitende Differenzierung der nervösen Elemente, auf den blinden Teil sich beschränken muss.

Zur Annahme von drei Abschnitten in der Glaskörperentwicklung (v. Kölliker), hat der Umstand Veranlassung gegeben, dass die zeitliche Kontinuität in der Bildung der Glaskörperfibrillen durch das Eindringen von geformten mesodermalen

Elementen scheinbar unterbrochen wird. Die beiden Beobachtungen, dass erstens mit dem Auftreten dieser neuen Bestandteile das zierliche Fasersystem (bei Säugetieren) verschwindet, und dass zweitens der Zusammenhang dieser mehr oder weniger regellos verlaufenden Fibrillen mit den Mesenchymzellen über jeden Zweifel erhaben ist, veranlassten Kölliker, von einem interimistischen mesodermalen Abschnitt in der Glaskörperentwicklung zu sprechen. Ich muss aber betonen, dass für eine etwaige Degeneration des ursprünglichen Faserwerkes ebenso wenig tatsächliche Anhaltspunkte vorhanden sind, als dafür, dass die mit den Mesenchymzellen teilweise zusammenhängenden Fibrillen von diesen mitgebracht, oder an Ort und Stelle gebildet worden sind.

Vielmehr deutet alles darauf hin, dass jenes schöne Fasergerüst, das als der sogenannte primitive Glaskörper den engen Spaltraum zwischen sich bildender Linse und distaler Wand des Augenbechers ausfüllt, durch eindringende mesodermale Elemente seine Regelmäfsigkeit wenigstens für unser Auge einbüsst, wie das kunstvolle Spinnnetz durch ein Insekt zerstört wird, das sich in ihm verfängt; es verschwindet aber nicht tatsächlich.

Somit beschränkt sich die Glaskörperfrage auf das Problem der Bedeutung der mesodermalen Elemente, bezw. auf die Feststellung eines etwaigen organischen Zusammenhanges zwischen den kontinuirlich sich bildenden ektodermalen Fasern einerseits und den Produkten des mittleren Keimblattes anderseits. Dass solche Verbindungen mit den axialen Gebilden des Glaskörperraumes in späteren Stadien tatsächlich vorhanden sind, ist bekannt, und ich werde an entsprechender Stelle die darauf bezüglichen Angaben erwähnen. Die Bedeutung solcher Verbindungen ist zuerst von Hans Virchow richtig erfasst worden, als er frug: »Wenn, wie es jetzt heisst, der Glaskörper ektodermaler Herkunft ist, so erhebt sich das Problem, wie

eine ektodermale Formation mit dem Mesoderm in feste Verbindung tritt«.

Für das Glaskörpergewebe selbst ist der Gedanke andeutungsweise schon bei v. Kölliker vorhanden, der den mesodermalen Abschnitt des Glaskörpers mit dem retinalen sich derart vermengen lässt, dass ein »Mischgewebe« resultiert (68, pag. 13) und bei Froriep, der die Bindegewebszellen, welche in Begleitung des Blutgefässes in der Höhle des Augenbechers erschienen, mit den Fibrillen des primitiven Glaskörpers aufs innigste sich verbinden lässt, so »dass eine neue Gewebseinheit, der definitive Glaskörper, aus ihrer Verbindung entsteht« (36, pag. 244).

Unter einer solchen »Verbindung« ektodermaler Elemente mit den Derivaten des mittleren Keimblattes zu einem neuen Gewebe, ist jedoch weder im Sinne Kölliker's, noch in dem Froriep's eine wirkliche gewebliche Vereinigung zu verstehen. Das durch die Lehre von der Spezifität der Keimblätter geschaffene Vorurteil lässt den blossen Gedanken einer innigen, protoplasmatischen Verbindung zwischen Produkten verschiedener Keimblätter nicht aufkommen.

Und doch kommen die beiden hochverdienten Forscher fast so weit, die Schranken dieses Vorurteils im Anschluss an die Glaskörperfrage umzustürzen. Beobachtungen sind auf Beobachtungen gehäuft worden; es liegen uns nunmehr eine grosse Anzahl gewissenhafter Angaben vor; noch ist aber an einen Ausgleich der Gegensätze nicht gedacht worden. Hier klafft ein Spalt in der Glaskörperforschung, den zu überbrücken nur mit der Gewinnung eines neuen Gesichtspunktes möglich sein wird.

»Ich denke nicht, dass der Glaskörper ein Gewebe sei, welches mit einem anderen sich vergleichen lässt«, sagt Cirincione in seiner Entgegnung an v. Ebner. — Demgegenüber wiederhole ich, was ich schon eingangs verkündet

habe, dass die Glaskörperfrage nicht am Auge allein zur Entscheidung gelangen wird, dass sie nur einen Teil bildet des grossen, einwandsfrei noch nicht gelösten Problems von der Herkunft der fibrillären Zwischensubstanz des Mesenchyms.

Die Beziehungen zwischen diesen beiden Fragen aufzudecken, und dadurch vor allem eine Lösung der Glaskörperfrage anzubahnen, ist Gegenstand meiner Arbeit.

Ich habe mich bemüht, das zu dieser Arbeit benutzte Material mit der grössten Genauigkeit und Umsicht zu behandeln. Da es sich um die Feststellung von Interzellularbrücken und anderer feinster protoplasmatischer Verbindungen handelte, so ist es klar, dass die Hauptschwierigkeit auf technischem Gebiete lag.

Zur Untersuchung gelangten ausser überaus zahlreichen Schnittserien von Teleosteern und Sauropsiden auch eine grosse Anzahl von Amphibien- und Säugerserien (Kaninchen, Katze, Hund, Mensch). Diese Serien sind fast ausschliesslich direkt für diese Untersuchungen bereitet worden und die Schnitte, auf die ich mich bei den folgenden Beschreibungen stütze, gehen in die Tausende. Ich halte es nicht für überflüssig, dies zu betonen, schon um der etwaigen Annahme vorzubeugen, als handelte es sich bei meinen Ausführungen um Gelegenheitsbeobachtungen, die man an jeder beliebigen Sammlungsserie nachprüfen kann.

Über die Art und Weise der Behandlung will ich dem in einer früheren Arbeit (99) bereits Gesagten noch folgendes hinzufügen.

Für die jüngeren Stadien scheint nebst der Wahl einer passenden Fixierungsflüssigkeit auch hauptsächlich die Fixierungsdauer von grosser Wichtigkeit zu sein. Die richtige Zeitdauer für die Fixierung zu treffen ist nicht leicht und bedarf stets

einer nachträglichen Beurteilung unter dem Mikroskop. Dabei ist die Gefahr einer Überfixierung mit ihren nachteiligen Folgen, wie Schrumpfung und körniger Zerfall der Fasern, stets eine grössere, als die der Unterfixierung. Bei jungen Stadien z. B. kann der Aufenthalt in der Fixationsflüssigkeit oft nicht kurz genug bemessen werden (1 bis mehrere Minuten). Unter Berücksichtigung dieser Kautelen habe ich mit den drei von mir hauptsächlich benutzten Fixierungsflüssigkeiten: Flemmingsches Gemisch, Zenkers Flüssigkeit und v. Lenhossékscbe Lösung fast immer gute Resultate erzielt. Die letzterwähnte Flüssigkeit ist von v. Lenhossék im Jahre 1898 in seiner Arbeit über Spermatogenese (69) angegeben. Es ist ein Sublimat-Alkohol-Eisessig-Gemisch, das die genannten Bestandteile in folgendem Verhältnis enthält:

Konzentrierte Sublimatlösung (in 1 %iger Kochsalzlösung gelöst)	75 Teile
Absoluter Alkohol	25 „
Eisessig	5 „

Bezüglich der weiteren Behandlung und Einbettung verweise ich auf die technische Auseinandersetzung in meiner früheren Arbeit: »Histiogenetische Untersuchungen etc.« (99). Hier möchte ich nur noch darauf aufmerksam machen, dass es oft von grossem Vorteil ist, zur Einbettung Paraffin mit niedrigem Schmelzpunkt (46°) zu nehmen und den Aufenthalt im Thermostaten möglichst zu verkürzen. Der schädliche Einfluss höherer Temperaturen auf die feinste Struktur der Gewebe war gerade bei diesen Versuchen überaus auffallend. Ich möchte an dieser Stelle einen kleinen Kniff mitteilen, den Dr. Albert Freiherr v. Kittlitz ersonnen hat und dessen wir uns seitdem hier im Laboratorium, namentlich für grössere Objekte mit Vorliebe bedienen. Er besteht darin, dass man das schwierige Objekt mit Speeschem (überhitzten) Paraffin durchtränkt und später, direkt vor der endgültigen Einbettung in die mit härterem,

weissen Paraffin gefüllte Form (Papierkästchen) überträgt. Diese kombinierte Methode vereinigt alle günstigen Eigenschaften der beiden Paraffinarten in sich, ist leicht ausführbar und auch mit Rücksicht der Orientierung und Schnittfähigkeit bestens zu empfehlen.

Die Schnittdicke variierte je nach der Grösse der Objekte; sie betrug im Durchschnitt 10 μ.

Zur Färbung diente anfangs die von v. Lenhossék (70) empfohlene Überfärbung mit Delafieldschem Hämatoxylin, Mayerschem Hämalaun, oder Rubin S. — Da jedoch bei dieser Methode die feinere Gewebsstruktur verloren geht, resp. unsichtbar wird, habe ich später immer danach getrachtet, gut differenzierte Schnitte zu bekommen, was auch stets möglich war, unter Zuhilfenahme der üblichen Kontrastfärbungen, ohne dass die Faserfärbung dadurch wesentlich beeinträchtigt wurde. Als spezifische Färbungen für Zellverbindungen habe ich auch die von Schuberg (1888, p. 192) empfohlene Methode (Färbung mit Dahlia und nachträgliche Behandlung mit Tannin und Brechweinstein) mit gutem Erfolge versucht.

Ich verzichte im übrigen darauf, hier die einzelnen Methoden anzupreisen. In Anbetracht der vielen widersprechenden Vorschläge kann als Regel gelten, dass gute Methoden stets gute Resultate geben in der Hand eines gewissenhaften Experimentators.

Wir definieren gewöhnlich die Gruppe des Stütz- oder Füllgewebes durch ihre Aufgabe, die darin besteht, eine Stütze für die Organe, ja sogar für den ganzen Körper zu bilden, die einzelnen Teile der Organe zu verbinden und die freien Zwischenräume zwischen denselben auszufüllen. Als die primitivste Form des Stützgewebes können die bereits bei den Coelenteraten vor-

handenen lockeren Zellen gelten, die auch bei Wirbeltieren nachweisbar sind und jenes embryonale Zellengewebe — das Mesenchym — bilden, dem die gesamte Gruppe der Bindesubstanzen ihren Ursprung verdankt.

Die Auswanderung der ersten Stützzellen erfolgt aber in einer relativ späten Epoche der Entwickelung, zu einer Zeit, da die epithelialen Anlagen der embryonalen Organe stellenweise schon durch recht beträchtliche Zwischenräume von einander getrennt sind, und es ergibt sich die Frage, welche Vorrichtung die gegenseitigen Lagebeziehungen der Embryonalanlagen in diesen frühesten Entwickelungsstadien sichert. Näher betrachtet kann die Frage in die Form gekleidet werden: Sind die Lücken und Spalten vor dem Auftreten des Mesenchyms durch eine gestaltlose Flüssigkeit gleichmäfsig erfüllt oder können in diesen leer erscheinenden Hohlräumen bei sorgfältiger Nachprüfung geformte Elemente nachgewiesen werden, die sich bisher jedoch der Beobachtung entzogen.

Ich halte es für gerechtfertigt, die Frage in dieser Fassung aufzurollen, schon aus dem Grunde, weil dies bisher noch von keiner anderen Seite her geschehen ist, hauptsächlich aber, weil ihre Beantwortung, wie aus den folgenden Auseinandersetzungen hervorgehen wird, uns in die Lage versetzt, einige aktuelle Streitfragen von ganz neuen Gesichtspunkten aus zu beurteilen.

Betrachten wir einen Querschnitt durch die Leibeswand eines 9 Tage alten Kaninchenembryo in der Höhe der Herzgegend (Fig. 1), so sehen wir zwei epitheliale Zellreihen (Epidermis und Somatopleura), deren äussere Konturlinie scharf, wie mit der Feder gezogen verläuft, während die einander zugekehrten basalen Zellteile, mit ihren mannigfaltigen Zellfortsätzen und Ausläufern ein überaus abwechslungsreiches Bild darbieten. Im Spaltraum, der höchstens ein Drittteil des Gesamtdurchmessers der Leibeswand ausmacht, sind protoplasmatische Fortsätze von verschiedener Breite sichtbar, die zum Teil in kurzen,

gestrecktem Verlauf eine Zelle mit der ihr gegenüberliegenden verbinden, zum Teil jedoch im schmalen Zwischenraum scheinbar frei endigen. Neben diesen relativ feinen, an die Stacheln der Riffzellen im Stratum spinosum erinnernden Zusammenhänge gibt es auch breite, balkenförmige, exquisit protoplasmatische Brücken, welche namentlich von den Zellen der Somatopleura entspringen und sich öfters gabelnd, breit mit den Zelleibern der gegenüberliegenden Epidermiszellen verschmolzen sind.

Was diesem Befund besonderes Interesse verleiht, ist der Umstand, dass auch der basale Teil der Epidermis zahlreiche Fortsätze entsendet, sowie, dass die beiden Epithelreihen, die hier mit einander so innige Verbindungen eingehen, die Abkömmlinge verschiedener Keimblätter sind. Mesenchymzellen sind um diese Zeit der Entwickelung im Spaltraum noch nicht vorhanden.

Diese auf den ersten Blick etwas befremdend wirkende Tatsache hat seit meiner vorläufigen Mitteilung (1898), welche die Hauptresultate der in dieser Arbeit niedergelegten Befunde enthält, von bewährter Seite bereits erfreuliche Bestätigung gefunden. — H. Held hat vom Standpunkte der Nervenentwickelung diesen protoplasmatischen Zusammenhängen besondere Aufmerksamkeit gewidmet und konnte feststellen, dass in der Zone, in welcher die ersten motorischen Nerven myotomwärts sich vorschieben, die von ihm Plasmodesmen genannten Verbindungsfasern ein Gemisch aller drei Keimblätter darstellen (49 b, pag. 191).

Nach Helds neueren Untersuchungen (49 a und b) kommt diesen Fasern zum Teil wenigstens die Bedeutung zu, im »primären kernfreien« Stadium die Neurofibrillen in ihrem Verlaufe ausserhalb des Zentralnervensystems mit einer protoplasmatischen Hülle zu umgeben. Indem die von den Neuroblasten gebildeten Neurofibrillen innerhalb dieser präformierten protoplasmatischen Brücken (Plasmodesmen) vordringen, vollzieht sich die Um-

Sp
Nz
Ep
Fig. 1

Fig. 5.

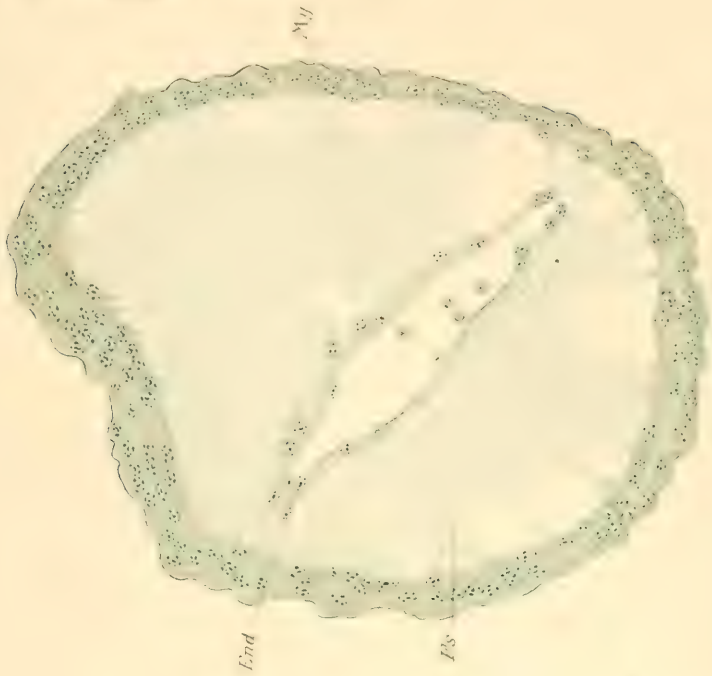

Fig. 6.

Verlag v. J. F. Bergmann, Wiesbaden.

Kgl. Univers. Druckerei v. H. Stürtz, Würzburg.

wandlung der letzteren in Neurodesmen. Die Frage, ob nicht die einzelne, nur in der Anfangsstrecke von den Neuroblasten gebildete Neurofibrille in dem Plasma dieser merkwürdigen Interzellularbrücken durch ihre Tätigkeit etappenweise weiter gebaut wird, glaubt Held bis auf die Zuführung mehr allgemeiner Stoffe wie Wasser, Salze usw. verneinen zu müssen. Ein bahnbestimmendes Moment innerhalb dieses Interzellularbrückenwerkes für den Prozess der Nervenbildung ist nicht zu erkennen, erst eine Hilfsannahme, dass z. B. nur die vorzeitig entstandenen ersten Brücken infolge erhalten gebliebener Besonderheiten auch die wirklich von der Nervenausbreitung eingehaltenen Wege abgeben, könnte diese Schwierigkeit theoretisch beseitigen.

Die von Held gegebene Abbildung (Fig. 8, p. 187), welche das zellfreie, faserige Stützgewebe von einer 5 mm langen Axolotllarve darstellt, deckt sich vollständig mit meinen Befunden an identischen Stadien von der Forelle (98, Fig. 4).

Wenn wir unsere Aufmerksamkeit Stellen zuwenden, an denen die Epithelreihen verschiedener Organanlagen ziemlich nahe aneinander gerückt sind, so dass zwischen ihnen nur ein überaus schmaler Spaltraum vorhanden ist, so können wir diese Verbindungsfasern stets mit der grössten Leichtigkeit auffinden. An diesen Stellen bleiben dieselben auch am längsten bestehen, da ihre Regelmäfsigkeit durch eindringende Mesenchymzellen hier erst relativ spät gestört wird.

Fig. 2 stellt einen Teil eines Querschnittes durch die Basis des Zwischenhirns und der Hypophysentasche des Hühnchens dar (50. Stunde der Bebrütung). Solche Bilder kommen uns auf den ersten Blick überaus bekannt vor. Man wird unwillkürlich an Bilder erinnert, wie sie Querschnitte durch den Glaskörper gewisser Tierspezies darbieten. Die Ähnlichkeit ist so frappant, dass der Uneingeweihte leicht durch sie getäuscht werden kann. Legen wir ihm ein solches Präparat bei ent-

sprechender Vergrösserung vor, dann wird er in den meisten Fällen bei oberflächlichem Zusehen, rein auf Grund des histologischen Bildes, wohl keinen Augenblick zögern, es für einen Schnitt durch den sogen. primitiven Glaskörper eines Säugetieres zu erklären.

Hier wie dort die typischen Zellausläufer der basalen Zellteile, die zum Teil von einer Wand zur gegenüberliegenden ziehen, zum Teil wirkliche Zellkegel, wie sie bisher nur bei der Glaskörperanlage bekannt waren. Auch die T-förmige Teilung der Fasern, ähnlich den von v. Lenhossék an den »Basalkegeln der Linse« beschriebenen, ist gut zu beobachten.

Am Rande der Abbildung, dort wo sich der Spaltraum verbreitert, ist eine vereinzelte Mesenchymzelle sichtbar, die mit den soeben beschriebenen Fasern im Zusammenhang steht. Der Spaltraum selbst ist frei von lockeren Zellen und da an dieser Stelle auch späterhin kein Zellaustritt erfolgt, so kann der Einwand, die Fasern gehören vielleicht Mesenchymzellen an, die im nächsten Schnitt der Serie gelegen sind oder solchen Zellen der Wandung, die später austreten und im voraus ihre Ausläufer entsenden, nicht erhoben werden.

Ich habe die Bilder, die bei sorgfältiger Technik an allen schmalen Spalträumen der Embryonalanlage in gewissen Entwickelungsstadien sich darbieten, in der Hoffnung an die Spitze meiner Befunde gestellt, dass diese interessanten und überaus leicht kontrollierbaren Angaben dazu beitragen werden, die Aufmerksamkeit des Lesers für die nachfolgenden Auseinandersetzungen zu sichern.

Die eben beschriebenen faserigen Ausläufer bilden keineswegs eine Besonderheit der schmalen Spalträume der Embryonalanlage, sie kommen vielmehr sehr verbreitet vor. Es ist aber leicht einzusehen, dass je weiter der Hohlraum, desto schwerer die Erhaltung und Darstellung des ihn erfüllenden Fasernetzes ist; hier genügt schon der geringfügigste technische Fehlgriff,

um das ganze kunstvolle Netzwerk zu zerstören. Ist der Zusammenhang des Fasersystems mit der Wandung des Hohlraums in einer gewissen Ausdehnung verloren gegangen, so sinkt es sozusagen in sich selbst zusammen. Die traurigen Überreste eines solchen Faserwerkes sehen aber wenig vertrauenerweckend aus, und man tut am besten, für den Anfang wenigstens, wenn man solche — im übrigen natürlich ganz tadellose — Präparate bei der Beweisführung ausser Acht lässt. Um in den Besitz ganz einwandsfreier Bilder zu gelangen, muss man daher oft Hunderte von Schnitten durchmustern, welche Mühe jedoch, wie aus dem folgenden hervorgeht, tatsächlich lohnt.

An solchen breiteren Hohlräumen, die alsbald nach dem Auftreten der Mesenchymzellen von den lockeren Zellen erfüllt werden, ist die Bedeutung und das weitere Schicksal der faserigen Ausfüllungsmasse am deutlichsten zu erkennen. Es lässt sich an einer jeden Stelle in lückenloser Serie stets derselbe Vorgang wieder beobachten. Zuerst findet man ein Stadium, in welchem noch keine lockeren Zellen vorhanden sind und der Zwischenraum durch ein System feinster Fäserchen erfüllt ist, die aus den Zellen der epithelialen Blätter ihren Ursprung nehmen. Beim Hinzutritt der Mesenchymzellen verändert sich das Bild insofern, als man leicht meinen könnte, dass die lockeren Zellen es sind, die das nunmehr mit ihrem Protoplasma eng verschmolzene Fasersystem hervorgebracht haben. Hier ist die genaue Prüfung einer Reihe von Schnitten, die in lückenloser Aufeinanderfolge identischen Stellen entnommen sind, von ausschlaggebender Bedeutung. Darum wenden wir uns nunmehr zur Beschreibung solcher Befunde, in verschiedenen Gebieten der Embryonalanlage.

Fig. 3 und 4 stellen zwei aufeinanderfolgende Stadien dar aus der Entwickelung des Amnions. Die Präparate entstammen Querschnitten durch den Hinterkopf von Vogelembryonen und

zwar Stellen, an denen das Amnion aus den epithelialen Grenzschichten der Embryonalanlage seinen Ursprung nimmt und sich dorsalwärts zu einer steilen Falte erhebt.

In Fig. 3 haben wir das zellfreie Stadium vor uns. Zwar sind an anderen Stellen der Embryonalanlage Mesenchymzellen schon reichlich vorhanden, in dieses Gebiet sind sie jedoch noch nicht vorgedrungen, hier verdanken die Fasern ihren Ursprung allein den epithelialen Zellreihen. Man sieht nun gerade an der Stelle sehr deutlich, wie sich die basale Oberfläche der Zellwände zerklüftet, in feine Zellausläufer sich fortsetzt und den ganzen Zwischenraum mit einem Filzwerk feinster Fäserchen erfüllt. Überaus mächtig und vielgestaltig sind die Ausläufer der Zellen der Somatopleura, während die Fortsätze der Epidermis schmächtiger und gleichförmiger sind. Die basalen Zellpole der epithelialen Wände zeichnen sich durch hellere Färbung und mehr fadenförmige Struktur ihres Protoplasma aus. Wie weit diese Veränderung mit der Bildung der Fibrillen im Zusammenhang steht, ist nicht zu entscheiden.

Ich erinnere an dieser Stelle daran, dass schon Spuler (96) in einer Fussnote (p. 18) zu seiner Arbeit über die Histiogenese der Stützsubstanzen erwähnt, dass er bei gut konserviertem Material mit aller Sicherheit feststellen konnte, dass an einigen Stellen des Amnions die Somatopleura- und die Ektodermzellen kontinuierlich miteinander in Zusammenhang stehen. Wenn auch zumeist Fortsätze der Mesodermzellen sich an die Ektoblastzellen anlegen und eine Grenze zwischen beiderlei Elementen sichtbar bleibt, so finden sich doch auch an anderen Stellen Bildungen, bei denen die Ektodermzellen sich gegen die Mesodermzellen vorstrecken und in Ausläufer sich teilen, welche ohne Grenze in die der mesodermalen Elemente übergehen (cf. seine Abbildung Fig. 2, Taf. V).

Fig. 4 zeigt die Verhältnisse an der Basis des Amnion an symmetrisch gelegener Stelle und bei etwas weiter vorgeschrittener

Entwickelung. Hier sind schon vereinzelte Mesenchymzellen vorhanden, die zahlreiche Fortsätze haben und schon in diesem jungen Stadium mit dem sie umgebenden, und den Raum zwischen den epithelialen Blättern erfüllenden Fasersystem, innig protoplasmatisch verschmolzen sind

Die Somatopleura ist im Vergleich zu dem früheren Stadium (Fig. 3) stellenweise verdünnt und hängt mit den im Zwischenraum vorhandenen Zellen mit mehr oder weniger breiten Interzellularbrücken zusammen. Diese Zellen haben sich zum grössten Teil an Ort und Stelle aus dem epithelialen Gefüge der Wandung losgelöst; es sind aber vielleicht auch solche unter ihnen, die sich mit Hilfe ihres aktiven Wandervermögens allmählich in diese peripherischen Gebiete vorschoben.

Die Produktion von Fasern seitens der epithelialen Zellverbände ist trotz der vorhandenen Mesenchymzellen noch keineswegs abgeschlossen. Ich möchte auf die basale Oberfläche der Ektodermfalte aufmerksam machen, in deren Mitte etwa eine überaus rege Bildung von Zwischensubstanz noch stattfindet. Es macht den Eindruck, als fehlte an dieser Stelle eine jegliche Zellbegrenzung und als ob das Protoplasma der Epidermiszelle sich in die Zwischensubstanz ergösse und zu einem verzweigten Fibrillengerüst erstarrt wäre.

Wir wollen an dieser Stelle einige Worte über die Beschaffenheit des embryonalen Bindegewebes (Gallertgewebe) einschalten.

Kölliker gibt in seinem Handbuch der Gewebelehre des Menschen (66, p. 123) folgende Beschreibung:

»Das Bindegewebe besteht beim Embryo ursprünglich einzig und allein aus runden Zellen. Mit der Zeit und zwar sehr bald entwickelt sich zwischen diesen ein gleichartiger, formloser Stoff, der anfänglich schleim- und eiweisshaltig ist, später jedoch nach und nach in noch nicht ermittelter Weise in leimgebende Substanz sich umwandelt. Während dies geschieht, zerfällt er

zugleich in Fibrillen und wird so zur eigentlichen Fasersubstanz des Gewebes, in welcher dann später noch, je nach den verschiedenen Gegenden, bald mehr, bald weniger elastische Fasern sich entwickeln.«

Auch nach Szymonovicz besteht das embryonale Zellengewebe anfangs aus rundlich-vieleckigen Zellen, und er erklärt ausdrücklich: »In diesem frühesten Stadium fehlt somit noch die Grundsubstanz.« (100, p. 41). In den etwas späteren Stadien verändern dann die Zellen die eigentümliche embryonale Gestalt, indem sie flacher werden, sich spindelförmig verlängern oder durch Bildung der untereinander oft anastomosierenden Ausläufer Sternform annehmen.

Zu dieser Zeit sind die Zellen nach der Ansicht von Szymonovicz schon in einer halbflüssigen Interzellularsubstanz gelagert, welche natürlich das Produkt dieser Zellen selbst ist. Anfangs ist dieselbe homogen, mit fortschreitender Entwicklung jedoch treten innerhalb derselben fast immer geformte Elemente, namentlich Fasern auf.

Diese Ansicht ist insoweit unrichtig, als sie das frühzeitige Vorhandensein einer Grundsubstanz leugnet. Ich habe mir zur Aufgabe gestellt, nachzuweisen, dass ein solches Zwischengewebe von anfang an da ist, schon lange vor dem ersten Auftreten der Mesenchymzellen und dass es den epithelialen Zellreihen seinen Ursprung verdankt. Ich empfehle einem Jeden, der das frühzeitige Vorhandensein einer fibrillären Zwischensubstanz anzweifelt, einmal Schnitte durch gut konservierte junge Embryonen leicht zu überfärben, um sich von der Richtigkeit meiner Angaben zu überzeugen.

Spuler (96) hat ein aus »runden Zellen« (Kölliker) bestehendes Bindegewebe nicht gesehen. Seiner Meinung nach senden die Zellen schon vor dem Auswandern miteinander anastomosierende Fortsätze aus und auch nachher, nach vollzogenem Austritt der Mesenchymzellen, kann stets das ganz

gleiche Aussenden von Pseudopodien über ansehnliche Strecken, denen dann die Zellen nachrücken, gut beobachtet werden.

Eine Anzahl sorgfältiger neuerer Untersuchungen haben uns gezeigt, dass die Abgrenzung der einzelnen Zellen und Zellgruppen gleichen, aber auch verschiedenen, Ursprungs oft keineswegs so scharf ist, als morphogenetische Forscher in ihren Abbildungen es wiederzugeben pflegen. Da diese Frage auch zu meinen Ausführungen in gewisser Beziehung steht, so sei es mir gestattet, auch hierüber einige Worte zu sagen.

Schuberg hat als Einleitung zu seinen vorzüglichen »Untersuchungen über Zellverbindungen« (88) alle in der Literatur zerstreut vorhandenen Daten gesammelt. Es sind zumeist Angaben in Bezug auf Gewebszellen des Erwachsenen, oder aber auf solche älterer Föten. Diese Äusserungen, — namentlich soweit sie sich auf Verbindungen zwischen den Zellen verschiedener Gewebe beziehen — sind für unsere Frage von Wichtigkeit. Ich muss mich jedoch für dieses Mal mit einem blossen Hinweis auf das von Schuberg gesammelte überaus reichhaltige Tatsachenmaterial und seine schönen Abbildungen begnügen.

In folgendem will ich nur solche Angaben kurz aufzählen, bei denen es sich um Verbindungen embryonaler Zellen handelt.

Für das Furchungsstadium hat zuerst A. Sedgwick (91 u. 92) die Behauptung aufgestellt, dass sämtliche Zellen von Anfang an in Zusammenhang mit einander bleiben: »The continuity of the various cells of the segmenting ovum is primary and not secondary, i. e. in the cleavage the segments do not completely separate from one another . . . The fully segmented ovum is a syncytium and there are not and have not been at any stage cell limits«. (91, p. 198.) Und weiter unten: »we are almost, if not quite justified in regarding the body of an adult animal as a syncytium.« (91, p. 205.) — Die zunächst

an Peripatus erhobenen Beobachtungen hat Sedgwick später auch auf Wirbeltiere ausgedehnt (92, p. 87).

Ähnliche Verbindungen beschrieb Frommann (35, p. 402) zwischen den Embryonalzellen von Strongylocentrotus lividus und Klaatsch (62, p. 800) in der Gastrula von Amphioxus. Ausserdem liegen noch von Hammar (39—41) eine Reihe von Beobachtungen an den Eiern zahlloser Wirbelloser vor.

Schubergs eigene Angaben über Verbindungen zwischen den Zellen verschiedener Gewebe beziehen sich zumeist auf ältere Stadien und sind zwar willkommene Analogien, können aber für unsere Frage nicht des weiteren verwertet werden.

Hingegen hat Altmann (4) entschieden dieselben Fasern vor Augen gehabt, die ich bis zu ihrem ersten Entstehen verfolgt habe. Obzwar er sie von einem ganz anderen Gesichtspunkte aus beurteilt, so möchte ich es doch nicht versäumen, die Aufmerksamkeit auf die schöne Abbildung dieses vorzüglichen Technikers zu lenken.

Altmann zeichnet einen Querschnitt aus dem Gebiete des Hinterkopfes bei einem Vogelembryo (Taf. XIV, Fig. 2), bei welchem in dem weiten Raum zwischen Ektoderm, Medullarrohr und Vorderdarm die Mesenchymzellen nur spärlich vorhanden sind. Die Zellen sind so gruppiert, dass ihre grössere Menge sich um den Vorderdarm drängt, während zum Ektoderm und Medullarrohr hin ein von Zellen fast freier Raum vorhanden ist. Diese spärlichen Mesodermzellen zeigen nun nicht nur reichliche Anastomosen unter einander, sondern schicken auch zierliche Ausläufer zum Ektoderm und Medullarrohr hin. Die Beziehungen zur Wand des Vorderdarmes sind augenscheinlich die innigsten.

Wie bekannt hat Hensen (52) aus theoretischen Gründen, welche gegen die nachträgliche Bildung der Nervenfasern sprechen, die Hypothese aufgestellt, dass in frühesten Ent-

wickelungsperioden beginnend, als Produkt einer unvollständigen Zellteilung ein System von Fädchen entsteht und als Grundlage der späteren Nervenfaserverbindungen dient, indem es die niemals fehlende Kontinuität zwischen den Zellen des Zentralnervensystems und der peripherischen Teile darstellt. Zur Unterstützung seiner Ansicht berief sich Hensen auf Präparate, die das Vorhandensein kurzer feiner Fäden zwischen Medullarrohr und Mesoderm zeigen sollten.

Demgegenüber ist Altmann der Meinung, dass die Fäden zwar bis an das Medullarrohr und das Ektoderm heranreichen, hier jedoch mit Umbiegung ihrer Enden eine Art Grenzschicht bilden, welche keinerlei Verbindung mit jenen Organen andeutet. Zu dieser Auffassung kömmt Altmann durch die Betrachtung solcher Stellen, wo die Fasern infolge mangelhafter Behandlung vom Medullarrohr und Ektoderm zurückgezogen erscheinen.

Es geht aus meinen Ausführungen hervor, dass ich bei der Beurteilung dieses Bildes einen von Altmanns Ansicht wesentlich abweichenden Standpunkt einnehme. Ich habe mir jedoch erlaubt, die Aufmerksamkeit auf seine Abbildung zu lenken, ohne Rücksicht auf eine etwaige Deutung, nur um zu zeigen, dass sich auch Altmann mit der Darstellung der herrschenden schematisierenden Richtung nicht begnügt und eine Struktur zeichnet dort, wo in den meisten Zeichnungen ein jedes Detail fehlt. Ich denke hier an jene breiten Zwischenräume, die zwischen den einzelnen embryonalen Organanlagen vorhanden sind und die gewöhnlich inhaltslos, leer dargestellt werden.

Es muss wohl die stillschweigend anerkannte Meinung sein, dass in frühen Stadien die Spalten und Lücken der Embryonalanlage durch Flüssigkeit gleichmäfsig erfüllt sind, in der die spärlichen lockeren Zellen frei schwimmen. Ich kann daher die für die frühesten Stadien gemachte Angabe Szymonovicz's: In diesem frühesten Stadium fehlt somit noch die Grundsubstanz«, nur so verstehen, dass er die Grundsubstanz in der

sich später die Bindegewebsfibrillen entwickeln, von dieser ersten ausfüllenden Flüssigkeit für wesentlich verschieden hält.

Wir sind also gezwungen, für die jüngsten Entwickelungsstadien, vor dem Auswandern der Mesenchymzellen das Vorhandensein einer Ausfüllungsmasse anzunehmen, die ihren Ursprung, da Gefässe noch nicht vorhanden sind, den Zellen der epithelialen Anlagen verdanken. Die Notwendigkeit einer solchen Annahme haben auch schon die Begründer der Mesenchymlehre, die Gebrüder Hertwig erkannt, und liessen noch vor dem Austritt der lockeren Zellen, die epithelialen Blätter ein den Raum erfüllendes gallertartiges Stützgewebe bilden, in welches dann später die Zellen zu liegen kamen (s. weiter unten).

Ich betrachte es nun als einen Teil meiner Aufgabe, festzustellen, inwieweit diese erste Ausfüllungssubstanz eine histologische Struktur besitzt und in welcher Beziehung sie zur späteren »Grundsubstanz« der Autoren steht.

Wir konnten Altmann als Gewährsmann dafür anführen, dass die sogen. Zwischensubstanz des Mesenchyms schon frühzeitig überaus reich an faserigen Gebilden ist. Unsere eigenen Beobachtungen haben gezeigt — und diese Angaben werden in den folgenden Mitteilungen noch weiter ausgeführt —, dass ein faseriges Stützgewebe im Embryo schon vorhanden ist, bevor die Mesenchymzellen in Erscheinung treten. Es handelt sich dabei keineswegs um Gerinnungsprodukte, die in Folge der technischen Methode aus der vorhandenen Flüssigkeit entstehen, sondern um wirkliche protoplasmatische Fortsätze der epithelialen Zelllagen. Dieses Fasersystem erfüllt alle Hohlräume der Embryonalanlage und vermittelt als wirkliches Stützgewebe einen überaus innigen protoplasmatischen Zusammenhang sämtlicher Teile.

Gut konservierte und entsprechend gefärbte Präparate aus diesen Stadien erwecken tatsächlich den Eindruck, als wäre die gesamte Embryonalanlage ein einheitliches Syncytium, in welchem

zwar eine grosse Anzahl von Einzelindividuen, in Form kernhaltiger Protoplasmabezirke wohl zu unterscheiden ist, eine scharfe Abgrenzung der einzelnen Teile jedoch fehlt.

Es ergibt sich daraus, wenigstens für dieses junge Entwickelungsstadium, eine Auffassung, die, wie bekannt, schon vor längerer Zeit C. Heitzmann für den erwachsenen Organismus zur Geltung zu bringen vergeblich sich bemüht hat. Seinen durch keinerlei objektive Beobachtung gestützten, rein theoretischen Spekulationen zufolge stellt ein jedes Gewebe eine Zellenkolonie dar, die mit den Nachbarkolonien ohne Unterbrechung verbunden ist, »so dass der ganze Tierkörper als eine einzige Zellenkolonie zu betrachten wäre,« »in welcher eine ‚Zelle' mit allen und alle mit einer in ununterbrochener, durch lebendige Materie vermittelter Verbindung stehen.« Er fasst den gesamten Tierkörper als einen einzigen Protoplasmaklumpen auf, in welchem zum geringeren Teile isolierte Protoplasmakörper (wandernde Körper, farblose und rote Blutkörper) und verschiedene andere, nicht lebendige Substanzen (leimgebende und mucinhaltige Substanzen im weitesten Sinne, ferner Fett, Pigmentkörner etc.) eingelagert sind (48, p. 157).

Das Heitzmannsche Werk hat in weitesten Kreisen Widerspruch gefunden, was zweifellos dem zu Grunde gelegten Beobachtungsmaterial und der an ihm geübten unzureichenden Kritik des Verfassers zuzuschreiben ist. Die Idee selbst kann keineswegs als verfehlt genannt werden, sie wird sogar durch manche unserer modernen Vorstellungen bis zu einem gewissen Grade nahegelegt, wie auch manche physiologische Betrachtungen zu einer solchen Annahme verleiten könnten.

Wenn aber auch die von Sachs z. B. für den pflanzlichen Organismus vertretene Ansicht, dass alle Zellen in kontinuierlichem Zusammenhang stehen, für den tierischen Körper nicht ohne weiteres besteht, so muss betont werden, dass gerade in neuerer Zeit zahlreiche Forscher für eine all-

gemeinere Verbreitung der Zellverbindungen auch im tierischen Organismus eintraten.

Jedenfalls steht es fest, dass unsere Kenntnisse über den Zusammenhang und die gegenseitige Beeinflussung der vielen Milliarden Zellen, welche den tierischen Körper zusammensetzen, noch überaus spärliche sind und dass bei besonders darauf gerichteter Aufmerksamkeit unsere Anschauungen noch in vieler Beziehung vertieft werden können.

Kehren wir nach dieser Exkursion zur Betrachtung unserer Schnittserien zurück und wenden wir uns zunächst zu Bildern, die Querschnitte durch die Herzanlage des Hühnchens zu verschiedenen Zeiten der Entwickelung darbieten.

Fig. 5 gibt uns ein Übersichtsbild des Bulbus cordis im Querschnitt bei einem 32 Stunden alten Hühnerembryo. Die Herzanlage bildet in diesem Stadium ein Rohr mit doppelter Wandung. Die äussere Wand bildet das mehrschichtige Myokard während die innere Begrenzung vom zarten Endokard geliefert wird. In der Herzhöhle sind spärliche Blutzellen vorhanden. Die zwei Lamellen der doppelten Herzwandung begrenzen ihrerseits einen Zwischenraum von nicht unbeträchtlicher Weite. Dieser Raum ist keineswegs leer, sondern ist durch eine Substanz erfüllt, die schon die Aufmerksamkeit anderer auf sich gelenkt hat und mit der nicht vielsagenden Bezeichnung »gallertartige Grundsubstanz« belegt worden ist.

Behandelt man aber solche Schnitte mit der grössten Sorgfalt, so ergibt sich, dass diese »gallertartige Substanz« durch ein schönes Gerüstwerk von Fibrillen gebildet wird.

Nicht selten gelingt es, das Fasersystem vollständig »in situ« zu erhalten. Da sieht man, wie die einzelnen Fibrillen von den umliegenden Zelllagen ihren Ursprung nehmen; dieselben sind, da andere Zellen zur Zeit an dieser Stelle noch nicht aufgetreten sind, zweifellos für die Urheber der Faserbildung anzusehen.

In Fig. 6 sehen wir einen Teil des Präparates bei starker Vergrösserung. Das Bild zeigt ganz deutlich wie eine jede Faser von einem kleinen kegelförmigen Vorsprung der Zellen der Wand ihren Ursprung nimmt. Der Einwand, dass es sich bei diesen Bildern um Kunstprodukte handelt, ist von der Hand zu weisen. Befunde wie diese, die an Präparaten erhoben worden sind, die mit der grössten Sorgfalt behandelt waren, können mit dem grössten Recht als den tatsächlichen Verhältnissen am nächsten stehend betrachtet werden. Dass das Fasersystem vielleicht als Niederschlag aus einer ursprünglich vorhandenen flüssigen Substanz hervorging, dagegen spricht sein inniger Zusammenhang mit den Zellen der epithelialen Begrenzung aus dem es direkt hervorzusprossen scheint. Auch gibt es keine Kunstprodukte, die mit den verschiedensten Methoden stets wieder in identischer Form hervorgebracht werden könnten.

Um uns darüber klar zu werden, welche Bedeutung diesen Fasern zugesprochen werden muss, wollen wir das nächstfolgende Stadium betrachten (Fig. 7). Es handelt sich um das erste Auftreten von Mesenchymzellen in dem Zwischenraum zwischen Myokard und Endokard. Durch das Hinzutreten dieser spärlichen lockeren Zellen ändert sich rasch der Charakter des ganzen Bildes. Durch ihre intensive Tinktion, namentlich an etwas überfärbten Präparaten sind sie es, die in erster Reihe die Aufmerksamkeit auf sich lenken.

Bei starker Vergrösserung kann man in diesem Stadium gut sehen, wie sich die in Fig. 5 und 6 abgebildeten Fibrillen an die unscharf konturierten und vielfach zu Syncytien vereinigten Zellen anlehnen und mit ihnen protoplasmatisch verschmelzen. So erscheinen sie stellenweise nur mehr als protoplasmatische Ausläufer der Mesenchymzellen, während die reichlich zwischen den Zellen vorhandene Fasermasse als fibrilläres Zwischengewebe des Mesenchyms anzusprechen ist.

Dieses Stadium verdient insofern besonderes Interesse, als

um diese Zeit ein Zusammenhang des Fasersystems mit den Zelllagen der Umgebung noch in ausgedehntem Mafse vorhanden ist. Dadurch, dass die Fasern einerseits mit den epithelialen Wandungen, anderseits aber mit den lockeren Zellen kontinuierlich zusammenhängen, bietet ein Querschnitt durch die Herzwand in diesem Stadium das Bild eines einheitlichen zusammenhängenden Syncytiums. In dem Mafse aber, als die geformten Elemente zunehmen, tritt der Zusammenhang des Fasersystems mit seinem ursprünglichen Mutterboden in den Hintergrund und es gerät unter die unmittelbare Herrschaft der Mesenchymzellen.

Diese Übernahme der Fürsorge für Ernährung und Wachstum der Fasern durch neue zellige Elemente greift nur allmählich um sich. Über die Art und Weise des Zusammenhangs der einwandernden Mesenchymzellen mit dem von anfang an vorhandenen Fasersystem gibt uns Fig. 8 einigen Aufschluss. Diese Abbildung zeigt den Teil eines Querschnittes durch die Herzwand eines 10 Tage alten Kaninchenembryo. Da die Histiogenese des Stützgewebes bei Säugetieren und Sauropsiden im wesentlichen übereinstimmt, so kann dieses Bild ganz gut zur Illustration der Verhältnisse dienen.

Die innere Oberfläche des Myokards zeigt stellenweise überaus zahlreiche Ausläufer, die zum Teil direkt mit den Mesenchymzellen in protoplasmatischem Zusammenhang stehen, zum Teil zwischen den Zellen ein verzweigtes Netzwerk bilden. Die vielen seitlichen Fortsätze der Zellen vermitteln ausgedehnte Anastomosen mit dieser fibrillären Zwischensubstanz.

Die Fasern können stellenweise bis in die basale Zellreihe des Myokards verfolgt werden, und es macht den Eindruck, als wären die Fibrillen im Protoplasma der Zellen, aus welchen sie hervorzuwachsen scheinen, bereits als solche vorhanden. Dieses Stadium bietet noch insofern interessante Verhältnisse, da man im Vergleich mit den vorhergehenden Befunden hier deutlich

sehen kann, wie an einzelnen Stellen der epithelialen Zellwand die Faserproduktion aufhört und die losgelösten Fibrillen nunmehr allein auf ihre sekundär angeknüpften Verbindungen mit den Mesenchymzellen angewiesen sind.

Das letzte Bild dieser Serie (Fig. 9) zeigt jenes weiter vorgerückte Stadium, in welchem im Hohlraum zwischen Myokard und Endokard bereits die zelligen Elemente überwiegen. Durch die sich an dieser Stelle rapide vermehrenden lockeren Zellen ist das Faserwerk seiner Regelmäfsigkeit gänzlich beraubt worden und steht von nun an vollständig unter der Herrschaft der Mesenchymzellen. Als alleiniger Hinweis auf seine Abstammung können jene mächtigen protoplasmatischen Zusammenhänge gelten, die in diesem Stadium noch die epitheliale Wandung mit dem dazwischen liegenden Stützgewebe verbinden und welche den Überbleibseln der in früheren Zeiten so zahlreichen Ursprungsstellen von Fibrillen entsprechen.

Interessante Bilder zeigen uns Querschnitte durch den Rumpf der Forelle, auf deren Wiedergabe ich jedoch mit Rücksicht auf die ohnehin recht zahlreichen Abbildungen verzichten muss.

Im jüngeren Stadium, welches aus der Schnittserie von einem Fischchen am 18. Tag nach der Befruchtung stammt, sind noch keine Mesenchymzellen vorhanden. Den breiten Zwischenraum, welcher einerseits durch die Epidermis, andererseits aber von dorsal nach ventral der Reihe nach von dem Ursegment, dem Vornierengang und der Seitenplatte begrenzt wird, erfüllt ein System feinster Fäserchen. Die Fasern nehmen von basalen Zellkegeln aus ihren Ursprung, die auffallend mächtig an der Epidermis und den Seitenplatten, hingegen am Ursegment und der Nierenanlage eben noch sichtbar sind. Die Verlaufsrichtung der Fasern ist hauptsächlich radiär, von einer Zelle der einen Seite zur gegenüberliegenden hin verlaufend. Es sind aber auch schon auf diese Richtung mehr oder weniger senk-

recht gerichtete Nebenästchen vorhanden. In diesen jungen Stadien sind die Fibrillen überaus dünn, und es müssen daher solche Präparate, welche das Fasersystem in situ zeigen sollen, natürlich mit grosser Vorsicht behandelt werden. Geringe Überfärbung bringt die Fasern deutlicher zur Anschauung.

In etwas älteren Stadien sehen wir die Umwandlung, welche das Bild beim Hinzutreten der Mesenchymzellen erleidet (21. bis 22. Tag nach der Befruchtung). Das Fasersystem ist dichter und verzweigter als im vorhergehenden Stadium. Besonders mächtig sind die protoplasmatischen Ausläufer der Seitenplatte, die ziemlich weit in den Hohlraum vorragend, sich endlich in zahlreiche Fibrillen aufsplittern. Die abgelösten Zellen stehen mit dem Epithel der Seitenplatte durch ihre Fortsätze in Verbindung, andererseits sind auch ihre Beziehungen zum Fasersystem überaus innige. Die Basalkegel an den Epidermiszellen sind zahlreicher, wenn auch weniger kräftig als bei der vorhergehenden Entwickelungsstufe.

In den nächstfolgenden Stadien sehen wir auch hier ein Überhandnehmen der zelligen Teile.

Überaus lehrreiche Bilder zeigen uns Querschnitte durch die Ursegmente. Fig. 10 ist einem solchen Schnitt nachgebildet.

Bevor ich zur Erklärung dieser Abbildung schreite, will ich noch erläuternd hinzufügen, dass der Fig. 10 ein Stadium vorausgeht, in dem zwischen Epidermis und Ursegment nur ein ganz schmaler Spaltraum vorhanden ist, der durch eine Anzahl feiner Interzellularbrücken durchsetzt wird. Allmählich verbreitert sich dieser Zwischenraum, ohne dass zunächst in ihm Mesenchymzellen vorhanden wären. In Fig. 10 sehen wir ihn schon zu ansehnlicher Breite herangewachsen und durch ein verzweigtes Fasersystem erfüllt.

Die Zellen der Cutisplatte senden zahlreiche, in den Spaltraum vorragende protoplasmatische Arme aus, die sich immer mehr zuspitzend in feinen Fäserchen endigen. Diese Fortsätze

Fig. 7.

Fig. 8

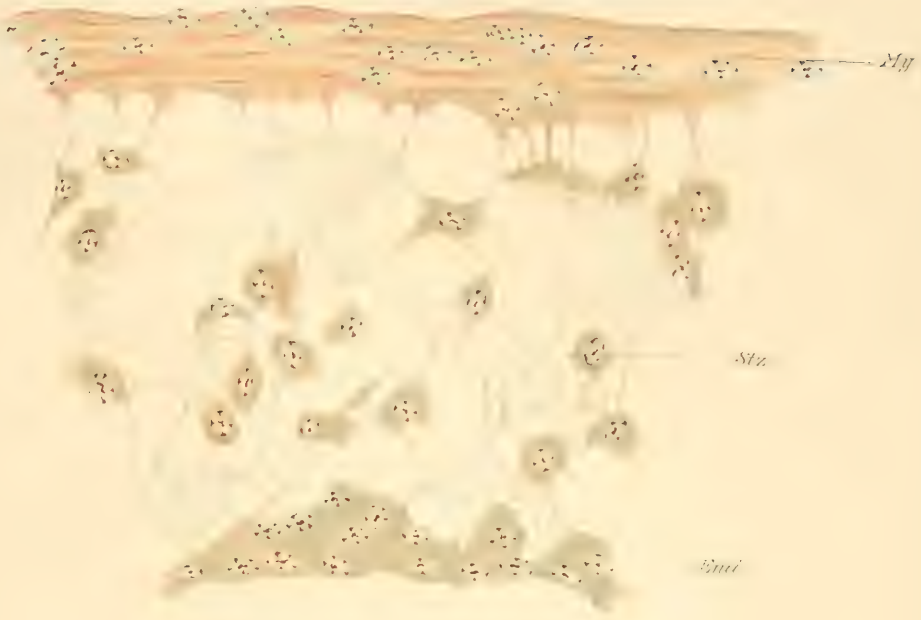

Fig. 10.

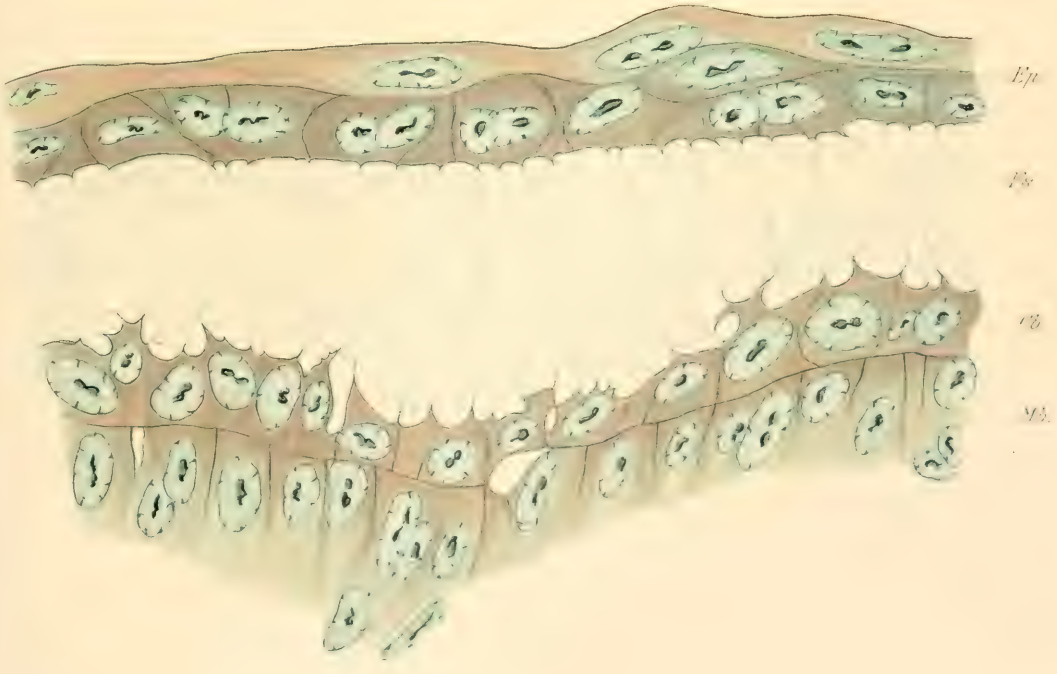

Verlag v. J.F. Bergmann, Wiesbaden.

der Zellen verästeln sich oft baumförmig, wobei ihre Enden zahlreiche Anastomosen eingehen und so ein schwer entwirrbares Netzwerk bilden. Die pseudopodienähnlichen Fortsätze der Zellen der Cutisplatte vor ihrer Auflösung sind allseits bekannt; neu ist nur ihr Zusammenhang mit dem fibrillären Zwischengewebe und, im Wege dieses Fasersystems, mit der basalen Zelllage der Epidermis. — Verfolgen wir nämlich die basale Konturlinie am Ektoderm, so sehen wir, dass auch sie zahlreiche Basalkegel aufweist, die, wenn auch schmächtiger wie an den Zellen des Ursegments, doch immerhin deutlich sichtbar sind. Von den Basalkegeln entspringen zahlreiche Fibrillen, die mit den Fortsätzen der Cutisplatte verschmolzen sind.

Die folgenden drei Figuren (11 bis 13) entsprechen etwas weiter dorsal gelegenen Querschnitten durch die Ursegmente, an der Basis der Rückenflosse. Solche Bilder sind typisch für das gegenseitige Verhalten von Mesenchymzellen und Fasersystem, und auch für die Beurteilung der in späteren Stadien vorhandenen Zellverbindungen zwischen Epidermis und Cutis nicht ohne Interesse.

In Fig. 11 sind die Mesenchymzellen noch nicht bis an das Ektoderm herangerückt, es bleibt zwischen der die Fasern hervortreibenden, inneren Oberfläche des Ektoderms und den teilweise noch fortsatzlosen Zellen des Bindegewebes ein verhältnismäfsig breiter Raum frei, der von einem sich scharf abhebenden Fasersystem ausgefüllt wird.

In einem etwas weiter vorgerückten Stadium (Fig. 12) ist der Zwischenraum zwischen den Mesenchymzellen und der Epidermis geringer, das allmähliche Vordringen der lockeren Zellen deutlich sichtbar. Eine dieser Zellen hat sich schon bis in die Nähe der Basis der Epidermis vorgewagt und steht durch Vermittelung einer ganzen Anzahl von Fortsätzen mit den gegenüberliegenden Ektodermzellen in Verbindung.

Um diese Zeit steht das Fasersystem noch in deutlichem Zusammenhang mit den epithelialen Zelllagen, und Basalkegel sind überall noch in grosser Anzahl vorhanden. Mit fortschreitender Entwickelung bilden sich diese Kegel stellenweise allmählich zurück, wie es z. B. in Fig. 13 am Ursegment sichtbar ist, dessen Oberfläche im Vergleich mit den jüngeren Stadien ganz glatt erscheint.

Hingegen finden wir die Basalkegel an der Epidermis zwar weniger zahlreich, aber überaus mächtig entwickelt. Es sind das diejenigen Fortsätze der Ektodermzellen, die in unmittelbarem Kontakt mit einer Mesenchymzelle geraten sind. Indem diese Zellen immer mehr an die Basis der Epidermis heranrücken, entstehen ziemlich starke fadenförmige Interzellularbrücken, die oft eine Mesenchymzelle mit zwei oder mehreren Ektodermzellen verbinden und in vieler Beziehung schon an die von Schuberg in späteren Stadien abgebildeten Zellverbindungen erinnern.

Wir sehen also, dass an allen Stellen, wo später embryonales Bindegewebe angetroffen wird, dem ersten Auftreten der geformten Elemente ein zellfreies fibrilläres Stadium vorausgeht. Diesem rein zeitlichen Unterschiede bei der Entstehung der beiden Bestandteile des embryonalen Bindegewebes müssen wir noch hinzufügen, dass die Bildung der Fibrillen eine viel allgemeinere Eigenschaft der Zellenlagen ist, dass sich an ihr im Gegensatz zur Zellproduktion alle epithelial angeordneten Schichten mehr oder minder beteiligen.

Ich glaube, hier ist der richtige Ort, die Entwickelung unserer Kenntnisse von der Histiogenese des kollagenen Bindegewebes kurz zu skizzieren, damit unsere Befunde in den Rahmen dieser Forschungen hineingefügt werden können.

Nach der herrschenden Auffassung besitzt das Schleimgewebe, diese embryonale Vorstufe des fibrillären Bindegewebes, wie ich weiter oben hervorhob, keine »Grundsubstanz«. Wenn

später eine solche zwischen den Zellen vorhanden ist, so kann sie im Sinne dieser Auffassung nur »ein Gebilde und gleichsam ein Sekret derselben sein« (100, p. 51).

Bei älteren Embryonen treten innerhalb der Interzellularsubstanz Bindegewebsfibrillen auf. Die Herkunft der Bindegewebsfasern ist eine Streitfrage, in der bis auf heute keine Einigung erzielt werden konnte. Da bei der Beurteilung dieser Frage die Grundsubstanz keine unwichtige Rolle spielt, so muss ich auf sie hier kurz eingehen. Im übrigen verweise ich auf die Literaturzusammenstellung in den Abhandlungen über Bindegewebsentwickelung [bei Lwoff (72), Spuler (96), Flemming (34) u. A.].

Der erste, der über die Entwickelung der Bindegewebsfibrillen Nachforschungen erhob, war Theodor Schwann (90) in der ersten Hälfte des vorigen Jahrhunderts (1839). Er fand das subkutane Bindegewebe der Schweinsembryonen in der frühesten Periode seiner Entwickelung aus einer gallertartigen Substanz — Cytoblastem des Bindegewebes — bestehend, in welchem er drei Arten von Zellen unterscheiden konnte. Die am frühesten erscheinenden, von Schwann sogen. »Faserzellen« sind es allein, die mit der Bildung der eigentlichen fibrillären Substanz in Beziehung stehen. Diese Zellen spitzen sich nach zwei entgegengesetzten Richtungen zu und verlängern sich in blasse, feinkörnige Fasern. Indem die Fasern Äste abgeben, entstehen aus einer Zelle oft ganze Büschel äusserst feiner Fäden. Der Kern und ein Teil des nichttransformierten Zellleibes persistiert unter Umständen und sorgt, dem so gebildeten Faserbündel seitlich anliegend, für dessen weitere Ernährung. In anderen Fällen wird der ganze Zellenkörper in Fasern umgewandelt; der Kern wird resorbiert.

Schon zwei Jahre später (1841) hat Henle (50) die gänzlich entgegengesetzte Ansicht ausgesprochen, dass die Fasern nicht von den Zellen selbst gebildet würden, sondern selbständig

durch Differenzierung aus der schon vorhandenen homogenen Interzellularsubstanz hervorgingen.

Diese beiden extremen Ansichten stehen seitdem, und man kann wohl sagen bis zu dem heutigen Tage, einander gegenüber: und die schwierige Frage, die bei Benutzung der primitiveren optischen Instrumente, Mitte des vorigen Jahrhunderts zu so grundverschiedenen Ansichten Veranlassung geben konnte, hat trotz der hohen Vervollkommnung des Mikroskops eine allseitbefriedigende Lösung noch nicht gefunden.

Wir wollen von den zahlreichen, über diesen Gegenstand handelnden Arbeiten unter Hinweis auf die oben angeführten Literaturzusammenstellungen absehen und nur die wichtigsten in den Kreis unserer Betrachtungen ziehen. Zu diesen gehört vor allem die Abhandlung von Boll (10), der die inzwischen von vielen Seiten unterstützte Henlesche Anschauung zurückweist und bestrebt ist, für die Entstehung der Fibrillenbündel als Zellausläufer neue Daten zu sammeln. Er fand im subkutanen Gewebe, den Sehnen und der Arachnoidea von bebrüteten Hühnern und Möven ein überaus günstiges Material, welches frisch auf dem geheizten Objekttisch untersucht, das Fibrillärwerden des Protoplasmas der Zellausläufer deutlich erkennen liess.

Während so von vielen Seiten her zur Lösung der Frage nach der Herkunft der Bindegewebsfasern schon frühzeitig die Entwickelungsgeschichte herangezogen wurde, blieb eine der wichtigsten Entdeckungen auf diesem Gebiete unberücksichtigt. Ich denke hier an die Einführung des Mesenchymbegriffes in die Embryologie durch die Gebrüder Hertwig und vor allem an die von O. Hertwig gegebene Definition des Bindegewebskeimes.

Wir zitieren hier am besten seine eigenen Worte (53, p. 118 bis 119):

Die meisten Zellen nehmen eine epitheliale Anordnung ein, d. h. durch eine verschwindende Menge von Kittsubstanz

verbunden und dicht zusammengefügt bilden sie regelmäfsige Epithellamellen, die sogenannten Keimblätter, welche durch Faltungsprozesse, die an ihnen stattfinden, die Grundlage für die mannigfaltigsten Tierformen abgeben. Andere Embryonalzellen treten zu den Keimblättern in einen gewissen Gegensatz, indem sie aus dem epithelialen Verbande ausscheiden und in eine zwischen den Keimblättern sezernierte Substanz geraten, in welcher sie zerstreut als Ernährungs- und Bildungszentren derselben lagern. Die ausgewanderten embryonalen Zellen nennen wir die Mesenchymkeime und wir lassen sie ein zwischen die epithelialen Begrenzungslamellen eingeschlossenes, in selbständiger Weise fortwachsendes Gewebe, das Mesenchym, bilden.«

In diesen Sätzen proklamiert O. Hertwig zwei für die Bindegewebsentwickelung äusserst wichtige Lehren, die jedoch von den nachfolgenden Untersuchern unberücksichtigt blieben, vielleicht weil von falschem Standpunkt aus geurteilt wurde, dass sie sich auf zu frühe Stadien beziehen. Diese meiner Meinung nach aber äusserst wichtigen Lehren sind: Erstens, dass noch vor dem Erscheinen der Mesenchymzellen zwischen den Keimblättern eine Substanz vorhanden ist, die von den Epithellamellen sezerniert wird, und zweitens, dass die ausgewanderten, embryonalen Zellen, die in dieser Substanz zu liegen kommen, später als Ernährungs- und Bildungszentren derselben zu betrachten sind.

Während die erste Ansicht Hertwigs, über das frühzeitige Vorhandensein einer Grundsubstanz bisher von keiner Seite bestätigt wurde, ist seine zweite Annahme, von der Bedeutung der Zellen für das dazwischen liegende Sekret anscheinend unbeeinflusst durch ihn, von anderen aufgegriffen und in die Frage nach der Herkunft der Bindegewebsfasern hineingetragen worden.

Überblicken wir die Literatur der Bindegewebsentwicklung, so sehen wir, dass, selbst soweit es wirkliche entwickelungs-

geschichtliche Untersuchungen waren, stets ziemlich alte Stadien zur Beobachtung herangezogen wurden. Wäre das von O. Hertwig betonte frühzeitige Vorhandensein einer Grundsubstanz imstande gewesen, die Aufmerksamkeit der Forscher auf diese jungen Stadien des embryonalen Bindegewebes zu lenken, so hätten sich daraus auch für die Beurteilung späterer Vorgänge wertvolle Schlüsse ableiten lassen.

Indes begnügte man sich mit der Fragestellung, ob die Fasern in späteren Stadien mit den Zellen zusammenhingen oder nicht, und glaubte auf diesem Wege eine allgemein befriedigende Lösung des Problems herbeiführen zu können. Unter den Forschern, die bestrebt waren, in dieser Beziehung Klarheit zu schaffen, ist an erster Stelle Flemming zu nennen. Er hat, durch den sich immer wieder erhebenden Widerspruch veranlasst, 1891 die Frage von neuem einer Nachprüfung unterworfen (32). Er verwendete dazu das parietale Bauchfell von Salamanderlarven (vom Juli und August), welches mit Chromosmiumessigsäure oder Hermannscher Lösung fixiert wurde. Bei Anwendung der von Flemming empfohlenen Dreifachfärbung (Safranin-Gentiana-Orange), soll man nun deutlich sehen, wie die Fibrillen im Protoplasma der jungen Bindegewebszellen angelegt werden. Ganz vorzüglich sieht man dies bei Zellen, die in Teilung begriffen sind und bei denen bekanntermeise alle fädigen Strukturen stärker färbbar werden. Die in Mitose stehenden Zellen sehen dunkel und fein gestreift aus. Bei stärkerer Vergrösserung (Ölimmersion) kann man die feinen Fibrillen in der Peripherie des Zellleibes auf längere Strecken hin verfolgen.

Während nun auf diese Weise für eine Reihe von Stellen und gewisse Stadien das Entstehen der Fibrillen aus dem Zellprotoplasma einwandsfrei nachgewiesen werden konnte, blieb man zunächst noch für die Auffassung der Interzellularsubstanz als solcher die Erklärung schuldig. Vor allem musste hier noch

entschieden werden, ob die schon gebildeten Fibrillen eines selbständigen Wachstums fähig sind, auch nach Verlust des Zusammenhangs mit der Mutterzelle.

Diese Frage ist besonders durch die Untersuchungen Victor von Ebner's aktuell geworden. Diesem Forscher gelang es, an der Chordascheide der niederen Fische einwandsfrei nachzuweisen, dass unter Umständen ein extrazelluläres Entstehen von Bindegewebsfibrillen auch möglich ist. (24—30).

Bei Ammocoetes werden die drei Schichten, aus welchen die Faserscheide der Chorda sich aufbaut, nach einander von dem Chordaepithele gebildet, dann wachsen aber noch die Fibrillen unter steter Vermehrung und Verlängerung immer weiter, nachdem sie längst jeden direkten Kontakt mit den Bildungszellen verloren haben. Eine genauere Vorstellung von dem histogenetischen Vorgange der Fibrillenbildung auf Grund direkter Beobachtung zu geben, ist nach v. Ebners Meinung freilich schwierig, und wir sind nach wie vor auf mehr spekulative Erörterungen angewiesen. Die Beobachtung ergab, dass die ersten Fibrillen in direktem Kontakte mit den Epithelzellen der Chorda an deren äusserer Oberfläche als zirkulär um die Chorda verlaufende Fäserchen auftreten. Die Fibrillen erscheinen als kontinuirliche, feine, glatte Fädchen, sobald sie überhaupt erkennbar werden: eine Bildung der Fibrillen aus Körnchen, oder gar eine Ausscheidung von Fibrillen aus dem Zellinnern konnte nirgends beobachtet werden. v. Ebner (30) tritt für die Anschauung ein, dass die leimgebenden Bindegewebsfibrillen aus leimgebender Substanz entstehen, welche zunächst als nicht fibrilläre, colloidale Masse von den Zellen gebildet und unter dem Einflusse orientierter Zug- und Druckspannung zu bestimmt geordneten Fibrillen wird. Demnach wäre zwar die Bildung der leimgebenden Substanz, nicht aber ihre fibrilläre Ausscheidung eine rein celluläre, von den inneren Bildungskräften des Protoplasmas ausgehende Erscheinung.

Es lässt sich auf diese Weise zugleich eine einheitliche Vorstellung darüber gewinnen, warum in dem einen Falle Bindegewebsfibrillen im innigsten Kontakte mit den Zellen, ein anderes Mal aber (wie sicher auch bei der Chordascheide) auch weiter entfernt von den Bildungszellen, im Anschlusse an schon vorhandene Fibrillen entstehen, welche aus einer von den Zellen formlos abgeschiedenen Grundsubstanz hervorgehen; warum ferner in der Regel die Bindegewebszellen, wegen gemeinsamer Beeinflussung von Zellen und Fasern, durch dieselbe Spannung (Zug- und Druckwirkung) in der Richtung der Fibrillen verlängert, oft mit langen, selbst faserigen Fortsätzen erscheinen können, während dort, wo die fibrillär werdende Substanz einer anderen Spannung ausgesetzt ist, als die Zellen, von welchen sie gebildet wird, dies nicht der Fall ist.

Die Annahme, dass das Vorstadium der leimgebenden Substanz zwar ein zelluläres Produkt, die Bildung der Fibrillen aber erst durch das Vorhandensein einer orientierten Spannung hervorgerufen werde, verdient nach v. Ebner den Vorzug vor der herrschenden Lehre des intrazellulären Ursprungs, weil sie direkt begreiflich macht, dass die Bindegewebsfibrille sofort in einer der funktionellen Aufgabe entsprechenden Richtung in die Erscheinung tritt.

Die vollständig isoliert liegenden Fasern, die keinerlei Verbindungen mit kernhaltigen Zellteilen besitzen, sollen nach der Meinung von Ebners durch Intussusception weiter wachsen (30, pag. 520), eine Annahme, die durch v. Lenhossék (70) auch für den Glaskörper gemacht, hier aber von Rabl (80) als unseren modernen histologischen Anschauungen zuwiderlaufend abgelehnt wird.

Es hat sich auf diese Weise zwischen den Anhängern der zellulären und extrazellulären Entstehung der Bindegewebsfasern der Gegensatz derart zugespitzt, dass es als eine Erlösung

empfunden werden musste, als Fr. C. C. Hansen (45—47) mit seinem Ausgleichsvorschlag erschien.

Der Versuch Hansens basiert auf der Auffassung der Grundsubstanz als Produkt der Zellperipherie und zugleich als »lebendige« Materie, die innerhalb gewisser Grenzen von den Zellen unabhängig »formative Tätigkeit« entfalten kann.

Dieser vermittelnde Vorschlag konnte umso mehr auf allgemeine Anerkennung rechnen, da er keineswegs neue Lehren verkündete, sondern nur alte, in Vergessenheit geratene Ansichten an die ihnen gebührende Stelle von neuem einzusetzen bemüht war. Schon M. Schultze behauptete ja, »die Zwischensubstanzen sind nur umgewandeltes Protoplasma«. — Weiter oben haben wir die von O. Hertwig gegebene Definition des Bindegewebskeimes im Original kennen gelernt, nach welcher die aus dem epithelialen Verband austretenden Zellen (das Mesenchym) in der Grundsubstanz »zerstreut als Ernährungs- und Bildungscentren derselben lagern«.

Im Laufe der Zeit ist diese ursprüngliche Ansicht von der Herkunft und der Bedeutung der Grundsubstanz in Vergessenheit geraten, und erst, als man ohne sie die widersprechendsten Angaben nicht mehr ausgleichen konnte, ist sie sozusagen von neuem entdeckt worden. Das Verdienst, die Kluft der Gegensätze überbrückt zu haben, kommt Hansen nicht allein zu; vielmehr ist die Lösung vor ihm schon durch andere angebahnt worden.

Schon Lwoff konstatiert von den Zellen des subkutanen Bindegewebes (l. c. p. 190), »dass der peripherische Teil der Zelle und die Zellfortsätze sich schwächer färben, als der zentrale, den Kern umgebende Teil«. Zwischen den Zellen und Zellenfortsätzen befindet sich eine blasse, feinkörnige Substanz, die Intercellularsubstanz der Autoren. Oftmals lässt sich um die Zelle und deren Fortsätze nur eine dünne, dicht anliegende

Schicht dieser Substanz sehen. »Diese Tatsache lässt sich am einfachsten durch die Annahme deuten, dass jene Substanz von der Zelle stammt. Wenn man weiter aufmerksam betrachtet, dass der Zellkörper gegen die Peripherie immer schwächer sich färbt und etwas blasser wird, und dadurch das charakteristische Aussehen des jungen indifferenten Protoplasmas etwas verliert; wenn man endlich mit dieser peripherischen Zellsubstanz die sie umgebende blasse, feinkörnige Substanz zusammenstellt, welche wie verbleichtes Protoplasma erscheint, so wird man wieder zu dem Schlusse geführt, dass jene feinkörnige Substanz von der Zelle stammt, und nichts anderes, als verändertes, metamorphosiertes Protoplasma ist (l. c. p. 191).

Nach seiner Ansicht bilden sich die Fibrillen im subkutanen Bindegewebe durch Umwandlung der peripherischen Schichten des Zellkörpers in die fibrillenbildende Substanz. Je weiter die Entwickelung fortschreitet, desto mehr werden die Zellen verschmächtigt und desto mehr vergrössert sich die Oberflächenschicht (Fibrillenhülle) des Zylinders (bei der Umwandlung ganzer Zellreihen).

Ich finde Lwoff (1889) nirgends als Vorläufer Hansens erwähnt, hingegen bemerkt Flemming (34) von Spuler (96), dass dieser schon 1895 die Idee begründet habe, dass die Produktion von Fibrillen nicht bloss von den Zellen selbst, sondern vermittelst von ihnen produzierter »Aussenzonen« in der Grundsubstanz besorgt werden könne.

Über die Bildung der Grundsubstanz macht Spuler (96a) einige Angaben an der Hand von Beobachtungen, die er am Magma reticulare (Magma reticulé Velpeau) angestellt hat. Dieses Gewebe, das zwischen Amnion und Chorion, also an der Stelle des extraembryonalen Coeloms gelegen ist, kommt beim Menschen schon frühzeitig zur Entwickelung. Es besteht zum Teil aus locker angeordneten Zellen, unter welchen zahlreiche, kleine gekörnt aussehende Zellen vorkommen, mit relativ kleinem

Zellleib und Kernen, die keinerlei Degenerationserscheinungen zeigen. Zellen, welche wie richtige undifferenzierte Wanderzellen aussehen. Diese Zellen sind weitgehender Umwandlung fähig. Zunächst ändert sich mit der Grössenzunahme des Protoplasmas auch dessen histologischer Charakter. Die Körner erscheinen grösser, daneben schon vakuoläre Gebilde, vermutlich aus den Körnern hervorgegangen; dann zeigen sich immer mehr Vakuolen, oft nur an einzelnen Partien des Protoplasmas, und es nimmt schliesslich der ganze Zellleib einen schaumigen oder wabigen Charakter an. Mit fortschreitender Umwandlung bilden sich pseudopodienartige Protoplasmafortsätze, wobei sich die Wände der randständigen Vakuolen öffnen und deren Inhalt sich der Grundsubstanz beimengt. Auf diese Weise werden aus wandernden undifferenzierten Mesenchym-Elementen richtige fixe Bindegewebszellen, während die Vakuolenbildung und Entleerung höchst wahrscheinlich mit der Bildung der Grundsubstanz in Kausalnexus steht.

An die Entstehung der Grundsubstanz hat nun Hansen (47) die weitgehendsten Konsequenzen geknüpft. Er lässt sämtliche embryonale Bindesubstanzzellen an ihrer Peripherie mantelförmige Ablagerungen bilden. Das »Ektoplasma«, wie Hansen dieses zusammenhängende Verschmelzungsprodukt des von den Bildungszellen geschaffenen Zwischengewebes nennt, wird fibrillär umgewandelt, und bleibt »mitlebend« fortbestehen, unter dem vitalen Einfluss der produzierenden Zellen und zur Entwickelung neuer interzellulärer Formteile fähig.

Um Irrtümern vorzubeugen, sei hier kurz erwähnt, dass die von Mallory (73) entdeckten, und nach Muster der Neuroglia und Myoglia, vom Autor sogenannten »Fibroglia«-Fibrillen, denen er »elastische oder kontraktile Eigenschaften« zuschreibt, mit den von mir in den frühesten Stadien beschriebenen Fäserchen nichts zu tun haben. Diese Fibrillen sollen aus den Bindegewebszellen hervorgehen und sind durch

spezifische Färbungen (Phosphorwolframsäure-Hämatoxylin; Mallorys Anilinblaulösung) von kollagenen Fibrillen zu unterscheiden.

Coca hat neuerdings diesen Fasern eine kleine Arbeit gewidmet (21). Er fand sie bei Hühnerembryonen zu einer relativ frühen Zeit (3.—9. Tag der Bebrütung). Seiner Meinung nach stellt die »Fibroglia« den embryonalen Vorläufer der collagenen Fasern des reifen Bindegewebes dar. — Die Fasern entstehen innerhalb des Protoplasmas der Mesenchymzellen und erstrecken sich durch die protoplasmatischen Ausläufer hindurch zu anderen Zellen. Sie können jedoch von der mütterlichen Zelle auch ganz losgelöst und abgestossen werden, wie dies bei der Chordascheide der Fall ist.

Ich wende mich nunmehr zur Beschreibung meiner Befunde, die über den Charakter des Glaskörpergewebes Aufschluss geben. Mit Beziehung auf das Vorhergehende kann ich mich hier kürzer fassen.

Nachdem allmählich die Ansicht durchgedrungen war, dass das histologisch wichtigste Element des Glaskörpers die Faser, die »Glaskörperfibrille« ist, ergab sich als nächste Frage festzustellen, woher diese Faser stammt. Man glaubte diese Frage am leichtesten dadurch lösen zu können, dass man nach Zusammenhängen der fraglichen Fibrillen mit zelligen Bestandteilen des Glaskörperbinnenraumes und der sie begrenzenden Wandung fahndete. Auf diese Weise glaubte man, — mit vollem Recht, — die Frage auf einfachem Wege einer befriedigenden Lösung zuführen zu können.

Indes zeitigten die daraufhin gerichteten Untersuchungen eine so grosse Anzahl widersprechender Angaben, dass wir wohl behaupten können, dass durch diese mühevollen und durchaus

glaubwürdigen Arbeiten unsere Detailkenntnisse über die Struktur des Glaskörpers in verschiedenen Epochen der Entwickelung zwar wesentlich gefördert worden sind, dass jedoch eine eindeutige Auffassung bezüglich des histologischen Charakters dieses rätselhaften Gewebes bisher noch nicht angebahnt wurde.

Es blieb noch immer unentschieden, ob der Glaskörper ein Gewebe ist, das mit einem anderen sich vergleichen lässt, oder ob wir gezwungen sind, es als ein Gewebe »sui generis« den übrigen bisher bekannten Gewebsarten gegenüberzustellen.

Die Beantwortung dieser Frage ist meines Erachtens, wie ich wiederholt betone, nur nach Kenntnisnahme der analogen Vorgänge, ausserhalb des Glaskörperraumes möglich, und deshalb habe ich deren Beschreibung vorausgeschickt.

Was die Entwicklung des Glaskörpers selbst anbelangt, so bin ich zunächst in der glücklichen Lage, mich auf eine Anzahl von Angaben fremder Autoren stützen zu können. Ich habe diejenigen Befunde, die nunmehr als gesichertes Gut für die Beurteilung dieser Frage gelten können, am Schluss der einleitenden Literaturübersicht zusammengestellt. Auch die bildliche Darstellung ist, — wenigstens in einer Anzahl der Fälle, — eine derart zufriedenstellende, dass ich gerne von der Gelegenheit Gebrauch mache, mich an geeigneter Stelle auf sie zu berufen. Durch diesen Umstand bin ich in der Lage, auf gewisse Abbildungen, die ich sonst selbst hätte bringen müssen, zu verzichten.

Was die Faserbildung von der Linse aus betrifft, verweise ich auf die bei stärkster Vergrösserung vom Autor selbst gezeichneten Abbildungen in der Monographie »Die Entwickelung des Glaskörpers« von v. Lenhossék (70). Bezüglich der retinalen Fasern, sowohl der primären, als der sogenannten

definitiven, welche von der Pars ciliaris retinae ausgehen, erinnere ich an die schönen farbigen Tafeln, welche der Arbeit v. Köllikers (68) beigegeben sind.

Die Untersuchungen neueren Datums über die Entwickelung des Glaskörpers beziehen sich hauptsächlich auf Säugetiere. Im Vergleich dazu sind unsere Kenntnisse der Glaskörpergenese bei niederen Wirbeltieren ziemlich dürftige, und es liegen so gut wie gar keine Abbildungen vor. Ich glaube daher am besten so vorzugehen, dass ich meine eigenen zahlreichen Beobachtungen an Säugetieren wohl im Auge behalte, mich aber bei den folgenden Beschreibungen in Text und Bild auf die niederen Wirbeltiere beschränke.

Bezüglich der ersten Entwickelungsphasen besteht zwischen niederen Vertebraten und Säugetieren eine überaus grosse Ähnlichkeit. Diese Übereinstimmung besteht so lange, als der Glaskörper rein fibrillär ist. Erst das Erscheinen der zelligen Elemente lässt bei den verschiedenen Species grössere oder geringere Unterschiede hervortreten.

Wie aus der Einleitung zu dieser Arbeit hervorgeht, habe ich mir keineswegs zur Aufgabe gestellt, an dieser Stelle eine erschöpfende Entwickelungsgeschichte des Glaskörpers zu geben. Dies ist schon von vielen Seiten her geschehen. Ich will im ganzen nur jene Gesichtspunkte feststellen, von welchen aus die vielfach einander widersprechenden Angaben sich vereinen lassen, und wir endlich im Stande sind, über den wirklichen Charakter des Glaskörpergewebes ein bestimmtes Urteil zu fällen.

Mit der Entdeckung Tornatolas über die retinale Herkunft der Glaskörperfibrillen ist die alte R. Virchowsche Lehre, dass der Glaskörper als eine an flüssiger Grundsubstanz überreiche, an geformten Elementen arme Form des Bindegewebes zu betrachten sei, gestürzt worden. Seitdem neigt man sich allgemein der Anschauung zu, dass der Glaskörper ein

Gewebe »sui generis« sei. Versuche, die darauf ausgingen, das Glaskörpergewebe mit der Neuroglia oder den Fortsätzen der Ependymzellen zu vergleichen, haben zu keinem befriedigenden Resultate geführt.

Meine Untersuchungen haben mich gelehrt, dass man beim Vergleich nicht so weit ausholen muss, da man in identischer Entwicklungsperiode an den verschiedensten Stellen der Embryonalanlage Vorgänge beobachten kann, die in vollständiger Analogie zur Glaskörpergenese stehen. Verliert man dabei die verschiedenen Bedingungen nicht aus dem Auge, welche für die Weiterentwickelung dieser Vorgänge hier und dort gegeben sind, so weicht das Dunkel, in welches bisher die Glaskörperfrage gehüllt war. Sie steht klar vor uns, aber nicht mehr isoliert, sondern von neuem nur als ein Teil einer anderen Frage.

Ich habe erwähnt, von welchem Erfolg die Bemühungen von Lenhosséks gekrönt waren, als er bei seinen Glaskörperuntersuchungen bis in die frühesten Stadien zurückging. Die in dieser Arbeit niedergelegten Beobachtungen liessen mich erkennen, dass man gut daran täte, mit ähnlichen Methoden auch andere Stellen im Embryo zu betrachten; und man muss sich in der Tat wundern, dass so weit verbreitete Erscheinungen erst im relativ beschränkten Gebiet der Augenanlage erkannt wurden.

Während aber mit den überaus wichtigen Entdeckungen in der Augenanlage zunächst nicht viel anzufangen war, sie vielmehr dazu beitrugen, die Verwirrung noch zu erhöhen, lösen sich alle Zweifel bei der Kenntnisnahme der Vorgänge ausserhalb des Glaskörperraumes.

Vor allem die Streitfrage: »ektodermal« oder »mesodermal«. — Sie konnte in dieser Fassung nur durch einseitige Betrachtung der Vorgänge bei der Glaskörperentwickelung entstehen. Hätte man gewusst, dass in gewissen Entwicklungs-

stadien alle epithelialen Zellschichten die Fähigkeit besitzen, an der einander zugekehrten Oberfläche Fasern zu bilden, so hätte man zwar zwischen Fasern epithelialen Ursprungs und jenen unterscheiden können, die später aus der Grundsubstanz hervorgehen, aber auf keinen Fall die beiden Schlagworte, die auf dem Begriff der Keimblattlehre basieren, einander als schroffe Gegensätze gegenüberstellen dürfen. — Im Auge gehen diese Fasern zufällig von Ektoderm zu Ektoderm, von der Linse zur Retina. Wir kennen aber Stellen, wo ein solches Fasersystem zwischen Ektoderm und Entoderm, oder Ektoderm und Mesoderm ausgespannt ist.

Das erste Ergebnis unserer Untersuchungen für die Glaskörperfrage bildet somit diese umgestaltete Auffassung über das primitive, zellfreie Stadium in der Hyalogenese.

Ein zweiter Punkt, der sich an den vorhergehenden unmittelbar anschliesst, betrifft das Verhältnis dieser ersten, fibrillären Anlage zum definitiven Glaskörper. Während einige Autoren die Bildung der Fibrillen als erste Entwickelungsperiode auffassen, glauben sich andere dazu berechtigt, dieselben lediglich als provisorische Ausfüllungsmasse zu deuten, die mit dem späteren Glaskörper nur lokale Beziehungen teilt. — Auch hier ist ein Vergleich mit den Vorgängen, die sich ausserhalb der Augenanlage abspielen, von bestimmender Bedeutung.

Durch die von mir mitgeteilten Befunde erscheint nämlich die Glaskörperfrage wiederum in die Bindegewebsfrage als ein Teil derselben einrangiert. Von dem neuen Standpunkte aus beurteilt, gewinnen auch gewisse Detailfragen bezüglich der Entwickelung, die ich bei der Beschreibung entsprechend hervorheben werde, besonderes Interesse.

Von dem frühesten Stadium der zellfreien, faserigen Glaskörperanlage bei niederen Wirbeltieren existieren so gut wie gar keine Abbildungen, und ich bringe daher die Reproduktion

Fig. 11

Verlag v. J. F. Bergmann, Wiesbaden.

Kgl. Universitäts-Druckerei v. H. Stürtz, Würzburg.

der hier bezüglichen Abbildung aus meiner vorläufigen Mitteilung (98), die diese Verhältnisse gut veranschaulicht.

Die Bildung des rein fibrillären Glaskörpers nimmt analog den Erfahrungen, die wir ausserhalb des Glaskörperraumes gemacht haben, in sehr frühen Stadien ihren Anfang. Kaum ist die Linse in Form einer geringfügigen Verdickung der Epidermis in der Nachbarschaft des primären Augenbläschens sichtbar geworden, so tritt auch schon die erste Anlage des Glaskörpers in Form einer Anzahl feiner Interzellularbrücken auf. Dieselben stellen radiär verlaufende protoplasmatische Verbindungen dar und durchqueren den schmalen Spaltraum zwischen Linsenverdickung und lateraler Augenblasenwand. — Mit fortschreitender Linsenentwicklung stülpt sich die Augenblase zum Augenbecher ein und es entsteht allmählich ein ansehnlicher Hohlraum, welcher dem späteren Glaskörperraum entspricht.

Das zellfreie Stadium erreicht im Auge der Forelle den Höhepunkt seiner Entwicklung kurz vor der Abschnürung des Linsensäckchens. Fig. 16 ist ein Querschnitt durch die Augenanlage der Forelle in diesem Stadium (16. Tag nach der Befruchtung). Hier kann man gut beobachten, wie die Fasern von einem kegelförmigen Vorsprung der basalen Zellteile ihren Ursprung nehmen, — und zwar ist es vor allem die Linse, die unsere Aufmerksamkeit auf sich lenkt.

Es ist bekannt, dass zuerst v. Lenhossék auf die Bedeutung der Linse bei der Glaskörperentwickelung hingewiesen hat. In den darauf folgenden Mitteilungen verhielten sich aber fast alle Autoren ablehnend dieser Entdeckung gegenüber. Es hiess allgemein, dass die Basalkegel der Linsenzellen nur einen Befund im Säugetierauge darstellen, der in der Reihe der anderen Wirbeltiere von den Vögeln abwärts nicht erhoben werden kann [Rabl (80)]. Bei all diesen Wirbeltierklassen soll

die Linse stets scharf begrenzt sein, ohne die geringste Spur von faserigen Fortsätzen.

Dem gegenüber berufe ich mich auf die beigefügte Abbildung (Fig. 14) und kann noch hinzufügen, dass auch bei den Vögeln (Huhn und Ente), Amphibien und Reptilien bei entsprechender minutiöser Technik und fortgesetzter Untersuchung in einem gewissen Stadium Basalkegel an den Linsenzellen vorhanden sind.

Viel weniger ausgeprägt sind die Fortsätze an der distalen Wand der Augenblase. In dieser Beziehung besteht eine gewisse Ähnlichkeit in der ersten Anlage des Glaskörpers zwischen der Forelle und dem Kaninchen, bei welch' letzterem Tier während dieser ganzen ersten Periode der Glaskörperentwickelung die Retina stets scharf begrenzt ist, ohne die geringste Spur kegelförmiger Vorsprünge (v. Lenhossék). Damit will ich aber keineswegs behaupten, dass sich die Retina an der Bildung des fibrillären Glaskörpers bei diesen Species überhaupt nicht beteiligt. Nur sind die retinalen Fibrillen im Vergleich zu denen anderer Klassen, als deren Vertreter die oft beobachteten Embryonen von Schwein und Schaf, aber auch die des Menschen gelten mögen, weniger auffallend.

Fig. 17 zeigt uns einen Äquatorialschnitt durch die Augenanlage eines 11 mm langen Schweineembryo. Die Becherspalte ist noch ziemlich weit geöffnet und gewährt dem Bindegewebe und den Gefässen freien Zutritt ins Augeninnere. An der ventralen Oberfläche der Linse angelangt, hört die kontinuierliche Lage des Mesenchyms plötzlich auf, der ganze dorsale Abschnitt des Glaskörpers ist frei von lockeren Zellen. Das zellfreie Gebiet des Glaskörperraumes ist durch ein dichtgedrängtes Filzwerk feinster Fäserchen erfüllt. Die Verlaufsrichtung der Fasern ist im allgemeinen ohne erkennbare Regelmäfsigkeit, besonders auffallend sind jedoch radiäre Ausläufer der Retinazellen, die von conusartigen Fortsätzen der basalen

Zellpole ihren Ursprung nehmen. Diese verhältnismäfsig kräftigen Radiärfasern teilen sich alsbald in zahlreiche Seitenästchen, welche die Hauptmasse des fibrillären Glaskörpers in diesem Stadium ausmachen. An der Linse beginnt gerade die Entwickelung der gefäfslosen Kapsel. Es sind noch etliche kräftige Basalkegel vorhanden, deren Tförmige Verzweigungen in geringer Entfernung von der Linsenoberfläche zu einer meridionalen Schichte, den primären Meridionalfasern v. Lenhosséks vereinigt sind. Zwischen dieser meridionalen Lage, die zur vorderen Grenzschichte des Glaskörpers wird, und der basalen Linsenoberfläche bleibt ein freier Raum übrig, der nur durch vereinzelte Linsenkegel durchsetzt wird, und in dem sich alsbald die gefäfsführende Tunica lentis auszubreiten beginnt.

Der Glaskörper weist als ein Teil der Bindegewebsgruppe alle jene Umwandlungen auf, welche das Bindegewebe an anderen Orten im Laufe der Entwickelung durchmacht. — Dass diese Vorgänge prinzipiell gleichförmige sein können und endlich doch verschiedenen Endzielen zustreben, liegt auf der Hand; sie werden durch den Unterschied in der Aufgabe des Stützgewebes im Auge selbst und in den übrigen Körperteilen bedingt. Vor allem ist hier zu bedenken, dass dem Ausfüllungsgewebe im Augeninnern, nebst Erhaltung der Tension, — was in diesem kugelähnlichen Gebilde hauptsächlich durch den wechselnden Flüssigkeitsanteil der Grundsubstanz besorgt wird, — die Aufgabe grösster Durchlässigkeit für Lichtstrahlen zufällt. Daher ist das an anderen Stellen vorhandene überaus zellreiche Stützgewebe, mit seinem zum Teil spezifisch umgewandelten Grundsubstanzgewebe (collagene und elastische Fasern, Knorpel, Knochen), für das Auge keineswegs erwünscht.

Was uns vornehmlich gestattet, das Glaskörpergewebe als einen Teil des Bindegewebes anzusprechen, ist der Umstand,

dass die Fasern epithelialen Ursprungs auch im Auge mit den Elementen des mittleren Keimblattes sich verbinden, und wo solche dauernd vorhanden sind, denselben auch zeitlebens angehören.

Während also in den frühesten Stadien des zellfreien, fibrillären Glaskörpers alle daraufhin untersuchten Formen übereinstimmende Verhältnisse aufweisen, verändert sich späterhin das Bild je nach der Zahl und Anordnung der eindringenden mesodermalen Elemente. Diese Änderung des histologischen Bildes ist vorübergehend, wo die zelligen Elemente wieder fast spurlos verschwinden (Säugetiere); hingegen wird ein bleibender Zustand geschaffen, wo mesodermale Gebilde auch im entwickelten Organ vorhanden sind (niedere Wirbeltiere).

Überaus günstig liegen die Verhältnisse für die Beobachtung des gegenseitigen Verhaltens von epithelialen Fibrillen und mesodermalen Elementen im Auge der Forelle. Es ist bekannt, dass diese Tiere zeitlebens Bindegewebe im Augeninnern aufweisen in Form eines axialen Gebildes, der Leiste des Fischauges, dessen innige Verbindung mit dem Glaskörpergewebe stets etwas Misstrauen verursacht hat gegen die Auffassung des Glaskörpers als »ektodermales« Gebilde.

Betrachten wir die Gegend der Becherspalte bei einem Fischchen, das nur um weniges älter ist als das zuerst besprochene (Fig. 14), so sehen wir (Fig. 15), wie die Zellen des mittleren Keimblattes allmählich gegen den Glaskörperraum vordringen. Der Spaltraum zwischen proximaler Linsenwand und retinalem Blatt ist durch das bekannte zellfreie Fasersystem erfüllt. An der Linsenperipherie ist die erste Anlage der gefässlosen Kapsel sichtbar, die zahlreichen Basalkegel des vorigen Stadiums sind verschwunden. Hingegen weist noch die Epidermis in unmittelbarer Nachbarschaft der Linse eine Anzahl mächtiger Kegel auf, die alsbald in feine Fäserchen auslaufen. Was uns besonders interessiert, sind die innigen Verbindungen,

Kgl. Univers.-Druckerei v. H. Stürtz, Würzburg.

Fig. 12.
Fig. 13.

welche die mesodermalen Zellen mit diesen Fasern eingehen, die zum Teil nunmehr schon als ihre Ausläufer zu betrachten sind. Eine Grenze zu ziehen zwischen den Fasern epithelialen Ursprungs und denen, welche mit dem Mesoderm zusammenhängen ist unmöglich.

In diesem Stadium, könnte man uns vorhalten, ist der Glaskörper selbst noch rein epithelialen Ursprungs. Dieses Bild ist auch nur insofern mafsgebend, als es einen Übergang darstellt zu Fig. 16. Wir sehen da einen äquatorialen Durchschnitt durch das Auge einer Forelle am 25. Tage nach der Befruchtung. Der Schnitt traf das Auge in der Nähe des hinteren Linsenpoles; die Ränder der Retina berühren sich an der Stelle der früheren Becherspalte, sind jedoch noch nicht verschmolzen. Was im früheren Stadium nur angedeutet war, ist hier überaus auffallend.

Das eingedrungene Mesoderm, das zum Teil aus Gefässanlagen, zum Teil aus adventitiellem Bindegewebe besteht, hat das ganze Glaskörpergerüst bereits an sich gerissen, so dass es nur mehr als Ausläufer der Mesenchymzellen erscheint. »Des artères part un réseau de fibrilles« sagt De Waele (22) von diesem Stadium in Unkenntnis der vorhergehenden Etappen. — Die Linse ist vollständig eingekapselt und eine Teilnahme der Retina nur an der Stelle, welche der Bechernaht gerade gegenüber liegt, noch zu beobachten.

Im Auge der Knochenfische kann die Faserproduktion von den epithelialen Zellwandungen aus, frühzeitig aufhören, denn hier etablieren sich die mesodermalen Elemente ständig und sorgen für das Wachstum und die Ernährung des Fibrillengerüstes. — Anders im Auge der Säugetiere. Hier erscheinen die Derivate des mittleren Keimblattes gewissermafsen nur zu einem kürzeren oder längeren Gastspiel; die angeknüpften Beziehungen, die allerdings auch hier vorhanden sind, besitzen keinen definitiven Charakter. Wir sehen daher auch, dass im

Auge dieser Spezies die Faserproduktion von seiten der epithelialen Zellen niemals aufhört, sondern trotz der vorhandenen zelligen Elemente energisch weiter betrieben wird. Sie wechselt nur, wie schon oben angeführt, die Stelle der höchsten Proliferation, entsprechend der weiteren Ausbildung der gesamten Augenanlage.

Hierin liegt zugleich die Erklärung der Frage: »wie eine ektodermale Formation mit dem Mesoderm in feste Verbindung tritt«.

Der Zusammenhang des Glaskörpers mit der angrenzenden Bindesubstanz ist schon von vielen Seiten betont worden. So für die Leiste der Knochenfische von Hans Virchow: »Der Glaskörper haftet an beiden Seiten fest an der Leiste an; man kann zwar Schichten unvollständig von dieser abziehen, aber eine ausgesprochene Grenze gibt es nicht . . . Der Fortsatz ist eben selbständig und nicht selbständig zugleich. Man kann ihn vielleicht eine Differenzierung des Glaskörpers selber, einen Übergang des äusseren Bindegewebes in den Glaskörper nennen, aber jedes Wort, jede Bezeichnung schliesst schon in sich den Schematismus ein.« (108, p. 87 und 80.)

Ebenso innig sind die Verbindungen des Glaskörpers mit dem Fächer der Vögel. (Petit, Huschke, Lieberkühn, Hannover, Beauregard.) Nach Lieberkühn ist die Verbindung bei älteren Hühnerembryonen so fest, dass oft beim Entfernen des Glaskörpers der Kamm ausreisst (71, p. 322 bis 324).

Diese älteren Angaben, welche mit der früheren Lehre der bindegewebigen Abstammung in gutem Einklang standen, sind durch die neue Auffassung des Glaskörpers als »ektodermales« Gebilde revisionsbedürftig geworden. Betrachten wir sie jedoch von dem Standpunkte aus, den wir durch Kenntnisnahme der Vorgänge bei der Entwickelung der faserigen Zwischensubstanz

des Mesenchyms nunmehr einzunehmen gezwungen sind, so erscheinen sie einwandsfrei und erklärt zugleich.

Wir müssen uns mit diesen Andeutungen begnügen; mehr in die Einzelheiten einzugehen, liegt nicht im Interesse dieser Arbeit, die vor allem der Lösung prinzipieller Fragen gewidmet sein soll.

Wir können die Hauptergebnisse der soeben geschilderten Befunde folgendermafsen zusammenfassen.

Überall dort, wo in frühen Stadien die epithelialen Zellschichten der embryonalen Organanlagen durch kleinere oder grössere Zwischenräume von einander getrennt sind, kommt es zunächst zur Ausbildung feiner Interzellularbrücken, bezw. von anastomosierenden Protoplasmafortsätzen. Ist der Spaltraum eng, so stellen diese Verbindungen nichts anderes dar, als protoplasmatische Zusammenhänge der gegenüberliegenden Zellen. In dem Mafse, als sich der Spaltraum verbreitert, verlängern sich diese Fortsätze, bekommen zahlreiche Seitenäste und bilden auf diese Art ein Fasergerüst von höchst kompliziertem Bau (Fig. 5, 6, 10 und 12). Dieser Zustand des »zellfreien, faserigen Stützgewebes« im Embryo, verändert sich überall auf die gleiche, typische Art, beim Hinzutritt der zweiten Komponente des embryonalen Bindegewebes, der Mesenchymzelle.

Wir haben gesehen, dass im zellfreien Stadium die Bildung der Fibrillen überall nach dem gleichen Prinzip vor sich ging und dass ein Unterschied nur entsprechend der Breite des Spaltraums vorhanden war, den die Fasern auszufüllen bestimmt sind. Diese prinzipielle Gleichförmigkeit in der Entwickelung des embryonalen Bindegewebes wird auch späterhin nicht gestört. Ein Unterschied macht sich an den verschiedenen Stellen vielleicht nur insofern bemerkbar, als die zelligen Elemente

nicht an sämtlichen Stellen zu gleicher Zeit und nicht in gleichen Quantitäten den faserigen Komponenten angegliedert werden. Schon in diesem frühen Stadium finden wir demnach nebst Stellen, an denen die zelligen Elemente vorwiegen, auch solche, wo der faserige Bau noch prävaliert.

Dieser Entwickelungsvorgang erklärt uns, wie es kommt, dass stets schon bei dem allerersten Auftreten des embryonalen Bindegewebes unschwer zwischen den beiden Bestandteilen Zelle und Faser unterschieden werden kann. Die ersten faserigen Elemente des embryonalen Bindegewebes, die sogen. fibrilläre Zwischensubstanz des Mesenchyms, wird anfangs nicht von den lockeren Zellen selbst gebildet, sondern von letzteren schon an Ort und Stelle vorgefunden. Für sämtliche Stellen des embryonalen Bindegewebes gilt es also als Regel: erst Faser, dann Zelle.

Die hinzukommenden Zellen treten nun mit den von anfang an vorhandenen Fasern in unmittelbare, protoplasmatische Verbindung. Die Vermischung von Zellen und Fasern, das Zusammentreten und die Verschmelzung der beiden Elemente des embryonalen Stützgewebes ist Schritt für Schritt zu verfolgen. Zunächst treten einige vereinzelte Zellen auf, dann folgen immer mehr und mehr nach, und so entsteht das bei den verschiedenen Tierspezies verschieden zellreiche »embryonale Bindegewebe«, das Mesenchym.

Die Vermischung der Fasern mit den neu hinzugekommenen Zellen ist von Stadium zu Stadium leicht zu verfolgen. Nirgends ergibt sich der geringste Anhaltspunkt, als wären die nunmehr mit den lockeren Zellen in Zusammenhang stehenden Fasern neu gebildet worden. Vielmehr ist der kontinuierliche Übergang des »zellfreien, faserigen Stützgewebes in die fibrilläre Zwischensubstanz des Mesenchyms« über allen Zweifel erhaben.

Die Verbindung der Fasern mit ihrem epithelialen Mutterboden geht trotz dieser neu angeknüpften Verbindungen nicht

verloren. Noch lange Zeit hindurch ist ein durch solche Fasern vermittelter protoplasmatischer Zusammenhang zwischen epithelialer Zelllage und darunterliegender Mesenchymzelle vorhanden (Fig. 13). Diese Zusammenhänge gehören in die Rubrik Zellverbindungen zwischen verschiedenen Gewebsarten (Schuberg) und hören an manchen Stellen vielleicht zeitlebens nicht vollständig auf.

Diese letzteren Angaben beziehen sich auf die Randpartien der ursprünglich engen embryonalen Spalträume zwischen den einzelnen Organanlagen. Mit dem Breiterwerden dieser Spalten rücken die immer weiter gebildeten Faserzüge von ihrem Mutterboden ab und sind als kernloses Gerüstwerk auf den Anschluss an die einwandernden, zum Teil sich an Ort und Stelle ablösenden Mesenchymzellen direkt angewiesen. Beide zusammen bilden sodann das als »embryonales Bindegewebe« bekannte Zellsyncytium.

Innerhalb dieses Zellkomplexes differenzieren sich nunmehr die ersten Anlagen der Blutgefässe und der Gruppe der Stützsubstanzen. Im weiteren Verlaufe der Differenzierung geht das Vermögen, kollagene Fasern zu bilden, an die sich nicht in spezieller Richtung (Knorpel, Knochen etc.) umwandelnden Zellen des postembryonalen Bindegewebes über. Diese Zellen sind befähigt, auf ihre Art, unabhängig von den epithelialen Zellverbänden, durch die bekannten Umwandlungen in der Peripherie des Zellleibes, im Ektoplasma (Hansen) stets neue Bindegewebsfibrillen zu bilden.

In welcher Beziehung steht nun die soeben geschilderte Frage von der Entstehung der fibrillären Zwischensubstanz des Mesenchyms zu der Glaskörperfrage und wieweit ist sie imstande ins Problem der Hyalogenese neues Licht zu bringen?

Es kann wohl allgemein als festgestellt gelten, dass bei sämtlichen, daraufhin untersuchten Tierspezies die erste Anlage des Glaskörpers durch jene feinen Interzellularbrücken dar-

gestellt wird, welche je eine Netzhautzelle mit einer gegenüberliegenden Linsenzelle verbinden. Mit Verbreiterung des Glaskörperraums verlängern sich diese Fasern, bekommen zahlreiche Seitenäste und zur Zeit, da in der gesamten Embryonalanlage das »zellfreie, faserige Stützgewebe« vorhanden ist, steht auch das reine, faserige Glaskörpergerüst als ein Teil dieses Fasergewebes auf der Höhe seiner Entwickelung. Beim Hinzutritt der zelligen Elemente können die von anderen Stellen her bekannten Verbindungen zwischen Mesenchymzellen bezw. Gefässwandungen und den von Epithelzellen abstammenden Fasern Schritt für Schritt verfolgt werden.

Der einzige Unterschied zwischen der Weiterentwickelung des Stützgewebes in- und ausserhalb des Auges, ist durch die funktionelle Bedeutung des Glaskörpers gegeben. Der Glaskörper dient dazu, den Binnenraum des Auges auszufüllen, ohne jedoch dem Durchtritt der Lichtstrahlen ein Hindernis in den Weg zu stellen. Ein solches Hindernis würde das Vorhandensein von reichlichen zelligen Elementen abgeben, und letzteres ist auch tatsächlich bei seltenen angeborenen und pathologischen Zuständen der Fall.

Die zelligen Elemente sind daher vor allem im Auge der Säugetiere nur von vorübergehender Bedeutung. Allerdings versäumen sie auch nicht während der kurzen Zeit ihrer Anwesenheit Verbindungen mit den faserigen Bestandteilen einzugehen, sie beherrschen aber niemals das Bild. Im Auge der Säugetiere bleibt zeitlebens die ursprüngliche Art der Faserbildung von epithelialen Zellverbänden aus bestehen.

Die weitverbreitete Fähigkeit, Fasern zu bilden, erleidet jedoch gerade beim Auge im Laufe der Entwickelung eine bedeutende Einschränkung. Zunächst wird die Linse durch Ausbildung der gefässlosen Linsenkapsel von der Faserbildung ausgeschlossen. Fast um dieselbe Zeit setzt die histogenetische Differenzierung der Retina ein, wodurch die Bildung der Fasern

von der Netzhaut, ausgehend von der Stelle der späteren Papilla nervi optici peripheriewärts, eine weitere Einschränkung erleidet. Um diese Zeit sind es die Gefässe des Binnenraumes, die helfend eingreifen, wenigstens so lange, bis mit umsichgreifender histologischer Differenzierung der Netzhaut, Müller'sche Stützfasern, hauptsächlich aber die blinden Teile in der Peripherie, die Faserbildung in vollem Umfange versehen können.

Von den Säugetieren abwärts, bei Sauropsiden, Amphibien und Fischen, liegen die Verhältnisse auch im ausgebildeten Zustand insofern anders, als bei diesen die mesodermalen Elemente in Form der bekannten axialen Gebilde bleibend vorhanden sind. Im Auge dieser Tiere steht das Glaskörpergerüst mit dem Gewebe und der Gefässwandung dieser Bildungen in innigem, protoplasmatischem Zusammenhang und scheint hauptsächlich auf diese angewiesen, sowohl Ernährung als Wachstum betreffend.

Durch Kenntnisnahme der ausserhalb des Glaskörperraumes sich abspielenden Vorgänge sind wir in die Lage versetzt, auch die Glaskörperfrage von einem anderen Gesichtspunkte aus zu beurteilen. Für uns wird es nicht mehr die Frage sein, ob »ektodermal« oder »mesodermal«, nicht mehr ob Linsenderivat oder Netzhautprodukt. Für uns ist der Glaskörper nichts anderes als ein in spezieller Richtung differenzierter Teil des embryonalen Stützgewebes, dessen Zusammensetzung aus zwei gesondert entstehenden Teilen, aus Zellen und Fasern wir erkannt haben.

Für die Glaskörperforschung selbst bleibt noch die, durch interessante Untersuchungen der neueren Zeit teilweise schon gelöste Aufgabe, festzustellen, wie der eine oder der andere Bestandteil sich im Laufe der Entwickelung verhält, resp. wie weit er zum Aufbau des definitiven Glaskörpers der einzelnen Tierspezies mit beiträgt.

Noch vor dem definitiven Abschluss meiner ausführlichen Publikation ist eine Abhandlung von Wolfrum (119) über die

Glaskörperentwickelung erschienen. Da sich dieser Forscher unter anderem auch mit den von mir ausserhalb des Glaskörpers konstatierten analogen Vorgängen befasst und ihre theoretische Bedeutung streift, so müssen wir auf seine Ausführungen etwas näher eingehen.

Die objektiven Feststellungen Wolfrums sind kurz folgende: Die erste Phase der Entwickelung besteht aus der Bildung feinster protoplasmatischer Verbindungen zwischen Linse und distalem Blatt des Augenbechers. Bei Triton uud Ente sind diese Protoplasmaverbindungen überall dort vorhanden, wo in den jüngsten Stadien der Entwickelung, wie schon gezeigt wurde, die »epithelial angeordneten Zellverbände« mehr oder weniger benachbart liegen. Anfangs macht es entschieden den Eindruck, dass sowohl bei Triton und Ente, als auch bei Säugetieren die Kegelbildungen an der Linse nicht nur reichlicher, sondern auch kräftiger wären. Indes verändert sich im Laufe der weiteren Entwickelung dieser Zustand. Indem die Faserbildung an der Linse allmählich aufhört, lässt sich die Produktion von Fibrillen aus der Retina nicht nur von der sich nunmehr bildenden Pars coeca, sondern auch vom Fundus aus deutlich nachweisen. Entsprechend der Verbreiterung des Glaskörperlumens werden die Fasern länger, die Verästelung wird reichlicher, der ganze Filz dadurch dichter.

Der Glaskörper besteht in dieser Zeit (Schweinsembryonen von 10—11 mm Scheitelsteisslänge) hauptsächlich aus radiären Faserzügen. Von da an treten die Queranastomosen im Bereich des Faserfilzes immer mehr in den Vordergrund. Neben der radiären Streifung kommt auch eine auf sie senkrecht stehende, parallel zur Netzhautinnenfläche verlaufende, zur Geltung. Die Neubildung von Radiärfasern ist bei einem etwa 10 mm langen Fötus nicht mehr, oder doch nur äusserst selten zu beobachten. Hingegen dauert das Auswachsen von Fasern an der Umschlagsstelle ungestört fort.

Bezüglich des Verhältnisses der ektodermalen Fasern zu den einwachsenden Gefässen glaubt Wolfrum feststellen zu können, dass die Fortsätze der Endothelien sich direkt mit Fasern der Retina verbinden, so dass ein kontinuierlicher Protoplasmastrang zwischen Müllerscher Zelle in der Netzhaut und Endothelprotoplasma zu stande kommt. Damit hätten die Netzhautfasern einen direkten Anschluss an die Gefässe erlangt, also an das Mesoderm. Ihren Zusammenhang mit der Netzhaut büssen die Faserreste, welche sich an die Gefässe angeschlossen haben, vollständig ein (119, p. 252—254).

Die Bildung von Fibrillen von den Gefässen aus erreicht niemals einen grösseren Umfang. Diese Fasern fallen mit der Rückbildung der Gefässe einem vollständigen Schwunde anheim. Im späteren Verlauf entstehen die Fasern hauptsächlich aus der Pars ciliaris retinae.

Es geht daraus hervor, dass auch Wolfrum die schon vor ihm beschriebene Faserentstehung an den verschiedenen Stellen, aus Anlagen verschiedenen Ursprungs festgestellt und auch die Verbindung dieser Produkte verschiedener Keimblätter gesehen hat.

Wie verwertet er nunmehr diese Befunde bei der Lösung der Glaskörperfrage?

Was zunächst den »perilentikulären Faserfilz« (v. Lenhossék) betrifft, so glaubt Wolfrum denselben aus dem Problem der Entstehung des Glaskörpergewebes als solchen eliminieren zu müssen. — Er steht mit dieser Anschauung nicht allein da. Kölliker z. B. hat das Vorhandensein dieser Fasern vollständig in Abrede gestellt. Weiter oben, in der Literaturzusammenstellung haben wir die Ansicht Rabls kennen gelernt, nach welcher diese Fasern ihre Aufgabe darin finden dürften, das Rete vasculosum lentis an der Linse festzuhalten. Durch meine Untersuchungen (98, p. 425), welche festgestellt haben, »dass solche Basalkegel an den Linsenzellen sowohl bei den Vögeln (Huhn und Ente) als auch bei der Forelle bei

entsprechender minutiöser Technik und fortgesetzter Untersuchung vorhanden sind,« ist die Unhaltbarkeit dieser Einwände erwiesen und durch Wolfrum auf Grund ähnlicher Befunde bei Triton und Ente auch dahin entschieden worden. Da jene Basalkegel jedoch mit der Glaskörperentwickelung nichts zu tun haben sollen, resp. durch sie die Entstehung des Glaskörpers aus einer einheitlichen Anlage, im gegebenen Falle der Netzhaut gestört wäre, so sah sich Wolfrum gezwungen, zu einer neuen Theorie Zuflucht zu nehmen. Seiner Meinung nach sollen die Basalkegel nunmehr dazu dienen, die Linse in der durch die Einstülpung aus dem Ektoderm gegebenen Lage zu fixieren. — Ob diese mechanische Erwägung genügend begründet ist, muss dahingestellt bleiben.

Die Bewertung der von Wolfrum wiedergefundenen Verbindungen zwischen mesodermalen Zellen und ektodermalen Fasern im Glaskörperraum (die bei Säugetieren allerdings nur zeitweilige sind), wird leider bei diesem Autor durch die unmotivierte Furcht, mit dem Schlagwort »Keimblattlehre« in Kollision zu geraten, wesentlich beeinträchtigt.

Die Vorstellung, die Wolfrum von der prinzipiellen Bedeutung der von mir beschriebenen Faserentstehung hat, ist keine ganz klare. Er bestätigt im weitesten Umfange die Loslösung der Fasern von ihrem ursprünglichen Entstehungsort, sowie ihre sekundäre Verbindung mit den Gefässen, glaubt jedoch meinen »extremen Standpunkt« nicht teilen zu können. — Er meint, dass durch ähnliche Beobachtungen »zwar die Keimblätter eine gewisse Verschiebung erleiden dürften«, dass jene Beobachtungen aber nicht imstande sind, die Keimblattlehre zu stürzen. Eine Anschauung, die ich selbstverständlich nicht teile und in der Form nirgends ausgesprochen habe.

Wie man sich leicht davon überzeugen kann, habe ich bis zum Erscheinen der Wolfrumschen Arbeit die prinzipielle Bedeutung dieser Tatsache nur im Punkt 7 der Zusammen-

fassung meiner kurzen vorläufigen Mitteilung (98) gestreift. Da heisst es wörtlich: »Es ergibt sich aus alldem ein Beweis dafür, dass die Produkte der verschiedenen Keimblätter nicht scharf von einander getrennt werden können, im Gegenteil, dass durch selbständige Entwickelung und nachträgliches Zusammentreten der faserigen und der zelligen Elemente des embryonalen Bindegewebes schon frühzeitig die verschiedenen Keimblätter in höchst verwickelte Wechselbeziehungen zu einander treten.«

Dieser Satz enthält die einzig mögliche und notwendige Konsequenz, welche aus der Feststellung direkter protoplasmatischer Zusammenhänge zwischen den verschiedenen Keimblättern zu ziehen ist. Wolfrum missversteht die Bedeutung dieser Schlussfolgerung, wenn er meint, dass durch sie die Keimblattlehre beeinträchtigt, ja vielleicht sogar über den Haufen geworfen wird.

Nicht die Keimblattlehre als solche, sondern die Ansicht über die Leistungsfähigkeit der Keimblätter, sowie ihre Abgrenzung gegen einander nach vollendeter Ausbildung ist es, die in letzter Zeit notgedrungen eine gewisse Umwandlung erleiden musste. Die Glaskörperfrage war hier zunächst nur ein Mittel zum Zweck, indem durch sie gezeigt werden sollte, dass die Keimblätter oft derartig innige Verbindungen eingehen, dass ihre Produkte (im vorliegenden Falle Zellen und Fasern) nicht scharf von einander getrennt werden können.

Die Feststellung dieses Faktums ist aber keineswegs überflüssig gewesen, denn es widersprach, wie leicht ersichtlich, der herrschenden Lehrmeinung und war danach angetan, die ganze embryonale Bindegewebsfrage in einem neuen Licht erscheinen zu lassen.

Allerdings sind die Verhältnisse bei der Entwickelung des Glaskörpers nicht übersichtlich genug, dass man durch sie allein diese prinzipiell wichtigen Fragen hätte lösen können und es gereichte zur wesentlichen Erleichterung, als ich feststellen

konnte, dass ganz ähnliche Erscheinungen sich auch ausserhalb des Glaskörperraums abspielen. Im Verhältnis zu diesen ausgedehnten, höchst interessanten Vorgängen erschien die ganze Glaskörperangelegenheit als Detailfrage von fast untergeordneter Wichtigkeit. Erst nach der Lösung der grösseren, einwandfrei noch nicht beantworteten Frage nach der Herkunft der fibrillären Zwischensubstanz des Mesenchyms, habe ich mich an das kompliziertere Problem der Glaskörpergenese herangewagt.

Dass aber auch im Glaskörperraum eine solche Vermischung von Produkten verschiedener Herkunft stattfindet, konnte Wolfrum selbst feststellen und er hat seiner Meinung folgendermafsen Ausdruck verliehen (119, p. 255): »Obwohl speziell bei der Anlage des Glaskörpers die Keimblätter in äusserst komplizierte Verbindungen treten, so dass die Grenzen der Keimblätter im Verlaufe des Entwickelungsprozesses nicht mehr scharf gezogen werden können, so bleiben doch ihre ursprünglichen Fähigkeiten ihnen erhalten, die ihnen zugehörenden Valenzen gehen nicht verloren«.

Wie schon erwähnt, habe ich ausser dem Punkte 7 meiner Zusammenfassung die Bedeutung meiner Befunde für die Frage nach der Leistungsfähigkeit der Keimblätter bis dahin nirgends berührt. Vergleichen wir den Ausspruch Wolfrums mit meiner Schlussfolgerung, so erscheint sie zunächst als eine willkommene Bestätigung, die sich sogar fast der gleichen Worte bedient. Sie wird aber trotz der auch von Wolfrum beobachteten gesonderten Entstehung der ektodermalen Fasern und nachträglichen Verbindung mit den Gefässen (s. oben), vom Autor selbst wie folgt auf höchst widersprechende Weise eingeschmälert (p. 256): »Man kann unmöglich annehmen, dass der eine Teil mesodermaler Herkunft ist und dass eine solche Verbindung zwischen ektodermalen und mesodermalen Produkten zu stande kommt, wenigstens würde sie einzigartig unter den geläufigen Erfahrungen in der Ontogenese dastehen«.

Fig. 15.

So prallen die einwandfreiesten Beobachtungen von den eisernen Toren des Vorurteils ab. — Aber es tut nichts. Wie auf vielen anderen verwandten Gebieten, so schreitet auch hier die wahre Erkenntnis von der Leistungsfähigkeit der Keimblätter nur langsam vorwärts.

Umso dankbarer ist es zu begrüssen, dass sich nunmehr einzelne Forscher der Aufgabe unterziehen, die ganze Reihe der Fragen, welche mit der sogenannten Spezifität der Keimblätter zusammenhängen, zu sichten und eine tatsächliche Grundlage für unsere umgestalteten Anschauungen zu schaffen.

Mein verehrter Freund, Herr Dr. M. Voit, Assistent am hiesigen Anatomischen Institut, hat in einem Vortrag, den er kürzlich in der Fachsitzung der Freiburger Naturforschenden Gesellschaft hielt, den ganzen Komplex der damit zusammenhängenden Fragen in ihrer Gesamtheit wieder aufgerollt, und von einem neuen, und wie mir scheint, überaus glücklich gewählten Standpunkt aus beurteilt.

Voit unterscheidet bei der Frage der Spezifität der Keimblätter streng zwischen Spezifität für Organe und Spezifität für Gewebe. Während die Spezifität der Keimblätter für Organe immer noch zurechtbesteht, und in ihrer allgemeinen Gültigkeit durch keinerlei Beobachtung beeinträchtigt erscheint, ist die Lehre der Spezifität der Keimblätter für Gewebe unbedingt fallen zu lassen.

Unter »Spezifität der Keimblätter für Organe ist zu verstehen, dass die homologen, morphologisch gleichwertigen Organe stets aus derselben Anlage, aus demselben Keimblatte hervorgehen. Indem wir die Resultate der Organogenese auf vergleichend-embryologischem Wege verallgemeinern, kann der wichtige und umfassende Satz von der Homologie der Keimblätter selbst abgeleitet werden. (Rabl.)

Hand in Hand mit dieser Lehre ging bis jetzt die der Spezifität der Keimblätter für Gewebe«. Man dachte

sich die Aufgabe der Keimblätter bei der Bildung der Gewebe derart, dass ein jedes Keimblatt nur gewisse Gewebsqualitäten zu bilden imstande ist, und dass es völlig ausgeschlossen sei, dass ein Keimblatt Gewebe erzeuge, »welche ihm nicht zukommen.« (H. E. Ziegler.)

Aus der als Einleitung zum ersten Teil meiner Arbeit dienenden Literaturzusammenstellung geht hervor, das wir nunmehr im Besitze einer grossen Anzahl zum Teil einwandfreier Untersuchungen sind, welche die falsche Lehre von der Spezifität der Keimblätter für Gewebe stürzen. Hier sind vor allem die einwandfreien Beobachtungen über die Entwickelung von glatter und quergestreifter Muskulatur zu erwähnen, während bekanntermafsen der Hauptteil dieser Gewebsarten aus dem mittleren Keimblatt, dem Mesoderm seinen Ursprung nimmt.

Die wichtigen Untersuchungen von Goronowitsch, Dohrn, Brauer u. a. haben uns gezeigt, dass jenes lockere Gewebe, das wir mit den Gebrüdern Hertwig als Mesenchym zu bezeichnen gewohnt sind, und das man bisher als einen Teil des mittleren Keimblattes anzusehen für berechtigt hielt, bei verschiedenen Tieren auf höchst merkwürdige Art zum Teil auch aus dem Ektoderm entsteht, indem sich bei diesen die Ganglienleiste im Hinterkopf einfach zu solchen lockeren Zellen auflöst.

Wir müssen uns daher von der althergebrachten Lehrmeinung lossagen, und die neue, liberalere Ansicht dafür einsetzen, dass identische Gewebsarten aus verschiedenen Keimblättern ihren Ursprung nehmen können. — Dies gilt vor allem für jene Gewebsarten, die aus dem »Mesenchym« entstehen.

Wir waren bis jetzt gewohnt, die aus dem Mesenchym hervorgehenden Organteile als Derivate des mittleren Keimblattes in einen Topf zu werfen. Wie wir nunmehr wissen, gibt es Mesenchymzellen verschiedenen Ursprungs, die jedoch

in späteren Stadien nicht mehr von einander unterschieden werden können. Wir dürfen also, einen auf mesenchymaler Grundlage sich bildenden Organteil nur dann als spezifisches Derivat eines der drei Keimblätter erklären, wenn uns die Zurückführung auf dasselbe im gegebenen Falle tatsächlich gelungen ist.

Durch diese neue Auffassung wird die Keimblattlehre in keiner Weise beeinträchtigt. Im Gegenteil, durch sie erfährt unsere Anschauung über die Leistungsfähigkeit der Keimblätter eine ungeahnte Bereicherung, und es eröffnen sich auch für die Homologisierung in der vergleichenden Anatomie neue Gesichtspunkte.

Die zuerst mit grossem Nachdruck als irrig zurückgewiesenen Beobachtungen erweisen sich auf diese Art als fruchtbringend und nützlich, und die Bruchstücke der gestürzten Lehre von der »Spezifität der Keimblätter für Gewebe« dienen somit zum weiteren Ausbau und noch genauerer Kenntnis der »Spezifität für Organe.«

Welches sind nun die theoretischen Konsequenzen, die wir aus der weiter oben erkannten Entstehung des embryonalen Bindegewebes ziehen müssen?

Wir haben gesehen, dass Bestandteile der epithelialen Zellreihen in Form von faserigen Fortsätzen, mit fremden Zellen neue Verbindungen eingehen, und später durch Loslösung von ihrem Mutterboden, im Anschluss an diese neu angeknüpfte Verbindung mit einem kernhaltigen Zellkörper, eine neue morphologische Einheit bilden können. Wir stehen hier vor der neuen und überraschenden Tatsache, dass unter Umständen protoplasmatische Teile einer Zelle, oder vielleicht besser gesagt, geformte Derivate einer Zelle, vollständig in den Bereich einer anderen morphologischen Einheit übergeführt werden können.

Wie bekannt, sind alle Zelltätigkeiten Ausfluss einer Wechselwirkung von Kern und Protoplasma; alle Funktionen der lebenden Zelle sind eine gemeinschaftliche Funktion dieser beiden Bestandteile. Bei Verbindungen, die in Form von Interzellularbrücken und protoplasmatischen Zusammenhängen zwischen Zellen desselben oder verschiedener Keimblätter zu stande kommen, werden diese Fasern nach dieser Anschauung von den kernhaltigen Bestandteilen beider Teile in gleicher Weise beeinflusst. Dieser Zustand bildet den Ausgangspunkt für jene Erscheinung, dass sich der ursprünglich gemeinschaftliche protoplasmatische Bezirk von einem der beiden Entstehungsorte emanzipiert, und in alleiniger Wechselbeziehung mit dem zweiten verbleibt. Dieser allenthalben konstatierbaren Tatsache kann als weitergehende Erscheinung diejenige angefügt werden, bei der der Übergang der Faser nicht zu einem der beiden ursprünglichen, sondern zu einem neu hinzutretenden, dritten Elemente statthat. — Dieser Vorgang spielt sich allenthalben bei der Bildung des embryonalen Bindegewebes ab, bei welchem das Zusammentreten von protoplasmatischen (faserigen) Elementen einerseits, und zelligen Bestandteilen anderweitiger Herkunft andererseits allgemein beobachtet werden kann. — Aus diesem Vorgang ist die Konsequenz abzuleiten, dass die Regel der gegenseitigen Beeinflussung von Kern und Protoplasma nicht nur für solche Einzelindividuen gilt, die durch fortgesetzte Zellteilung entstehen, sondern auch für derartige neuangeknüpfte Verbindungen zurechtbesteht.

Für die Frage nach der Spezifität der Keimblätter können wir aus der geschilderten Entstehung des embryonalen Bindegewebes folgende Ergebnisse ableiten.

Die durch Untersuchungen neueren Datums schon gestürzte Lehre von der Spezifität der Keimblätter für Gewebe, wird durch die vorliegenden Beobachtungen ebenfalls im weitgehendsten Mafse widerlegt. Nachdem gezeigt wurde, dass

L
Fis
Bgvs
AE
Bn
AE

Fig. 17.

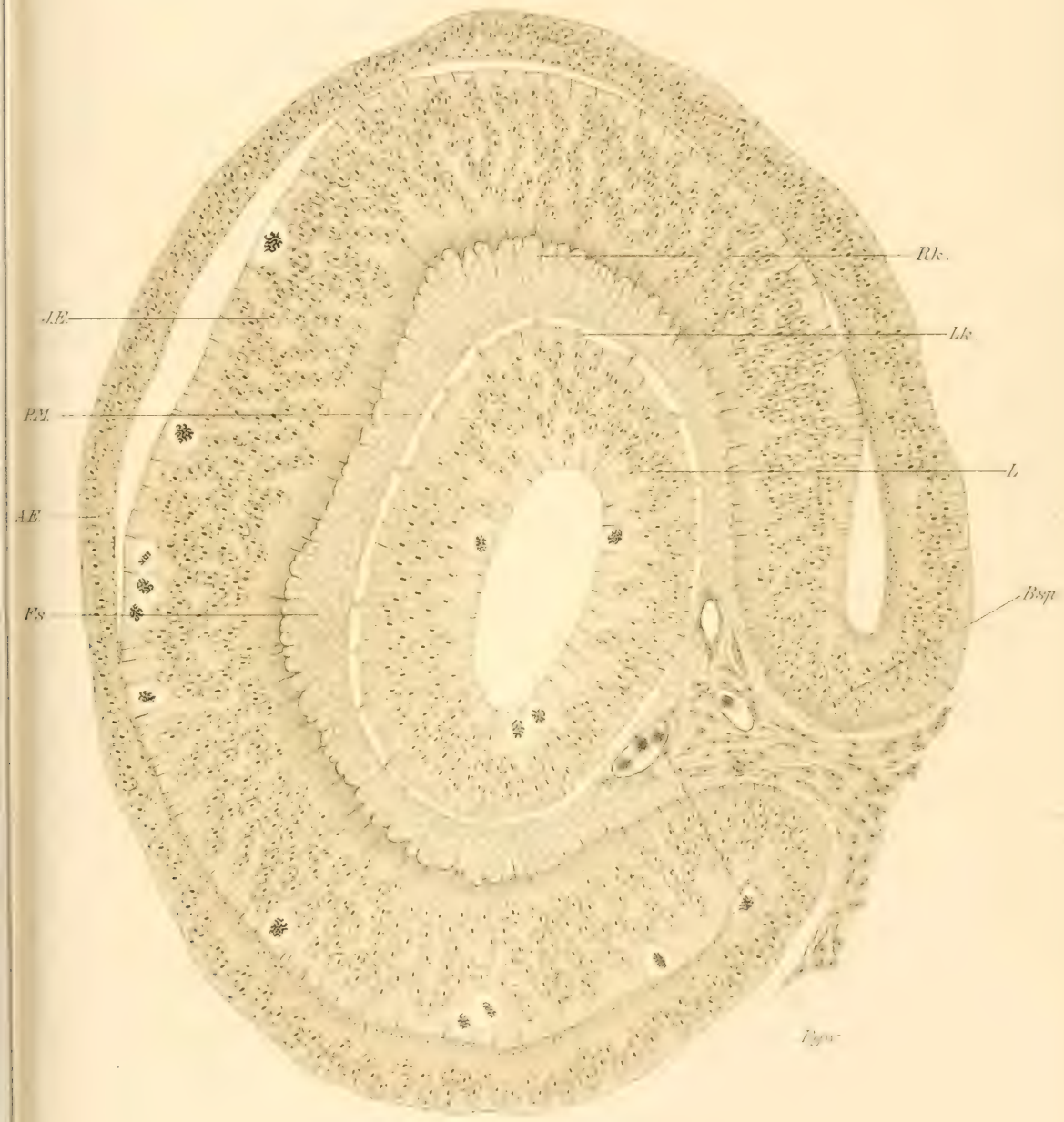

einzelne Muskelanlagen entgegen der bisherigen Lehrmeinung aus verschiedenen Keimblättern entstehen können, bildet die Entwicklung des embryonalen Stützgewebes jenen viel allgemeineren Fall, bei welchem alle drei Keimblätter sich zu gleicher Zeit, und in weitestem Umfange, am Aufbau einer und derselben Gewebsart betätigen.

Wie weit die durch vorliegende Beobachtungen berührte Verschmelzung von Produkten verschiedener Keimblätter, sowie die geschilderte Übernahme von ursprünglichen Bestandteilen einer Zelle, in den Bereich eines neuen Zellindividuums im stande sein wird, unsere Anschauungen über die gegenseitige Abgrenzung und das Verhältnis der einzelnen Zellen zu einander zu modifizieren, bleibt weiteren Untersuchungen vorbehalten.

Zusammenfassung.

1. Vor dem Auftreten der Mesenchymzellen sind die Lücken und Spalten der Embryonalanlage durch ein feines Fasersystem ausgefüllt. Am Aufbau dieses Fasersystems beteiligen sich die basalen Zellteile sämtlicher epithelial angeordneter Schichten, — welchem Keimblatte dieselben auch entstammen mögen, — indem sie faserige Ausläufer entsenden, die aus feinen Interzellularbrücken, beziehungsweise Protoplasmafortsätzen hervorgegangen sind. So entsteht das »zellfreie, faserige Stützgewebe« im Embryo.

2. Die Fasern stehen durch einen kegelförmigen Ansatz mit dem Protoplasma des Zellleibes in Verbindung. Diese kegelförmigen Ansätze sind den von v. Lenhossék entdeckten Basalkegeln der Linsenzellen ähnlich und verdienen in Folge ihrer weiten Verbreitung besondere Aufmerksamkeit.

3. Die hinzukommenden Mesenchymzellen treten mit den Fasern in innige protoplasmatische Verbindung. Aus dieser Verbindung entsteht das embryonale Bindegewebe mit seinen beiden Komponenten: Mesenchymzelle und fibrilläre Zwischensubstanz. — Die neu hinzutretenden Zellen sorgen nunmehr für die Ernährung und das Wachstum der sich von ihrem Mutterboden loslösenden Fasern.

4. Nach Ausbildung der Anlagen der Blutgefässe, sowie der Gruppe der Stützsubstanzen, geht die Faserbildung an die sich nicht spezialistisch umwandelnden Zellen des postembryonalen Bindegewebes über, aus denen sie in späteren Stadien in der schon beschriebenen Art entstehen.

5. Der Glaskörper ist ein in spezieller Richtung differenzierter Teil des embryonalen Stützgewebes. An seinem Aufbau beteiligen sich im Laufe der Entwicklung zwei Elemente: Zellen und Fasern. — Der definitive zellfreie, resp. zellarme Zustand hängt mit der funktionellen Bedeutung des Glaskörpers zusammen.

6. Ob die Fasern genetisch der Retina oder der Linse angehören, ist von keiner prinzipiellen Bedeutung. — Der definitive Zustand entsteht dadurch, dass die anfangs verbreitete Faserentwicklung zuerst mit Ausbildung der gefässlosen Kapsel an der Linse aufhört, dann im Gebiete der Netzhaut vom späteren Sehloch beginnend peripheriewärts abnimmt, und sich schliesslich ausser auf die Müllerschen Stützfasern hauptsächlich auf den blinden Teil beschränkt (Säugetiertypus). — Der Zusammenhang dieser Fasern mit Zellen des mittleren Keimblattes und der Gefässwandungen ist stets zu beobachten, und wo solche in Form der bekannten axialen Gebilde persistieren, auch zeitlebens vorhanden (Typus der niederen Wirbeltiere). — Ein Unterschied zwischen dem Glaskörper der verschiedenen Wirbeltierspezies ergibt sich nur aus der Anzahl der hinzutretenden Mesenchym-

zellen, sowie der Ausbildung spezifischer Gebilde (Tunic. vasc. lentis, Glaskörpertrichter; Kamm, Fächer etc.).

7. Da sich am Aufbau des embryonalen Stützgewebes alle drei Keimblätter zu gleicher Zeit und im weitesten Umfange betätigen, so kommt ein Mischgewebe zu stande, in welchem die Produkte der einzelnen Keimblätter nicht mehr scharf von einander getrennt werden können.

8. Der Beweis, dass Muskelgewebe von ganz identischer histologischer Beschaffenheit, sowohl aus dem Mesoderm, als dem Ektoderm entstehen kann, sowie die geschilderte Entwickelung des embryonalen Stützgewebes widerlegen die bisherige irrige Anschauung einer »Spezifität der Keimblätter für Gewebe«.

Es ist mir eine angenehme Pflicht, am Schlusse meiner Arbeit Herrn Geheimrat Professor Dr. Robert Wiedersheim für das mir stets erwiesene liebenswürdige Interesse ergebenst zu danken. — Den Herren Professoren Dr. Franz Keibel und Dr. Ernst Gaupp, sowie meinem lieben Freunde, Herrn Dr. Max Voit, Assistent am hiesigen anatomischen Institut, fühle ich mich für ihre wertvolle Unterstützung durch Rat und Tat zu besonderem Dank verpflichtet.

Nachtrag.

Erst nach Abschluss meiner Arbeit bin ich in den Besitz der Abhandlung von Nowikoff: Über das Parietalauge von Lacerta agilis und Anguis fragilis (Biologisches Zentralblatt, Bd. XXVII, No. 12 und 13) gelangt. Dieser Forscher hat das augenähnliche Parietalorgan der Saurier ein-

gehend untersucht und kommt dabei zu Resultaten, die mir vom Standpunkte der oben behandelten Fragen erwähnenswert erscheinen.

Das Parietalauge stellt, wie bekannt, auch im ausgebildeten Zustand eine primitive Blase dar. Man könnte es mit jenem Stadium in der Entwickelung der Seitenaugen vergleichen, das wir als Augenblase (Vesicula optica) zu bezeichnen pflegen. Der Nerv verlässt etwa in der Mitte der sogenannten Retina das Parietalauge, um dasselbe mit der Commissura habenularis zu verbinden. Nebst Nervenfasern und Ganglienzellen besteht die Retina hauptsächlich aus Sehzellen und Pigmentzellen. Letztere können auch als Stützzellen aufgefasst werden, und verlaufen durch die ganze Dicke der Retinawand. Der Kern liegt zumeist in dem basalen Teile der Retinaanlage, von der Hauptmasse des Zellleibes umgeben. Diese Zellen entsenden zahlreiche dünne fadenartige Fortsätze, welche zwischen den Sehzellen verlaufen und letztere allseitig umgeben.

Überaus bemerkenswert sind die Angaben des Verfassers über den Unterschied in der Pigmentverteilung des hell- und dunkeladaptierten Parietalauges, die ich, trotzdem sie nicht direkt mit unserer Frage zusammenhängen, doch kurz erwähnen möchte.

Bei der im Dunkeln konservierten Retina sind die inneren Schichten pigmentfrei; die Sehzellen sind dementsprechend den Lichtstrahlen in vollem Mafse ausgesetzt. — Nach intensiver Belichtung hingegen findet man die Pigmentkörnchen vorwiegend in den innersten Partien der Pigmentzellen um die distalen Teile der Sehzellen gelagert, wohl um letztere vor einer zu starken und diffusen Belichtung zu schützen Aus dem Phänomen der Pigmentwanderung glaubt Novikoff, vielleicht mit Recht, den Schluss ziehen zu können, dass das Parietalauge von Lacerta agilis und L. fragilis auch im erwachsenen Zustande noch als lichtempfindliches Organ funktioniert.

Die äussere, dem Körperintegument zugewendete Wand der Augenblase stellt eine durchsichtige Pellucida dar, die auch biconvex verdickt sein kann, und dann als Linse bezeichnet wird. Diesem Teil der Blase fehlen sämtliche Zellarten der Retina. Histologisch besteht die Pellucida aus langen, die ganze Wand der Augenblase durchsetzenden, fadenförmigen Zellen, mit kernführenden Erweiterungen.

Das ganze Lumen der Augenblase zwischen Retina und Pellucida, wird durch einen Glaskörper erfüllt, in welchem dreierlei Elemente unterschieden werden können: 1. Fortsätze der Pellucidazellen, 2. Fortsätze der Sehzellen und 3. einige verästelte Zellen, deren Ausläufer mit einander anastomisieren, und auf diese Weise ein Netzwerk bilden.

Die Fortsätze der Pellucidazellen sind schwach entwickelt und bilden auf Längsschnitten des Auges einen gestreiften Saum an der ursprünglich freien Oberfläche der Zellen, der eine gewisse Ähnlichkeit mit dem sogenannten Basalsaum des Darmepithels einiger wirbelloser Tiere besitzt.

Viel mächtiger ausgebildet sind die Fortsätze der Sehzellen, die keinen kontinuierlichen Saum bilden, sondern entsprechend den dazwischengeschalteten Pigmentzellen von einander getrennt sind. Am stärksten sind die Fortsätze der Sehzellen an der Peripherie der Retina, wo sie zugleich weit in den Hohlraum der Augenblase hineinragen. Dieses Verhalten erinnert sehr an Vorgänge bei der Entwickelung der Seitenaugen, indem auch bei diesen die Fortsätze der peripheren Netzhautgebiete (das Isthmusbündel v. Lenhosséks) überaus mächtig sind.

Die im Glaskörper vorhandenen verästelten Zellen bestehen aus stark färbbarem Protoplasma, dessen Tinktionsweise an die der Seh- und Pellucidazellen erinnert.

Was diesen Befunden aber besonderes Interesse verleiht, ist gerade der Umstand, dass das Parietalauge eine primäre

Blase darstellt, welche im Laufe der Entwickelung stets von ihrer Umgebung abgeschlossen bleibt. Die zu einem Netzwerk vereinigten Zellfortsätze der Blasenwand sind demnach Ausläufer der ursprünglich freien Oberfläche, und die Zellen des Inneren haben sich aller Wahrscheinlichkeit nach einzeln aus dem Gefüge der Blasenwand losgelöst und sind nachträglich erst mit dem faserigen Glaskörper in Verbindung getreten.

Literatur-Verzeichnis.

1. Addario, C., Über die Matrix des Glaskörpers im menschlichen und tierischen Auge. Anatom. Anzeiger Bd. XXI, S. 9. 1902.
2. Addario, C., La matrice ciliare delle fibrille del vitreo, loro forma e disposizione, nonchè loro rapporti colla neuroglia della retina visiva periferica nell' occhio umano adulto. Arch. Ottalmol. Bd. 12, pag. 57, 1904.
3. Addario, Le vitré et la zonule en rapport avec leur matrice ciliaire: Réprésentation semi schématique dans l'oeil humain adulte. Napoli Stabilim. tipolitogr. A. Serino. Arch. Ottalmol., Vol. 12, 1904.
4. Altmann, R., Bemerkungen zur Hensenschen Hypothese von der Nervenentstehung. Arch. f. Anat. u. Entwicklungsgesch. 1885, p. 344.
5. Arnold, F., Anatomische und physiologische Untersuchungen über das Auge des Menschen. Heidelberg u. Leipzig 1832.
6. Arnold, F., Beiträge zur Entwicklungsgeschichte des Auges. Heidelberg 1874, S. 42.
7. Barfurth, D., Über Zellbrücken bei Pflanzen und Tieren. Sitzungsber. d. Naturf.-Gesellsch. Dorpat, Bd. IX, 1891.
8. Barfurth, D., Über Zellbrücken glatter Muskelfasern. Arch. f. mikr. Anat., Bd. XXXVIII.
9. Beauregard, H., Recherches sur les réseaux vasculaires de la chambre postérieure de l'oeil des vertébrés. Annal. du sc. natur., 6. Ser., Zoolog. T. H. 158, p. 1876.
10. Boll, Fr., Untersuchungen über den Bau und die Entwicklung der Gewebe. Arch. f. mikr. Anat., Bd. VIII. Zweite Abteilung: Die Entwickelung des fibrillären Bindegewebes, Taf. II, p. 28, 1872.
11. Bonnet, R., Beiträge zur Embryologie der Wiederkäuer, gewonnen am Schafei. Arch. f. Anat. u. Entw. 1889, p. 1 ff.
12. Breslauer, Über die Entwickelung des fibrillären Bindegewebes. Arch. f. mikr. Anat., Bd. V, p. 513, 1869.
13. Carini, A., Osservazioni sull' origine del vitreo. Monit. zool. Ital., anno 10, Suppl. p. 33—39, 1899.

14. Ciaccio, G. V., Beobachtungen über den inneren Bau des Glaskörpers im Auge des Menschen und der Wirbeltiere im allgemeinen. Unters. zur Naturlehre des Menschen und der Tiere, herausgeg. v. Moleschott Bd. 10, p. 584–589, 1870.

15. Cirincione, G., Zur Entwicklung des Wirbeltierauges. Über die Entwicklung der Capsula perilenticularis. Leipzig 1898.

16. Cirincione, G., Über die Genese des Glaskörpers bei Wirbeltieren. Verh. d anat. Ges., 17. Vers. in Heidelberg, 1903.

17. Cirincione. G., Über die Genese des Glaskörpers bei Wirbeltieren. Zentralbl. prakt. Augenheilk., Jahrg. 27, p. 161—169, 1903.

18. Cirincione, G., Sullo stato odierno della questione riguardante la genesi del vitreo. Siena 1903.

19. Cirincione, G., Über den gegenwärtigen Stand hinsichtlich der Genesis des Glaskörpers. Arch. f. Augenheilk. Bd. 50, p. 201—217, 1904.

20. Cirincione. G., Sullo stato odierno della questione riguardante la genesi del vitreo. Siena 1905.

21. Coca, F., Die Bedeutung der „Fibroglia"-Fibrillen. Virchows Archiv XVIII (VI), 2, p. 297.

22. De Waele, H., Recherches sur l'Anatomie comparée de l'oeil des Vertébrés. Internat. Monatsschr. f. Anat. u. Physiol. Bd. XIX, 1902, p. 1.

23. De Waele, H., Notes sur l'embryologie de l'oeil des Urodèles. Intern. Monatsschr. f. Anat. u. Physiol. Bd. 22, p. 197—208, 1905.

24. Ebner, V. v., Über den feineren Bau der Knochensubstanz. Wien. Sitzungsber. d. M.-N. Klasse. Bd. LXXII, Abt. 3, 1876.

25. Ebner, V. v., Untersuchungen über die Ursachen der Anisotropie organisierter Substanzen. Leipzig 1882.

26. Ebner, V. v., Über den feineren Bau der Chorda dorsalis der Cyclostomen. Sitzungsber. d k. Akad. d. Wissensch. in Wien, Math.-naturw. Kl.. Bd. CIV, p. 7, 1895.

27. Ebner, V. v., Über den feineren Bau der Chorda dorsalis von Myxine nebst weiteren Bemerkungen über die Chorda von Ammocoetes. Ebenda p. 124

28. Ebner, V. v., Über den feineren Bau der Chorda dorsalis von Acipenser. Ebenda p. 149.

29. Ebner, V. v., Über die Chordascheiden der Fische. Verhandl. d. anat. Gesellsch. auf der X. Versamml. in Berlin 1896.

30. Ebner, V. v., Die Chorda dorsalis der niederen Fische und die Entwicklung des fibrillären Bindegewebes. Zeitschr. f. wissensch. Zool., Bd LXII, 1896.

31. Fischel, A., Über die Regeneration der Linse. Anatom. Hefte, Bd. XIV, p. 1, 1900.

32. Flemming, W., Zur Entwickelungsgeschichte der Bindegewebsfibrillen. Intern. Beiträge zur wissensch. Med.-Festschr. f. Rud. Virchow, Bd. I. Taf. IX, 1891.

33. Flemming, W., Über die Entwicklung der kollagenen Bindegewebsfibrillen bei Amphibien und Säugetieren. Arch. f. Anat. u. Physiol. Anat. Abt. 1897, p. 171, Taf. V u. VI.

34. Flemming, W., Die Histogenese der Stützsubstanzen der Bindesubstanzgruppe. In: Handb. der vergl. u. exp. Entwickelungslehre der Wirbeltiere. Bd. III, Teil 2, III. Kap., p. 1—18.

35. Frommann, K., Beiträge zur Kenntnis der Lebensvorgänge in tierischen Zellen. Jen. Zeitschr. f. Naturw., Bd. XXIII (N. F. XVI).

36. Froriep, A., Die Entwickelung des Auges der Wirbeltiere. Handbuch d. vergl. u. experim. Entwickelungsgesch. d. Wirbeltiere. Bd. II, Kap. 7. G. Fischer, Jena 1905.

37. Fuchs, H., Zur Entwickelungsgeschichte des Wirbeltierauges. I. Über die Entwickelung der Augengefässe des Kaninchens. Anatom. Hefte. Merkel-Bonnet, Heft 83, (28. Band). p. 1—252, 1905.

38. Haemers, Ach., Genèse et régénération du vitré. Arch. d'opht., février 1903.

39. Hammar, J. A,, Über einen primären Zusammenhang zwischen den Furchungszellen des Seeigeleies. Arch. f. mikr. Anat. Bd XLVII

40. Hammar, J. A., Über eine allgemein vorkommende primäre Protoplasmaverbindung zwischen den Blastomeren. Idem, Bd. XLIX.

41. Hammar, J. A., Sind die Verbindungen zwischen den Blastomeren wirklich protoplasmatisch und primär? Idem, Bd. LV.

42. Hannover, A., Das Auge. Beiträge z. Anat., Phys. u. Path. dieses Organs. Leipzig 1952.

43. Hansen, Fr. C. C., En paalidelig Methode til Farvning af Bindevaevet. Hospitaltidende (Kjöbenhavn) 1898.

44. Hansen, Fr. C. C., Eine zuverlässige Bindegewebsfärbung. Anat. Anz. Bd XV, 1898.

45. Hansen, Fr. C. C,. Über die Genese einiger Bindegewebsgrundsubstanzen. Anat. Anz. Bd. XVI, p. 417, 1899. Auch Verhandl. d. anat. Gesellsch. Kiel (12.) und Tübingen (13. Versammlung).

46. Hansen, Fr. C. C., Om Udviklingen af Grundsubstanser i Bindevaevsgruppen. Foredrag Biologisk Selskab. Kjöbenhavn 9. Febr. 1899.

47. Hansen, Fr. C. C., Undersögelser over Bindevaevsgruppen. 1. Del. Den hyaline Bruskgrundsubstans. Kjöbenhavn, Wilhelm Priors Hofboghandel 1900. Untersuchungen über die Gruppe der Bindesubstanzen. I. Der Hyalinknorpel. Anat. Hefte, 27. Bd., Heft 83, p. 535 bis 820, 1905.

48. Heitzmann, C., Untersuchungen über das Protoplasma. II. Das Verhältnis zwischen Protoplasma und Grundsubstanz im Tierkörper. Sitzungsber. d. k. Akad. d. Wiss. Wien, Math.-naturw. Kl., LXVII Bd., III. Abt., 1873.

49. Heitzmann, C., Mikroskopische Morphologie des Tierkörpers. Wien 1883.

49a. Held, H., Die Entstehung der Neurofibrillen. Neurolog. Zentralblatt Nr. 15, 1905.

49b. Held, H., Zur Histogenese der Nervenleitung. Anat. Anz., Ergänzungsheft zum XXIX. Bd. Verhandlungen der anat. Gesellsch. in Rostock, p. 185—205, 1906.

50. Henle, J., Allgem. Anat. p. 197 u. 379, 1841.

51. Hensen, V., Über die Entwicklung des Gewebes und der Nerven im Schwanze der Froschlarve. Arch. f. path. Anat. (Virchow) Bd. XXXI, 1864.

52. Hensen, V., Beobachtungen über die Entwickelung des Kaninchens und des Meerschweinchens. Zeitschr. f. Anat. u. Entwickelungsgesch. 1876, Bd. I.

53. Hertwig, O., Die Entwicklung des mittleren Keimblattes der Wirbeltiere, II. Teil. H. Fischer, Jena 1883.

54. Hertwig, O., Die Zelle und die Gewebe. II. Buch. Jena 1898.

55. His, W., Die Lehre vom Bindesubstanzkeim (Parablast). Rückblick nebst kritischer Besprechung einiger neuerer entwickelungsgeschichtlicher Arbeiten. Arch. f. Anat. u. Physiol., Anat. Abteil. 1882, p. 84.

56. Huschke, E., Commentatio de pectinis in oculi avium potestate anat. et physiolog. Jena 1827.

57. Huschke, E., Über die erste Entwicklung des Auges und die damit zusammenhängende Cyclopie. Meckels Archiv 1832.

58. Keibel, F., Zur Entwicklung des Glaskörpers. Arch. f. Anatomie und Physiol. 1886.

59. Keibel, F., Normentafeln zur Entwickelungsgeschichte der Wirbeltiere. I. Normentafel zur Entwickelungsgeschichte des Schweines (Sus scrofa domesticus). G. Fischer, Jena 1897.

60. Kessler, L., Untersuchungen über die Entwicklung des Auges, angestellt am Hühnchen und Triton. Dissertation Dorpat 1871.

61. Kessler, L., Zur Entwicklung des Auges der Wirbeltiere. Leipzig 1877.

62. Klaatsch, H., Die Interzellularstrukturen an der Keimblase des Amphioxus. Sitzungsber. d. k. preuss. Akad. d. Wissensch., Berlin 1898.

63. Kölliker, A., Entwickelungsgeschichte des Menschen und der höheren Wirbeltiere. Leipzig 1861, p. 279—297.

64. Kölliker, A., Entwickelungsgeschichte des Menschen und der höheren Tiere. 2. Aufl., Leipzig 1879.

65. Kölliker, A., Zur Entwickelung des Auges und Geruchsorganes menschlicher Embryonen. Verh. d. physik.-med. Ges. zu Würzburg, N. F., Bd. 17, p. 229—257, 1883. Dasselbe in Gratulationsschrift zum 50jähr. Jubil. d. Univers. Zürich 1883, 23 p.

66. Kölliker, A., Handbuch der Gewebelehre des Menschen. 6. Auflage, p. 123.

67. Kölliker, A., Über die Entwickelung und Bedeutung des Glaskörpers. Verh. d. anat. Ges., 17. Vers. in Heidelberg, 1903.

68. Kölliker, A., Die Entwicklung und Bedeutung des Glaskörpers. Zeitschrift f. wiss. Zool., Bd. LXXVI, 1904.

69. Lenhossék, M. v., Untersuchungen über Spermatogenese. Archiv f. mikrosk. Anatomie, Bd. 51, p 215, 1898.

70. Lenhossék, M. v., Die Entwickelung des Glaskörpers. F. C. W. Vogel, Leipzig 1903.

71. Lieberkühn, N., Über das Auge des Wirbeltierembryo. Schriften d. Gesellsch. z. Beförd. d. ges. Naturw. zu Marburg, Cassel 1872.

72. Lwoff, Über die Entwicklung der Fibrillen des Bindegewebes. Sitz.-Ber. d. Wiener Akad. d. Wiss., M.-N. Kl., Bd. XCVIII. Abt. 3, p. 184. Mai 1889.

73. Mallory, Journal of med. Research, Dezbr. 1903.

74. Merkel, F., Zur Histogenese des Bindegewebes. Verhandl. d. anat. Ges. Basel. p. 41, 1895.

75. Mihálkovics, V. v., Untersuchungen über den Kamm des Vogelauges. Arch. f. mikr. Anat., Bd. 9, p. 591—597, 1873.

76. Ognew, J., Zur Frage von der morphologischen Bedeutung des fibrillären Bindegewebes. Arch. f. Anat. u. Entwickelungsgesch., Jahrgang 1885, p. 437.

77. Petit, Description anatomique de l'oeil du Coq-d'Inde. Mém. de l'acad. roy. des sciences. ann. 1735, p. 123—152. Paris 1738.

78. Pfitzner, W., Nervenendigungen im Epithel. Morphol. Jahrb, Bd. VII, 1882.

79. Rabl, C., Über den Bau und die Entwicklung der Linse. Leipzig 1900.

80. Rabl, C., Zur Frage nach der Entwicklung des Glaskörpers. Anat. Anz. Bd. XXII, 1903.

81. Ranvier, L., Développement du tissu conjonctif. In Traité technique d'histologie, 1875, p. 402 ff.

82. Remak, R., Untersuchungen über die Entwicklung der Wirbeltiere. Berlin 1855.

83. Retzius, G., Über den Bau des Glaskörpers und der Zonula Zinii in dem Auge des Menschen und einiger Tiere. Biolog. Untersuch., N. F. VI, p. 67—87, 1894.

84. Ritter, Zur histologischen Entwickelungsgeschichte des Auges. Arch. f. Ophthalm. Bd. X, p. 61, 1864.

85. Rollett, A., Entwicklung des Bindegewebes. Strickers Handb. Bd. I, p. 61 ff. 1871.

86. Schöler, H. De oculi evolutione in embryon. gallinac. Diss. inaug. Dorpat 1848.

87. Schön, W., Zonula und Ora serrata. Anat. Anz. Bd. 10, p. 360, 1895.

88. Schuberg, A., Untersuchungen über Zellverbindungen. I. Teil (Mit Tafel IX—XV). Zeitschr. f. wiss. Zool., 74 Bd., II. Heft, p. 155—326.

89. Schultze, O., Mikroskopische Anatomie der Linse und des Strahlenbändchens. Graefe-Saemisch, Handbuch d. ges. Augenheilkunde, 2. Aufl., Bd. I, p. 24, 1901.

90. Schwann, Th., Mikroskopische Untersuchungen über die Übereinstimmung in der Struktur und dem Wachstum der Tiere und Pflanzen. Berlin 1839.

91. Sedgwick, A., The Development of the Cape Species of Peripatus. Part. II. In Quart. Journ. Micr. Sc. Vol. XXVI.

92. Sedgwick, A., On the inadequacy of the cellular theory of development and the early development of nerves, particularly of the third nerve and of the Sympathic in Elasmobranchs. In Quart. Journ. Micr. Sc. Vol. XXXVII.

93. Sernoff, D., Zur Entwicklung des Auges. Zentralbl. f. d. medizin. Wissenschaften, p. 193, 1872.

94. Spalteholz, W., Über die Beziehungen zwischen Bindegewebsfasern und -zellen. Anat. Anz., Ergänzungsheft zum XXIX Band (1906).

95. Spampani, G., Alcune ricerche sull' origine e la natura del vitreo. Monit. zool. Ital., anno 12, p. 145—153.

96. Spuler, A., Über Bau und Entstehung des elastischen Knorpels. Sitzungsber. d. physikal.-medizin. Gesellsch. zu Erlangen, 27. Heft 1895.

96a. Spuler, A., Beiträge zur Histologie und Histogenese der Binde- und Stützsubstanz. Anat. Hefte, Abt. 1, Heft 21, Bd. VII. p. 117, 1896.

97. Spuler, A., Beitrag zur Histiogenese des Mesenchyms. Verhandl. der Anat. Gesellsch. in Tübingen 21.—24. Mai 1899. p. 13—16.

98. Szily, A. v., Zur Glaskörperfrage. Anat. Anz. Bd. XXIV, p. 417 bis 428, 1904.

99. Szily, A. v., Histiogenetische Untersuchungen. I. Teil. Die Entstehung von Knochen aus dem Ektoderm. Anat. Hefte, Merkel-Bonnet, Heft 100, (33. Bd., Heft 2). p. 227—314, Taf. 14—25. 1907.

100. Szymonovicz, L., Lehrbuch der Histologie und der mikroskopischen Anatomie. Stubers Verlag, Würzburg 1901.

101. Terrien, F., Recherches sur la structure de la rétine ciliaire et l'origine des fibres de la zonula de Zinn. Thèse de Paris 1898.

102. Tornatola, S., Origine et nature du corps vitré. Résumé de la communication faite au XII. congrès internat. de méd. de Moscou. Rev. génér. d'Ophtalm. 14. année, p. 543, 1847.

103. Tornatola, S., Ricerche embriologiche sull' occhio dei vertebrati. Atti R. Accad. Peloritana, anno 13.

104. Tornatola, S., Note intorno alle „Osservazione sull' origine dell vitreo" del Dott. Carini. Monit. zool. Ital., anno XI, p. 106, 1900.

105. Tornatola, S., Sulla membrana limitante interna della retina nei vertebrati. Nota prev. Anat. Anz. Bd. 24. p. 536—538, 1904.

106. Tornatola, S., Per la storia del vitreo: rettifiche all dott. G. Cirincione. Messina 1904.

107. Van Pée, P., Recherches sur l'origine du corps vitré. Arch. biol. T. XIX, 1902.

108. Virchow, Hans, Beiträge zur vergleichenden Anatomie des Auges. Habil.-Schrift, Berlin 1882.

109. Virchow, Hans, Die physikalische Natur des Glaskörpergewebes; die morphologische Natur desselben. Ber. d. ophthalmol. Gesellschaft zu Heidelberg, 1885.

110. Virchow, Hans, Fächer, Zapfen, Leiste, Polster, Gefässe im Glaskörperraum von Wirbeltieren, sowie damit in Verbindung stehende Fragen. Anat. Hefte, Merkel-Bonnet, II. Abt., Ergebnisse 1900.

111. Virchow, Hans, Sehorgan. Hofmann-Schwalbes Jahresberichte über die Fortschritte der Anat. und Entwickelungsgesch., N. F., Bd. IX. 1905, p. 857.

112. Virchow, R., Weitere Beiträge zur Struktur der Gewebe der Bindesubstanz. Verh. d. phsik.-mediz. Gesellsch. in Würzburg, Bd. 2, p. 314 bis 318. 1851.

113. Virchow, R., Notiz über den Glaskörper. Arch. f. pathol. Anat. und Phys., Bd. 4. p. 468, 1851.

114. Virchow, R., Über die Identität von Knochen-, Knorpel- und Bindegewebskörperchen, sowie über Schleimgewebe. Verhandl. d. Würzburger Phys.-med. Gesellsch., Bd. II, p. 150, 1852; ebenda p. 314.

115. Virchow, R., Über den menschlichen Glaskörper. Arch. f. path. Anat. u. Phys. Bd. 5, p. 278, 1853.

116. Voit, Max, Der Mesenchymbegriff und die Lehre von der Spezifität der Keimblätter. Vortrag, gehalten in der Sitzung der Naturforschenden Gesellschaft zu Freiburg i. B. Deutsche Mediz. Wochenschr. 1907, Nr. 30.

117. Waldeyer, W., Kittsubstanz und Grundsubstanz, Epithel und Endothel. Arch. f. mikr. Anat. u. Entw., Bd. LVII, 1900.

118. Wilson, E. B., The Cell in Development and Inheritance, II. Edit. New-York 1900.

119. Wolfrum, M., Zur Entwicklung uud normalen Struktur des Glaskörpers. v. Graefes Arch. f. Ophth. Bd. LXV, Heft 2, p. 220—266, 1907.

Erklärung der Abbildungen.

Fig. 1. Teil eines Querschnittes durch die Leibeswand in der Höhe der Herzgegend. 9 Tage alter Kaninchenembryo. — Zenkersche Lösung. Hämatoxylin-Eosin. Zeiss Oc. 2. Oelimmersion $^1/_{12}$. Abbéscher Zeichenapparat.

Ep. = Epidermis; So. = Somatopleura; Zb. = Zellbrücken und Zellfortsätze, welche den Zwischenraum durchqueren.

Fig. 2. Teil eines Querschnittes durch die Basis des Zwischenhirns und der Hypophysentasche des Hühnchens. 50. Stunde der Bebrütung. — v. Lenhosséksche Flüssigkeit. Hämatoxylin-Eosin. Zeiss Oc. 2. Oelimmersion $^1/_{12}$. Abbéscher Zeichenapparat.

B. Zw. = Basis des Zwischenhirns; Hyp. = Hypophysentasche; Fs. = Fasersystem.

Fig. 3. Basis des Amnion im Hinterkopf eines 48 St. alten Hühnerembryo. Zenkersche Lösung. Hämatoxylin-Eosin. Zeiss Comp. Oc. 6. Oelimmersion $^1/_{12}$. Abbéscher Zeichenapparat.

Ep. = Epidermis; So. = Somatopleura; Fs. = Fasersystem.

Fig. 4. Basis des Amnion im Hinterkopf eines 51 St. alten Hühnerembryo. Zenkersche Lösung. Hämatoxylin-Eosin. Zeiss Comp. Oc. 6. Oelimmersion $^1/_{12}$. Abbéscher Zeichenapparat.

E. = Epidermis; So. = Somatopleura; Mz. = Mesenchymzellen.

Fig. 5. Querschnitt durch den Bulbus cordis vom Hühnchen. 32. Stunde der Bebrütung. Zenkersche Lösung. Hämatoxylin-Eosin. Zeiss Oc. 2. Obj. E. Abbéscher Zeichenapparat.

My. = Myocard; End. = Endocard; Fs. = Fasersystem vor dem Auftritt der Mesenchymzellen.

Fig. 6. Ein Teil des Querschnittes durch den Bulbus cordis vom Hühnchen. 32. Stunde der Bebrütung. Zenkersche Lösung. Hämatoxylin-Eosin. Zeiss Oc. 2. Oelimmersion. $^1/_{12}$. Abbéscher Zeichenapparat.

My. = Myocard; End. = Endocard; Fs. = Fasersystem.

Fig. 7. Teil eines Schnittes durch die Herzwandungen vom Hühnchen. 48. Stunde der Bebrütung. Zenkersche Lösung. Hämatoxylin-Eosin. Zeiss Oc. 2. Oelimmersion $^1/_{12}$. Abbéscher Zeichenapparat.

My. = Myocard; End. = Endocard; Fs. = Fasersystem; Mz. = Mesenchymzellen.

Fig. 8. Teil eines Schnittes durch die Herzwand eines 10 Tage alten Kaninchenembryo. Zenkersche Lösung. Hämatoxylin-Eosin. Zeiss Oc. 2. Obj. E. Abbéscher Zeichenapparat.

My. = Myocard; Fs. = Fasersystem; Mz. = Mesenchymzellen.

Fig. 9. Teil eines Querschnittes durch die Herzwandungen vom Hühnchen. 60. Stunde der Bebrütung. Zenkersche Lösung. Hämatoxylin-Eosin. Zeiss Oc. 2. Oelimmersion $^1/_{12}$. Abbéscher Zeichenapparat.

My. = Myocard; End. = Endocard; Stz. = an faseriger Zwischensubstanz reiches Stützgewebe.

Fig. 10. Teil eines Querschnittes durch die Ursegmente der Forelle. 23. Tag nach der Befruchtung. Zenkersche Lösung. Hämatoxylin-Eosin. Zeiss Oc. 2. Oelimmersion $^1/_{12}$. Abbéscher Zeichenapparat.

Ep. = Epidermis; Cb. = Cutisblatt; Mb. = Muskelblatt des Ursegments; Fs. = Fasersystem.

Fig. 11. Dorsaler Teil eines Querschnittes durch die Ursegmente der Forelle. 25. Tag nach der Befruchtung. Zenkersche Lösung. Hämatoxylin-Eosin. Zeiss Comp. Oc. 6. Oelimmersion $^1/_{12}$. Abbéscher Zeichenapparat.

Ep. = Epidermis; Us. = Ursegment; Fs. = Fasersystem; Mz. = Mesenchymzellen.

Fig. 12. Dorsaler Teil eines Querschnittes durch die Ursegmente der Forelle. 30. Tag nach der Befruchtung. Zenkersche Lösung. Hämatoxylin-Eosin. Zeiss Comp. Oc. 6. Oelimmersion $^1/_{12}$. Abbéscher Zeichenapparat.

Ep. = Epidermis; Us. = Ursegment; Fs. = Fasersystem; Mz. = Mesenchymzellen.

Fig. 13. Dorsaler Teil eines Querschnittes durch die Ursegmente der Forelle. 40. Tag nach der Befruchtung. Zenkersche Lösung. Hämatoxylin-Eosin. Zeiss Comp. Oc. 6. Oelimmersion $^1/_{12}$. Abbéscher Zeichenapparat.

Ep = Epidermis; Us. = Ursegment; Mz. = Mesenchymzellen; Zv. = Zellverbindungen zwischen Epidermis und Cutis.

Fig. 14. Querschnitt durch die Augenanlage der Forelle. 16. Tag nach der Befruchtung. Zenkersche Lösung. Hämatoxylin-Eosin. Zeiss Oc. 2. Obj. C. Abbéscher Zeichenapparat.

L. = Linse; I. E. = innere Epithellage; A E = äussere Epithellage; Fs. = Fasersystem (Glaskörper); Ib. = Interzellularbrücken zwischen Retina und Pigmentblatt.

Fig. 15 Teil eines Querschnittes durch die Augenanlage von der Forelle in der Gegend der Becherspalte. 17. Tag nach der Befruchtung. v. Lenhossékscher Flüssigkeit. Rubin S. Zeiss Oc. 2. Oelimmersion $^1/_{12}$. Abbéscher Zeichenapparat.

Ep = Epidermis; L = Linse; I E = innere Epithellage; A E = äussere Epithellage; Bs. = Augenblasenstiel; Mz. = Mesenchymzellen; Fs. = Fasersystem.

Fig. 16. Äquatorialschnitt durch die Augenanlage der Forelle. 25. Tag nach der Befruchtung. Zenkersche Lösung. Hämatoxylin-Eosin. Zeiss Oc. 2. Oelimmersion $^1/_{12}$. Abbéscher Zeichenapparat.

L. = Linse; I E = innere Epithellage; A E = äussere Epithellage; Bn. = Bechernaht; Bgw = intraokulares Bindegewebe; Fs. = Fasersystem (Glaskörper).

Fig. 17. Äquatorialschnitt durch die Augenanlage eines 11 mm langen Schweinsembryo. Zenkersche Lösung. Hämatoxylin-Eosin. Zeiss Oc. 2. Obj. C. Abbéscher Zeichenapparat.

L. = Linse; I. E. = Innere Epithellage; A. E. = äussere Epithellage; Bsp. = Becherspalte; Bgw. = intraokulares Bindegewebe; Fs. Fasersystem (Glaskörper); Rk. = Retinakegel; Lk. = Linsenkegel; P M = primäre Meridionalfaser (v. Lenhossék).

Aus dem physiologischen und histologischen Institut der königl. tierärztlichen Hochschule zu Dresden. — Direktor: Geh. Med.-Rat Prof. Dr. Ellenberger.

UNTERSUCHUNGEN

ÜBER DIE

MECHANISCH WIRKENDEN PAPILLEN DER MUNDHÖHLE DER HAUSSÄUGETIERE.

VON

Dr. KURT BENNO IMMISCH,

ERSTEM ASSISTENTEN AM PHYSIOLOGISCHEN UND HISTOLOGISCHEN INSTITUT DER KÖNIGL. TIERÄRZTLICHEN HOCHSCHULE ZU DRESDEN.

Mit 21 Abbildungen im Texte.

Die kutane Schleimhaut der Mundhöhle der Haussäugetiere bildet an bestimmten Stellen makroskopische Vorsprünge von verschiedener Gestalt. Diese lassen sich seit der im Jahre 1867 gleichzeitig von Lovèn und Schwalbe gemachten Entdeckung der Geschmacksknospen nach der Art ihrer physiologischen Tätigkeit in zwei Gruppen scheiden. Die eine umfasst die Papillen, die bei der mikroskopischen Untersuchung in ihrem Gewebeaufbau Geschmacksknospen aufweisen; zu ihnen gehören die Papillae fungiformes, vallatae und foliatae. Die andere Gruppe vereinigt alle übrigen Papillen in sich. Deren Funktion ist mechanischer Natur. Sie schützen die Schleimhaut vor mechanischen Insulten, indem sie sich zwischen diese und die Nahrungsmittel breiten und wie ein elastisches Polster wirken. Sie unterstützen durch die pharyngeale Richtung ihrer freien Enden die Bewegung der aufgenommenen Nahrung nach dem Schlundkopf und verhindern deren Herausfallen aus der Mundhöhle, was besonders bei den Wiederkäuern in Betracht kommt, die im Gegensatz zu den anderen Haustieren beim Kauen die Lippen nicht schliessen. Sie führen vielleicht eine bessere allseitige Einspeichelung der Futtermassen herbei, indem sie eine durchlässige Schicht darstellen wie die Watte am Boden eines Gefässes, die eine gleichmässige Durchtränkung des histologischen Untersuchungsobjektes mit einer Fixierungs- oder Härtungsflüssigkeit bewirkt. Bei den Wiederkäuern, vorzugsweise beim Rind, erweisen sich die mechanisch wirksamen Papillen ausserdem als wichtige Hilfsapparate bei der Nahrungsaufnahme, die

diese Tiere in der Weise vornehmen, dass die aus der Mundhöhle hervorgestreckte Zunge derart um die aufzunehmende Nahrung herumgeschlagen wird, dass der papillenreiche Zungenrücken die Pflanzenteile berührt und in die Mundhöhle führt. Bei der Betrachtung der Raubtierzunge hebt bereits Haller die rein mechanische Tätigkeit der sogenannten Epithelzahnpapillen hervor, indem er sagt, dass sie dazu dienen, »ut fugituram ab ore praedam retineant«.

Die an sich reiche Literatur über die Papillen der Mundhöhle erstreckt sich meist einerseits auf den histologischen Bau der Geschmackspapillen der Zunge, andererseits sogar auf den blossen Nachweis gleich gebauter nervöser Endorgane bei den verschiedensten Arten der Säugetiere. Diejenigen Angaben, die sich auf die mechanisch wirksamen Papillen beziehen, sind sehr spärlich und finden sich in den Abhandlungen meist nur nebensächlich aufgeführt. In Anbetracht dieser Tatsache hat der Verfasser auf Anregung seines hochgeschätzten Chefs und Lehrers, des Herrn Geheimen Medizinal-Rates Professor Dr. Ellenberger, die Untersuchung der mechanisch wirkenden Papillen der Mundhöhle der Haussäugetiere vorgenommen. Die in Frage stehenden Papillen der Haustiere sind zuerst von Csokor einer besonderen und genaueren makro- und mikroskopischen Untersuchung unterzogen worden. Er hat jedoch nur die Papillen der Zunge und nicht die Papillen der übrigen Mundschleimhaut berücksichtigt. Seine Untersuchungen erstrecken sich auf Pferd, Rind, Schaf, Ziege, Schwein, Hund und Katze.

In dem gleichen Jahre, in dem Csokor seine Untersuchungen veröffentlicht hat, sind die mechanisch wirksamen Papillen noch von anderer Seite untersucht worden und zwar in dem von Ellenberger geleiteten Institut von den beiden Institutsassistenten Kunze und Mühlbach gelegentlich einer Arbeit über »Die vergleichende mikroskopische Anatomie der Organe der Maulhöhle, des Schlundkopfes und des Schlundes

der Haussäugetiere«. Ihre Untersuchungen beschränken sich auf Pferd, Rind, Schaf und Schwein.

Aus demselben Jahre, in dem die Arbeit von Kunze und Mühlbach erschienen ist, stammt eine zweite Arbeit, in der die Papillen der Mundhöhle behandelt sind. Diese von Ellenberger und Kunze verfasste und »Histologie des Vorderdarmes der Haussäugetiere« betitelte Arbeit behandelt als Untersuchungsobjekte Pferd, Rind, Schaf, Ziege, Schwein, Hund und Katze. Weiterhin bespricht ersterer in seinem »Handbuch der vergleichenden Histologie der Haussäugetiere« die makroskopischen Papillen der gesamten Kopfdarmschleimhaut.

Auf den Inhalt dieser drei Abhandlungen sowie auf die Arbeit von Münch über »Die Topographie der Papillen der Zunge des Menschen und der Säugetiere«, die nur die »Anordnung und Verteilung der Zungenpapillen, insbesondere der Papillae vallatae«, betrachtet, fernerhin auf die Untersuchungen »Über Nervenendigungen in der Schleimhaut und im Epithel der Säugetierzunge« von Rosenberg, der vor der Beschreibung des Verhaltens der Nerven in der epithelialen Papilla filiformis »noch wenige Worte dem Aufbau dieser Papillenart« widmet und auf Podwisotzkys »Anatomische Untersuchungen über die Zungendrüsen des Menschen und der Säugetiere«, die die makroskopischen Verhältnisse der fadenförmigen Papillen in kurzer Form berücksichtigen, auf diese Abhandlungen sowie auf die Angaben der Anatomien und Histologien über die mechanisch wirksamen Papillen werde ich gelegentlich der Schilderung der Ergebnisse meiner eigenen Untersuchungen soweit eingehen, als dies nach Lage der Sache erforderlich ist.

Nomenklatur der Zunge und der Mundhöhle.

In allen bisherigen Abhandlungen, die sich mit den mechanisch wirkenden Papillen der Mundhöhle befassen, werden diese kurzweg als Papillae filiformes bezeichnet, nur einige Autoren sprechen ausser von fadenförmigen Papillen auch von Papillae conicae. In Anbetracht der Mannigfaltigkeit der Formen, welche die mechanisch wirksamen Papillen bei manchen Tieren, z. B. beim Rind, aufweisen, ist bei einer Zusammenfassung der mechanisch wirkenden Papillen unter dem Namen Papillae filiformes diese Bezeichnung ganz unzureichend und für eine grosse Zahl der Papillen völlig unzutreffend. Ausserdem kann bei einer Einteilung in Papillae filiformes und conicae die Entscheidung, ob eine Papille dem oder jenem Typus zuzuzählen sei, recht schwierig sein und zwischen einzelnen Forschern zu Meinungsverschiedenheiten führen. Ganz abgesehen davon liegt offenbar ein logischer Fehler vor, wenn die Autoren die Papillae fungiformes, vallatae und foliatae als Papillae gustatoriae, Geschmackspapillen, bezeichnen, alle übrigen aber unter dem Namen Papillae filiformes, fadenförmige Papillen, zusammenfassen und diese beiden Gruppen als gleichwertig gegenüberstellen, denn von diesen zwei Kollektivnamen bezeichnet der eine die Funktion, der andere die Form der fraglichen Gebilde. Um einerseits der berechtigten Forderung Rechnung zu tragen, alte, einmal gebräuchliche Namen nach Möglichkeit beizubehalten, andererseits um unnötige Umständlichkeiten zu vermeiden, die sich mit der Änderung der Kollektivnamen beider Papillengruppen in auf ihre morphologischen Eigenschaften bezüglichen Benennungen zweifelsohne ergeben würden, halte ich die Beibehaltung des Namens Papillae gustatoriae und die Abänderung des Namens Papillae filiformes in einen der Funktion dieser Papillen entsprechenden Namen für erforderlich.

Die Bezeichnung Papillae mechanicae, die beim ersten Augenblick geeignet zu sein scheint, möchte ich nicht wählen, weil das Wort »mechanicus« das Wesen, die Eigenschaft, aber keineswegs eine Tätigkeit zum Ausdruck bringt. Aus diesem Grunde glaubt der Verfasser, zu dem Vorschlag berechtigt zu sein, die nicht zum Schmecken dienenden Papillen in Anbetracht ihrer physiologischen Aufgabe, bei der Nahrungsaufnahme, dem Kauakt, der Einspeichelung und dem Mundschlingakte die Tätigkeit der Lippen, der Zähne und der Zunge zu unterstützen, diesen Organen zu helfen, ihnen gleichsam Handlangerdienste zu leisten, als Papillae operariae (operarius, a, um zum körperlichen Dienst gehörig, zur Arbeit gehörig, Handlangerdienste verrichtend) zu bezeichnen und wendet im folgenden nur diesen Namen an.

Für die nachfolgende Abhandlung ist eine genauere Begriffsbestimmung für die einzelnen Teile der Zunge notwendig, als dies durch die anatomischen Autoren geschehen ist. Zur Feststellung der Begriffe der Zungenabschnitte können bei diesem gestaltlich hochgradig variabelen Organ nicht Punkte der Mundhöhlenwand, sondern nur an der Zunge selbst befindliche Punkte verwendet werden.

Nach meiner Ansicht ist als Zungenspitze der Teil der Zunge zu bezeichnen, an dem nur eine Rücken- und eine Bodenfläche und der beide Flächen trennende Rand (beziehungsweise eine ganz schmale Fläche) unterschieden werden können.

Als Zungenkörper wird in der nachfolgenden Abhandlung der Teil der Zunge bezeichnet, an dem eine Rücken- und zwei relativ breite Seitenflächen vorhanden sind. Der Beginn des Arcus glosso-palatinus stellt zwischen dem Zungenkörper und Zungengrund die Grenze dar.

Als orale Begrenzung des Zungengrundes betrachte ich die Einpflanzung des Zungengaumenbogens. Der Zungengrund reicht also vom Beginn des Zungengaumenbogens bis zur Epiglottis; er ist der Teil der Zunge, der nur eine freie Fläche, die dorsale Fläche, hat.

Auf Grund dieser Begriffsbestimmungen ergibt sich für die Fleischfresser das gleiche Verhältnis wie für den Menschen, nämlich das Fehlen eines Zungenkörpers, denn der mundwärts vom Arcus glosso-palatinus ge-

legene Teil der Zunge lässt bei Hund und Katze nur eine Rücken- und eine Bodenfläche erkennen. Letztere teilt sich pharyngeal in zwei divergierende Schenkelflächen. Als eigentliche Seitenflächen, wie sie der Zungenkörper der übrigen Haussäugetiere aufweist, können diese beiden Schenkelflächen der Bodenfläche der Zungenspitze selbst in ihren am meisten schlundwärts gelegenen Partien unmöglich aufgefasst werden, denn sogar dort haben sie nur eine ventro-laterale Richtung, aber niemals eine rein seitliche; mithin besitzen Hund und Katze wie der Mensch nur eine Zungenspitze und einen Zungengrund.

Unter Zungenrücken verstehe ich die Gesamtheit der dorsalen Flächen aller Abschnitte der Zunge[1]). Der Zungenrücken umfasst also die Rückenfläche der Zungenspitze, des Zungenkörpers und des Zungengrundes und erstreckt sich vom oralen Ende der Zungenspitze bis zur Basis der Epiglottis.

Der Zungenrand ist nur bei den Fleischfressern ein einfacher, ziemlich scharfer Rand; bei allen anderen Tieren, und bei den Fleischfressern nahe dem Arcus glosso-palatinus, stellt er eigentlich wie der Lippenrand eine schmale gerundete Fläche (Zungenrandfläche) dar mit einer dorsalen und ventralen Kante bezw. Grenzlinie, Margo dorsalis und ventralis, und dazwischen liegt die Facies intermarginalis. Der Zungenrand bezw. die Zungenrandfläche zerfällt in einen oralen, Schneidezahn-, und einen lateralen Teil.

Eine Ausnahme macht die Zungenrandfläche des Rindes, dessen freies Zungenspitzenende in eine deutliche Spitze ausgeht, sodass die Schneidezahnpartie der Zungenrandfläche illusorisch wird und an ihre Stelle jederseits eine ca. 5 cm lange schräg schneidezahnwärts und seitlich gerichtete Zungenrandfläche tritt, die pharyngeal in die rein seitliche übergeht. Die Linie, die auf der Höhe der Zungenrandfläche hinziehend gedacht werden kann, wird in dieser Abhandlung Kulminationslinie des Zungenrandes genannt.

Der freie Lippenrand, dessen Verhältnisse in vorliegender Arbeit nur bei den Wiederkäuern wegen des Vorhandenseins mechanisch wirkender Papillen von Interesse sind, stellt ebenfalls eine Fläche dar. Diese ist im Gegensatz zu der konvexen Randfläche der Zungenspitze mehr oder weniger eben und wird demzufolge von zwei Kanten begrenzt, von denen die eine, die

[1]) Der Gebrauch dieses Ausdruckes durch die Autoren muss zu der Vermutung führen, dass von ihnen unter Zungenrücken die dorsale Fläche nur der Zungenspitze und des Zungenkörpers verstanden wird, so schreiben beispielsweise Ellenberger und Baum in ihrer Anatomie des Hundes: „Die Papillae filiformes bedecken den Zungenrücken und den Zungengrund".

äussere Lippenkante, durch die Vereinigung der Lippenrandfläche mit der äusseren Haut gebildet wird, während die andere, die innere Lippenkante, die Lippenrandfläche mit der Mundhöhlenschleimhaut verbindet. Die Verhältnisse des freien Lippenrandes erweisen sich bei Parallelisierung mit denen des Lidrandes in Bezug auf die Begrenzungsflächen und die Kanten nicht nur ähnlich, sondern gleich, weshalb die Nomenklatur des Lidrandes unter entsprechenden Abänderungen, die nur durch den Wechsel des Objektes bedingt sind, auf die Lippenränder übernommen werden kann. Der freie Lippenrand wird demnach als Limbus labii bezeichnet werden, die beiden Kanten, die äussere und die innere Lippenkante, als Margo labialis externus und internus und die zwischen beiden liegende Lippenrandfläche als intermarginaler Saum, Facies intermarginalis. An den Lippen ist ein im Bereich der Schneidezähne liegender Teil, Pars incisiva, und ein sich jederseits daran schliessender seitlicher Teil, Pars lateralis, zu unterscheiden.

Hinsichtlich der Mundhöhle ist zu bemerken, dass diese in den Vorhof, Vestibulum oris, und den Binnenraum, die eigentliche (innere) Mundhöhle, Cavum oris proprium, und erstere in ein Vestibulum labiale und buccale zerfällt. Am Lippenvorhof unterscheide ich wiederum einen Schneidezahn- und einen lateralen Teil, Pars incisiva und lateralis, und am Backenvorhof einen Ober- und einen Unterkieferteil, Pars maxillaris und mandibularis. An dem Cavum oris proprium ist nur der unter der Zungenspitze und neben dem Zungenkörper liegende Raum bezw. die diesen ventral begrenzende Fläche für das Thema der vorliegenden Arbeit von Interesse. Der Raum unter der Zungenspitze, der pharyngeal durch das Zungenbändchen in zwei Teile gespalten wird, wird als Cavum sublinguale bezeichnet. Die Hinzufügung eines die Lage unter der Zungenspitze noch besonders bezeichnenden Wortes wie apicale würde überflüssig sein, da auf Grund der anatomischen Verhältnisse ein Unterzungengrund nur unter der Zungenspitze liegen kann. Um den sich jederseits neben dem Zungenbändchen hinziehenden Teil des sublingualen Raumes noch besonders zu benennen, dürfte die Bezeichnung Pars parafrenularis angebracht sein. Der neben dem Zungenkörper sich hinziehende Teil des Cavum oris proprium wird vom Verfasser Cavum paralinguale genannt. Dieses geht mundwärts ohne merkliche Grenze in die Pars parafrenularis des Cavum sublinguale über. Die das Cavum sub- und paralinguale ventral begrenzende Fläche bildet in ihrer Totalität den sublingualen Mundhöhlenboden, Fundus cavi oris; dieser lässt sich in den unter der Zungenspitze liegenden api-

kalen Teil, den eigentlichen sublingualen und den entlang des Zungenkörpers sich erstreckenden paralingulen Mundhöhlenboden scheiden. Seitlich vom Zungenbändchen geht der sublinguale Mundhöhlenboden in je einen schlundwärts sich verjüngenden Schenkel aus; dieser wird vom Verfasser entsprechend der Pars parafrenularis des Unterzungenraumes als Pars parafrenularis des sublingualen Mundhöhlenbodens bezeichnet. Den Ausführungen über die einzelnen Zungenabschnitte zufolge ergibt sich für die Fleischfresser das Fehlen des Nebenzungenraumes und folglich auch das des paralingualen Mundhöhlenbodens. Dafür ist der parafrenuläre Teil des Unterzungenraumes und des sublingualen Mundhöhlenbodens bei Hund und Katze im Vergleich zu den übrigen Haussäugetieren relativ am grössten.

Im makroskopischen Teile der vorliegenden Arbeit bedient sich der Verfasser des Ausdruckes Papillenrichtung, darunter versteht er die Richtung, nach der sich das freie Ende der Papille, die Papillenspitze, neigt. Bei flächenhaft verbreiterten, sozusagen beetartigen Papillen, wie sie die Zunge der Wiederkäuer, insbesondere die der Ziege, aufzuweisen hat, ist die Richtung der Papille gleich der Richtung der Ebene, die den Neigungswinkel der Papillenrückenfläche enthält.

Von Ablenkung oder Abneigung der Papillenrichtung wird nur in den Fällen gesprochen, wo die freien Enden der Papillen nicht genau nach einer angegebenen Richtung z. B. rein schlundwärts, pharyngeal, sehen, aber andererseits die Bezeichnung pharyngo-medial wegen der zu geringen Anzahl von Graden, um die die Richtung von der rein pharyngealen abweicht, eine Übertreibung sein würde.

In Bezug auf den Bau der Zungenschleimhaut sei folgendes vorausgeschickt. Die Schleimhaut besteht aus der oberflächlich gelegenen Epithelschicht, Lamina epithelialis, und der wesentlich aus Bindegewebe bestehenden, Gefässe und Nerven führenden Eigenschicht, Tunica propria mucosae. Die Epithelschicht der Mundhöhlenschleimhaut zeigt als tiefste Schicht das Stratum cylindricum s. germinativum s. basale. Dieses besteht stets nur aus einer Schicht dicht aneinander gedrängter prismatischer Zellen. Auf diese tiefste Schicht folgt das Stratum spinosum, das aus mehreren Lagen von Riff- oder Stachelzellen besteht. Vielfach wird das Stratum cylindricum und spinosum zusammen als Stratum germinativum bezeichnet, was der Verfasser als unbegründet und unrichtig erachtet, da sich in der Riff- oder Stachelzellschicht niemals Kernteilungsprozesse abspielen, sondern die Zellen dieser Schicht lediglich das Produkt der mitotischen Tätigkeit der Zylinderzellschicht sind. Das Stratum

spinosum geht oberflächenwärts unter allmählicher Abplattung der Zellen in das Stratum granulosum über, dessen Zellen durch Einlagerung von Keratohyalin ausgezeichnet sind und ein gekörntes Aussehen aufweisen. Die nächstfolgende Schicht ist das Stratum lucidum, das aus kernlosen Zellen besteht und sich durch einen eigenartigen Glanz vom Stratum granulosum und dem Stratum corneum abhebt, welch letzteres sich über dem Stratum lucidum ausbreitet. An der freien Oberfläche des Stratum corneum findet eine fortwährende Abstossung von abgestorbenem Gewebe statt. Diese nur noch in lockerem Zusammenhang befindlichen Gewebsmassen werden von vielen Autoren als besondere Schicht aufgefasst und demzufolge als Stratum mortificatum bezeichnet. Die Tunica propria der Mundhöhlenschleimhaut lässt deutlich zwei Schichten erkennen. Die tiefere Schicht ist ihres Aufbaues halber als Stratum reticulare zu bezeichnen. Die kräftigen Bindegewebszüge dieser Schicht laufen, teils recht- teils spitzwinkelig sich kreuzend, hauptsächlich parallel zur Oberfläche der Mundhöhlenschleimhaut. Der Zusammenhang mit den benachbarten Schichten wird durch schräg auf- und abwärts steigende Bindegewebsfasern hergestellt. Die oberflächliche Schicht ist das Stratum papillare, das sich aus mikroskopisch kleinen kegelförmigen oder zylindrischen Vorsprüngen, den Schleimhautpapillen und zwar den primären, zusammensetzt. Durch Ausstülpung der Schleimhaut entstehen die makroskopisch sichtbaren Papillen, die sekundäre Papillen mit einer erst späterhin zu besprechenden Ausnahme darstellen, auf deren Oberfläche die Primärpapillen stehen. Ein Stratum submucosum, das die Eigenschicht mit der Unterlage locker verbindet, ist nur an manchen Stellen der Mundhöhlenschleimhaut nachweisbar.

Untersuchungsmaterial und Untersuchungsmethodik.

Zu den makroskopischen Untersuchungen wurden verwendet die Köpfe von 15 Pferden, 2 Eseln, 300 Rindern, 300 Schafen, 7 Ziegen, 500 Schweinen, 20 Hunden und 57 Katzen. Die Zahl der mikroskopisch untersuchten Zungen beträgt bei dem Pferde 3, dem Esel 2, dem Rinde 5, dem Schafe 4, der Ziege 7, dem Hund und der Katze je 6.

Die makroskopischen Untersuchungen wurden im allgemeinen mit unbewaffnetem Auge vorgenommen. Wenn die Papillen eine allzu feine

Beschaffenheit besassen, so wurden die makroskopischen Verhältnisse mit Hilfe einer Lupe bezw. verschiedener als Vergrösserungsglas angewendeter Okulare betrachtet. Bei stärkeren Okularen war die Hinzunahme einer künstlichen Lichtquelle in Gestalt einer Azetylenlampe vorteilhaft; bei einer derartig intensiven Beleuchtung konnte die Richtung der freien Enden sogar der feinsten Papillen einwandsfrei bestimmt werden.

Die mikroskopischen Untersuchungsobjekte wurden aus den verschiedenen Stellen der Zunge, der Lippen, der Backen und des Mundhöhlenbodens zur Verhinderung postmortaler Zellveränderungen sogleich nach der Tötung des betreffenden Tieres in Form kleiner vierkantiger Stücke von nicht über 3 mm Seite bei Paraffineinbettung und von nicht über 5 mm Seite bei Celloidineinbettung herausgeschnitten und lebenswarm in die Fixierungsflüssigkeit gebracht.

Die Fixierung der Objekte erfolgte zumeist in einer ca. 4%igen wässrigen Lösung von Formaldehyd, in der sie 12—24 Stunden verblieben. Die Nachhärtung wurde durch Alkohol von steigender Konzentration bewirkt. Die Angabe, die sich in den meisten Büchern der mikroskopischen Technik findet, dass die unter dem Namen Formalin käufliche Flüssigkeit 40% Formaldehyd enthalte, — manche Autoren, so z. B. Schmorl, geben sogar 40 bis 50% an, — ist nicht ohne weiteres richtig, vielmehr muss zwischen dem Formaldehydum solutum der Pharmacopoea Germanica editio IV und dem Formaldehydum solutum technicum der chemischen Fabriken geschieden werden; während ersteres 35% Formaldehyd enthält, ist letzteres gewöhnlich eine 40%ige Lösung, bisweilen ist sein Gehalt an Formaldehyd sogar bis zu 50%. Das zu den vorliegenden Untersuchungen angewendete offizinelle Formaldehydum solutum ist mit der 8fachen Menge Wassers verdünnt worden, sodass die Lösung ca. 4% (genau 3,89%) Formaldehyd enthielt.

Weiterhin wurden auch einige Objekte mit einer heissgesättigten Lösung von Sublimat in 0,6%iger Kochsalzlösung fixiert. Auf 100 Teile der Lösung wurde vor deren Gebrauch zur Verminderung von Schrumpfungen 1 Teil Eisessig zugesetzt. Die Nachhärtung erfolgte ebenfalls in Alkohol von steigender Konzentration. Der Sublimat erwies sich für die kutane Schleimhaut der Mundhöhle als kein geeignetes Fixierungsmittel, da sich von den damit fixierten Objekten nur schwierig gute Schnitte anfertigen liessen.

Eine unvergleichlich bessere Schnittfähigkeit der Objekte wurde durch die Kalium bichromicum-Essigsäure-Fixation nach Tellyesniczky erzielt. Diese Fixierungsflüssigkeit besteht aus 3,0 g Kalium bichromicum, 5 ccm Essigsäure und 100 ccm Wasser.

Auch die Alkohol-Eisessig-Fixation nach Carnoy lieferte bei kurzer Fixationsdauer, höchstens 20 Minuten für die kutane Schleimhaut der Mundhöhle, recht gute Präparate. Ein weiterer Vorteil dieser Fixierungsmethode ist der Wegfall der tagelangen Alkoholnachhärtung, da die Stücke aus der Fixationsflüssigkeit sofort in absoluten Alkohol überführt werden können.

Nach der Härtung der Präparate erfolgte deren Einbettung in Paraffin oder Celloidin.

Die Paraffinobjekte sind bis auf einige mit dem Schlittenmikrotom von Becker bei schräger Messerstellung in Serien geschnitten worden. Die Stärke der Schnitte beträgt 5 μ. Bei einigen Objekten, wo es sich um Herstellung lückenloser Serien handelte, wurde auch das Serienmikrotom nach von Ebener, Schaffer und Fromme angewendet. Von den in Celloidin eingebetteten Präparaten wurden mit dem kleinen Celloidinmikrotom nach von Ebener nnd Weichselbaum Schnitte von 12 μ Dicke angefertigt.

Die Paraffinschnitte wurden ausschliesslich durch die Kapillarattraktionsmethode auf den mit Alkohol gründlich gereinigten Objektträgern befestigt. Infolge der derben Konsistenz des Materials hatten sich die Schnitte teilweise so energisch zusammengerollt, dass es nicht genügte, sie auf warmes Wasser zur Ausbreitung zu legen. In solchen Fällen wurde in das Lumen der Schnittröllchen eine feine Präpariernadel eingeführt, parallel über den Wasserspiegel gebracht und dann vorsichtig auf diesen herabgesenkt, so dass der zusammengerollte Schnitt mit seinem äusseren freien Ende nur leicht auftraf. Unter rollender Bewegung des Nadelgriffes zwischen den Fingern in der der Einrollungsrichtung des Schnittes entgegengesetzten Richtung wurde darauf der Schnitt aufgerollt und breitete sich vollkommen glatt auf dem Wasser aus. So umständlich und langwierig diese Methode auch anfangs zu sein schien, so lieferte sie doch sehr gute, gleichmässig dünne Präparate, sodass auf die Anwendung des Bornschen Schnittstreckers beim Schneiden Verzicht geleistet werden konnte. Da sich Schnitte von über 10 μ Stärke nur schwierig und meist nur unter Zuhilfenahme einer zweiten Präpariernadel zum Festhalten des freien Schnittendes aufrollen lassen, so kann diese Aufrollmethode die Schnittstärke von über und unter 10 μ mit ziemlicher Sicherheit bestimmen helfen. Die auf dem warmen Wasser ausgebreiteten Paraffinschnitte wurden auf den direkt in die Flüssigkeit eingetauchten, vorher mit Alkohol gründlich gereinigten Objektträger mit einer Präpariernadel gebracht, wie es der Verfasser anlässlich der Literaturstudien

zu anderen Untersuchungen in einer Arbeit von Peters empfohlen fand. Hierauf wurden die beschickten Objektträger auf eine Zeitdauer von nicht unter 4 Stunden in einen stets auf einer Temperatur von 35—37° C. gehaltenen Trockenschrank gebracht. Bei einer derartigen Vorbehandlung haben sich die Schnitte bei den nachfolgenden Manipulationen, der Entparaffinisierung, Entfernung des Xylols und Alkohols, Färbung, Differenzierung, Entwässerung, Aufhellung, mit Ausnahme einiger mit Aceton behandelter Objekte nie abgelöst.

Nach der japanischen Aufklebemethode, die als Klebemittel Glyzerin-Eiweiss anwendet, wurden diejenigen Paraffinschnitte befestigt, die mit alkalireichen Farbstofflösungen wie z. B. Lithionkarmin behandelt werden sollten, da die Schnitte bei Färbung mit derartigen Lösungen infolge des grossen Alkaligehaltes mehr oder weniger stark aufquellen und bei Befestigung durch Kapillarattraktion erfahrungsgemäss sehr leicht vom Objektträger abschwimmen. Bei der Färbung mit Pikrokarmin nach Ranvier macht sich dieser Übelstand des Abschwimmens ebenfalls bei Befestigung der Schnitte ohne Klebemittel geltend. Auch die Celloidinschnitte wurden mit Glyzerin-Eiweiss aufgeklebt. Nach Zietzschmanns Beobachtungen lösen sich die Celloidinschnitte bei direkter Übertragung aus dem zur Mikrotomierung nötigen Alkohol auf die mit Glyzerin-Eiweiss beschickten Objektträger häufig bei Überführung in Wasser teilweise oder vollständig ab. Bei den vorliegenden Untersuchungen fanden diese Beobachtungen ihre volle Bestätigung. Aus diesem Grunde wurden die Celloidinschnitte, wie es Zietzschmann empfiehlt, aus dem Alkohol in Wasser übertragen und aus diesem in gleicher Weise wie die Paraffinschnitte auf die mit Glyzerin-Eiweiss vorbehandelten Objektträger gebracht und aufgepresst. Im Laufe der weiteren Behandlung blieben alle derartig vorbehandelten Celloidinschnitte fest haften.

Erst gegen Ende der vorliegenden Untersuchungen publizierte Olt eine Methode zum Aufkleben mikroskopischer Schnitte, die von ihm als Gelatine-Formolmethode bezeichnet worden ist. Sogleich ist auch diese Aufklebemethode vom Verfasser angewendet worden. Die nach dieser Methode auf die Objektträger befestigten Schnitte hafteten bei der ganzen weiteren Behandlung fest an ihrer Unterlage. Für das Aufkleben von Celloidinschnitten und insbesondere von Gefrierschnitten[1]) empfiehlt sich diese Aufklebemethode

[1]) Die mit dem Gefriermikrotom angefertigten Schnitte betrafen nicht die vorliegende Arbeit, sondern waren lediglich dazu angefertigt worden, um die Anwendungsweise der Gelatine-Formolmethode auch bei Gefrierschnitten kennen zu lernen.

ob der dabei erzielten Resultate von selbst und stellt eine wertvolle Bereicherung der mikroskopischen Technik dar.

Um bei etwa auftretenden Eigentümlichkeiten in der Färbung der oder jener Gewebselemente sofort mit Sicherheit unterscheiden zu können, ob eine Zufälligkeit oder eine tatsächliche Besonderheit vorliegt, sind 4 und mehr — bisweilen 15— bei der Mikrotomierung unmittelbar hinter einander gewonnene Schnitte auf einem Objektträger aufgeklebt worden. Auf diese Weise ist beim Auftauchen eigenartiger Färbungen in einem Schnitte nur eine Durchmusterung der übrigen Schnitte auf dem gleichen Objektträger nötig und somit eine völlig einwandsfreie Entscheidung ohne erheblichen Zeitaufwand möglich.

Die Färbung der Schnitte erfolgte im allgemeinen mit Böhmerschem Alaunhämatoxylin als Kern- und Eosin als Protoplasmafarbe; beide Farbstofflösungen wurden in so starker Verdünnung angewendet, dass der Tinktionsprozess einen Zeitraum von ca. 18—24 Stunden in Anspruch nahm. Zur deutlichen Darstellung des Verhaltens der bindegewebigen Elemente und des Vorkommens glatter Muskelzellen wurde die Färbung mit Pikrinsäure-Säurefuchsin nach van Gieson vorgenommen, wodurch die kollagenen Bindegewebsfasern intensiv rot, die glatte Muskulatur gelb erscheint. Auch Pikrokarmin nach Ranvier ergibt kontrastreiche Bilder für Bindegewebe und glatte Muskelzellen. Zum Nachweis der elastischen Elemente wurden die Schnitte in der nach Weigert bereiteteten Resorzin-Fuchsinlösung gefärbt oder in der Orceïnlösung nach Tänzer-Unna; nach Ansicht des Verfassers ist keiner der beiden Methoden der Vorzug zu geben, wie es z. B. Thienel, Busse und Mayer getan haben, indem sie die Weigertsche Färbung in Bezug auf ihre Resultate für wenn nicht besser, so doch mindestens ebenso gut, wie die Orceïnmethode erklärten und sich weit mehr der Resorzin-Fuchsinfärbung bedienten. Zum Nachweis der acidophilen Leukocyten im Gewebe der Schleimhautpapillen wurden mehrere der von Zietschmann angegebenen Färbungen angewendet, so z. B. mit dem Biondi-Ehrlich-Heidenhainschen Gemisch, mit dem Triacidgemisch Ehrlichs und dem Pappenheims, ferner mit Pikrinsäure allein und andererseits van Gieson's Methode. Das Vorhandensein eines Kittleistennetzes wurde durch die Färbung mit Eisenalaun-Hämatoxylin nach M. Heidenhain festgestellt. Das Eleïdin wurde durch die Hämatoxylin-Kongorotfärbung nach Buzzi tinktoriell dargestellt; dasselbe erscheint rot gefärbt, während das Keratohyalin blaue Färbung bei dieser Methode annimmt. Ranviers Pikrokarmin diente ebenfalls zur Darstellung des Keratohyalins, das mit dieser Farbe sich rot färbt.

Makroskopische Untersuchungsergebnisse.

Pferd.

Das Ausbreitungsgebiet der mechanisch wirksamen Papillen, Papillae operariae, erstreckt sich auf der Zunge des Pferdes über bestimmte Teile der Zungenspitze und des Zungenkörpers. Die Rückenfläche der Zungenspitze ist vollkommen mit Papillen besetzt. An der Schneidezahnpartie, Pars incisiva, und der seitlichen Partie, Pars lateralis, der Zungenrandfläche beginnen die Papillen auf der Höhe der Randfläche, auf der Kulminationslinie. Der Zungenkörper weist bis zu den Papillae vallatae auf der ganzen Breite der Rückenfläche Papillae operariae auf. Pharyngeal von den umwallten Papillen setzt sich die papillenbesetzte Rückenfläche des Zungenkörpers in zwei lateral gelegene Papillenfelder fort. Diese erstrecken sich jederseits auf die ganze Breite zwischen der Papilla foliata und vallata und enden immer schmäler werdend am Anfange des Zungengrundes. Zwischen den beiden umwallten Papillen setzen sich die Papillae operariae besonders in der Nähe der Medianlinie noch eine kurze Strecke schlundwärts fort, sodass ihre Grenze einen Bogen beschreibt, der von den umwallten Papillen ausgeht und dessen Konvexität nach dem Schlunde gewendet ist. Beim Vorkommen einer dritten Papilla vallata, die ihre Lage meist in oder doch nahe bei der Medianlinie zumeist etwas schlundwärts von den beiden konstant vorhandenen umwallten Papillen hat, schneiden die mechanisch wirkenden Papillen in den beiden von der medialen Papilla vallata nach den lateralen gezogen gedachten Geraden ab. Die Seitenflächen des Zungenkörpers werden nur im oro-dorsalen Viertel von Papillen bedeckt. Papillenfrei sind also die ventrale Hälfte der Randfläche der Zungenspitze, deren Bodenfläche, das von den umwallten Papillen pharyngeal gelegene

mittlere Drittel der dorsalen Fläche des Zungenkörpers, dessen Seitenflächen in der ventralen Hälfte in ihrer ganzen Länge, in der dorsalen nur in der aboralen Hälfte und der Zungengrund.

In den anatomischen Handbüchern wird nur allgemein über das Ausbreitungsgebiet berichtet, so schreibt z. B. Gurlt, dass sich die Papillen über die ganze obere Fläche ausbreiten. Auch in den Spezialabhandlungen von Csokor, von Kunze und Mühlbach und von Ellenberger und Kunze sind die Angaben über das Ausbreitungsgebiet der Papillae operariae mit einer einzigen spezifizierten, die sich auf den Beginn der Papillen an der Zungenspitze bezieht, nur ganz allgemein gehalten. Nach Kunze und Mühlbach breiten sich die Papillen über „die ganze Oberfläche der Zunge (Zungenrücken)" aus. In den Arbeiten von Csokor und von Ellenberger und Kunze wird angegeben, dass die Papillen schon an der unteren Fläche der Zungenspitze beginnen, „etwa 0,5 cm von der Spitze und 1 cm vom Zungenrande entfernt," wie Csokor schreibt, während die Angabe von Ellenberger und Kunze lautet „0,5—1,0 cm vom Zungenrand".

Die Anordnung der mechanisch wirkenden Papillen ist regellos; sie stehen dicht gedrängt. Mit dieser Angabe stimmen allen früheren Spezialforscher und die Anatomen überein. Die Beobachtung Rosenbergs, dass die Papillae operariae beim Pferd zu 3—8 in Gruppen beisammen stehen, hat der Verfasser bei seinem Untersuchungsmaterial bestätigt gefunden. An der Pars incisiva der Zungenrandfläche zeigen die freien Enden der Papillen in der Medianebene und deren nächster Umgebung je nach dem Standort auf der Höhe der Randfläche oder auf der dorsalen Grenzlinie dorsale oder pharyngeale Richtung. Die weiter lateral stehenden Papillen weisen laterale Abweichungen von den genannten Richtungen auf. Die Papillen des Zungenrückens sind rein pharyngeal gerichtet, nur die der lateralen Partien sind schwach medial abgeneigt. Am lateralen Teil der Randfläche der Zungenspitze und an den Seitenflächen des Zungenkörpers sehen die freien Papillenenden dorso-pharyngeal.

Csokor erwähnt im mikroskopischen Teil seiner Arbeit, dass die Papillen mit dem freien Ende gegen den Zungengrund gerichtet sind; in den Abhand-

lungen von Kunze und Mühlbach und von Ellenberger und Kunze werden über die Papillenrichtung keine Angaben gemacht. In den anatomischen Handbüchern findet sich nur die allgemein gehaltene Bemerkung, dass die Papillen schlundwärts sehen.

Die Form der Papillae operariae ist auf der Rückenfläche der Zungenspitze und des Zungenkörpers rein fadenförmig. An der Randfläche der Zungenspitze und an den Seitenflächen des Zungenkörpers erscheinen die Papillen stachelförmig.

Csokor spricht sich über die Form der Papillen beim Pferd dahin aus, dass diese an den verschiedenen Stellen der Zunge einheitlich ist, worin auch die Angaben von Ellenberger und Kunze übereinstimmen, während Kunze und Mühlbach sagen, dass die mechanisch wirksamen Papillen kugelförmige Gebilde darstellen; statt kugelförmig muss es sicherlich kegelförmig heissen.

Die Länge der Papillen nimmt von den Grenzbezirken des Ausbreitungsgebietes nach den mittleren Partien des Zungenkörpers bedeutend zu. Während die an der Randfläche der Zungenspitze und den Seitenflächen des Zungenkörpers stehenden Papillen sehr klein, wie auch Kunze und Mühlbach betonen, und zwar so klein sind, dass sie nur mit der Lupe deutlich zu erkennen sind, so zeigen die Papillen auf der Rückenfläche des Zungenkörpers eine Länge von ca. 1 mm.

Die Widerstandskraft verringert sich mit der Zunahme an Länge. Sie ist an den Partien der Zungenrandfläche und der Seitenflächen am grössten; die langen Papillen der Rückenfläche, insbesondere der des Zungenkörpers, können leicht aus ihrer Lage gebracht werden, aber kehren sogleich nach Wegfall der abbiegenden Kraft in ihre ursprüngliche Richtung zurück.

Esel.

Das Ausbreitungsgebiet der Papillae operariae umfasst auf der Zunge des Esels, dessen Papillen noch von niemandem beschrieben worden sind, in gleicher Weise wie beim Pferd gewisse Teile der Zungenspitze und des Zungenkörpers. An

der Zungenspitze sind die gleichen Grenzen wie beim Pferd zu beobachten, während sich die Verhältnisse am Zungenkörper abweichend von denen des Pferdes erweisen. Die Rückenfläche des Zungenkörpers ist bis ca. 1,8 cm schlundwärts von den umwallten Papillen in ihrer ganzen Breite von mechanisch wirkenden Papillen besetzt. Pharyngeal davon ist die mediale Partie bis zum Zungengrund in einer seitlichen Ausbreitung von ungefähr je 7 mm von der Medianlinie frei von Papillen, während die lateralen Partien je ein ca. 1,5 cm breites Papillenfeld aufweisen, das am Beginn des Arcus glosso-palatinus sein Ende erreicht. Die pharyngeale Grenzlinie verläuft ziemlich gerade unter geringer oraler Ablenkung nach der Medianlinie, so dass sie mit dieser einen Winkel von ungefähr 75° bildet. Der Wall um die Papillae vallatae ist in einer Breite von nicht über 2 mm von Papillen frei, jedoch ist der Wall in seinen oralen Partien von den freien Enden der unmittelbar mundwärts an der umwallten Papille stehenden mechanisch wirksamen Papillen überdeckt. Der pharyngeal von den umwallten Papillen liegende Teil zeigt nur in einer Länge von 1,8 cm in seiner ganzen Breite Papillen. Von da an geht das Feld in eine ca. 5 mm lange, in der Medianlinie sich hinziehende Spitze aus. Die Seitenflächen des Zungenkörpers sind in derselben Ausdehnung wie beim Pferd, nämlich nur im oro-dorsalen Viertel, von Papillen besetzt. Papillenfrei ist also die ventrale Hälfte der Randfläche der Zungenspitze, deren Bodenfläche, auf der Rückenfläche des Zungenkörpers das 1,8 cm schlundwärts von den umwallten Papillen gelegene ca. 1,5 cm breite mediale Feld, das bis zum Zungengrund reicht, die Seitenflächen des Zungenkörpers in ihrer ventralen Hälfte total, in der dorsalen Hälfte nur in der aboralen Hälfte und der Zungengrund.

Die Stellung der Papillen ist beim Esel ebenfalls regellos, dicht gedrängt. Auch bei diesem Tier lässt sich eine Bildung von Gruppen zu 3—8 Papillen erkennen. Bezüglich der Papillen-

richtung gilt im allgemeinen das beim Pferd Gesagte, nur muss hervorgehoben werden, dass auf dem Zungenkörper die lateral stehenden Papillen eine rein pharyngo-mediale Richtung haben. Die Papillen der zwei aboralen seitlichen Papillenfelder der Rückenfläche des Zungenkörpers zeigen ausnahmslos rein pharyngo-mediale Richtung.

Die Papillae operariae der Zunge des Esels zeigen auf der Rückenfläche eine fadenförmige Gestalt, nahe den papillenfreien Regionen sind sie mehr stachelförmig, ebenso an der Seitenfläche des Zungenkörpers. Die Länge der Papillen ist nahe den Grenzen des Papillenausbreitungsgebietes am geringsten. auf der Rückenfläche der Zungenspitze sind sie ca. 1 mm lang und nehmen am Übergang in die Rückenfläche des Zungenkörpers zuerst in den medialen Partien an Länge zu. Auf dem mittleren und aboralen Drittel zeichnen sich die Papillae operariae durch eine für diese zarten Gebilde bedeutende Länge von 2 mm aus.

Bezüglich der Widerstandskraft der Papillen gelten die beim Pferd gemachten Angaben.

Rind.

Papillae operariae der Zungenschleimhaut.

Die mechanisch wirksamen Papillen breiten sich an der Zunge des Rindes über die ganze Rückenfläche der Zungenspitze und des Zungenkörpers aus. Die Randfläche der Zungenspitze, die Seitenflächen des Zungenkörpers und der Zungengrund weisen nur in begrenzter Ausdehnung Papillen auf. An der Zungenspitze ist die Zungenrandfläche in und nahe der Medianebene ein wenig über die Kulminationslinie nach der Unterfläche zu mit Papillen besetzt. Von dem äussersten Zungenspitzenende ca. 0,5 cm entfernt bedecken die Papillen die ganze Randfläche auf eine Strecke von ungefähr 4 cm.

Weiter schlundwärts geht die Grenzlinie wieder etwas dorsal, sodass die Zungenrandfläche nur wenig über ihre Kulminationslinie nach der Bodenfläche der Zungenspitze zu mit Papillen besetzt ist. Beim Übergang in den Zungenkörper senkt sich die Grenzlinie der Papillen ganz unmerklich, bis zu einer Entfernung von 2,5 cm vom paralingualen Mundhöhlenboden, herab. In dieser Entfernung verbleibt die Grenzlinie, auf der Seitenfläche des Zungenkörpers hinlaufend, bis zur Mitte des Zungenrückenwulstes, wo sie eine Viertelkreislinie beschreibend nach der Rückenfläche aufsteigt und in dieser endet. Der Zungengrund zeigt nur in seinen oralen Partien ganz vereinzelt stehende niedrige, kuppenförmige Papillen; meist beschränkt sich ihr Ausbreitungsgebiet auf das orale Drittel, indessen finden sich in dieser Beziehung grosse individuelle Verschiedenheiten. Frei von Papillen sind demnach an der Zunge des Rindes: die Bodenfläche der Zungenspitze, die knappe ventrale Hälfte der Randfläche der äussersten Zungenspitze, etwa 0,5 cm jederseits von der Medianebene, fernerhin 4 cm von der eigentlichen Zungenspitze entfernt die knappe ventrale Hälfte der Zungenrandfläche bis zu ihrem pharyngealen Ende, an der Seitenfläche des Zungenkörpers von dessen oralem Ende bis zur Mitte des Zungenrückenwulstes ein ca. 2,5 cm breiter Streifen, der ventral an die paralinguale Mundhöhlenbodenfläche grenzt, die Seitenfläche des Zungenkörpers von der Mitte des Zungenrückenwulstes bis zu ihrem pharyngealen Ende in ihrer ganzen Ausdehnung und der Zungengrund in dem mittleren und aboralen Drittel.

Bezüglich der Ausbreitung der Papillae operariae erwähnt Csokor, dass sich die Papillen „an der Zungenspitze und dem Zungenrande schon an der unteren Fläche des Organs“ erheben. Ellenberger und Kunze haben „am Zungenrande und zum Teil an der unteren Zungenfläche“ Papillen gefunden. Kunze und Mühlbach geben ganz allgemein als Ausbreitungsgebiet „die ganze Oberfläche der Zunge (Zungenrücken)“ an. Die anatomischen Handbücher machen ebenfalls keine näheren Angaben, nur Chauveau,

Arloing und Lesbre heben hervor, dass die Papillenfelder sich sowohl auf die Rücken- als auch die Seitenflächen erstrecken.

Die Anordnung der Papillen zeigt auf der Rückenfläche der Zungenspitze, besonders im oralen Drittel deutliche Quinquinalstellung, die auch Csokor beobachtet hat. Weiter pharyngeal nimmt diese an Deutlichkeit ab, so dass die Papillen bis zum oralen Beginn des Zungenwulstes nur auf kurze Strecken von der Zungenspitze nach dem Zungenrückenwulst zu verlaufende Reihen erkennen lassen.

Csokor erwähnt in seiner Arbeit, dass die hügelförmigen Gebilde an der Boden- und Rückenfläche der Zungenspitze „fast reihenartig angeordnet" sind. Die pharyngeale Übergangsform der grossen Epithelialzähne, „kleine, nach rückwärts gerichtete Papillen", die bis zum Zungenwulst reichen, nehmen, wie Csokor hervorhebt, „eine etwas ungeordnete Lage, jedoch immer eine Quinquinalstellung ein; dieser letzterwähnte Befund Csokors steht mit dem der vorliegenden Untersuchungen in direktem Gegensatz. In den Arbeiten von Kunze und Mühlbach und von Ellenberger und Kunze finden sich keine Angaben über die Anordnung der mechanisch wirkenden Papillen auf der Zunge des Rindes.

Namentlich auf der Rückenfläche des aboralen Drittels der Zungenspitze und der bis zum Zungenwulst sich erstreckenden dorsalen Fläche des Zungenkörpers stehen die Papillae operariae ziemlich gedrängt. Der Zungenrückenwulst ist verschieden dicht mit Papillen besetzt. In der oralen Hälfte des oralen Drittels ist der Zungenwulst dicht gedrängt mit Papillen besetzt, die aborale des gleichen Drittels zeigt in der medialen Partie nur einige Papillen, während weiter seitlich die Besetzung mit Papillen ebenso dicht ist wie in der oralen Hälfte. Im mittleren Drittel lässt sich meist eine mediale schwächer und jederseits eine seitliche stärker mit Papillen besetzte Partie unterscheiden. Im aboralen Drittel ist diese Unterscheidung schlecht oder überhaupt nicht möglich. Durch die partielle stärkere Anhäufung von Papillen auf dem Zungenrückenwulst erscheint eine Art V, dessen Spitze am oralen Beginn des Zungenwulstes liegt, dessen

Schenkel aber schlundwärts gewendet sind. Ebenso variabel wie die Grösse des Zungenwulstes bei den einzelnen Tieren ist, ist auch die Besetzung mit Papillen; während der Zungenrückenwulst mancher Tiere eine Fülle von Papillen aufzuweisen hat, ist bei anderen die Besetzung geradezu spärlich zu nennen. Über die Anordnung der Papillen auf dem Zungenrückenwulst macht Csokor keine Angaben.

Die Papillen des äussersten Endes der Zungenspitze haben an der Grenze der papillenhaltigen Region dorsale Richtung, am Übergang in die Rückenfläche pharyngeale. Auf der schneidezahnwärts und seitlich gerichteten, ca. 5 cm langen Zungenspitzenrandfläche zeigen die Papillen schneidezahnwärts-seitliche, dorsale und pharyngeale Richtung, je nachdem sie an der ventralen Grenze, dem Höhepunkt oder der dorsalen Grenze der Randfläche stehen. Weiter schlundwärts nehmen die Papillen immer pharyngeale Richtung an, so dass an einer Stelle der schneidezahnwärts-seitlich gerichteten Zungenrandfläche die Papillen der ventralen Grenze pharyngo-laterale Richtung, die der Kulminationslinie pharyngo-dorsale und die der dorsalen Grenze rein pharyngeale haben. Am Übergang in die rein laterale Partie der Zungenrandfläche und auf dieser selbst sehen alle Papillen rein pharyngeal mit Ausnahme der an der Grenze der papillenfreien Region stehenden, die geringe dorsale Abweichung aufweisen. Der Zungenkörper hat bis kurz vor Beginn des Zungenrückenwulstes an der dorsalen und den beiden Seitenflächen Papillen mit rein pharyngealer Richtung, nur die Papillen an der ventralen Partie der Seitenfläche sind schwach dorsal abgelenkt. In der Nähe des Zungenrückenwulstes nehmen die rein pharyngeal gerichteten Papillen der seitlicher gelegenen Partien des Zungenrückens pharyngo-mediale Richtung an. Die Papillen in und nahe der Medianlinie weichen lateral ab und bilden um das orale Zungenwulstende einen schmalen Papillensaum. Dieser tritt nur bei gut entwickeltem Zungenwulst

typisch auf. Die freien Enden der Papillen des Zungenwulstes weisen je nach ihrem Standort verschiedene Richtung auf. Im oralen Drittel haben sie in der Nähe der Medianebene oro-laterale Richtung; die am oralen Ende des Zungenrückenwulstes direkt auf und neben der Medianlinie gelegenen Papillen sehen rein oral. Vielfach stehen sie auf ihrer Grundlage senkrecht. Die weiter seitlich gelegenen Papillen haben rein laterale Richtung. Nahe der Grenzlinie zwischen Zungenrücken- und Seitenfläche nehmen die Papillen des oralen Drittels des Zungenrückenwulstes pharyngo-laterale Richtung an, in der Grenzlinie selbst pharyngeale und auf der Seitenfläche pharyngo-dorsale. Im mittleren Drittel des Zungenrückenwulstes ist die Richtung der Papillen der dorsalen Fläche mehr oder weniger deutlich pharyngo-lateral in deren seitlichen Partien pharyngeal, an der Grenze zwischen dorsaler und Seitenfläche pharyngeal mit medialer Abweichung, an der Seitenfläche, soweit sie im mittleren Drittel des Zungenrückenwulstes überhaupt als papillenbesetzte Fläche in Betracht kommt, rein dorsal oder wenigstens ohne wesentliche pharyngeale Abweichung. Das aborale Drittel des Zungenwulstes weist fast ausschliesslich pharyngeal gerichtete Papillen auf, nur die weiter seitlich stehenden zeigen mediale Ablenkung und zum Teil sogar pharyngo-mediale Richtung. Über die Richtung der mechanisch wirksamen Papillen machen die Autoren nur die allgemeine Bemerkung, dass die freien Papillenenden nach »rückwärts gerichtet« sind.

In Bezug auf Form und Grösse der Papillae operariae zeigt die Zunge des Rindes grosse Verschiedenheiten. Die Papillen der Zungenspitze und des Zungenkörpers bis zum Zungenrückenwulst gehören einem Typus an, sie stellen Epithelialzähne dar.

Csokor gibt an, dass an der unteren Fläche der Zungenspitze und am Zungenrand derselben kleine hügelförmige Gebilde, auf der Zungenoberfläche von der Zungenspitze bis nahe dem Mittelstück epithelzahnartig

grössere und von da bis zum Zungenwulst derartige kleinere Gebilde auftreten. Ellenberger und Kunze schildern diese Papillen als „starke, nach hinten gerichtete, mit starken, oft etwas gekrümmten Hornscheiden versehene (Epithelzähne) Papillen, die gegen den Zungengrund weicher und kleiner werden". Zwischen diesen und namentlich am Zungenrande und zum Teil an der unteren Zungenfläche haben Ellenberger und Kunze „kleine kernartige Papillen" gefunden; diese dürften mit den kleinen hügelförmigen Gebilden, die Csokor „an der Zungenspitze und am Zungenrande" beim Rind beobachtet hat, identisch sein. Kunze und Mühlbach sagen über diese Papillen nur, dass sie an ihrem freien Ende fast ebenso breit sind wie am Grunde.

Nur hinsichtlich ihrer Grösse unterscheiden sich diese Epithelzahnpapillen: die an der Randfläche der Zungenspitze und an der Seitenfläche des Zungenkörpers auftretenden Papillen sind kleiner als die der Zungenrückenfläche; auf dieser sind wiederum die auf dem mittleren Teil der Zungenspitze stehenden bei weitem am grössten; sie erreichen eine Länge von 4 mm und besitzen einen Durchmesser von 1 mm. Die Stärke der einzelnen Papille verringert sich nach dem freien Ende zu nur ganz minimal, so dass die grossen Papillen der mittleren Teile der Zungenspitze von der Stelle, wo sie sich über die übrige Zungenschleimhaut erheben, bis zu ihrem freien Ende fast gleichmässig stark erscheinen, eine Beobachtung, die, wie bereits erwähnt, auch Kunze und Mühlbach gemacht haben. Im schroffen Gegensatz zu diesen einfachen Verhältnissen steht der Zungenwulst mit seinem makroskopischen Formenreichtum. Neben Papillen mit starker Basis finden sich solche mit relativ kleiner; fernerhin haben die einen Papillen eine runde Basis, die anderen eine ovale, deren Längsdurchmesser wiederum entweder in der Ebene des Neigungswinkel oder senkrecht dazu stehen kann. Beetartige Papillen kommen auf dem Zungenrückenwulst des Rindes in relativ geringer Zahl vor. Die zahlreichen Übergangsformen tragen zu dem abwechselungsreichen Bild, das der Zungenrückenwulst bietet, einen nicht unbedeutenden Teil bei.

Nach Csokor finden sich am Zungenwulst in der Mitte hügelförmige Wärzchen, die seitlich in eine Papillenart übergehen, „die der Form nach an die Zotten des Pansen erinnert", und gegen den Zungengrund immer kleiner werden, „bis sie sich in die daselbst spärlich vorhandenen kleinen fadenförmigen Papillen verlieren"; von der Mitte des Zungenwulstes gegen den Zungengrund gehen die hügelförmigen Wärzchen in stachelförmige lange Papillen über, „die ihrerseits den ganzen übrigen Zungengrund ziemlich dichtgedrängt bedecken". Ellenberger und Kunze haben in Übereinstimmung mit Csokor am Zungenwulst des Rindes zottenartige Papillen gefunden, ausserdem aber „stachelige" und „körnige" namentlich medial. Die von Ellenberger und Kunze festgestellten körnigen Papillen müssen, da dieselben nach den Angaben der Autoren medial auf dem Zungenwulst auftreten, mit den von Csokor beobachteten hügelförmigen Papillen identifiziert werden.

Die Länge der Papillen des Zungenwulstes beträgt bis zu 0,4 cm. In seiner oralen Hälfte zeigt der Zungenwulst grössere, insbesondere längere bezw. höhere Papillen als in der pharyngealen. Kunze und Mühlbach gehen nicht auf die Form und Grösse der Papillen des Zungenwulstes ein.

Die Widerstandskraft aller Zungenpapillen des Rindes ist ausserordentlich gross; die Epithelzähne der Rückenfläche der Zungenspitze und des Zungenkörpers, soweit dieser welche aufzuweisen hat, sind widerstandsfähiger als die Papillae operariae des Zungenrückenwulstes, die ihrerseits ausnahmslos feste Gebilde darstellen, weshalb der Verfasser der Angabe von Ellenberger und Kunze, dass die Papillen »gegen den Zungengrund weicher werden, keineswegs beipflichten kann. Die auf den oralen Partien des Zungenwulstes stehenden Papillen sind infolge ihres stärkeren Baues in höherem Grade dazu bestimmt mechanisch wirksam zu sein als die kleineren, schwächeren Papillen der aboralen Partien des Zungenwulstes und der kuppenförmigen, nur ganz vereinzelt auftretenden Papillen der oralen Zungengrundpartien.

Papillae operariae der Lippenschleimhaut.

Die Lippenschleimhaut des Rindes ist nicht in ihrer ganzen Ausdehnung von Papillen besetzt. Die lateralen Teile des intermarginalen Saumes weisen bis auf eine schmale Zone, die an den Margo labialis externus grenzt, Papillen auf. Diese Zone beginnt kopfspitzenwärts nur einige Millimeter breit und erreicht im Lippenwinkel eine Breite von ca. 1 cm. Die innere Lippenfläche weist ebenfalls nur in den lateralen Teilen in der ganzen Höhe Papillen auf. Papillenfrei ist also die Pars incisiva des intermarginalen Saumes und der inneren Lippenfläche.

Die Anordnung der Papillen lässt keine Gesetzmässigkeit erkennen. Auf den Lippenrandflächen stehen sie etwas weiter auseinander, während die der inneren Lippenfläche ziemlich dicht stehen, was besonders für die Papillen gilt, die sich nahe dem Übergang in die Backenschleimhaut erheben. Die Richtung der Papillen ist, soweit sie nicht kuppenförmige Gebilde darstellen, an der Oberlippe pharyngo-dorsal, an der Unterlippe pharyngo-ventral.

Die Form der Papillae operariae der Lippenschleimhaut ist verschieden. Die nach der Pars incisiva zu gelegenen Papillen stellen niedrige, kuppenförmige Gebilde dar, die nach den Backen zu gelegenen zeigen konische Form, zum Teil zeigen sie an ihrer Basis eine mehr oder weniger deutliche Einschnürung.

Martin erwähnt, dass die Schleimhaut an den Seitenteilen der Lippen „hohe, kegelförmige Papillen wie die Backenschleimhaut“ trägt. In den anderen Handbüchern der Anatomie ist, soweit sie überhaupt auf die Form der Papillen eingehen, so z. B. in der von Ellenberger und Baum dieselbe Ansicht vertreten. Von den Spezialarbeiten kommt nur die von Ellenberger und Kunze in Betracht, da nur in dieser die Lippenschleimhaut mitbehandelt worden ist, jedoch finden sich über das Auftreten makroskopischer Papillen keine Bemerkungen.

Die Widerstandskraft der Lippenpapillen ist bedeutend, so dass die Papillen durch Futtermassen nicht wesentlich aus ihrer Lage gebracht werden können und nach Aufhören der mechanischen Insulte unverzüglich in ihre ursprüngliche Lage zurückkehren.

Papillae operariae der Backenschleimhaut.

Auf der Backenschleimhaut des Rindes breiten sich die Papillae operariae in ihrer ganzen Ausdehnung aus.

Die Anordnung der Papillen ist regellos. Im oralen Drittel stehen sie dicht gedrängt, im mittleren und aboralen zeigen die dorsalen, maxillaren, und ventralen, mandibularen, Partien dicht gedrängt stehende Papillen, während die mittleren Regionen des mittleren und aboralen Drittels der Backenschleimhaut spärlicher Papillen aufweisen, was bei den einzelnen Tieren sehr verschieden ist. An der dorsalen Grenze der Backenschleimhaut lässt sich meist eine Papillenreihe, die eine mehr oder weniger grosse Anzahl von Lücken aufweist, erkennen. Diese Reihe ist allein in der Anatomie von Chauveau, Arloing und Lesbre erwähnt. An der ventralen Grenze ist die reihenartige Anordnung in der Mehrzahl der Fälle zu vermissen. In der einschlägigen Literatur finden sich keine Angaben über die Anordnung der Papillen auf der Backenschleimhaut.

Die freien Enden der Papillen sehen am oralen Drittel der Backenschleimhaut schlundwärts, die auf der dorsalen Partie sich erhebenden Papillen haben ventrale, die auf der ventralen dorsale Abweichung. Die Papillen des mittleren und aboralen Drittels zeigen in den maxillaren Teilen ventrale, in den mandibularen dorsale Richtung; die Papillen der mittleren Partien sehen mit ihren freien Enden schlundwärts. In den Spezialarbeiten von Kunze und Mühlbach und in der von Ellen-

berger und Kunze wird nur die allgemeine Angabe gemacht, dass die Papillen rachenwärts gerichtet sind, ebenso in den Anatomien.

Die Papillen der Backenschleimhaut sind ihrer Form nach entweder rein konisch, oder sie weisen noch sekundäre Papillen auf. In den mittleren Partien des mittleren und aboralen Drittels sind die Papillen kleiner, vielfach stellen sie auch flache Gebilde dar, deren Rückenfläche sich nur einige Millimeter über die Oberfläche der Backenschleimhaut erhebt.

Nach Chauveau, Arloing und Lesbre stellen die Papillen der Backenschleimhaut von den Lippenwinkeln bis zum ersten Backzahn dicke lange zahnähnliche Gebilde dar, die weiter nach dem Pharynx zu in kleinere rundliche Wärzchen übergehen, jedoch dorsal von einer Reihe grösserer Papillen begrenzt werden.

Die Länge der Papillen beträgt im oralen Drittel, wo sie grösser sind als die Papillen der beiden anderen schlundwärts gelegenen Drittel, bis zu 1,4 cm; Struska gibt 1 cm an.

Die Widerstandskraft der Papillae operariae der Backenschleimhaut ist in gleicher Weise wie die der Lippenschleimhaut ausserordentlich gross, aber mit der der Epithelialzähne keineswegs zu vergleichen.

Papillae operariae des sub- und paralingualen Mundhöhlenbodens.

Das Ausbreitungsgebiet der mechanisch wirkenden Papillen erstreckt sich am sublingualen Mundhöhlenboden auf einen schmalen Streifen neben dem Zungenbändchen, der pharyngeal in die ebenfalls mit Papillen besetzte paralinguale Mundhöhlenbodenfläche übergeht. Diese ist zumeist nur bis zum Übergang des oralen Drittels in das mittlere des Zungenwulstes besetzt, doch lassen sich auch in diesem Punkte wegen allzu grosser individueller Verschiedenheiten keine festen Grenzen angeben.

Die Papillen zeigen längs des Zungenkörpers eine meist recht lückenhafte reihenweise Anordnung. Diese Papillenreihe findet sich nur bei Chauveau, Arloing und Lesbre erwähnt. Auf dem sublingualen Mundhöhlenboden sind die Papillae operariae nur selten reihenweise angeordnet; in solchen Fällen treten zwei Reihen auf, von denen die dem Zungenbändchen zunächst liegende die Richtung nach der Caruncula sublingualis inne hat, aber diese nicht erreicht, während die andere nach dem Zwischenzahnrand des Unterkiefers aufsteigt.

Ellenberger und Baum sowie andere Autoren sagen nur ganz allgemein, dass neben dem Zungenbändchen beim Rind jederseits eine Reihe von Papillen vorkommt; die paralingualen Papillen aber finden keine besondere Erwähnung. Chauveau, Arloing und Lesbre geben an, dass sich im „canal lingual", der dem sub- und paralingualen Mundhöhlenboden entspricht, Papillen finden.

Die Form dieser Papillen ist konisch. Chauveau, Arloing und Lesbre beschreiben die Papillen als zahnähnliche (odontoides) Gebilde. Vielfach ist ihre Basis, und dies gilt besonders für die Papillen des paralingualen Mundhöhlenbodens, oval; der Längsdurchmesser liegt alsdann parallel zur Medianlinie, also in einer Sagittalebene. Die Papillen des paralingualen Mundhöhlenbodens sind meist ein wenig über der Schleimhautfläche eingeschnürt, was sich an denen des sublingualen nie feststellen lässt bezw. nur ganz undeutlich in Erscheinung tritt. Die Länge dieser Papillen beträgt bis zu 0,9 cm.

Die Widerstandskraft ist wegen der relativ lockeren Verbindung mit der Unterlage an den Papillen des sublingualen Mundhöhlenbodens nicht so gross wie an denen des paralingualen, die wie die Papillae operariae der Lippen- und Backenschleimhaut ziemlich fest aufsitzen.

Schaf.

Papillae operariae der Zungenschleimhaut.

An der Zungenspitze des Schafes bedecken die Papillae operariae nicht nur die Rücken- und Zungenrandfläche in ihrer Totalität, sondern auch partiell die Bodenfläche. An dieser bilden die Papillen einen Saum (Figur 1 b), der entlang der Zungenrandfläche (Figur 1 a) hinläuft und schliesslich in diese übergeht. An den oralen Partien besitzt er eine gleichmässige Breite von 1 cm; nur in der Medianebene ist bisweilen ein von der pharyngealen Seite her sich einschiebender keilförmiger papillenfreier Ausschnitt (Figur 1 c) zwischen der rechten und linken Hälfte des Saumes vorhanden. Dieser ist jedoch inkonstant und im Falle seines Vorhandenseins von sehr variabler Grösse.

Figur 1.

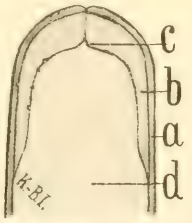

Bodenfläche der Zungenspitze vom Schaf (schematisch).
a. Zungenrandfläche, b. Papillensaum, c. medialer, keilförmiger, papillenfreier Ausschnitt, d. papillenfreie Bodenfläche.

Die an die lateralen Partien der Zungenrandfläche angrenzenden Teile des Zungenbodenpapillensaumes nehmen schlundwärts kontinuierlich an Breite ab und gehen in den seitlichen Teilen der papillenbesetzten Zungenrandfläche (Figur 1 a) auf, was bei schnell erfolgender Breitenabnahme an einer ungefähr in der Mitte der seitlichen Partie der Zungenrandfläche liegenden Stelle statthat, während bei langsamer Breitenabnahme der Papillensaum erst an der aboralen Grenze der Zungenspitze endet.

Der Zungenkörper ist auf der Rückenfläche in deren ganzer Ausdehnung mit mechanisch wirkenden Papillen besetzt. An den Seitenflächen erstrecken sich die Papillen nur über das orale Drittel. Dieses zeigt ventral einen 6—7 mm breiten papillenfreien Streifen. Der Zungengrund ist papillenfrei, nur bisweilen weist er unmittelbar an seinem Übergang in den Zungenkörper bezw. Zungenrückenwulst einige niedrige Papillen auf. Papillenfrei sind also beim Schaf die Unterfläche der Zungenspitze mit Ausschluss des peripheren Saumes längs der Zungenrandfläche, der ventrale 6—7 mm breite Streifen des oralen Drittels der Seitenfläche des Zungenkörpers, deren mittleres und aborales Drittel und der Zungengrund höchstens mit Ausschluss seiner Übergangspartie in den Zungenkörper bezw. Zungenrückenwulst.

Die Anordnung der Papillen ist im allgemeinen an der Zungenspitze und dem Zungenkörper, soweit dieser nicht vom Zungenrückenwulst eingenommen ist, regellos, indessen lassen sich besonders in den mittleren Partien der Rückenfläche der Zungenspitze zahlreiche Quinquinalstellungen der Papillen erkennen, weshalb auch einer genaueren Betrachtung der betreffenden Abschnitte nicht entgehen kann, dass sowohl in der Richtung von der Spitze der Zunge nach deren Grunde als auch in schräg pharyngo-medialer bezw. oro-lateraler Richtung Papillenreihen bestehen, die freilich die Deutlichkeit der entsprechenden des Rindes völlig vermissen lassen. In unmittelbarer Nähe der Medianebene zeigen die Papillen der Bodenfläche der Zungenspitze und der ventralen Grenze der Zungenrandfläche rein orale Richtung, die der Kulminationslinie der Zungenrandfläche dorsale und die der dorsalen Grenze pharyngeale. Wegen der schrägen Erhebung der Papillen auf ihrer Basalfläche und infolge der Einbiegung der Schleimhaut in die Raphe linguae täuschen die Papillen eine mediale Abweichung der genannten Richtungen vor. In geringer Entfernung von der Medianebene zeigen die Papillen der Zungenbodenfläche ziemlich unvermittelt

oro-laterale Richtung, weiter seitlich rein laterale. Am Übergang der Schneidezahnpartie des Papillensaumes in die seitliche nehmen die Papillen pharyngo-laterale Richtung an, die sich nach der lateralen Partie der Zungenrandfläche zu in rein pharyngeale umwandelt. Auf der Schneidezahnpartie der Zungenrandfläche zeigen die Papillen in Bezug auf ihre Richtung von den in der Medianebene sich erhebenden Papillen bis zu denen an dem Übergang der Schneidezahn- in die laterale Partie zahlreiche Übergänge. Die Rückenfläche der Zungenspitze zeigt in ihrer ganzen Ausdehnung rein pharyngeal gerichtete Papillen. Die dorsale Fläche des Zungenkörpers ist bis zum Anfang des Zungenrückenwulstes ebenfalls mit rein pharyngeal gerichteten Papillen besetzt. In der Nähe des Zungenwulstes sehen die freien Papillenenden nicht rein schlundwärts, sondern zeigen je nach ihrem Standort mehr oder weniger deutliche mediale Ablenkung: die Papillen der lateralen Partien sind in ihrer pharyngealen Richtung stärker abgeneigt als die der medialen. Ein den Zungenwulst umsäumender, von der Medianlinie ausgehender Streifen pharyngo-lateral gerichteter Papillen, wie ihn die Zunge des Rindes bei stark ausgeprägtem Zungenrückenwulst deutlich aufweist, ist bei dem Schafe nie, auch nicht einmal andeutungsweise, festzustellen. Die Papillen des Zungenwulstes zeigen sehr verschiedene Richtungen. Im oralen Drittel sehen die Papillen der medialen Partien fast ausnahmslos backenwärts; nur einige direkt in der Medianebene liegende Papillen sehen mundwärts. In den seitlichen Partien aber geht die bukkale Richtung in pharyngeale über. Das mittlere Drittel ist in den der Medianebene benachbarten Regionen mit pharyngo-bukkal gerichteten Papillen besetzt. Weiter backenwärts nehmen die Papillen rein pharyngeale Richtung an, schliesslich sogar pharyngeale mit geringer medialer Abweichung. Auf dem aboralen Drittel des Zungenrückenwulstes erheben sich schlundwärts sehende Papillen; indessen besteht zwischen den lateralen und medialen Partien

der Unterschied, dass letztere bisweilen eine nicht allzudeutliche seitliche, erstere aber eine deutliche, stets vorhandene mediale Abweichung der pharyngeal gerichteten Papillen erkennen lassen.

Die Form der Papillae operariae ist an der ganzen Zungenspitze des Schafes, der Rückenfläche des Zungenkörpers, soweit sie nicht vom Zungenrückenwulst eingenommen wird, und an den Seitenflächen des Zungenkörpers stachelförmig. Die Papillen des Zungenwulstes zeigen eine Übergangsform zwischen den beetartigen und den konischen, eine Art Schuppenform. Sie sind höher als die beetartigen, aber ihre Basis ist breiter als die der konischen Papillen. Ausser dieser Form treten auch rein konische Papillen auf. Auf dem oralen und mittleren Drittel des Zungenrückenwulstes treten diese Papillen nur vereinzelt zwischen den zuerst geschilderten schuppenförmigen auf; gegen das aborale Drittel bezw. auf diesem selbst nimmt die Zahl der konischen Papillen zu, bisweilen sogar erheblich. Der Zungengrund weist im Falle des Vorkommens von Papillen nur ganz niedrige, kuppenförmige auf, die meist nur mit der Lupe wahrzunehmen sind.

In der Arbeit Csokors wird bezüglich der Form nur gesagt, dass den Zungenwulst „blattförmige, weiche Gebilde“ „einnehmen“, und dass ausserdem Pyramidenform vorkommt; trotz der Aufführung nur zweier Formen spricht der Autor davon, dass die mechanisch wirksamen Papillen von der Zungenspitze gegen den Zungengrund eine Kette von Übergangsformen bilden. Kunze und Mühlbach geben nur an, dass die Papillen des Schafes kleiner und zugespitzter als beim Rind sind. Nach Ellenberger und Kunzes Angaben zeigt die Zunge des Schafes „stumpfe“ Papillen „von verschiedener Gestalt“; „am Zungenwulst kommen grosse blattartige Papillen, zuweilen Büschelform vor.“

Die Widerstandskraft der kleinen Papillen auf der Zungenspitze und dem Zungenkörper ist relativ gross; ebenso zeigen sich die Papillen des Zungenwulstes als widerstandsfähige Organe, die hinsichtlich ihrer Resistenz denen auf dem Zungenwulst des Rindes unter Berücksichtigung der Grössenunterschiede der beiden Tiere gleich zu erachten sind.

Papillae operariae der Lippenschleimhaut.

Auf dem intermarginalen Saum der Lippen des Schafes erheben sich nur an der Unterlippe in der ganzen Ausdehnung Papillen. Während an der Oberlippe die beiden seitlichen Partien der freien Lippenrandfläche Papillen aufweisen, entbehrt die Pars incisiva der Papillen und weist eine an das Flotzmaul erinnernde Beschaffenheit auf. Die innere Lippenfläche ist im Schneidezahnteil vollkommen papillenfrei, in den beiden seitlichen Portionen, die an ihren Übergängen in den Schneidezahnteil ebenfalls total papillenfrei sind, breiten sich die mechanisch wirksamen Papillen nach dem Lippenwinkel zu allmählich vom freien Lippenrand beginnend über die ganze innere Lippenfläche aus.

Die Anordnung der Papillen ist nur auf dem intermarginalen Saum reihenweise, indem die Basis der Papillen die gesamte Breite des Saumes einnimmt. Die Papillen der inneren Lippenfläche stehen regellos verstreut. Da sich die Papillen des intermarginalen Saumes stets auf dieser Ebene direkt senkrecht erheben, kann über diese keine Bemerkung ihre Richtung betreffend gemacht werden. Die Papillen der inneren Lippenfläche sehen pharyngeal, wobei zu erwähnen ist, dass die der Oberlippe dorsal, die der Unterlippe ventral abgelenkt sind.

Die Pars incisiva an der Unterlippe und die Übergangsteile der seitlichen Partien der Ober- und Unterlippe zeigen auf dem intermarginalen Saum kuppelförmige Papillen. Unter Verkleinerung der Basis und Zunahme der Höhe geht die Kuppelform mundwinkelwärts in konische Form über, welche alle Papillen der inneren Lippenschleimhautfläche aufweisen.

Die kuppelförmigen Papillen der Lippenrandfläche zeigen annähernd gleiche Grösse; ihre Basis beträgt im Durchmesser ca. 3 mm, ihre Höhe 1 mm. Die konischen Papillen sind in der Nähe des freien Lippenrandes am kleinsten, je weiter

entfernt sie von diesem stehen, um so grösser sind sie; sie erreichen eine Grösse von ca. 2 mm.

Die Widerstandskraft der Lippenpapillen des Schafes ist absolut geringer als die der entsprechenden Papillen des Rindes, relativ aber diesen gleich zu erachten.

Papillae operariae der Backenschleimhaut.

Mit Ausnahme eines ca. 2 mm breiten dorsalen und ventralen Saumes ist die ganze Backenschleimhaut mit makroskopischen mechanisch wirksamen Papillen besetzt.

Die Anordnung der Papillen ist im allgemeinen regellos. Ventral wird das Papillenfeld von einer deutlichen Reihe dicht aneinander stehender Papillen begrenzt. Diese ventrale Papillenreihe lässt sich bis zum aboralen Ende der Backenschleimhaut deutlich verfolgen. Dorsal fehlt dieser Abschluss des Papillenfeldes meist völlig; im Falle des Vorhandenseins einer dorsalen Papillenreihe lässt sie sich nur bis zum Übergang der oralen Hälfte in die pharyngeale erkennen und weist dabei noch grosse Unregelmässigkeiten auf. Die Verteilung der Papillen auf der Backenschleimhaut ist nicht gleichmässig. In den oralen Partien stehen die Papillen dichter als in den aboralen. Die maxillaren und mandibularen Teile zeigen wiederum zahlreichere Papillen als die mittleren Teile. Nur am oralen Ende der Backenschleimhaut erheben sich die Papillen auf der ganzen Breite ziemlich gleichmässig dicht. Die Richtung der Papillen ist in den maxillaren Partien an der Grenze des Papillenfeldes ventral mit schwacher, kaum wahrnehmbarer pharyngealer Abweichung; in den korrespondierenden mandibularen Partien sehen die freien Papillenenden dorsal, ebenfalls undeutlich nach dem Schlund zu abgeneigt. Je mehr die Papillen von der dorsalen und ventralen Grenze entfernt stehen, um so grösser wird die pharyngeale Ablenkung, bis die Papillenrichtung als dorso- bezw. ventro-

pharyngeal zu bezeichnen ist. Durch andauernde weitere Abweichung nehmen die Papillen an der Stelle, wo die der maxillaren und mandibularen Backenhälfte sich begegnen bezw. vereinen, eine rein pharyngeale Richtung an. Am aboralen Ende der Backenschleimhaut, nahe der Plica pterygo-mandibularis, dem Treffpunkt der dorsalen und ventralen Grenze, zeigen einige Papillen orale Richtung, die aber selten rein erhalten ist, vielmehr teils dorsale teils ventrale Abweichung aufweist.

Die Papillen der Backenschleimhaut zeigen zum weitaus grössten Teil konische Gestalt. Die abgeflachten Formen finden sich mehr in den zentralen Partien und zwar regellos verstreut; bisweilen bilden sie ausserdem eine maxillar auf die ventrale Papillengrenzreihe folgende Reihe, die an der Grenze des oralen und mittleren Drittels der Backenschleimhaut einsetzt und sich bis zur Mitte des aboralen Drittels verfolgen lässt.

Über die Grösse der Papillen herrscht dieselbe Gesetzmässigkeit wie über die Dichte; die dichtbesetzten Stellen der Backenschleimhaut zeigen die grössten Papillen; diese erheben sich mithin am oralen Ende, wo sie eine Länge von ca. 6 bis 7 mm erreichen. Die mittlere Partie des aboralen Drittels zeigt nur kleine Exemplare von Papillen.

Die Widerstandskraft der Backenpapillen ist der der Lippenpapillen gleich.

Papillae operariae des sub- und paralingualen Mundhöhlenbodens.

Auf dem sub- und paralingualen Mundhöhlenboden des Schafes zeigen die mechanisch wirksamen Papillen eine sehr variable Ausbreitung. In den meisten Fällen erstrecken sich die Papillen am sublingualen Mundhöhlenboden auf ein Feld, das sich parallel dem Zungenbändchen hinzieht und seitlich nach dem Zwischenzahnrand ausdehnt; schneidezahnwärts geht ein

schmaler Streifen mit Papillen besetzt nach der Caruncula sublingualis. Dieses sublinguale Papillenfeld geht schlundwärts in die Fläche des paralingualen Mundhöhlenbodens über, der ebenfalls zum Ausbreitungsgebiet der Papillae operariae gehört. Die Länge des paralingualen Papillensaumes ist sehr verschieden. Vielfach erstreckt er sich schlundwärts bis zur Höhe von Prämolare I, in den selteneren Fällen endet der Saum im Bereich der Molaren.

Auf dem sublingualen Papillenfeld weisen die Papillen meist keine geordnete Stellung auf, nur nach dem Zwischenzahnrand und der Caruncula sublingualis zu zieht sich je eine Reihe von Papillen hin, indessen ist die Deutlichkeit dieser Reihenbildung individuell sehr verschieden. Die Papillen des paralingualen Mundhöhlenbodens sind in einer Reihe angeordnet, die nach ihrem aboralen Ende oft grössere Lücken aufweist. Die Papillen stehen auf ihrer Unterlage senkrecht und zeigen nur geringe pharyngeale Ablenkung.

Die Form der Papillae operariae des Mundhöhlenbodens ist konisch; auch an denen des Schafes lassen sich unbedeutende basale Einschnürungen bisweilen erkennen. Auf dem sublingualen Papillenfeld zeigen die dem Zungenbändchen zunächst stehenden eine ausgeprägtere Form als die weiter nach dem Zwischenzahnrand zu stehenden. Die Papillen des paralingualen Mundhöhlenbodens charakterisieren sich durch ihre ovale Basis, deren Längsdurchmesser in einer Sagittalebene liegt. Die Höhe der Papillen beträgt ungefähr 4 mm.

Die Widerstandskraft ist bei den Papillen des paralingualen Mundhöhlenbodens grösser als bei denen des sublingualen, die mit ihrer Unterfläche nur locker verbunden sind.

Ziege.

Papillae operariae der Zungenschleimhaut.

An der Zunge der Ziege umfasst das Ausbreitungsgebiet der Papillae operariae die ganze Rand- und Rückenfläche der Zungenspitze, die ganze Rückenfläche des Zungenkörpers und beschränkte Partien der Bodenfläche der Zungenspitze und der Seitenfläche des Zungenkörpers.

Die Ausbreitung der Papillen an der Unterfläche der Zungenspitze wird in den Spezialarbeiten von Csokor und von Ellenberger und Kunze ebenfalls hervorgehoben; Kunze und Mühlbach haben die Ziege nicht mit zum Gegenstand ihrer Untersuchungen gemacht. Csokor macht sogar zahlenmässige Angaben, indem er schreibt: „An der Zungenspitze beginnen die fadenförmigen Papillen schon an der unteren Zungenfläche ungefähr 0,5 cm von der Spitze entfernt und reichen gleichmässig gestaltet bis zum Mittelstück, den Zungenrand als ein 0,5 cm breiter Saum, welcher sich über den Rand auch auf die untere Fläche erstreckt, einsäumend.“ In den Anatomien findet sich ebenfalls die Angabe über das Vorhandensein von mechanisch wirksamen Papillen an der Bodenfläche der Zungenspitze. Bei Martin fehlen für die Ziege die diesbezüglichen Angaben.

An der Bodenfläche der Zungenspitze bilden die Papillae operariae einen Saum, der entlang der ventralen Grenzlinie der Zungenrandfläche läuft und schräg schneidezahnwärts und seitlich seine grösste Breite besitzt, während er medial so schmal wird, dass die Verbindung der beiderseitigen Hälften nur durch einen direkt an die Zungenrandfläche grenzenden Isthmus hergestellt wird. Die Breite dieses Verbindungsstückes ist nicht konstant, jedoch erreicht sie nie die der beiden Saumhälften in der Pars incisiva. In der seitlichen Partie nimmt der Papillensaum ziemlich schnell an Breite ab und geht vielfach schon am Ende des oralen Drittels der Zungenspitze in die Randfläche über. Diese ist sowohl in der Schneidezahn- als auch der seitlichen Partie mit Papillen besetzt. Am Übergang der Zungenspitze in den Zungenkörper senkt sich die Grenzlinie der Papillen

im Bereich des ersten Achtels des Zungenkörpers an dessen Seitenfläche fast bis zur Vereinigungslinie der Seitenfläche mit der inneren Fläche der Zahnfleischschleimhaut unter Freilassung eines 2—3 mm breiten Saumes. Zwischen dem oralen und mittleren Drittel erhebt sich die Grenzlinie, eine Viertelkreislinie beschreibend, bis zur Kommunikationslinie der Seiten- und Rückenfläche des Zungenkörpers. Die Seitenfläche des Zungenkörpers weist also in dem mittleren und aboralen Drittel keine Papillen auf. Im ganzen ist also papillenfrei die Bodenfläche der Zungenspitze mit Ausnahme des randflächenseitigen Papillensaumes, der ventrale Saum des oralen Drittels der Seitenfläche des Zungenkörpers, das mittlere und aborale Drittel der Seitenfläche des Zungenkörpers in Totalität und der Zungengrund höchstens mit Ausnahme der oralen Übergangszone in die Rückenfläche des Zungenrückenwulstes.

Die Anordnung der Papillen erscheint bis zum oralen Ende des Zungenwulstes bei Betrachtung mit unbewaffnetem Auge gleichmässig dicht gedrängt. Mit Hilfe einer Lupe lassen sich in gleicher Weise wie beim Schaf besonders in den medialen Partien der Rückenfläche der Zungenspitze Quinquinalstellungen und von der Zungenspitze nach dem Zungengrund sowie schräg pharyngo-medial verlaufende Papillenreihen beobachten. Auf dem Zungenwulst stehen die Papillen etwas weiter von einander entfernt und zeigen in den medialen Teilen entlang der Medianlinie reihenweise Anordnung.

Die Richtung der Papillae operariae ist auf der Rückenfläche der Zunge von der Zungenspitze bis zum Beginn des Zungenrückenwulstes pharyngo-medial in den lateralen Partien, pharyngeal in den medialen Regionen. Die an der Unterfläche der Zungenspitze stehenden fadenförmigen Papillen sind in der nächsten Umgebung der Medianlinie schneidezahnwärts gerichtet, weiter seitlich nehmen die Papillen zuerst oro-laterale, dann laterale und zuletzt kaudo-laterale Richtung an. Aus der Rich-

tung der Papillae operariae an der Bodenfläche der Zungenspitze ergibt sich die Richtung an der Randfläche: die Schneidezahnpartie ist mit rein dorsal gerichteten Papillen auf der Kulminationslinie besetzt. Der Übergang des Schneidezahnteiles in den seitlichen zeigt auf der Höhe dorso-laterale Richtung der Papillen, während die laterale Partie der Randfläche dorso-pharyngeale Papillen aufweist. Dass die Papillae operariae des Schneidezahnteiles vor Einnahme der Kulminationslinie oro-dorsal und nach Überschreitung des Höhepunktes dorso-pharyngeal gerichtet sind, und dass die einzelnen Teile der Übergangspartie aus der Pars incisiva in die Pars lateralis der Zungenrandfläche und deren seitliche Partie selbst analoge Übergänge in der Richtung der Papillen aufweisen, bedarf nur dieses kurzen Hinweises. Auf der Rückenfläche der Zungenspitze und des Zungenkörpers bis zum oralen Beginn des Zungenwulstes sehen die freien Enden der Papillen mit Ausnahme der auf den seitlichen Partien sich erhebenden rein pharyngeal. In der Nähe des Zungenwulstes wenden sich die Papillen ebenfalls etwas medial. Die Papillae operariae des Zungenrückenwulstes haben im oralen Drittel in nächster Umgebung der Medianlinie rein bukkale Richtung, die nach dem Seitenrand zu ganz allmählich pharyngo-lateral, am Seitenrand pharyngeal und an der Seitenfläche dorsal mit schwacher pharyngealer Abweichung wird. Im mittleren Drittel sind die Papillen in der unmittelbaren Nähe der Medianlinie rein lateral gerichtet, weiter seitlich nehmen sie schnell pharyngo-laterale Richtung an. Dicht am Seitenrand und an diesem selbst sehen die freien Papillenenden pharyngeal. Im pharyngealen Drittel haben die der Medianlinie zunächst liegenden Papillen laterale Richtung mit geringer, aber noch deutlich wahrnehmbarer pharyngealer Abweichung. Weiter lateral nehmen die Papillen unter Beibehaltung weniger Übergangsformen rein pharyngeale Richtung an, die sich nahe dem Seitenrand in pharyngo-mediale umwandelt.

In Bezug auf Form und Grösse zeigen die mechanisch wirkenden Papillen auf der Zunge der Ziege zahlreiche Verschiedenheiten. Von der Zungenspitze bis zum Zungenrückenwulst zeigen die Papillae operariae eine zarte Fadenform mit einem geringen Unterschied in der Grösse: die an der Bodenfläche, der Rand- und der Seitenfläche der Zunge auftretenden Papillen sind kleiner als die der Zungenrückenfläche; die an die papillenfreien Regionen grenzenden Papillen sind am kleinsten. Eine Ausnahme hiervon machen die an der Seitenfläche des Zungenkörpers im Bereich des oralen Drittels desselben sich erhebenden Papillen, die sich auch für das unbewaffnete Auge deutlich als fadenförmige Gebilde von der übrigen Schleimhaut abheben. Im schroffen Gegensatz zu diesen einfachen Verhältnissen der Rückenfläche der Zungenspitze und des Zungenkörpers bis an den oralen Beginn des Zungenrückenwulstes steht dessen dorsale Fläche mit ihrem grossen Formenreichtum. In der Umgebung der Medianebene zeigen die mechanisch wirkenden Papillen die Form von beetartigen Erhebungen, von denen sich je nach ihrem Standort auf dem oralen, mittleren oder pharyngealen Drittel des Zungenwulstes die lateralen bezw. pharyngolateralen bezw. pharyngealen Ränder deutlicher hervorheben als die medialen bezw. oro-medialen bezw. oralen. Die Ebenen dieser beetartigen Papillen zeigen zur Oberfläche der Zungenschleimhaut eine mediale bezw. oro-mediale bezw. orale Neigung. Diese beetartigen Papillen variieren in ihrer Grösse ausserordentlich, aber mit einer Gesetzmässigkeit, derzufolge in der Umgebung der Medianebene die grössten zu beobachten sind; die an sich schon grossen Papillen vereinigen sich zumeist in der Medianebene mit denen der anderen Seite und bilden dann die Medianebene im rechten Winkel schneidende längliche, beetartige Erhebungen, die nur gegen ihre beiderseitigen lateral gerichteten Enden deutlich über die Zungenschleimhaut sich erheben und eine Randfläche aufweisen. Weiter seitlich nimmt die Grösse

der Papillen, die diesen Typus zeigen, ab. Mitunter sind zwei Papillen ein- und derselben Zungenhälfte so nahe benachbart, dass ihre Ränder sich vereinigt haben und nur in der Mitte eine Einsenkung des Randes andeutet, dass diese Papille aus der Verschmelzung zweier benachbarter hervorgegangen ist. Ausser diesen beetartigen Papillen treten noch solche des konischen Typus auf sowie zahlreiche Übergangsformen beider Typen.

Papillae operariae der Lippenschleimhaut.

In gleicher Weise wie beim Schaf entbehrt auch bei der Ziege die Pars incisiva der Oberlippe der mechanisch wirksamen Papillen. Auf dem intermarginalen Saum der Unterlippe in dessen ganzer Ausdehnung und der Oberlippe im Bereich der beiden seitlichen Partien erheben sich Papillen. Auf der inneren Lippenfläche breiten sich die Papillen in der Höhe des Eckzahnes, als einfache Reihe beginnend, allmählich über die ganze Breite der inneren Lippenschleimhaut aus, so dass die Papillen vom Eckzahn bis zum Lippenwinkel ein rechtwinkliges Dreieck einnehmen, dessen Hypothenuse vom Lippenrand bezw. von der inneren Lippenkante in der Höhe des Eckzahnes bis zum Übergang der Lippenschleimhaut in die äussere Zahnfleischschleimhaut in der Höhe des Lippenwinkels reicht. Die dreieckigen Papillenfelder nähern sich, je mehr sie dem Lippenwinkel zustreben, dem intermarginalen Saum, der im Lippenwinkel von ihnen erreicht wird.

Die Anordnung der Papillen ist nur an der Pars incisiva des intermarginalen Saumes der Unterlippe regelmässig. Die Papillen bilden an diesem Teil eine fortlaufende, vollkommen lückenlose Reihe. Am Übergang der Pars incisiva in die seitlichen Partien setzt sich diese intermarginale Papillenreihe noch fort und lässt sich auf der seitlichen Partie noch bis zu 1 cm Länge deutlich erkennen. Unmittelbar hinter dieser Papillen-

reihe der freien Lippenrandfläche erhebt sich am Übergang der Schneidezahnpartie in die seitliche der Lippen auf der inneren Lippenkante eine zweite Reihe von mechanisch wirkenden Papillen. Diese setzt sich ca. 1,5 cm weit nach dem Lippenwinkel als selbständige Reihe fort und geht dann in ein regellos mit Papillen besetztes Feld über, das sich ziemlich steil bis zum Übergang der inneren Lippenschleimhautfläche in das Zahnfleisch des Unterkiefers ausbreitet. An dem intermarginalen Saum der Oberlippe breitet sich am Übergang der Schneidezahnpartie in die Pars lateralis auf eine Strecke von höchstens 1 cm eine Reihe mechanisch wirksamer Papillen aus, die alsdann vom freien Lippenrande abbiegt und in einem Bogen dorsal geht, um am Übergang der inneren Lippenschleimhaut in das Zahnfleisch ca. 1,6 cm vom Lippenwinkel zu enden. An der Konvexität des Papillenbogens, an der inneren Lippenrandkante beginnt ein zuerst ganz feiner Papillenstreifen, der allmählich wieder die Lippenrandfläche einnimmt und nach einem Verlauf von 0,5—0,8 cm in ungeordnete Papillen übergeht, die über die innere Lippenschleimhautfläche sich ausbreiten.

Die Richtung der Papillen ist an der Oberlippe dorso-pharyngeal, an der Unterlippe ventro-pharyngeal.

Die Form der Lippenpapillen ist verschieden. Die Papillen des intermarginalen Saumes der Pars incisiva und der daran grenzenden Regionen der seitlichen Teile sind kuppenförmig. Nach dem Lippenwinkel zu werden sie länger, spitzer und zeigen schliesslich eine rein konische Form. Die dem freien Rand zunächst stehenden Papillen und die sich auf diesem selbst erhebenden sind grösser und kräftiger gebaut als die auf den seitlichen Partien der inneren Lippenfläche stehenden. Eine Ausnahme von dieser Regel machen die kleinen Papillen, die an der Oberlippe auf der inneren Lippenkante von der Konvexität des nach dem Übergang der inneren Lippenfläche in die des Zahnfleisches hinziehenden Papillenbogens ausgehen und mundwinkelwärts allmählich wieder grösser werden.

Die mechanisch wirksamen Papillen der Lippen der Ziege zeigen eine bedeutende Widerstandskraft, die die der Lippenpapillen des Schafes übertrifft.

Papillae operariae der Backenschleimhaut.

Die Backenschleimhaut der Ziege ist in ihrer ganzen Ausdehnung mit mechanisch wirkenden Papillen besetzt.

Die Anordnung der Papillae operariae ist regellos. Am dorsalen und ventralen Übergang der Backenschleimhaut in die Schleimhaut des Zahnfleisches bilden die Papillen eine dichtgedrängte Reihe; die dorsale erstreckt sich nur vom oralen Ende der Backen bis zur Mitte derselben, hingegen verläuft die ventrale bis zum aboralen Backenende. Das von diesen beiden Papillenreihen umsäumte Papillenfeld zeigt eine verschieden starke Besetzung: der Mundspalte zu stehen die Papillen dicht gedrängt, während sie gegen das aborale Ende der Backen derartig an Zahl abnehmen, dass sie schliesslich nur verstreut stehen.

Bezüglich der Richtung der Papillen gilt das über die entsprechenden Papillen des Schafes Gesagte.

Die Form der weitaus meisten Papillen ist konisch, nur gegen das aborale Ende der Backenschleimhaut finden sich einzelne beetartige Papillen. Bisweilen bilden auch mehrere beetartige Papillen eine fortlaufende Reihe, die vielfach auf die dorsale Grenzreihe mandibular folgt; pharyngeal reicht eine solche Papillenreihe gewöhnlich bis nahe zum aboralen Ende der Backen, hingegen lässt sie sich oral meist nur bis zum zweiten Backzahn (P_2) verfolgen. Die dorsale und ventrale begrenzende Papillenreihe zeigt vielfach zwei, seltener drei derartig dicht aneinanderstehende Papillen, dass eine Verwachsung ihrer Basis stattgefunden hat und nur noch die freien Enden auf die Genese hindeuten; derartige Papillen besitzen eine lang hin-

gezogene Basis. Bisweilen zeigen auch Papillen, die ihrer ziemlich runden Basis zufolge ein Einzelindividuum sozusagen darstellen, an ihrer Spitze ein, zwei oder mehrere Afterpapillen.

Die Papillen der Backenschleimhaut der Ziege zeigen eine erhebliche Widerstandskraft, die bei den Papillen, die durch Verwachsung zweier benachbarter entstanden sind, besonders gross ist.

Papillae operariae des sub- und paralingualen Mundhöhlenbodens.

Das Ausbreitungsgebiet der mechanisch wirksamen Papillen ist in gleicher Weise wie beim Schaf sehr variabel. Da sich die einzelnen Verhältnisse bei der Ziege in Übereinstimmung mit denen des Schafes erwiesen haben, so verweist der Verfasser auf die beim Schaf gegebenen Ausführungen.

Schwein.

Die Papillae operariae erheben sich an der Zunge des Schweines auf der ganzen Randfläche der Zungenspitze und auf der ganzen Zungenrückenfläche. Die Seitenflächen des Zungenkörpers sind frei von mechanisch wirkenden Papillen.

Von der Zungenspitze bis zu einer Linie, die jederseits von der Papilla foliata zunächst nach der Papilla vallata, also in pharyngo-medialer Richtung mit stark medialer Abweichung, verläuft, und dann in pharyngo-medialer Richtung, aber mit stark pharyngealer Abweichung, die Medianlinie erreicht, stehen die Papillae operariae dicht gedrängt und lassen keine bestimmte Anordnung erkennen. Pharyngeal von dieser Linie bestehen zwischen den einzelnen ebenfalls regellos gestellten Papillen Zwischenräume, die in der Umgebung der Medianlinie und nach dem aboralen Ende der Zunge zu immer grösser

werden; die Zahl der Papillen nimmt also schlundwärts ab, weshalb die auf dem Kehldeckel liegende Schleimhaut nur ganz vereinzelte Papillen aufweist. Die Richtung der Papillen ist, soweit sie sich bei der Feinheit derselben überhaupt einwandsfrei nachweisen lässt, pharyngeal mit geringer Abweichung nach der Medianlinie; ausgenommen hiervon sind die unmittelbar pharyngeal von der bereits erwähnten Linie zwischen der Papilla foliata und vallata liegenden Papillen, deren freie Enden pharyngo-medial sehen.

Nach Form und Grösse können die mechanisch wirkenden Papillen der Zunge des Schweines in zwei Typen geschieden werden: einerseits die kleinen rein fadenförmigen Papillen, die sich bis zu der von der Papilla foliata jederseits pharyngo-medial gehenden Grenzlinie über die ganze Zungenrückenfläche und die Randfläche der Zungenspitze ausbreiten, andererseits die grossen, zum Teil konischen zum Teil zottenförmigen, durchschnittlich 5 bis 8 mm langen Papillen, die ausschliesslich pharyngeal der erwähnten Grenzlinie auftreten.

Unter dem zahlreichen Untersuchungsmaterial hat der Verfasser an einer geringen Zahl von Schweinezungen eine eigentümliche Beobachtung gemacht: unmittelbar schlundkopfwärts von der Papilla vallata zieht sich bei diesen Zungen in medio-pharyngealer Richtung ein von der Papilla foliata entweder direkt ausgehender oder erst in einiger Entfernung deutlich hervortretender Streifen von in 4—7 Reihen stehenden Papillen hin. Ungefähr in der Mitte der ovalen, mit ihrer Längsachse kaudo-medial gerichteten Papilla vallata lösen sich die einzelnen Papillenreihen auf, zuerst die pharyngealen und dann die übrigen und gehen in die regellos gestellten und mehr oder weniger rein pharyngeal gerichteten Papillae operariae über.

Die Widerstandskraft der Papillen des Schweines ist sowohl bei den feinen als auch den stärkeren Papillen sehr gering zu erachten.

Hund.

Die Zunge des Hundes weist nur auf der Rückenfläche mechanisch wirkende Papillen auf. Sie ist in ihrer ganzen Länge und Breite von Papillen besetzt. An der Zungenspitze beginnen sie direkt an dem Rande. Die gleichen Resultate haben auch die Untersuchungen von Csokor und von Kunze und Mühlbach gezeitigt. Ellenberger und Kunze machen keine diesbezüglichen Angaben. Ellenberger und Baum schreiben in ihrer Anatomie des Hundes: »Die Papillae filiformes bedecken den Zungenrücken und den Zungengrund, lassen dagegen die Seitenränder, die Bodenfläche und die Arcus glosso-palatini frei.« Die auf die Seitenränder bezügliche Angabe wird vom Verfasser der vorliegenden Arbeit entschieden bestritten; nach seinen Untersuchungen entspringen die Papillen direkt auf dem Rande, der durch die unmittelbare Vereinigung der Rücken- und Bodenfläche der Zungenspitze gebildet wird.

Die Papillen bilden vom freien Ende der Zungenspitze bis zur Grenze zwischen mittlerem und aboralem Drittel der Zungenspitze schräg verlaufende Reihen; nur in seltenen Fällen lassen sich Quinquinalstellungen der Papillen erkennen. Das aborale Drittel der Zungenspitze weist keine Papillenreihen auf, sondern die Papillen stehen regellos dicht gedrängt. Der Zungengrund ist ebenfalls mit unregelmässig gestellten Papillen besetzt, die am oralen Ende desselben nahe aneinander stehen, aber nach dem Schlunde zu immer weiter auseinander rücken, so dass die Epiglottis nur ganz vereinzelte Papillen aufweist.

Während in den Abhandlungen von Kunze und Mühlbach und von Ellenberger und Kunze die Anordnung der mechanisch wirkenden Papillen keine Berücksichtigung findet, hat Csokor im wesentlichen die gleichen Untersuchungsbefunde erhalten wie der Verfasser, nur stellt er die Behauptung auf, dass auch am Zungengrunde „die diagonale, gegen die Medianfurche gerichtete, reihenförmige Anordnung“ erhalten bleibt, eine Erscheinung, die als individuelle Eigentümkeit denkbar ist, aber niemals vom Verfasser in reiner

typischer Form beobachtet worden ist. In der Anatomie des Hundes von Ellenberger und Baum wird ebenfalls darauf hingewiesen, dass die Papillen des Zungengrundes „in diagonalen Reihen" stehen. Die übrigen Angaben decken sich mit denen vorliegender Arbeit.

Die freien Enden der Papillen sehen pharyngeal mit medialer Abweichung, die in den seitlichen Partien deutlicher erkennbar ist als in den der Medianebene nahe gelegenen Regionen.

Die Papillen von dem freien Ende der Zungenspitze bis zu den umwallten Papillen stellen feine, spitze, stachelförmige Gebilde dar; sie sind sehr klein und erreichen nicht die Länge eines Millimeters. Ellenberger und Baum beschreiben in der Anatomie des Hundes die Papillen als klein und knospenartig. Pharyngeal von den umwallten Papillen erheben sich lange, zottenförmige Papillen, worüber alle Autoren übereinstimmend berichten.

Die Umwandlung der fadenförmigen Wärzchen in lange, weiche Zotten geschieht nach Csokor dadurch, dass „die anfangs der Zunge mit drei nach rückwärts gerichteten Epithelspitzen versehene Wärzchen, durch Verschmelzung der drei in eine Epithelialspitze, zu den langen Zotten umgewandelt werden".

Diese zottenförmigen Papillen erreichen bei Hunden mittlerer Grösse eine Länge von 5—8 mm.

Die Papillen oral von den umwallten Papillen zeigen eine ziemlich grosse Widerstandskraft, während die aboral liegenden schlaffe, widerstandslose Gebilde sind.

Katze.

Auf der Zunge der Katze beginnen die Papillae operariae wie beim Hunde am ganzen Rande der Zungenspitze und breiten sich über die ganze Rückenfläche aus. Diesen Angaben schliessen sich alle Autoren an, soweit sie überhaupt über diese Verhältnisse berichten. An der Unterseite findet sich jederseits lateral

ein Feld von Papillen, das nur von Csokor hervorgehoben wird, der aber keine bestimmten Grössenangaben macht. Dieses nimmt 8 mm pharyngeal vom freien Zungenspitzenende am seitlichen Rand der Zungenspitze seinen Anfang und breitet sich in seinem weiteren Verlauf bis zu 9 mm medial aus, um dann ziemlich steil gegen den lateralen Rand wieder abzufallen. Die Länge des Papillenfeldes beträgt ca. 1,5 cm.

Die Anordnung der Papillen ist nur an bestimmten Teilen gesetzmässig. Einen Zentimeter vom freien Zungenspitzenende bis zum Übergang des mittleren in das aborale Drittel der Zungenspitze lassen die Papillen bei Betrachtung von der Zungenspitze aus in der Richtung der Medianlinie verlaufende Papillenreihen erkennen, bei seitlicher Betrachtung aber schräg pharyngomedial hinziehende. Obwohl die einzelnen Reihen vielfache Unregelmässigkeiten zeigen, erscheinen die Papillen zum weitaus grössten Teil in Quinquinalstellung. Vom oralen Ende des pharyngealen Drittels bis zu den umwallten Papillen zeigen die Papillen zwar noch pharyngo-medial verlaufende Reihen, aber keine in und parallel der Medianlinie verlaufende, mithin lassen sich auch keine Quinquinalstellungen mehr nachweisen. Schlundwärts von den umwallten Papillen stehen die Papillen vollkommen regellos; in der Nähe der Papillae vallatae sind sie zahlreich, weiter pharyngeal nimmt die Zahl der Papillen ab und auf der Epiglottis nnd in deren Nähe finden sich nur noch ganz vereinzelte Papillae operariae. Die Papillen auf der Unterseite der Zunge zeigen keine bestimmte Anordnung. Sie stehen auf dem Papillenfeld verstreut; jedoch stehen nicht gar zu selten zwei, auch drei bis vier, dicht neben einander und zwar in einer Reihe, die von der Medianlinie schräg nach der Seite und zungenspitzenwärts verläuft. Die auf dem oralen und mittleren Drittel stehenden Papillen zeigen pharyngeale Richtung. Die auf dem aboralen Drittel der Zungenspitze sich erhebenden Papillen zeigen pharyngo-mediale Richtung. Die pharyngeal von

den umwallten Papillen stehenden Papillae operariae sind in den medialen Partien mehr oder weniger pharyngeal gerichtet, in den lateralen Partien aber zum Teil pharyngo-medial. Die Richtung der Papillen auf der Bodenfläche der Zunge ist pharyngo-lateral.

Die Papillen der Katzenzunge weisen bei makroskopischer Untersuchung drei Formen auf. Als 1 cm breiter Saum bedecken ganz kleine Papillen die peripheren Gebiete der Rückenfläche der Zungenspitze in ihrer oralen Hälfte. Schlundwärts und medial von dem Papillensaum erheben sich grosse Epithelialzähne, die in den oro-medialen Regionen grösser sind als in den seitlich und pharyngeal gelegenen ihres Ausbreitungsgebietes. Vom Übergang der oralen in die aborale Hälfte der Zungenspitze bis zu den umwallten Papillen zeigen die Papillen die gleiche Form und Grösse wie die der Papillen des peripheren Saumes. Die schlundwärts von den Papillae vallatae sich erhebenden sind zottenförmig, durchschnittlich 2—4 mm lang. Die auf der Bodenfläche der Zungenspitze sich erhebenden Papillen sind klein, dornförmig, kaum $^1/_2$ mm lang; nur bei Betrachtung mit der Lupe dokumentieren sie sich als Papillen.

Die Widerstandskraft der Epithelialzähne ist ausserordentlich gross und dürfte nur mit der der Epithelialzähne des Rindes zu vergleichen sein. Die Papillen des Zungengrundes sind weich.

Mikroskopische Untersuchungsergebnisse.

Die mechanisch wirkenden Papillen der Mundhöhle werden aus einem wesentlich aus Bindegewebe bestehenden, Gefässe und Nerven enthaltenden Grundstock und einem mehr oder weniger starken zelligen bezw. epithelialen, oberflächlich meist verhornten Überzug gebildet.

Die Form der Schleimhautpapille ist nicht nur bei den einzelnen Tierarten verschieden, sondern meist treten auch auf ein und derselben Zunge entsprechend den makroskopischen Verhältnissen mehrere Typen auf. In Übereinstimmung mit Ellenberger und Kunze unterscheidet der Verfasser drei Grundformen:

In seiner einfachsten Form stellt der Grundstock einer Papilla operaria nur eine vergrösserte mikroskopische Papille des sogenannten Corpus papillare dar. Ihrer Genese nach darf eine solche Papille keinen Papillarkörper besitzen, was die mikroskopischen Untersuchungen bestätigt haben.

Die zweite Form besteht aus einer Protuberanz, die nur auf ihrer oberen, dem Lumen zugekehrten Fläche mit primären Papillen besetzt ist. Wenn Ellenberger und Kunze schreiben: »Er (der bindegewebige Grundstock) läuft bei den stärkeren Papillen an seinem freien Ende in eine Gruppe mikroskopischer Papillen aus . . . .« so tritt diese Angabe in Widerspruch mit den Resultaten der vorliegenden Untersuchungen, denn die Grundlage der Epithelzähne der Katze beispielsweise ist jenen Papillen zuzuzählen, in die das freie Ende des Papillengrundstockes ausläuft, und dürfte doch als makroskopisch wahrnehmbares Gebilde zu betrachten sein.

Die auf den Zungen aller Haussäugetiere mit Ausnahme der Equiden vertretene dritte Form zeigt eine verschieden grosse Schleimhautpapille, die im Gegensatze zu den Papillen des zweiten Typus auf ihrer ganzen Oberfläche mit mikroskopisch kleinen Papillen besetzt ist. Sie ist als einfache Ausbuchtung der gesamten Pars papillaris eventuell mit Einschluss der Pars reticularis, bei sehr grossen Papillen sogar der Submucosa anzusehen. Nicht allzuselten zeigt eine der mikroskopischen Papillen die Tendenz sich zu vergrössern, so dass eine Vergesellschaftung der dritten mit der ersten Form erfolgt. Ebenso sind Komplikationen der dritten Form mit der zweiten und der

dritten mit sich selbst möglich und können auch besonders bei den Wiederkäuern beobachtet werden.

Der Grundstock besteht in seiner Hauptmasse aus kollagenem Bindegewebe, dessen Fasern in den zentralen Partien des Papillengrundstockes ungeordnet durcheinander laufen, während sie in den peripheren Regionen zur Oberfläche parallel verlaufen. Die elastischen Elemente sind besonders in den basalen Partien der Papillen reichlich vorhanden. Das Innere des Grundstockes durchziehen zahlreiche sehr feine elastische Fasern. Nicht direkt auf der Oberfläche der Schleimhautpapille, sondern ca. 3—5 μ davon zentral entfernt, bilden die elastischen Elemente ein zusammenhängendes Fasernetz, das im basalen Drittel am dichtesten ist, aber nach dem distalen Ende der Papille zu an Dichte verliert, sich aber bis in die Papillenspitze verfolgen lässt.

Als zellige Elemente des Grundstockes treten die platten Bindegewebszellen auf, die in den peripheren Partien besonders zahlreich sind.

Von den übrigen Zellarten des Bindegewebes finden sich noch als leukozytäre Zellen die Körnerzellen und die Wanderzellen. Die letzteren treten besonders im bindegewebigen Stroma der am Zungengrund sitzenden Papillen auf. Die azidophilen Körnerzellen sind selten anzutreffen, eine Beobachtung, die auch Zietzschmann gemacht hat. In den oralen Partien der Zunge, welche straff aufgebaut sind, können sie zwar auf dem Wege der Blutbahn in das bindegewebige Gerüst des Papillengrundstockes gelangt sein, sie erscheinen aber stets, wie Zietzschmann übereinstimmend angibt, in ein Gefässlumen eingelagert. Die Papillae operariae der aboralen Zungenpartien, insonderheit die des Zungengrundes, die einen lockeren Aufbau zeigen und in den Maschen ihres Bindegewebes Leukozyten beherbergen, weisen bisweilen eine oder mehrere Körnerzellen auf. Der Grundstock der Papillen des Zungengrundes

stellt vielfach, besonders in den basalen Teilen, infolge seines Reichtums an Lymphozyten zytoblastisches Gewebe dar, worauf auch Csokor aufmerksam macht, und zwar meist in diffuser Form, seltener als abgegrenzte Lymphknötchen; bisweilen macht sich das zytoblastische Gewebe in so hohem Grade bemerkbar, dass die Epithelschicht verdrängt worden ist. Sofern die mechanisch wirksamen Papillen Drüsenausführungsgänge enthalten, finden sich um diese fast regelmässig mehr oder weniger starke Leukozytenansammlungen.

Ausser den bindegewebigen und leukozytären zelligen Elementen finden sich in einer verhältnismässig grossen Zahl von Papillen glatte Muskelfasern, die meist parallel zur Oberfläche und zwar in der Richtung von der Basis der Papille zu deren Spitze hinziehen.

Die Zahl der in das Papillenstroma eingelagerten Blutgefässe und Nerven ist sehr reichlich. Die in den grösseren Papillen vorhandenen zahlreichen Kapillaren gehen aus kleinen arteriellen Gefässen, die im basalen Teil der Papillen liegen, hervor, und streben in dem bindegewebigen Gerüst spitzenwärts. In die kleinen primären Papillen, die sich auf der Oberfläche der zusammengesetzt gebauten Papillen erheben, scheinen nur einfache Kapillarschlingen zu gehen.

Csokor sagt, „es gleichen die Gefässverzweigungen an gut injizierten Zungenpräparaten (Katze) der Krone der Pappelbäume". Weiterhin schreibt er: „Im zentralen Raume des Kapillarmantels verläuft eine dickere Vene, welche sich am Grunde der Papillen in weitere, geflechtartig angeordnete Venenstämme von einer grösseren Anzahl der Wärzchen herstammend, sammeln".

Jede Schleimhautpapille wird von Epithel überzogen. Dieses ist entweder die unmittelbare Fortsetzung des die Schleimhaut der Zunge bezw. der Mundhöhle überall bekleidenden vielschichtigen Plattenepithels oder erscheint vom umgebenden Zungen- bezw. Mundhöhlenepithelgewebe scharf abgegrenzt.

worauf auch Rosenberg aufmerksam macht. Diese scharf abgegrenzten Epithelpapillen sitzen als hohle, konische Zapfen im Epithel der Zungenschleimhaut, denn nur diese weist derartige vom umgebenden Epithel sich abhebende Papillen auf. Diese Zapfen sind mit der breiten, hohlen Basis über die Schleimhautpapillen gestülpt und bestehen, um die Worte Rosenbergs zu gebrauchen, »aus konzentrischen Zellenröhren«, was sich an Horizontalschnitten besonders deutlich erkennen lässt.

Das Epithel der Papillae operariae unterscheidet sich von dem der eigentlichen Mundhöhlenschleimhaut durch mehrere Besonderheiten. Einige davon sind so auffallend, dass sie schon bei der oberflächlichen Untersuchung nicht übersehen werden können. Die Unterschiede sind indessen nicht an allen Papillen in gleich hohem Grade ausgeprägt. Die hohen, spitzen Papillen zeigen die Eigentümlichkeiten des Papillenepithels bei weitem besser als die niedrigen, flächenhaften, deren Epithel vielfach dem eigentlichen Mundhöhlenepithel ausserordentlich ähnelt oder sogar bis auf geringe Unterschiede gleich ist. Das Papillenepithel ist, abgesehen von der stellenweise mächtigen Hornschicht, von geringerer Dicke als das eigentliche Mundhöhlenepithel und breitet sich in ungleichmässiger Schicht über dem Grundstock aus. Am basalen Ende der Papille ist die Epithelschicht am stärksten und wird distal schwächer. Diese Dickenunterschiede treten bei langen Papillen, wie sie beispielsweise das Schwein am Zungengrund aufweist, bei weitem deutlicher hervor als bei flächenartigen Papillen, z. B. bei denen des Zungenrückenwulstes der Wiederkäuer, insbesondere der Ziege. Bei den Papillen, die unmittelbar unter dem Epithel im Bindegewebe starke Anhäufungen leukozytärer Elemente, sei es in diffuser Form, sei es in Form abgegrenzter Lymphknötchen, aufweisen, ist die Epithelschicht an diesen Stellen bedeutend dünner als die benachbarter Regionen. Das Papillenepithel zeigt

auch geringere Durchsichtigkeit als das übrige Mundhöhlenepithel. Bei näherer Betrachtung des Epithels lässt dieses verschiedene Schichten erkennen.

In ähnlicher Weise wie von anderen Autoren und besonders von Severin die histologischen Erscheinungen am Mundhöhlenepithel mit denen am Epithel der äusseren Haut verglichen worden sind, müssen in vorliegender Arbeit die am Papillenepithel zu beobachtenden Veränderungen mit denen des benachbarten Zungen- bezw. Mundhöhlenepithels verglichen werden. Hierbei sollen die Untersuchungsbefunde Severins berücksichtigt werden. Ausser einer Anzahl anderer Säugetiere hat er von den in der vorliegenden Arbeit untersuchten Haussäugetieren nur Rind, Schwein, Hund und Katze zum Gegenstand seiner Forschung gemacht. Ausser der Zunge der aufgezählten Tiere hat er bei Hund und Katze auch den harten Gaumen untersucht. Nach seinen Angaben finden sich beim Zungenepithel und dem des harten Gaumens die Schichten der äusseren Haut mit Ausnahme des Stratum lucidum im wesentlichen wieder. Auf das Stratum spinosum mit seinen verschiedenen Zellformen folgt nach Severin bei allen von ihm untersuchten Säugetieren „die Körnerschicht je nach dem Verhornungsgrade geringer oder stärker ausgesprochen, am reichlichsten in der Hundezunge". Das Stratum lucidum fehlt im Zungenepithel seiner Objekte, indessen macht er auf einen Fund Ranviers aufmerksam. Direkt auf dem Statum granulosum sitzt nach den Untersuchungen Severins die Hornschicht. Indessen zeigt das Zungenepithel der meisten von ihm untersuchten Tiere keine absolut verhornten, kernlosen Zellen, nur die Zungenpapillen des Hundes und der Katze, „vielleicht auch noch anderer Tiere", fährt Severin fort, „haben in ihrem Stratum corneum verhornte Zellen, wie sie die Epidermis aufweist." Unter den Worten „vielleicht auch noch anderer Tiere" wird Severin nur die in seine Untersuchungen nicht einbegriffenen gemeint haben, deshalb muss angenommen werden, dass er bei allen seinen Untersuchungstieren mit Ausnahme der besonders erwähnten, des Hundes und der Katze, kein eigentliches Stratum corneum gefunden hat und zwar weder auf der eigentlichen Zungenschleimhaut noch auf den Papillen, da er bei Hund und Katze dieses besonders erwähnt. Für die zwei anderen von Severin untersuchten Haussäuger, Rind und Schwein, sind die Untersuchungsergebnisse nicht richtig, höchstens dann, wenn von den Zungenpapillen und beim Rind auch noch von denen der Lippe, der Backen und des sub- und paralingualen Mundhöhlenbodens abgesehen wird.

Auf die Schichtungen des Mundhöhlenepithels wird bei den speziellen mikroskopischen Untersuchungen der Papillen besonders eingegangen werden. An dieser Stelle sollen nur die allgemeinen histologischen Strukturverhältnisse und insbesondere die einzelnen Epithelschichten, sobald sie sich überhaupt an mechanisch wirksamen Papillen haben finden lassen, mit eingehender Berücksichtigung der zelligen Elemente behandelt werden.

Die tiefste Schicht, welche direkt auf dem Grundstock aufsitzt, falls keine Basalmembran vorhanden ist, wird von einer einzigen Lage hoher Zellen, Zylinderzellen, gebildet. Diese zeigen gegen das freie Ende der Schleimhautpapillen immer deutlicher werdende Keulenform, wobei der Stiel basal, das kolbige Ende aber distal gerichtet ist. Der Kern der Zellen ist oval und so gelagert, dass seine Längsachse in der der Zelle liegt. Infolge seines Chromatinreichtums zeichnet er sich den Kernfarben gegenüber durch seine höhere Tinktionsfähigkeit aus, die noch erhöht wird, wenn der Kern sich zur Karyokinese anschickt. Die Zylinderzellschicht weist ausserordentlich zahlreiche Kernteilungsfiguren auf, von denen die Stadien der Teilung des Kernes mit Tochtersternen und der Teilung des Zellleibes im Stadium der Tochtersterne schon bei geringer Vergrösserung deutlich hervortreten. Diese Zellschicht ist stets vorhanden. Bisweilen zeigen die Zellen Pigmentierung.

Die darauffolgende Schicht besteht aus abgerundeten oder unregelmässig polyedrischen Zellen mit je einem rundlichen, grösseren Kern, als ihn die Zellen des Stratum cylindricum aufweisen. Je nach der Stärke des gesamten Epithelmantels und je nach dem Papillenabschnitt wird diese Zellschicht von ein, zwei oder mehreren Lagen gebildet, jedoch erreicht sie nie die Stärke, die die entsprechende Zellschicht des angrenzenden Mundhöhlenepithels aufweist. Bei sehr hohen, feinen und ziemlich dicht gedrängt stehenden Papillen kann diese Schicht ent-

weder nur in den basalen Teilen vorhanden sein oder überhaupt vollkommen fehlen.

Die oberflächlichsten Lagen des Stratum spinosum werden von abgeplatteten Zellen gebildet. Das Protoplasma dieser Zellschichten ist durchsichtiger, homogener. Vielfach treten in dem Protoplasma auch Vakuolen entgegen, die teilweise grösser sind als der Zellkern. Dieser erscheint infolge seines geringeren Chromatingehaltes heller als die Kerne der tieferen Lagen des Stratum spinosum und insbesondere cylindricum. Die abgeplatteten Zellen des Stratum spinosum lassen sich ausnahmslos an allen mechanisch wirksamen Papillen der Mundhöhle erkennen. Bei manchen Papillen bilden sie die Oberflächenschicht, wenn nicht in Totalität, so doch partiell. Vielfach lässt sich zwischen diesen abgeplatteten Zellen ein deutliches Kittleistennetz erkennen, das sich auf die unmittelbar darunter liegenden Zellen, also nur auf die höheren Lagen der polyedrischen Zellen erstreckt.

Auf das Stratum spinosum folgt bei manchen Papillen das Stratum granulosum; in diesem zeigt das Zellprotoplasma Granula, die sich durch ihr mikrochemisches Verhalten als Keratohyalin charakterisieren.

Das Stratum lucidum, das sich zwischen das oberflächliche Stratum corneum und das Stratum granulosum einschiebt, ist eine gleichmässig helle Schicht, die sich gegen die zwei benachbarten Schichten sehr deutlich abhebt; meist ist die Grenze nach der Körnerschicht schärfer als nach der Hornschicht.

Das Auftreten des Stratum lucidum ist nur beim Vorhandensein des Stratum granulosum und corneum beobachtet worden. Jedoch ist beim Vorkommen einer Körner- und einer Hornschicht die Existenz eines Stratum lucidum keineswegs Bedingung, vielmehr fehlt diese in den weitaus meisten Fällen ungeachtet des Vorhandenseins eines Stratum granulosum und eines Stratum corneum.

Als oberflächlichste Schicht schliesst sich das Stratum corneum an. Dessen Zellen sind ganz platt. An Stelle des Kernes lässt sich ein kleiner Hohlraum, die Kernspur, bemerken, in selteneren Fällen finden sich auch Kernreste. Das Stratum corneum bildet bei allen mechanisch wirksamen Papillen der Mundhöhle, soweit sie nicht mit den abgeplatteten Zellen des Stratum spinosum nach der freien Oberfläche zu abschliessen, die schützende oberflächliche Schicht. Nach Csokors Untersuchungen sind die oberen Epithellagen stets verhornt, ein Befund, der von den vorliegenden abweicht. Diese oberflächliche Schicht ist in ihrer Stärke ausserordentlich variabel, worauf auch Ellenberger und Kunze hinweisen. Eine Regel für die Dicke der Hornschicht je nach dem Standort oder der Grösse und Form der Papille hat sich nicht aufstellen lassen. Im allgemeinen haben die Papillen der oralen Zungenhälfte eine absolut, zum mindesten aber eine relativ dickere Hornschicht als die der aboralen. Die Dicke der Hornschicht steht bei den Papillen, deren Grundstock über die Oberfläche des Mundhöhlenepithels hervorragt im umgekehrten Verhältnis zur Dicke des Epithels.

An der Oberfläche der Hornschicht findet eine andauernde Abstossung abgestorbenen Gewebes statt. Vielfach lösen sich die oberflächlichsten Schichten in zusammenhängenden Massen ab und haben sich bisweilen nur einseitig getrennt, so dass sie kleine papilläre Bildungen vortäuschen. In der Tat kann bei einer kleinen Papille der Schnitt so geführt sein, dass nur das Epithel in seinen höheren Lagen und die überkleidende Hornschicht getroffen ist; indessen werden die vorhergehenden oder folgenden Serienschnitte sehr bald genauen Aufschluss geben, indem sich an den entsprechenden Stellen im Falle des Vorliegens einer wirklichen Papille ein bindegewebiger Grundstock zeigen muss.

Ausser dem histologischen Aufbau der eigentlichen Papillen muss noch das Verhalten des Epithels der eigentlichen Mund-

höhlenschleimhaut in der unmittelbaren Nähe der Papille Erwähnung finden. An den stärkeren, grossen Papillen, soweit sie einen über das Epithel der Mundhöhlenschleimhaut hervorragenden Grundstock aufweisen, gleichviel ob sie dem hohen, spitzen oder dem niedrigen, flächenhaften Typus zuzuzählen sind, geht das Epithel der Zungen- bezw. Mundhöhlenschleimhaut in das der Papille über. Bei den kleinen, zarten Papillen, wie sie beispielsweise das Pferd aufweist, sind am umgebenden Epithel der Zungenschleimhaut — denn die übrige Mundhöhlenschleimhaut kommt nicht in Frage, da diese, wenn überhaupt, dann nur mit grösseren Papillen besetzt ist — eigentümliche histologische Veränderungen wahrzunehmen. Während das Epithel der Zungenschleimhaut zwischen den einzelnen Papillen von mehr oder weniger deutlich konturierten Zellen mit durchsichtigem, klaren Protoplasma gebildet wird, zeigen die zungenspitzenwärts gelegenen direkt an das Papillenepithel angrenzenden Partien, die sich auch etwas auf die Seitenflächen der Papillen erstrecken, granuläre Einlagerungen, die am Übergang des unteren zum mittleren Drittel des Zungenepithels schwach beginnen und oberflächenwärts allmählich an Ausdehnung auf eine grössere Zahl von Zellen zunehmen.

Pferd.

Die Papillae operariae des Pferdes zeigen einen einheitlichen histologischen Aufbau. Der Form des Grundstockes nach gehören die Papillen dem ersten Typus an; sie stellen also modifizierte und vergrösserte Primärpapillen mit eigenartigem Epithel- und Hornaufsatz dar. Die Papillae operariae stehen auf der Zunge des Pferdes so dicht, dass die Papillen der Pars papillaris der Zungenschleimhaut, soweit diese mechanisch wirksame Papillen aufweist, in den Grundstöcken der makroskopisch sichtbaren Papillen geradezu aufgeht. Auf Grund dieser Tatsache

ist das Ansinnen, diese Papillen einfach als vergrösserte mikroskopische Papillen des Papillarkörpers anzusehen, keineswegs absurd.

Die kollagenen Fasern des Papillengrundstockes (Figur 2a und Figur 3a) verlaufen von der Basis nach der freien Spitze und bilden ein ziemlich straffes Gerüst. In dessen Mitte liegen elastische Fasern, was auch Zimmerl in seiner Arbeit über das elastische Gewebe in der Mundhöhlenschleimhaut erwähnt. Diese Fasern ziehen sich nach der Spitze der Papille hin.

An zelligen Elementen kommen im allgemeinen nur fixe Bindegewebszellen vor. Azidophile Körnerzellen und Wanderzellen sind sehr selten. Durch das höchst seltene Auftreten von azidophilen Körnerzellen werden die Ansichten Ellenbergers, der in seiner Arbeit über »Die physiologische Bedeutung des Blinddarms der Pferde« diese von ihm 1877 entdeckten Zellen beschrieben hat, bestätigt, der diese Zellen als Schutzorgan aufgefasst wissen will.

In das Bindegewebe sind Kapillargefässe in Form eines Netzes eingelagert. Diese gehen aus den Arterien der Tunica propria hervor. Sie steigen in dem bindegewebigen Papillenstroma bis zur äussersten Spitze und münden in einer zentral gelegenen Vene. Diese vereinigt sich an der Papillenbasis mit denen benachbarter Papillen.

Das Epithel bildet um den Papillengrundstock (Figur 2a und Figur 3a) einen allseitig umschliessenden Mantel (Figur 2b und Figur 3b, c, d, e), der sich vom Epithel der eigentlichen Zungenschleimhaut (Figur 2e und Figur 3m) besonders in den dorsalen Partien deutlich abhebt, worauf auch Rosenberg besonders hinweist. Auf dem Grundstock sitzt zunächst eine einschichtige Lage von Zylinderzellen (Figur 3b und c). Diese sind zuweilen pigmentiert. An der Basis der Papille folgen Schichten gewöhnlicher polyedrischer Zellen (Figur 3d). Ungefähr an der Grenze zwischen dem unteren und mittleren Drittel des Zungenepithels

nehmen die auf das Stratum cylindricum folgenden Zellen eine oberflächenwärts immer stärker ausgeprägte abgeplattete Form an (Figur 3e), was auch für das suprapapilläre Epithel gilt. In unmittelbarer Nähe der Oberfläche gehen diese Zellen ihres

Figur 2.

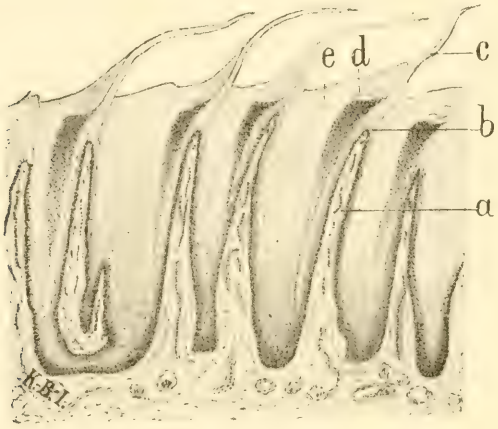

Papillae operariae der Zunge des Pferdes (Sagittalschnitt). Fixierung mit Kaliumbichromat und Essigsäure (nach Tellyesniczky). Färbung mit Delafieldschem Hämatoxylin und Eosin. a. Grundstock, b. Epithel der Papille, c. verhorntes freies Papillenende, d. Papillenpfeiler, e. interpapilläres Epithel der Zungenschleimhaut.

Kernes verlustig, schliessen sich unter hochgradiger Abplattung eng aneinander und bilden unter gleichzeitiger Verhornung einen langen zylindrischen Hornfaden, die makroskopische Papille, eine echte Papilla filiformis (Figur 2c und Figur 3f).

Ungefähr am Übergang des unteren zum mittleren Drittel der Epithelschicht zeigen die Zellen des an das eigentliche Papillenepithel angrenzenden interpapillären Epithels zunächst nur an der oralen Seite Granulationen. Etwas weiter oberflächenwärts machen sich diese auch in denjenigen Zellen geltend, die am Übergang in die seitlichen Partien der Papille liegen. Die Längsachse dieser mehr oder weniger langgestreckten, granu-

lierten Zellen verläuft in den tieferen Schichten parallel zur Oberfläche des Papillengrundstockes (Figur 3 g). Je näher die Papillen der Oberfläche des interpapillären Zungenschleimhautepithels gelegen sind, um so mehr tritt eine Richtungsänderung

Figur 3.

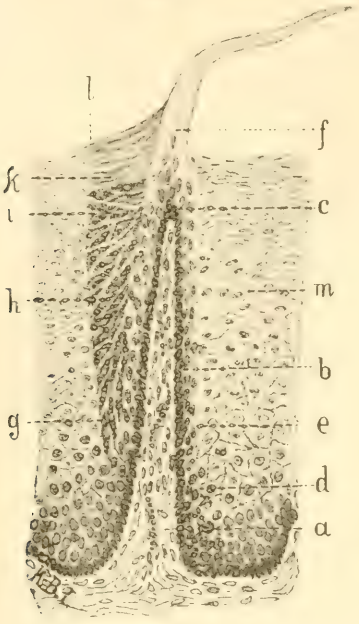

Papilla operaria der Zungenspitze vom Pferd.

Sagittalschnitt. Fixierung mit Kaliumbichromat und Essigsäure (nach Tellyesniczky). Färbung mit Delafieldschem Hämatoxylin und Eosin. a. Papillengrundstock, b. peripapilläre Keimzellschicht, c. suprapapilläre Keimzellschicht des Epithelmantels, d. polyedrische Zellen des Epithelmantels, e. abgeplattete Längszellen des Epithelmantels, f. verhorntes, freies Papillenende, g. granulierte Längszellen des Papillenpfeilers, h. granulierte Schrägzellen des Papillenpfeilers. i. granulierte Querzellen des Papillenpfeilers, k. Schicht kernloser Epithelschüppchen des Papillenpfeilers, l. Stratum mortificatum, m. interpapilläres Epithel der Zungenschleimhaut.

auf. Unter Bildung eines Neigungswinkels zwischen der Längsachse der granulierten Zellen und der Oberfläche des Papillengrundstockes (Figur 3 h) geht deren Parallelismus verloren und

an seine Stelle tritt schliesslich unter beständiger Zunahme des Neigungswinkels der Parallelismus der Längsachse der Zellen mit der interpapillären Oberfläche der Propria mucosae (Figur 3i). Dieser hat nur wenig von der Oberfläche des Zungenepithels entfernt statt. An dieser Stelle gehen gleichzeitig die Zellen ihres Kernes verlustig (Figur 3k) bezw. lässt sich an ihm eine starke Schrumpfung auf den ungefähr halben Durchmesser erkennen. Dass das an Stelle des Kernes auftretende rundliche Gebilde nur eine Schrumpfungsform des Kernes darstellt, geht aus dem gleichen Verhalten gegenüber den Farbstofflösungen hervor; so färbt sich dieses Gebilde bei Hämatoxylin-Eosinfärbung rein mit Hämatoxylin, bei Anwendung von Ehrlichs Triacid ebenfalls in Übereinstimmung mit der Kernfärbung grün. Die bis an die Oberfläche des Zungenepithels reichende Schicht kernloser Zellschüppchen überragt in ihren pharyngealen Teilen, d. i. in den an die eigentliche fadenförmige Papille zungenspitzenwärts und beiderseits angrenzenden Partien, die Oberfläche des Zungenschleimhautepithels und bildet unter enger Anlehnung an die Papille gleichsam den oberen Teil eines schützenden bezw. grösseren Halt gewährenden Pfeilers (Figur 2d). Dass der die Papilla operaria darstellende, verhornte Epithelaufsatz (Figur 2c und Figur 3f) und die oberste Schicht dieses Zellpfeilers (Figur 2d und Figur 3k) zwei verschiedenartige Gebilde sind, geht aus der verschiedenen Tinktionsfähigkeit ihrer oberflächlichen Partien hervor. Bei der Färbung mit Hämatoxylin-Eosin zeigen die eigentlichen Hornpapillen reine Eosinfärbung, während die Zellpfeiler das Hämatoxylin annehmen, also nicht verhornt sind.

Vorstehende Ausführungen gelten auch für den Esel.

Rind.

Während die mechanisch wirkenden Papillen der Mundhöhle des Rindes bei der makroskopischen Betrachtung einen ausserordentlichen Formenreichtum aufweisen, ergibt die mikroskopische Untersuchung die auffallende Tatsache, dass alle Papillen, so formenverschieden sie auch erscheinen mögen, nur einem Typus angehören: Der bindegewebige Grundstock besteht aus einer mehr oder weniger grossen Papille, an deren Oberfläche sich kleinere Papillen entwickeln. Der Grundstock jeder Papille ist ein Schleimhautvorsprung, der mit einer Pars papillaris ausgerüstet ist, er stellt also eine sogenannte sekundäre Schleimhautpapille dar, die mit Primärpapillen versehen ist.

Die Papillae operariae des Rindes lassen sich nach der Höhe ihres Grundstockes und dem Verhalten ihres Epithelüberzuges in zwei Gruppen scheiden. Die eine Gruppe umfasst alle die Papillen, deren Grundstock sich nicht über die Oberfläche des Epithels der Mundhöhlenschleimhaut erstreckt, und deren Epithel die ausgesprochendste Tendenz zu verhornen zeigt und dadurch die Bildung von echten Epithelzähnen bewirkt. Die makroskopisch sichtbare, die Schleimhaut oberflächlich überragende Papille wird also nur von dem Epithelgewebe bezw. von der Hornsubstanz gebildet. Die Papillen der anderen Gruppe haben einen mehr oder weniger deutlichen konischen Grundstock, der die Epitheloberfläche der Mundhöhlenschleimhaut überragt. Bei dieser Papillengruppe überschichtet das Epithel den Grundstock der Sekundärpapille unter Ausfüllung der interpapillären Räume zwischen den Primärpapillen der Pars papillaris dieses Grundstockes mit einer relativ gleichmässigen Schicht, abgesehen vom Schwächerwerden der Epithelschicht nach dem freien Ende der Papille zu, das die hohen, spitzen Papillen, wie bereits erwähnt, besonders deutlich erkennen lassen.

Die erste Gruppe von Papillen, deren Vertreter die Zunge des Rindes von deren Spitze bis zum Zungenrückenwulst besetzen und deren typischste auf den mittleren Partien der Zungenspitze stehen, bedarf ihrer Eigenart wegen einer besonderen Besprechung.

Der eigentliche Grundstock (Figur 4a) der als Epithelialzähne bezeichneten Papillen erhebt sich nur äusserst gering über

Figur 4.

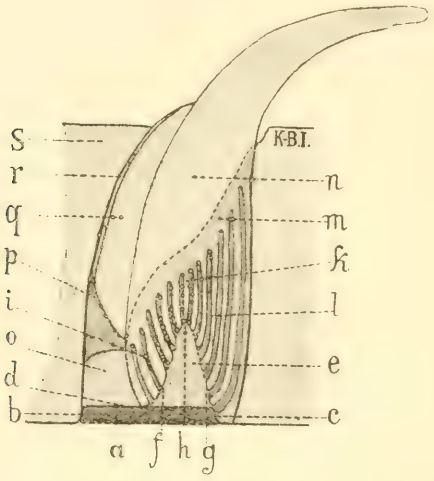

Papilla operaria der Zungenspitze des Rindes.

Sagittalschnitt (schematisch). a. eigentlicher Grundstock, b. orale Kante des Grundstockes, c. aborale Begrenzungsfläche des Grundstockes, d. freie Endfläche des eigentlichen Grundstockes, e. Querkamm, f. orale Fläche des Querkammes, g. aborale Fläche des Querkammes, h. dorsale Kante des Querkammes, i. Primärpapillen auf der oralen Fläche des Querkammes, k. Primärpapillen auf der dorsalen Kante des Querkammes, l. Primärpapillen auf der vereinigten aboralen Fläche des Querkammes und des eigentlichen Grundstockes, m. Epithel über den Primärpapillen des Querkammes, n. verhorntes, zum Teil im Zungenepithel zum Teil frei liegendes Papillenende („Epithelzahn"), o. Epithel über dem papillenfreien Teil der freien Endfläche des eigentlichen Grundstockes, p. granulierte Epithelzellenschicht, q. Schicht kernloser Epithelschüppchen, r. feines Hornblättchen, das vom „Epithelzahn" ausgeht und die Schicht kernloser Epithelschüppchen seitlich und oral umhüllt, s. Epithel der Zungenschleimhaut.

die Oberfläche der Propria mucosae der Zungenschleimhaut in Form eines an seinen Ecken abgerundeten gleichseitigen Prismas und steckt im Zungenepithel. Oral schliesst dasselbe mit einer Kante (Figur 4b und Figur 5b) ab, während aboral die zwischen den beiden anderen Kanten (Fig. 5c) gelegene Fläche (Fig. 4c und Figur 5e) in ziemlich senkrechter Richtung zur Medianebene den Abschluss bildet. Auf der freien Endfläche des prismatischen Grundstockes (Figur 4d) stehen entlang der seitlichen Flächen des eigentlichen Grundstockes (Figur 5d) zwischen der

Figur 5.

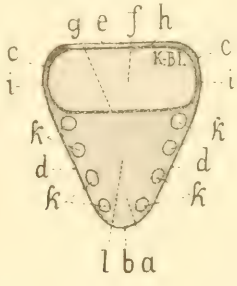

Papilla operaria der Zungenspitze des Rindes.

Horizontalschnitt (schematisch). a. eigentlicher Grundstock, b. orale Kante des Grundstockes, c. aborale Kante des Grundstockes, d. seitliche Flächen des Grundstockes, e. aborale Fläche des Grundstockes, f. Querkamm, g. orale, h. aborale Fläche des Querkammes, i. Seitenflächen des Querkammes, k. Primärpapillen des eigentlichen Grundstockes, l. papillenfreier Teil der freien Endfläche des eigentlichen Grundstockes.

oralen Kante (Figur 4b und Figur 5b) und jeder der beiden aboralen (Figur 5c) feine Papillen, Primärpapillen (Figur 5k), deren Spitze das untere Viertel der Zungenepithelschicht nicht überragt. In der nächsten Umgebung der oralen Kante finden sich niemals derartige kleine Papillen. Pharyngeal erhebt sich der Grundstock im Form eines Querkammes (Figur 4e und Figur 5f), an dem man eine orale (Figur 4f und Figur 5g) und eine aborale (Figur 4g und Figur 5h) Fläche, eine dorsale

mit Primärpapillen versehene Kante (Figur 4 h) und zwei schwach gewölbte Seitenflächen (Figur 5 i) unterscheiden kann. An der ganzen pharyngealen Fläche des Grundstockes (Figur 4 c und Figur 5 c), sowie auch der des dorsal vorspringenden Querkammes (Figur 4 g und Figur 5 h) finden sich Primärpapillen (Figur 4 l). Deren Verlauf ist zunächst pharyngo-dorsal, um sich aber sehr bald direkt nach der Oberfläche des Zungenepithels zu wenden und einen rechten Winkel mit dieser zu bilden. Die orale Fläche des Kammes (Figur 4 f) ist besonders in ihren proximalen Partien mit sehr feinen niedrigen Papillen (Figur 4 i) besetzt, die oro-dorsal gerichtet sind. Auf der dorsalen Kante des Querkammes (Figur 4 h) erheben sich einige feine Papillen (Figur 4 k) mittlerer Höhe.

Das an der Bildung des epithelialen Teiles (Figur 6 b) der Papille beteiligte Epithel überschichtet den Papillengrundstock

Figur 6.

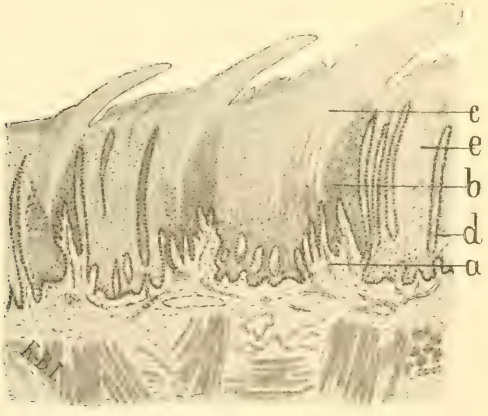

Papillae operariae der Zunge des Rindes.

Sagittalschnitt. Fixierung mit Kaliumbichromat und Essigsäure (nach Tellyesinczky). Färbung mit Delafieldschem Hämatoxylin und Eosin. a. Grundstock, b. Epithel der Papille, c. verhorntes, zum Teil im Zungenepithel zum Teil freiliegendes Papillenende („Epithelzahn"), d. interpapilläre Schleimhautpapille, e. Epithel der Zungenschleimhaut.

(Figur 6a) nicht gleichmässig. Die Überschichtung erfolgt hauptsächlich nach einer Richtung, oberflächenwärts, da sich seitlich wegen des nahe an die »Papillenkolonie«, wenn dieser Ausdruck erlaubt ist, herantretenden Epithels der Zungenschleimhaut (Figur 6d) das Epithel der Papillen nicht sonderlich entwickeln kann. Wegen dieser vorwiegend dorsalen Ausbreitung des überschichtenden Epithels nehmen an den feinen Primärpapillen die auf die basale Keimschicht folgenden Zellen keine rein polyedrische oder kubische Form an, sondern zeigen, abgesehen von der infolge der konzentrischen Anordnung um die kleinen Papillen bestehenden seitlichen Abplattung und Krümmung, eine mehr oder weniger deutliche längliche Gestalt, deren Längsachse auf der Oberfläche der Zungenschleimhaut senkrecht steht. Das auf dem papillenfreien Teil des prismatischen Grundstockes (Figur 4d und Figur 5l) sich erhebende Epithel verhält sich in Bezug auf sein Stratum spinosum wie das Epithel der übrigen Zungenschleimhaut: auf die Zylinderzellschicht folgen zuerst polyedrische Zellen und dann parallel zur Oberfläche der Epithelschicht der Zungenschleimhaut abgeplattete Zellen, die Granulationen aufweisen (Figur 4p); weiter oberflächenwärts folgt schliesslich eine hohe Schicht kernloser unverhornter Epithelschüppchen (Figur 4q).

Das von den Primärpapillen produzierte Epithel geht oberflächenwärts in Hornsubstanz über und zwar nicht in gleicher Höhe, sondern teilweise relativ tief teilweise erst in den höchsten Schichten. In der Mitte des Grundstockes d. h. über den Primärpapillen der oralen Fläche des Querkammes (Figur 4i) liegt die Verhornungslinie am tiefsten. Das über dem papillenfreien Teil des eigentlichen Grundstockes liegende Epithel zeigt oberflächenwärts keine verhornten Partien, sondern auf das Stratum spinosum folgt, wie bereits erwähnt, zunächst eine Schicht granulierter Zellen und dann eine hohe Schicht kernloser, unverhornter Epithelschüppchen.

Zur genaueren Kenntnis der Grenzen zwischen verhornten und unverhornten Papillenpartien mögen folgende detaillierte Angaben anmerkungsweise dienen:

Der Verhornungsprozess tritt, wenn bei der Betrachtung von der Oberfläche der Propria mucosae nach der Epitheloberfläche vorgegangen wird, zuerst d. i. also am tiefsten an den Epithelzellen ein, die von den kleinen Primärpapillen der oralen Fläche des Querkammes (Figur 4i) hervorgegangen sind. Da die Längsachse des Querkammes senkrecht zur Medianlinie verläuft, so erklärt sich auch, dass auf Horizontalschnitten die ersten Anfänge des sogenannten Epithelialzahnes (Figur 4n), dieses hornigen Gebildes, in Form eines senkrecht zur Medianlinie verlaufenden feinen geraden Streifens erscheinen. Etwas weiter distal nimmt die verhornte Partie an Breite zu, ausserdem erscheint auch das Epithel verhornt, das sich über die feinen Primärpapillen an den seitlichen Partien des niedrigen oralen Teiles des Papillengrundstockes (Figur 5k) schichtet. Das mikroskopische Bild eines Horizontalschnittes zeigt demzufolge den senkrecht zur Medianlinie verlaufenden feinen Streifen von Keratin etwas stärker und von seinen beiden seitlichen Enden biegt oral je ein Saum ab, der unter zunehmender Verschmälerung nach der oralen Kante der Papille zustrebt und in deren Mittellinie sich mehr oder weniger deutlich mit dem der anderen Seite als äusserst schmales Band vereinigt (Figur 4r). Weiter oberflächenwärts sind auch die Epithelzellen der Papillen verhornt, die sich auf den die orale und pharyngeale Hauptbegrenzungsfläche des Kammes seitlich verbindenden Flächen (Figur 5i) und auf der schmalen dorsalen Kante des Querkammes (Figur 4h bezw. 4k) erheben. An diesen Stellen geführte Horizontalschnitte weisen zunächst den querverlaufenden Hornstreifen pharyngeal bedeutend verbreitert auf und ferner biegt an den seitlichen Enden nicht nur oral, wie bei dem vorher beschriebenen Schnitt, sondern auch pharyngeal ein breiter Hornstreifen ab. Dieser endet nach der Mittellinie der Papille gebogen an der aboralen Begrenzungsfläche der Papille, ohne sich mit dem der anderen Seite zu vereinigen. Zwischen beiden pharyngealen Hornstreifen breitet sich Epithelgewebe aus, dessen Zellen einen grossen bläschenförmigen Kern besitzen. In der Nähe der Oberfläche schrumpft dieser Kern, an der Oberfläche selbst ist der Kern verschwunden und die Zelle erweist sich auf Grund ihrer Tinktionsfähigkeit als verhornte Substanz. Das Epithel der auf der pharyngealen Fläche des Grundstockes stehenden hohen, feinen Primärpapillen (Figur 4l) nimmt, erst ganz nahe der Oberfläche des Zungenepithels an dem Verhornungsprozess teil. Das Epithelgewebe, das auf dem papillenfreien Teil des prismatischen

Grundstockes (Figur 4d und Figur 5b) liegt, bildet über dem Stratum spinosum zunächst ein ziemlich hohes Stratum granulosum (Figur 4p). Auf diesem liegt nach dem freien Ende des Epithelzahnes zu ein rings mehr oder weniger deutlich von Keratin umgebener, senkrecht zur Medianlinie etwas zusammengedrückter Zylinder von einer kernfreien schuppenförmigen Masse (Figur 4q), die ihrer Tinktionsfähigkeit nach mit den „Zellpfeilern" der Papillae operariae des Pferdes (Seite 68) identisch ist. jedenfalls besteht der Zylinder aus unverhornter Substanz.

Figur 7.

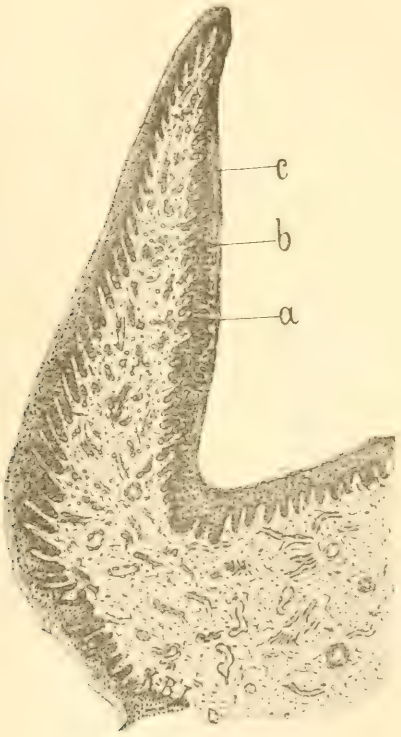

Papilla operaria des paralingualen Mundhöhlenbodens des Rindes.

Sagittalschnitt. Fixierung mit Kaliumbichromat und Essigsäure (nach Tellyesinczky). Färbung mit Delafieldschem Hämatoxylin und Säurefuchsin-Pikrinsäure (van Gieson). a. Grundstock, b. Epithel der Papille, c. Hornschicht.

Das von jeder einzelnen Primärpapille produzierte Horn besteht aus einer Mark- und einer Rindensubstanz, sodass die Epithelialzähne des Rindes an die Enden der Hornröhrchen des Hufes erinnern, wo ebenfalls suprapapilläres Röhrchenhorn und interpapilläres Zwischenhorn zu scheiden sind.

Bezüglich der zweiten Papillengruppe des Rindes ist zu bemerken, dass der deutlich über die Oberfläche der Zungen- bezw. Lippen-, Backen- oder Mundhöhlenbodenschleimhaut hervorragende Grundstock (Figur 7 a), der sich in den weitaus meisten Fällen ziemlich hoch erhebt, sehr verschiedene Gestalt haben kann, stets eine Sekundärpapille, mit zahlreichen Primärpapillen besetzt, darstellt und mit Epithel (Figur 7 b), das an seiner Oberfläche eine sehr verschieden starke Hornschicht (Figur 7 c) bildet, gleichmässig überschichtet ist.

Schaf.

Hinsichtlich der Form des Grundstockes zeigen die Papillae operariae des Schafes ebenfalls in ihrer Gesamtheit eine Übereinstimmung. Die Grundlage aller Papillen besteht aus einer mehr oder weniger grossen Schleimhautpapille, auf der wieder kleinere Papillen, Primärpapillen, aufsitzen. Auch beim Schaf lassen sich die gesamten mechanisch wirksamen Papillen nach der Höhe des Grundstockes und dem Verhalten des Epithels in zwei Gruppen scheiden, die denen des Rindes vollkommen entsprechen, weshalb auch auf die beim Rind niedergelegten diesbezüglichen Ausführungen verwiesen werden soll. Nicht nur in histologischer Beziehung, wenigstens was die Grösse des Grundstockes und das Verhalten des Epithels anbetrifft, stimmen die zwei Papillengruppen von Rind und Schaf überein, sondern auch hinsichtlich ihrer Ausbreitungsgebiete.

Wenngleich die erste Gruppe der Papillen des Schafes durch die Höhe des Papillengrundstockes, der nicht die Oberfläche der

übrigen Zungenschleimhaut erreicht, und durch die exzessive Verhornungstendenz der Epithelien mit der ersten des Rindes identisch ist, so zeigen sich in dem eigentlichen Aufbau Verschiedenheiten, dass auch der Typus der ersten Papillengruppe des Schafes einer wenn auch nur kurzen Erörterung bedarf.

Der eigentliche Papillengrundstock (Figur 8a) erhebt sich in Form eines zylindrischen Gebildes über die Oberfläche der

Figur 8.

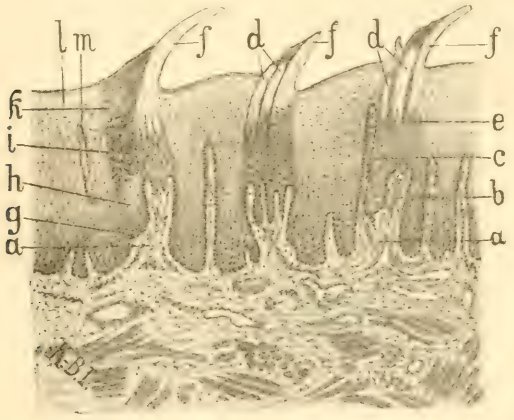

Papillae operariae der Zungenspitze des Schafes.

Sagittalschnitt. Fixierung mit Kaliumbichromat und Essigsäure (nach Tellyesniczky). Färbung mit Delafieldschem Hämatoxylin und Eosin. a. Papillengrundstock, b. aboraler Papillenhügel. c. Primärpapillen des Grundstockes, d. orale kleine verhornte Papillen, e. Epithel des aboralen Papillenhügels, f. aborale grosse verhornte Papille. g. papillenfreier Teil der freien Endfläche des eigentlichen Grundstockes, h. Epithel über dem papillenfreien Teil, i. granulierte Epithelzellenschicht, k. Schicht kernloser Epithelschüppchen. l. interpapilläres Epithel der Zungenschleimhaut, m. interpapilläre Schleimhautpapille.

übrigen Tunica propria. In der oralen Hälfte der freien Endfläche des Grundstockes erheben sich feine hohe Primärpapillen (Figur 8c) jedoch nur in den Randkomplexen, während die zentralen Partien keine Papillen aufweisen, also eine Übereinstimmung mit dem histologischen Bau der entsprechenden

Papillen des Rindes zeigen. In der pharyngealen Hälfte erhebt sich der Grundstock wie beim Rind nochmals, aber nicht wie bei diesem in einem ausgesprochenen Querkamm, sondern in Form eines Papillenhügels (Figur 8 b). Auf diesem erheben sich kleine Primärpapillen. Während das Epithel der auf der oralen Hälfte des Grundstockes sich erhebenden Primärpapillen (Figur 8 c) unter oberflächenwärts sich geltend machender Verhornung einzelne kleine Epithelpapillen (Figur 8 d) bildet, beteiligt sich das über allen Primärpapillen des pharyngealen Papillenhügels sich erhebende Epithel (Figur 8 e) an der Bildung einer grösseren Epithelpapille, die in eine relativ grosse verhornte freie Spitze ausgeht (Figur 8 f). Das über dem zentralen papillenfreien Teil

Figur 9.

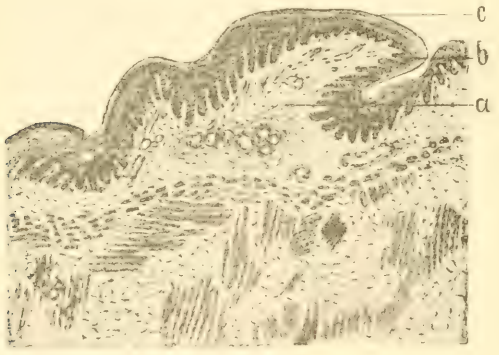

Papilla operaria des Zungenwulstes vom Schaf.

Sagittalschnitt. Fixierung mit Kaliumbichromat und Essigsäure (nach Tellyesniczky). Färbung mit Delafieldschem Hämatoxylin und Eosin. a. Papillengrundstock, b. Epithel der Papille. c. Hornschicht.

der oralen Grundstockhälfte sich ausbreitende Epithel (Figur 8 h) zeigt ein deutliches Stratum granulosum (Figur 8 i); eine Verhornung dieser Partien findet nicht statt, sondern auf das Stratum granulosum folgt eine kernfreie, schuppenförmige Masse (Figur 8 k), die sich mit Hämatoxylin stark färbt.

Die zweite Papillengruppe des Schafes stimmt mit der des Rindes vollkommen überein, nur sind die Grössenverhältnisse entsprechend kleiner.

Ziege.

Auch bei der Ziege erweisen sich die rein mechanisch wirksamen Papillen der Mundhöhle rücksichtlich der Form der Grundlage als nur einem Typus angehörig, womit sich diese Tatsache als Regel für die wiederkauenden Haussäugetiere aufstellen lässt. Die Grundlage aller Papillen besteht aus dem eigentlichen Grundstock, und auf diesem erheben sich wiederum Primärpapillen.

Während sich bei Rind und Schaf alle mechanisch wirkenden Papillen nach der Grösse des Grundstockes und nach dem Verhalten des Epithels in zwei grosse Gruppen scheiden lassen, können die Papillae operariae der Ziege nur nach dem Verhalten des Epithels und zwar ebenfalls in zwei Gruppen getrennt werden. Die erste zeigt als charakteristisches Merkmal die ausgesprochene Tendenz zu verhornen und solide hornige Gebilde zu erzeugen. Bei dieser Gruppe reicht der Grundstock meist nur bis zur Oberfläche des Epithels, ohne jene doch wesentlich zu überragen. Dieser Befund stellt aber keine ausnahmslose Regel dar, denn bisweilen weisen die Primärpapillen auf dem aboralen Papillenhügel eine derartige Höhe auf, dass sie die Oberfläche der Mundhöhlenschleimhaut überragen. Aus diesem Grunde hat die Grösse des Grundstockes bei der Klassifizierung der Papillen der Ziege nicht, wie bei Rind und Schaf, Berücksichtigung finden können.

Die beiden Papillengruppen nehmen bei der Ziege wie bei den beiden anderen wiederkauenden Haussäugetieren bestimmte, von einander scharf geschiedene Gebiete ein. In völliger Übereinstimmung mit den Verhältnissen bei Rind und Schaf beschränkt sich die erste Papillengruppe der Ziege ebenfalls auf

die Zungenspitze und den Zungenkörper, soweit er nicht vom Zungenrückenwulst eingenommen wird, während die zweite Papillengruppe auf der Zunge nur den Zungenrückenwulst und den Zungengrund in seinen oralen Partien einnimmt, in der übrigen Mundhöhle aber auf allen papillenbesetzten Teilen uneingeschränkt auftritt.

Wie die erste Papillengruppe des Rindes und Schafes trotz übereinstimmender Punkte recht wesentliche Punkte in ihrem feineren Bau verschieden zeigt, so gleicht auch die erste Papillengruppe der Ziege weder der des Rindes noch der des Schafes und muss infolgedessen eingehender behandelt werden.

Auf der Propria mucosae erhebt sich der Grundstock (Figur 10a). Er zeigt zylindrische Gestalt, erscheint aber von der Zungenspitze und dem Zungengrund her etwas komprimiert (Figur 11a *a*). Nach der freien Endfläche zu wird er stärker. Deren orale Hälfte zeigt auf ihren Randpartien 6—10 feine hohe Primärpapillen (Figur 11c *b* und Figur 11d *c*), während sich der Grundstock auf seiner aboralen Hälfte, wie bei den entsprechenden Papillen von Rind und Schaf, zu einem hügeligen Gebilde (Figur 11b *a*, Figur 11c *a* und Figur 11d *a*) erhebt, auf dem sich niedrige Primärpapillen (Figur 11d *b* und Figur 11e *b*), meist 7—9 an der Zahl, mit langer, schmaler Basis erheben. Die Längsachse dieser Papillen ist nach dem Mittelpunkt des Papillengrundstockes zu gerichtet.

Das Epithelgewebe, das die über dem Grundstock sich erhebenden Gebilde aufbaut, zeigt wie bei Rind und Schaf vornehmlich dorsale Richtung in seiner Ausbreitung. Das über den Primärpapillen der oralen Hälfte des Grundstockes sich erhebende Epithel bildet wie beim Schaf kleine Epithelpapillen (Figur 10d, Figur 11i *a* und Figur 11k *a*), hingegen das über den Primärpapillen der aboralen Hälfte sich ausbreitende Epithel bildet gemeinsam eine grosse Papille (Figur 10c, Figur 11i *c* und Figur 11k *c*).

Figur 10.

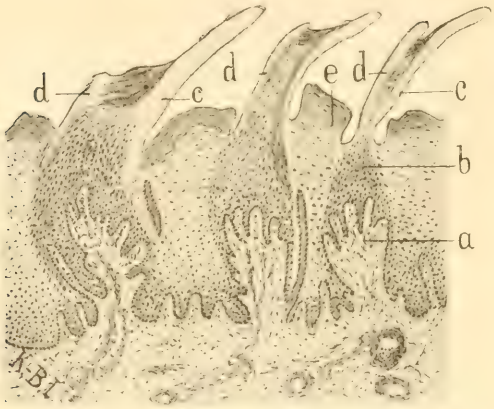

Papillae operariae der Zungenspitze der Ziege.

Sagittalschnitt. Fixierung mit Kaliumbichromat und Essigsäure (nach Tellyesniczky). Färbung mit Delafieldschem Hämatoxylin und Eosin. a. Grundstock, b. Epithel der Papille, c. aborale grosse verhornte Papille, d. orale kleine verhornte Papille. e. interpapilläres Epithel.

Erst in ziemlich unmittelbarer Nähe der Oberfläche des Epithels der Zungenschleimhaut zeigt sich das Epithel der Papillen, sowohl der oralen kleinen als auch der aboralen grossen, verhornt. Während erstere rund erscheinen (Figur 11 i *a* und Figur 11 k *a*), zeigt letztere eine Schuppenform (Figur 11 i *c* und Figur 11 k *c*), deren Konvexität pharyngeal sieht.

Der speziellere Aufbau der Papillen der Ziege wird unter Zuhilfenahme von Horizontalschnitten (Figur 11 a—k) am deutlichsten zu erkennen sein, weshalb folgende Angaben beigefügt sind:

Ein in der Mitte der Epithelschicht der Zungenschleimhaut geführter Horizontalschnitt zeigt auf seiner aboralen Hälfte den Grundstock in fächerförmigem Aussehen (Figur 11 d *a* und *b*), was die auf dem aboralen Papillenhügel (Figur 11 b *a* und Figur 11 c *a*) sich erhebenden niedrigen Primärpapillen (Figur 11 d *b* und Figur 11 e *b*) mit ihrer langen, schmalen, zentral gerichteten Papillenbasis unverkennbar bewirken. Auf der oralen Hälfte ist mit Ausnahme der peripheren Teile nur Epithelgewebe zu sehen. In den Rand-

Figur 11a—k.

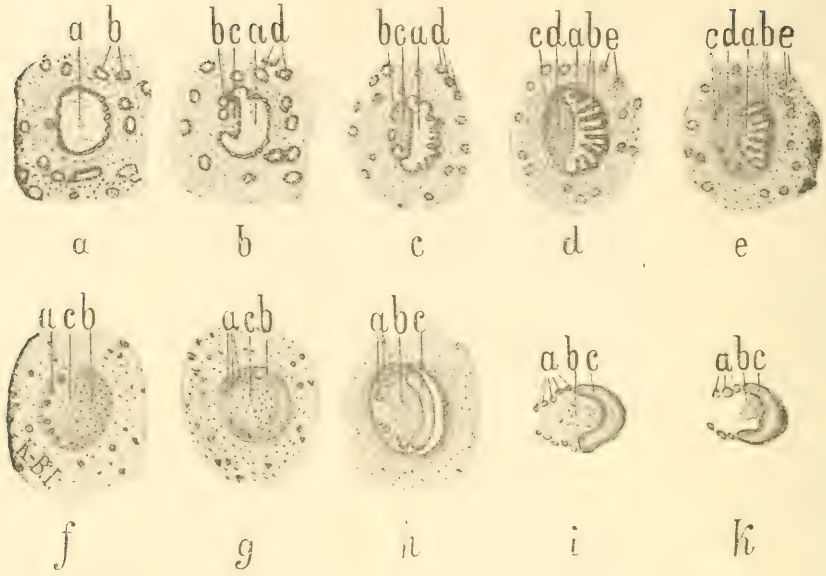

Papilla operaria der Zungenspitze der Ziege in Serienschnitten von der Basis bis zum freien Papillenende.

Horizontalschnitte. Fixierung mit Kaliumbichromat und Essigsäure (nach Tellyesniczky). Färbung mit Delafieldschem Hämatoxylin und Säurefuchsin-Pikrinsäure (van Gieson).

11a *a*. Eigentlicher Grundstock. *b*. interpapilläre Schleimhautpapillen.

11b *a*. aboraler Papillenhügel, *b*. Primärpapillen des eigentlichen Grundstocks. *c*. Epithel über dem papillenfreien Teil des eigentlichen Grundstockes, *d*. interpapilläre Schleimhautpapillen.

11c *a*. aboraler Papillenhügel, *b*. Primärpapillen des eigentlichen Grundstockes. *c*. Epithel über dem papillenfreien Teil des eigentlichen Grundstockes, *d*. interpapilläre Schleimhautpapillen.

11d *a*. aboraler Papillenhügel, *b*. dessen Primärpapillen, *c*. Primärpapillen des eigentlichen Grundstockes, *d*. Epithel über dem papillenfreien Teil des eigentlichen Grundstockes. *e*. interpapilläre Schleimhautpapillen.

11e *a*. aboraler Papillenhügel, *b*. dessen Primärpapillen. *c*. suprapapilläres Epithel der Primärpapillen des eigentlichen Grundstockes. *d*. Epithel über dem papillenfreien Teil des eigentlichen Grundstockes, e. interpapilläre Schleimhautpapillen.

11f *a*. suprapapilläres Epithel der Primärpapillen des eigentlichen Grundstockes, *b*. Epithel über den Primärpapillen des Papillenhügels, *c*. Epithel über dem papillenfreien Teil des eigentlichen Grundstockes.

11g *a*. suprapapilläres Epithel der Primärpapillen des eigentlichen Grundstockes, *b*. Epithel über den Primärpapillen des Papillenhügels, *c*. Epithel über dem papillenfreien Teil des Grundstockes.

11h *a*. kleine orale Hornpapillen des eigentlichen Grundstockes, *b*. Epithel über dem papillenfreien Teil des eigentlichen Grundstockes, *c*. grosse aborale Hornpapille des aboralen Papillenhügels.

11i *a*. kleine orale Hornpapillen des eigentlichen Grundstockes, *b*. abgestorbene Epithelschüppchen über dem papillenfreien Teil des Grundstockes, *c*. grosse aborale Hornpapille des aboralen Papillenhügels.

11k wie 11i.

partien sind entweder die 6—10 feinen Primärpapillen (Figur 11 d *c*) durchschnitten, oder, wenn der Horizontalschnitt ein wenig höher geführt ist, erscheinen auf den oralen Partien ausschliesslich Epithelzellen, wobei aber die peripheren Regionen an 6—10 Stellen konzentrische Anordnung (Figur 11 e *c*) zeigen. Diese Zellen gehören den auf den oralen feinen Primärpapillen sich aufbauenden Epithelgewebe an. In Horizontalschnitten, die über den freien Enden der Primärpapillen des pharyngealen Papillenhügels hin geführt worden sind, zeigen die Zellen dieser Partien (Figur 11 f *b*) bei geringer seitlicher Abplattung pharyngeale Richtung, während die papillenfreie zentrale Region (Figur 11 f *c*) der oralen Hälfte des bindegewebigen Grundstockes Zellen von rein polyedrischer Gestalt aufweisen. In diesen Schnitten macht sich an der Randzone der aboralen Hälfte ein fortlaufender Saum von Keratin bemerkbar. Die orale Hälfte weist nur an den Stellen, die über den 6—10 peripheren Primärpapillen liegen, mehr oder weniger kreisförmige verhornte Stellen (Figur 11 h *a*) auf. Die zwischen den Papillen liegenden Epithelzellen zeigen eine deutliche periphere Abplattung; ihr Protoplasma erscheint heller, durchsichtiger als das der tiefer gelegenen Zellen und die Zellgrenzen treten sehr scharf hervor. An noch weiter nach dem freien Ende zu geführten Horizontalschnitten macht sich auch an den direkt oral an die pharyngeale grosse schuppenförmige Papille (Figur 11 h *b*) angrenzenden Zellen eine Abplattung bemerkbar. Diese werden ebenfalls durch eine grössere Durchsichtigkeit des Protoplasmas des Zellleibes ausgezeichnet. Nur die ganz zentral gelegenen Zellen bewahren noch ihre polyedrische Form. Unter gleichzeitigem Zerfall des Kernes und exzessiver Abflachung parallel zur Oberfläche der Zungenschleimhaut wandelt sich das Protoplasma des Zellleibes in eine homogene Masse um, die sich mit Hämatoxylin intensiv färbt. Auf Sagittalschnitten bildet diese unverhornte Substanz (Figur 11 i *b* und Figur 11 k *b*) zwischen den einzelnen verhornten oralen kleinen Papillen (Figur 11 i *a* und Figur 11 k *a*) und der pharyngealen grossen (Figur 11 i *c* und Figur 11 k *c*) die Verbindung.

Die zweite Papillengruppe zeigt in ihrem Aufbau völlige Übereinstimmung mit der gleichen Gruppe von Rind und Schaf, nur hinsichtlich der Form darf nicht unerwähnt bleiben, dass bei der Ziege die flächenhaften Papillen in grösserer Anzahl vorhanden sind und noch deutlicher ausgeprägt sind.

Schwein.

Auf der Zunge des Schweines finden sich mit den makroskopischen Untersuchungsbefunden übereinstimmend zwei Papillentypen und zwar von der Zungenspitze bis zu den Papillae vallatae feine fadenförmige Papillae operariae, deren Grundstock wie bei Pferd und Esel eine einfache vergrösserte mikroskopische Papille der Schleimhaut ist, und pharyngeal von den Papillae vallatae grosse zottenförmige mechanisch wirksame Papillen, deren Grundlage eine Ausstülpung der Tunica propria mit dem Corpus papillare darstellt. Meist ist das Epithel derartig über den Grundstock geschichtet, dass die Papille in eine Spitze ausläuft, bisweilen treten auch kleine Afterpapillen (Figur 12c') auf.

Figur 12.

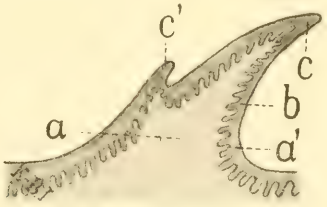

Papilla operaria des Zungengrundes vom Schwein.

Sagittalschnitt (schematisch). a. Grundstock, a'. Corpus papillare, b. Epithel der Papille, c. Spitze der Papille, c'. kleine Afterpapille mit deutlicher Ausbuchtung des Corpus papillare.

Wegen der einfachen und mit Pferd und Esel übereinstimmenden Verhältnisse der feinen Papillen der ersten Gruppe bedarf es keiner Erörterung, sondern nur des Hinweises auf die über die Papillae operariae des Pferdes gegebenen Ausführungen. Die Beobachtung von Kunze und Mühlbach, dass die Schleimhautpapillen an ihrem freien Ende becherförmig eingebuchtet erscheinen, hat der Verfasser ebenfalls gemacht (Figur 13a).

Figur 13.

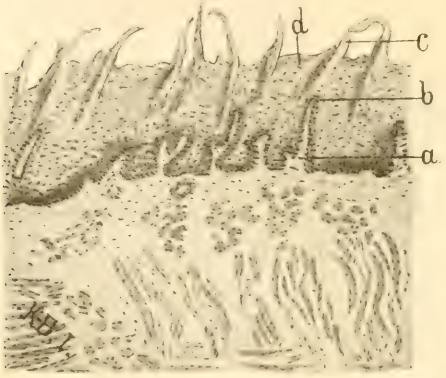

Papillae operariae der Zunge des Schweines.

Sagittalschnitt. Fixierung mit Kaliumbichromat und Essigsäure (nach Tellyesniczky). Färbung mit Delafieldschem Hämatoxylin und Eosin. a. Grundstock, b. Epithel der Papille, c. verhorntes freies Papillenende, d. intrapapilläres Epithel.

Die zweite Papillengruppe zeigt häufig Anhäufungen von Leukocyten teils in diffuser Form teils in Gestalt von Lymphknötchen und zwar solitärer. Das Epithel dieser Papillen lässt nur ein Stratum plasmaticum erkennen und schliesst oberflächenwärts mit einer Schicht abgeplatteter, kernhaltiger Zellen ab. Bisweilen ist das Epithel durch die Lymphocyten verdrängt, jedoch stets nur partiell.

Hund.

Die Zunge des Hundes weist in Übereinstimmung mit den makroskopischen Befunden auch bei der mikroskopischen Untersuchung nur zwei Papillentypen auf. Die makroskopische Verschiedenheit der Form schliesst auch die mikroskopische in sich ein; der eine Typus umfasst also im wesentlichen das Gebiet von der Zungenspitze bis zu den umwallten Papillen, während das von diesem pharyngeal liegende Gebiet bis zum Kehldeckel von

Papillen des anderen Typus besetzt ist. Letztere stellen bezüglich ihres Grundstockes Vertreter des dritten Papillentypus dar: der Grundstock besteht aus einer mehr oder weniger grossen Schleimhautausbuchtung mit Primärpapillen besetzt. Der Grundstock der ersten Papillengruppe gehört seiner Form nach dem zweiten Papillentypus an; in seinen oralen Partien beginnt er nur sanft über die Propria mucosae hervorzuragen, schräg schlundwärts ansteigend fällt er an seiner aboralen Grenze steil, fast in einem Winkel von 90° ab. Auf den peripheren Partien des Grundstockes erheben sich Primärpapillen. Die an den oralen und den seitlichen Rändern gelegenen Papillen sind fein und ragen hoch empor. Die an den Seitenrändern stehenden Primärpapillen sind ein wenig höher ragend als die oralen, was aber nicht auf einem Grössenunterschied beruht, sondern auf dem schrägen Ansteigen des Grundstockes. Einen wirklichen und bedeutenden Grössenunterschied zu den feinen oralen und seitlichen Primärpapillen (Figur 14a) zeigt die auf dem aboralen Rand des Grundstockes sich erhebende Primärpapille (Figur 14b). Deren Basis bedeckt das ganze aborale Drittel des Grundstockes. Die Grundlage dieser aboralen Papille zeigt auf Horizontalschnitten, die durch die basalen Partien geführt sind, halbmondförmige Gestalt (Figur 14b), wobei die Konvexität pharyngeal, die Konkavität oral gerichtet ist. Nach dem freien Ende zu nimmt diese aborale Primärpapille allmählich an Stärke ab, wobei auch die beiden Schenkel der Halbmondform auf Horizontalschnitten sich nach und nach verkürzen und schliesslich ganz verschwinden. Der Horizontalschnitt der grossen pharyngealen Papille zeigt dann eine mehr oder weniger rundliche Form (Figur 15b). Das den Grundstock mit den Primärpapillen überkleidende Epithel zeigt auf dem Stratum cylindricum Zellen von ziemlich starker Abplattung; weiter oberflächenwärts zeigen die Zellen Kernverlust und Verhornung. Die Hornschicht der aboralen grossen Papille (Figur 15a und 16c) ist stärker

Figur 14.

Papillae operariae der Zungenspitze des Hundes.

Horizontalschnitt durch die freien Papillen ungefähr am Übergang des basalen in das mittlere Drittel. Fixierung mit Sublimat. Färbung mit Resorcin-Fuchsin nach Weigert. a. feine Primärpapillen auf den oralen und seitlichen Randpartien des Grundstockes. b. aborale grosse Primärpapille, c. ungefärbtes Epithel über dem papillenfreien Teil des Grundstockes.

Figur 15.

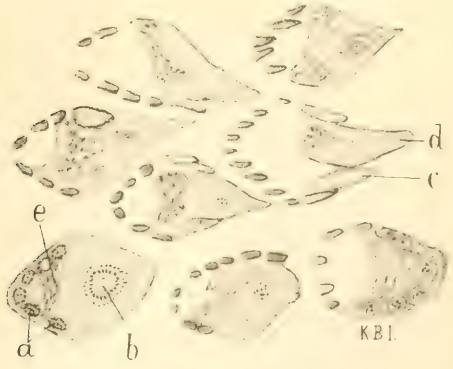

Papillae operariae der Zungenspitze des Hundes.

Horizontalschnitt durch die freien Papillen in deren oberem Drittel. Fixierung mit Sublimat. Färbung mit Delafieldschem Hämatoxylin und Eosin. a. feine Primärpapillen auf den oralen und seitlichen Randpartien des Grundstockes, b. aborale grosse Primärpapille, c. freie verhornte Enden der kleinen oralen Papillen, d. freies verhorntes Ende der grossen aboralen Papille, e. Epithel über dem papillenfreien Teil des Grundstockes.

als die der oralen kleinen Papillen (Figur 15b und 16d), die sich bei der makroskopischen Betrachtung infolge ihrer Kleinheit überhaupt nicht feststellen lassen, mithin nur die aborale grosse Papille makroskopisch erkennbar ist.

Figur 16.

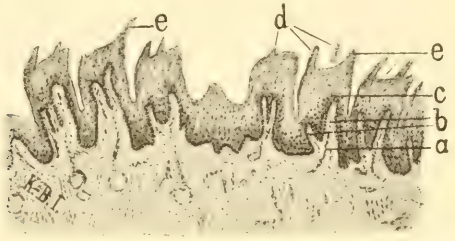

Papillae operariae der Zungenspitze des Hundes.

Sagittalschnitt. Fixierung mit Sublimat. Färbung mit Delafieldschem Hämatoxylin und Säurefuchsin-Pikrinsäure (van Gieson). a. Grundstock. b. Primärpapillen auf dem Grundstock. c. Epithel der Primärpapillen, d. freie verhornte Enden der kleinen oralen Papillen, e. freies verhorntes Ende der grossen aboralen Papille.

Bezüglich der Papillae operariae, die aboral der umwallten Papillen liegen, ist auf die entsprechenden des Schweines zu verweisen.

Katze.

Während die Katze makroskopisch eigentlich drei verschiedene Formen unterscheiden lässt, zeigt die mikroskopische Untersuchung, dass in Wirklichkeit die Katze ebenso wie der Hund zwei verschiedene Typen aufweist. Im Prinzip sind die Papillae operariae, die sich auf den oral von den umwallten Papillen gelegenen Teilen des Zungenrückens erheben, gleichgebaut, nur zeigen sie in Bezug auf die Ausbildung der einzelnen Teile gewisse Verschiedenheiten, weshalb die von den früheren Autoren als Epithelialzähne bezeichneten Papillen der Katze einer besonderen Besprechung bedürfen.

Nach den Untersuchungen Csokors bestehen diese Papillen aus einer runden knolligen Erhabenheit, aus der „ein weisser, oben zugespitzter, ziemlich derber Epithelfortsatz“ hervortritt. An einer anderen Stelle seiner Arbeit sagt er, dass die Epithelialzähne „auf der verhältnismässig kleinen Papille wie eingeschlagene Stiftchen stehen.“ Csokor hat mithin ebenfalls gefunden, dass die Epithelialzähne sekundäre Gebilde sind, worauf auch der Verfasser vorliegender Arbeit besonderen Nachdruck gelegt wissen möchte. Bei Anerkennung des sekundären Charakters der Epithelialzähne — Ellenberger und Kunze bezeichnen sie als mittlere Hornzähne — kann die ganze Papillenkolonie unter keinen Umständen als Epithelzahn bezw. horniger Stachel, welch letzteren Ausdruckes sich Ellenberger und Kunze ausser der soeben erwähnten Bezeichnung als mittlerer Hornzahn noch bedienen, bezeichnet werden. Für die soliden hornigen Gebilde auf der Zungenspitze des Rindes kann die Benennung Epithelialzahn auf Grund der mikroskopischen Untersuchungsbefunde mit gutem Recht Anwendung finden, für die Papillen auf den zentralen Partien der Zungenspitze der Katze ist sie direkt falsch und widersinnig.

Der Papillengrundstock (Figur 17) erhebt sich in Form eines mehr oder weniger deutlichen fünfeckigen, ziemlich gleichseitigen, seitlich etwas komprimierten Gebildes, dessen grösster Durchmesser mithin stets in der Medianebene bezw. in einer Sagittalebene liegt. Zungenspitzenwärts endet das Gebilde in einer Kante (Figur 17a), die von den zwei oralen Begrenzungsflächen (Figur 17b) gebildet wird. Diese sehen bei einer genau in der Medianebene liegenden Schleimhautpapille beide oro-lateral, bei den seitlich der Medianebene liegenden Papillen ist die eine oro-medial, die andere oro-lateral gerichtet. Meist sind diese beiden oralen Flächen etwas vorgewölbt. Die sich pharyngeal anschliessenden (Figur 17c) sehen gewöhnlich rein lateral, so dass sie in Sagittalebenen liegen. Diese Flächen sind fast immer ziemlich eben. Die letzte der fünf Begrenzungsflächen bildet den pharyngealen Abschluss des Grundstockes (Figur 17d). Sie liegt in einer Transversalebene. Diese Fläche ist an den basalen Teilen meist deutlich schlundwärts vorgewölbt. Weiter distal wird sie zunächst eben, späterhin erscheint sie sogar

etwas ausgebuchtet. In den zentralen Partien enthält der Grundstock zahlreiche Blutgefässe. Nach der Peripherie ziehen massenhaft Kapillaren. Auf der aboralen Begrenzungsfläche des Sekundärgrundstocks erheben sich zahlreiche feine Leistchen (Figur 17 e); auf Horizontalschnitten täuschen diese Primärpapillen

Figur 17.

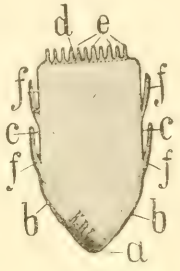

Papillengrundstock einer Papilla operaria der Zungenspitze der Katze.

Horizontalschnitt (schematisch). a. orale Kante des Grundstockes, b. orale Flächen des Grundstockes, c. seitliche Flächen des Grundstockes, d. aborale Fläche des Grundstockes, e. Leisten der aboralen Grundstockfläche, f. Leisten der Seitenflächen des Grundstockes.

vor, deren freie Enden rein pharyngeal gerichtet sind, aber Serienschnitte beweisen, dass diese Gebilde feine Leistchen darstellen. In denjenigen Regionen, wo die pharyngeale Fläche sich auszubuchten beginnt, nehmen die Leistchen an Höhe ab und verschwinden allmählich ganz. An den lateralen Begrenzungsflächen zeigen sich in den basalen Partien ebenfalls Leistchen, die vielfach bedeutend grösser zu sein scheinen und unter lateraler bei medial bezw. unter lateraler oder medialer Abweichung bei seitlich stehenden Papillen pharyngeal gerichtet sind. In den distaler gelegenen Teilen der Seitenflächen werden die Leistchen schnell kleiner und verschwinden bald vollkommen, sodass auch diese Flächen in ihren weiter von der Basis entfernten Teilen glatt erscheinen. Die oralen Begrenzungsflächen sind in den proximalen Regionen papillenfrei, hingegen distal

haben diese Papillen aufzuweisen. In der Mitte der distalen Endfläche zeigt der Grundstock eine grubige Vertiefung (Figur 18a und Figur 19a), die von dem den Grundstock überkleidenden Epithel ausgefüllt wird. Die freie Fläche stellt somit keine Kreisfläche, sondern eine Ringfläche (Fig. 18b und Figur 19b) dar;

Figur 18.

Papillengrundstock einer Papilla operaria der Zungenspitze der Katze.

Frontalschnitt (schematisch). a. zentrale grubige Vertiefung des Grundstockes. b. freie Ringfläche des Grundstockes, c. Primärpapillen der freien Ringfläche.

das distale Ende des Grundstockes bildet also einen Ringwall, dessen grösster Durchmesser in eine Sagittalebene fällt. Auf diesem Wall (Figur 18b und Figur 19b) erheben sich die Primärpapillen, von denen die pharyngeal gelegene (Figur 19d) die übrigen bei weitem an Grösse übertrifft. Sie nimmt den aboralen Teil des Ringwalles in seiner ganzen Breite ein. Die Zahl der oralen kleinen Primärpapillen (Figur 19c) ist inkonstant, sie schwankt zwischen 10 und 25, doch kommen meist ca. 18 Papillen vor. Ein Teil derselben wendet sich peripher, ein anderer zentral.

Figur 19.



Papilla operaria der Zungenspitze der Katze.

Horizontalschnitt (schematisch). a. zentrale grubige Vertiefung des Grundstockes, b. freie Ringfläche des Grundstockes, c. Primärpapillen der oralen und seitlichen Ringfläche, d. aborale grosse Papille, die Grundlage des sogen. „Epithelzahnes".

Die gemeinsame Richtung ist pharyngeal, abgesehen von Abweichungen, die durch den Standort der einzelnen Papillen bedingt sind; so wird sich beispielsweise eine Papille der oralen peripheren Partie an ihrem proximalen Ende oral gerichtet erweisen und erst in ihrem distalen Teil eine pharyngeale bezw. pharyngolaterale oder -mediale Richtung annehmen, weil die aboral von ihr stehenden Papillen sie meist bei einer rein pharyngealen Richtung in ihrer Entwicklung hindern würden. Die auf der pharyngealen Seite des Ringwalles sich erhebende grosse Papille (Figur 19 d) bildet die Grundlage des Epithelzahnes, wie dieser Teil der Papillenkolonie genannt werden kann, und verläuft unter steter Verjüngung nach dem freien Ende zu in leicht schlundwärts gekrümmtem Bogen. Es handelt sich also bei der Katze um sogenannte Sekundärpapillen, Schleimhautvorsprünge, die mit einer Pars papillaris versehen sind. Die Papillen der letzteren sind verschieden gross, am grössten ist eine Papille am pharyngealen Rande des Grundstockes, die übrigen sind gleich gross.

Die zahlreichen kleinen Primärpapillen und die grosse schlundwärts gelegene werden nicht gleichmässig mit Epithel überzogen. Die ersteren werden von einer gemeinsamen Epithelhülle (Figur 20 d) umgeben, sodass eine »knollige Erhabenheit« entsteht, wie Csokor sagt, auf deren distaler Endfläche sich die Epithelaufsätze erst als gesonderte Gebilde dokumentieren. Die kleinen Papillen lassen ein Stratum plasmaticum und ein Stratum corneum erkennen. Ersteres zeigt auf der Zylinderzellschicht ziemlich schnell und unvermittelt abgeplattete Zellen. In der zentralen Vertiefung der eigentlichen Sekundärpapille finden sich über dem Stratum cylindricum zahlreiche Lagen polyedrischer Zellen, die nach der freien Oberfläche der knolligen Erhabenheit zu Abplattung und schliesslich auch Verhornung zeigen.

Die grosse aborale Schleimhautprimärpapille (Figur 20 c)

ist von einem Stratum epitheliale (Figur 20 e) umgeben, das die makroskopische Gestalt des Epithelialzahnes mit bedingt. Auf die Epithelschicht folgt eine kräftige Hornschicht (Figur 20 g) Die Epithelschicht zeigt nur zwei Zellformationen: die Zylinderzellen und die abgeplatteten. Polyedrische Zellen kommen nicht vor oder dann nur ganz vereinzelt in den basalen Abschnitten.

Figur 20.

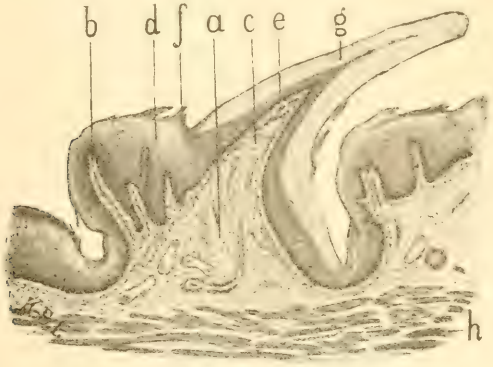

Papilla operaria der Zungenspitze der Katze.

Sagittalschnitt. Fixierung mit Kaliumbichromat und Essigsäure (nach Tellyesniczky). Färbung mit Delafieldschem Hämatoxylin und Eosin.

a. Grundstock, b. Primärpapillen der oralen bezw. seitlichen Ringfläche des Grundstockes, c. aborale grosse Papille, d. gemeinsame Epithelhülle der Primärpapillen der oralen bezw. seitlichen Ringfläche des Grundstockes, e. Epithel der aboralen grossen Papille, f. freie verhornte Enden der oralen und seitlichen kleinen Papillen, g. starke Hornschicht der aboralen Papille, h. Muskulatur der Zunge.

Während bei dem gewöhnlichen mehrschichtigen Plattenepithel die abgeplatteten Zellen mit ihrer Längsachse parallel zu der Oberfläche gelagert sind, zeigen an dem Epithel des sogenannten Epithelzahnes die oberflächlicher gelegenen abgeplatteten Zellen eine nach der Oberfläche und dem freien Ende des Epithelialzahnes zu gerichtete Längsachse. Auf diese Zellen, deren freie Enden in die Hornsubstanz ragen, folgt das starke Stratum cor-

neum. An dem distalen Ende des Epithelialzahnes bildet das suprapapilläre Epithel eine dem Röhrchenhorn vergleichbare Substanz.

Über die auf dem peripheren Saum an der Zungenspitze auftretenden Papillen sowie über die oral von den Papillae vallatae gelegenen gilt das über die entsprechenden Papillen des Hundes Gesagte. Die schlundwärts von den umwallten Papillen auftretenden zeigen wie die des Schweines einen Sekundärgrundstock (Figur 21 a) mit Primärpapillen. Das Epithel zeigt auch bei der Katze nur ein Stratum plasmaticum, indessen findet sich an den Papillen, die sich auf den Übergangsregionen zwischen Zungenspitze und Zungenkörper erheben, eine jedoch nur schwache Hornschicht (Figur 21 c).

Figur 21.

Papillae operariae des Überganges der Zungenspitze in den Zungengrund der Katze.

Sagittalschnitt. Fixierung mit Sublimat. Färbung mit Delafieldschem Hämatoxylin und Säurefuchsin-Pikrinsäure (van Gieson). a. Grundstock. b. Epithel der Papille. c. Hornschicht.

Zusammenfassung.

Die wesentlichen Ergebnisse der vorstehenden Untersuchungen sind folgende:

Alle Haussäugetiere besitzen auf der Zunge ausser den Geschmackspapillen, Papillae gustatoriae, auch mechanisch

wirksame Papillen, Papillae operariae; nur die Wiederkäuer besitzen solche auch auf der Mundhöhlenfläche der Lippen, der Backen und des sub- und paralingualen Mundhöhlenbodens.

Das Ausbreitungsgebiet der Papillae operariae auf der Zunge umfasst bei Omni- und Karnivoren die Rückenfläche der ganzen Zunge, bei den Herbivoren die Rückenfläche der Zungenspitze und des Zungenkörpers, wenn von den rudimentären und inkonstant in den oralen Partien des Zungengrundes der Wiederkäuer auftretenden Papillen, sowie von dem medialen papillenfreien Felde schlundwärts von den Papillae vallatae auf der Zunge des Pferdes abgesehen wird.

Der Rand der Zungenspitze ist bei allen Haussäugetieren mehr oder weniger mit Papillen besetzt. Die Seitenfläche des Zungenkörpers weist bei den Herbivoren Papillen auf, hingegen fehlen sie beim Schwein.

Auf der Bodenfläche der Zungenspitze besitzt die Katze zwei kleine Papillenfelder. Bei Schaf und Ziege zeigt die Bodenfläche der Zungenspitze entlang dem Zungenrand einen schmalen Papillensaum, der an den oralen Partien eine gleichmässige Breite besitzt, in der Medianlinie aber einen von der pharyngealen Seite her sich einschiebenden papillenfreien Ausschnitt zwischen der rechten und linken Hälfte des Saumes aufweist. Dieser Ausschnitt ist beim Schaf stets deutlich ausgeprägt, bei der Ziege aber variabel, jedoch zum mindesten angedeutet. In den seitlichen Partien nimmt der Papillensaum ab und geht in die papillenbesetzte Randfläche der Zungenspitze über.

Auf den Lippen der Wiederkäuer verbreiten sich die Papillae operariae auf den freien Lippenrändern, ausgenommen den Schneidezahnteil der Oberlippe, und den seitlichen Teilen der inneren Lippenfläche.

Die Backenschleimhaut der Wiederkäuer ist in ihrer Totalität von Papillae operariae besetzt.

Der paralinguale Mundhöhlenboden der Wiederkäuer zeigt besonders in der oralen Hälfte, der sublinguale in den seitlichen Regionen mechanisch wirkende Papillen.

Die Anordnung der Papillae operariae ist auf den zentralen Partien der Rückenfläche der Zungenspitze bei allen Haussäugetieren mit Ausnahme von Pferd, Esel und Schwein mehr oder weniger deutlich quinquinal, was bei Rind und Katze infolge der Grösse der Papillen am meisten hervortritt. Auf der Zunge von Pferd und Esel bilden die Papillen Gruppen von 3–8 Papillen. Beim Schwein stehen die Papillen regellos dicht nebeneinander.

Die Richtung der mechanisch wirkenden Papillen ist bei allen nicht wiederkauenden Haussäugetieren, von geringgradigen Ablenkungen abgesehen, rein pharyngeal, bei den wiederkauenden aber zeigen nur die Papillen der Zungenspitze und des Zungenkörpers bis kurz vor den Zungenrückenwulst diese pharyngeale Richtung. Auf dem Zungenwulst ist die Papillenrichtung verschieden: auf dessen oralem Drittel sehen die freien Enden der Papillen vorwiegend lateral d. i. bukkal, im mittleren pharyngolateral und im pharyngealen schlundwärts.

Auch an den Lippen und Backen zeigen die mechanisch wirkenden Papillen Richtungsverschiedenheiten. In der Umgebung der Mundspalte zeigen die Papillen an der Innenfläche der Lippen und Backen eine »Mundspaltenflucht« ihrer freien Enden, wenn es gestattet ist, diesen Ausdruck zu gebrauchen. Neben dieser von der Rima oris abgewendeten Richtung ihrer freien Enden weisen die Papillen, wo immer sie auch stehen mögen, eine Kombination mit der pharyngealen Richtung auf; die Papillen der Pars lateralis der Lippen haben demnach an der Oberlippe dorso-pharyngeale Richtung, an der Unterlippe ventro-pharyngeale, im oralen Drittel der Backen in den nahe

dem Lippenwinkel gelegenen Partien pharyngeale Richtung, während die Papillen, die auf den übrigen Teilen der Backen stehen, in ihrer maxillaren Hälfte ventrale, in der mandibularen dorsale Richtung mit mehr oder weniger deutlicher pharyngealer Ablenkung zeigen.

Die Form der Papillen ist beim Pferd und Esel rein fadenförmig; an den Grenzen des Ausbreitungsgebietes sind die Papillen mehr stachelförmig. Auf der Rückenfläche erreichen die Papillen des Pferdes eine Länge von 1 mm, die des Esels werden sogar bis zu 2 mm lang.

Bei den Wiederkäuern stellen die Papillae operariae der Zungenspitze und des Zungenkörpers bis zum oralen Beginn des Zungenrückenwulstes hornige Gebilde dar, die beim Rind einen einzigen soliden, bis 4 mm langen »Epithelzahn« bilden, während bei Schaf und Ziege sich oral und seitlich mehrere kleine, im Querschnitt rundliche und aboral eine grosse Hornpapille erheben; letztere ist beim Schaf auf dem Querschnitt ebenfalls rundlich, bei der Ziege aber schuppenförmig.

Auf dem Zungenwulst der Wiederkäuer macht sich ein grosser Formenreichtum geltend; auf ihm erheben sich teils rein kegelförmige, teils beetartige Papillen, sowie alle möglichen Übergangsformen; beim Rind wiegen die konischen, bei der Ziege die beetartigen Papillen vor; das Schaf steht zwischen beiden. Die Papillen erreichen beim Rind auf der oralen Hälfte des Zungenwulstes eine Höhe von 4 mm, bei Schaf und Ziege sind sie entsprechend kleiner, auf der aboralen Hälfte des Wulstes nehmen die Papillen bei allen Wiederkäuern nach dem Zungengrund zu beständig an Grösse ab.

Die Papillen der Lippen stellen bei den Wiederkäuern nach der Pars incisiva zu niedrige kuppenförmige Gebilde dar, nach den Backen zu nehmen sie konische Form an.

Auf den Backen der Wiederkäuer erheben sich besonders in dem oralen Drittel konische Papillen, die beim Rind bis zu

1,4 cm lang sind. Bisweilen zeigen sie kleine Afterpapillen. In den mittleren Partien des mittleren und aboralen Drittels der Backen sind die Papillen kleiner und teilweise flach und beetartig.

Die Papillen des Mundhöhlenbodens sind bei allen Wiederkäuern lange, konische Gebilde, die beim Rind bis zu 9 mm, bei Schaf und Ziege bis zu 4 mm lang werden.

Beim Schwein erheben sich bis zu den umwallten Papillen kleine, feine fadenförmige Papillen, die denen von Pferd und Esel gleichen; aboral von den umwallten Papillen stellen die Papillae operariae lange, zottenartige Gebilde dar, was auch bei Hund und Katze der Fall ist.

Bei den Karnivoren können die oral der umwallten Papillen sich erhebenden Papillae operariae als »Papillenkolonien« bezeichnet werden, die aus mehreren oral und seitlich sich erhebenden kleinen hornigen Papillen und einer grossen aboralen Papille bestehen. Letztere zeichnet sich bei der Katze an den Papillen der oro-zentralen Partien der Zungenspitze durch besondere Grösse aus und bildet den makroskopisch deutlich sichtbaren »Epithelzahn« dieser Papillen.

Die Widerstandskraft ist am bedeutendsten an den Papillen der zentralen Partien der Zungenspitze vom Rind und der oro-zentralen Partien der Zungenspitze der Katze, am unbedeutendsten an den feinen Papillen der Einhufer, sowie insbesondere an den oral der umwallten Papillen sich erhebenden Papillae operariae des Schweines. Die Papillen auf der Zungenspitze und dem Zungenkörper bis zum oralen Beginn des Zungenwulstes zeigen bei Schaf und Ziege eine relativ grosse Widerstandskraft. Die Papillen des Zungenwulstes sämtlicher Wiederkäuer zeigen ebenfalls eine grosse Widerstandskraft. Die Papillen der Lippen, der Backen und des Mundhöhlenbodens besitzen an sich auch eine ziemlich hohe Widerstandsfähigkeit, die aber durch ihre zum Teil erhebliche Länge geschwächt

wird. Die Papillen des Zungengrundes der Omni- und Karnivoren sind wenig widerstandsfähig.

Der mikroskopische Aufbau aller mechanisch wirkenden Papillen der Mundhöhle lässt einen wesentlich aus Bindegewebe bestehenden, Gefässe und Nerven enthaltenden Grundstock und einen epithelialen Überzug unterscheiden.

Der Grundstock erreicht entweder die Oberfläche des Mundhöhlenepithels nicht oder er überragt dasselbe.

Alle in vorliegender Arbeit untersuchten Haussäugetiere mit Ausnahme von Hund und Katze besitzen entweder ausschliesslich oder neben Papillen mit epithelüberragendem Grundstock solche, deren Grundstock das Epithel nicht überragt. Bei Hund und Katze überragt der Grundstock aller Papillen das interpapilläre Epithel.

Bei Pferd und Esel sind die Papillen, deren Grundstock nicht das Epithel überragt, die allein auftretende Form; bei allen übrigen Haussäugetieren, die derartige Papillen aufweisen, kommen sie mit Papillen vor, deren Grundstock das Epithel der Mundhöhlenschleimhaut überragt.

Die Papillen, deren Grundstock nicht über das Epithel ragt, treten gesondert von den anderen auf. Sie kommen nur auf der Zunge vor. Ihr Ausbreitungsgebiet umfasst bei Pferd und Esel alle bei diesen Tieren bereits erwähnten papillenbesetzten Regionen, bei Rind, Schaf und Ziege das ganze Papillenausbreitungsgebiet bis zum oralen Beginn des Zungenrückenwulstes und beim Schwein das bis zu den Papillae vallatae reichende Ausbreitungsgebiet der Papillen.

Die Papillen, die einen das Zungenepithel nicht überragenden Grundstock besitzen, zeigen bei jeder Tierart, soweit sie derartige Papillen aufweist, eine besondere mikroskopische Form, die als Diagnostikum dienen kann.

Bei Pferd und Esel zeigen die Papillen einen gleichen histologischen Aufbau. Bei beiden Tierarten besteht die Grund-

lage aus einer hohen, schmalen Papille, die eine einfache vergrösserte mikroskopische Primärpapille darstellt.

Die Papillen ohne epithelüberragenden Grundstock zeigen bei den Wiederkäuern einen flachen, niedrigen Grundstock; beim Rind besitzt er die Form eines gleichseitigen Dreiecks, bei den kleinen Wiederkäuern ist er queroval geformt. Auf den oralen und seitlichen Partien der freien Endfläche des Grundstockes erheben sich zahlreiche kleine Primärpapillen, während die zentralen Partien papillenfrei sind. Die aborale Hälfte des Grundstockes weist beim Rind einen von Primärpapillen besetzten Querkamm, bei Schaf und Ziege einen Papillenhügel auf, der ebenfalls mit Primärpapillen versehen ist; letztere zeigen aber bei der Ziege eine lange, schmale radiär angeordnete Basis.

Beim Schwein ist die Grundlage dieser Papillen wie bei Pferd und Esel eine einfache Primärpapille, die sich aber zum Teil durch eine grössere Breite auszeichnet.

Die Zungen von Hund und Katze zeigen nur Papillen, deren Grundstock sich deutlich über die Oberfläche des Zungenepithels hervorhebt. Der Grundstock der Papillen, die sich von der Zungenspitze bis zu den umwallten Papillen ausbreiten, ist verschieden von den pharyngeal von den Papillae vallatae gelegenen. Bei ersteren erheben sich die feinen Primärpapillen nur auf der freien Endfläche, bei letzteren auf der ganzen Oberfläche. Im Prinzip sind die Papillen, die sich auf den oral der umwallten Papillen gelegenen Teilen der Zungenrückenfläche erheben, bei Hund und Katze gleich gebaut, nur zeigt bei der Katze die auf der pharyngealen Seite des Grundstockes sich erhebende Primärpapille auf den Grundstöcken der in den orozentral gelegenen Regionen der Zungenspitze sich erhebenden Papillae operariae einen weit erheblicheren Grössenunterschied von den oro-lateralen Primärpapillen als die entsprechende Primärpapille des Hundes.

Die übrigen mechanisch wirkenden Papillen mit epithel-

überragendem Grundstock zeigen einen wenig charakteristischen Bau. Der Grundstock stellt eine Schleimhautausstülpung dar, auf dessen Oberfläche zahlreiche Primärpapillen stehen. Bei Schwein, Hund und Katze zeigen diese Papillen vorwiegend konische Form, während bei den Wiederkäuern die Form zwischen konischer und beetartiger variiert; beim Rind wiegt die konische, bei der Ziege die beetartige Form vor, während das Schaf in der Mitte steht.

Das Epithel der Papillen ohne epithelüberragenden Grundstock hebt sich von dem interpapillären Epithel ziemlich scharf ab. Die Längsachse der Zellen des Papillenepithels und der des interpapillären Epithels bilden einen mehr oder weniger deutlichen rechten Winkel.

Das Epithel der Papillen mit epithelüberragendem Grundstock geht in das interpapilläre Epithel ohne scharfe Grenze über. An diesem Epithel lassen sich viel leichter die dem übrigen Epithel eigenen Schichtungen nachweisen, besonders gilt dies von den beetartigen Papillen, wo der Unterschied zwischen dem eigentlichen Mundhöhlenepithel und dem Papillenepithel bisweilen ganz verschwindet.

Das Epithel der Papillen ohne epithelüberragenden Grundstock zeichnet sich vor dem Epithel der übrigen Papillen mit Ausnahme derer von Hund und Katze, die sich von der Zungenspitze bis zu den umwallten Papillen ausbreiten, durch die erhöhte Tendenz zu verhornen aus, sodass ein (Pferd, Esel, Rind, Schwein) oder mehrere (Schaf, Ziege) solide hornige Papillen über einem Grundstock sich erheben.

Das Epithel der Papillen von Hund und Katze, die sich oral der umwallten Papillen erheben, bilden ebenfalls freie Hornspitzen, von denen die aborale grosse Papille sich vor den übrigen oralen und seitlichen an Stärke auszeichnet und zwar die der Katze, der sogenannte »Epithelzahn«, erheblich mehr als die entsprechende des Hundes.

Bei den Wiederkäuern zeigen die mechanisch wirkenden Papillen mit epithelüberragendem Grundstock stets ein Stratum corneum, das aber je nach dem Standort der Papillen verschiedene Stärke besitzt; die auf der oralen Hälfte des Zungenwulstes stehenden Papillen sind mit einer dickeren Hornschicht versehen als alle übrigen mechanisch wirkenden Papillen mit epithelüberragendem Grundstock. Die Papillen der aboralen Hälfte des Zungenwulstes der Lippen, der Backen und des Mundhöhlenbodens besitzen nur einen verhältnismässig dünnen Hornüberzug. Unter dem eigentlichen Stratum corneum lässt sich bei den beetartigen Papillen inkonstant ein Stratum granulosum und lucidum nachweisen, die bei hochragenden Papillen, wie sie an den Lippen, Backen und auf dem Mundhöhlenboden auftreten, nicht oder dann nur andeutungsweise vorkommen.

Die pharyngeal von den Papillae vallatae gelegenen Papillae operariae, die bei Schwein, Hund und Katze, wenn überhaupt, dann nur eine ganz schmale Hornschicht besitzen, weisen unter dieser nur ein Stratum spinosum auf. Das Stratum granulosum und lucidum fehlen vollkommen.

Am Schlusse dieser Arbeit beehre ich mich, meinem hochgeschätzten Chef und Lehrer, Herrn Geheimen Medizinal-Rat Professor Dr. Ellenberger, für die gütige Überlassung des Themas, die mir jederzeit in aufopfernder Weise zu Teil gewordene wissenschaftliche Förderung und die liebenswürdige Anteilnahme an dem Gelingen dieser Arbeit meinen ehrerbietigsten, tiefempfundenen Dank auszusprechen. Auch Herrn Professor Dr. Zietzschmann, der seinerzeit als I. Assistent des Instituts mich beim Beginn dieser Arbeit in zuvorkommendster Weise mit bewährten Ratschlägen insbesondere in die mikroskopische Technik und das Studium der einschlägigen Literatur einführte, ist es mir eine angenehme Pflicht, auch an dieser Stelle nochmals verbindlichst zu danken.

Literatur-Verzeichnis.

1. Böhm, A., und Davidoff, M. v., Lehrbuch der Histologie des Menschen. Wiesbaden 1895.
2. Böhm, A., und Oppel, A., Taschenbuch der mikroskopischen Technik. 5. Aufl., München und Berlin 1904.
3. Busse, Vergleichende Untersuchungen über den mikroskopischen Bau der arteriellen Blutgefässe des Beckens und der Beckengliedmassen. Inaugural-Dissertation. Zürich 1903.
4. Chauveau, A., Arloing, S., und Lesbre, F.-X., Traité d'anatomie comparée des animaux domestiques. Paris 1903.
5. Csokor, J., Vergleichend histologische Studien über den Bau des Geschmacksorganes der Haussäugetiere. Österreich. Vierteljahrsschr. f. wissenschaftl. Veterinärkunde. Bd. LXII. 1884.
6. Ellenberger, W., Die physiologische Bedeutung des Blinddarms der Pferde. Arch. f. wiss. u. prakt. Tierheilk. Bd. V, S. 399, 1879.
7. Ellenberger, W., Vergleichende Histologie der Haussäugetiere. Berlin 1888.
8. Ellenberger, W., und Günther, G., Grundriss der vergleichenden Histologie der Haussäugetiere. 2. Aufl., Berlin 1901.
9. Ellenberger, W., und Baum, H., Systematische und topographische Anatomie des Hundes. Berlin 1891.
10. Ellenberger, W., und Baum, H., Handbuch der vergleichenden Anatomie der Haussäugetiere. Berlin 1906.
11. Ellenberger und Kunze, Histologie des Vorderdarmes der Haussäugetiere. Bericht über das Veterinärwesen im Königreich Sachsen für das Jahr 1884. Dresden 1885.
12. Franck, L., Handbuch der Anatomie der Haustiere. Stuttgart 1883.
13. Franck und Martin, P., Handbuch der Anatomie der Haustiere. 8. Aufl., Stuttgart 1896.
14. Fürstenberg, M., und Rhode, O., Die Rindviehzucht nach ihrem jetzigen rationellen Standpunkt. Bd. I, Anatomie und Physiologie. Berlin 1873.

15. Gmelin, Zur Morphologie der Papilla vallata und foliata. Archiv für mikroskopische Anatomie. Bd. 40, p. 1—28, 1892.

16. Gurlt, E. F., Handbuch der vergleichenden Anatomie der Haussäugetiere. 4. Aufl. Berlin 1860.

17. Klein, E., und Verson, E., Der Darmkanal. Stricker, S., Handbuch der Lehre von den Geweben des Menschen und der Tiere, Kap. XVI.

18. Kunze und Mühlbach, Zur vergleichenden mikroskopischen Anatomie der Organe der Maulhöhle, des Schlundkopfes und des Schlundes der Haussäugetiere. Deutsche Zeitschr. f. Tiermedizin. Bd. II, 1885.

19. Lee und Mayer, Grundzüge der mikroskopischen Technik für Zoologen und Anatomen. 3. Aufl. Berlin 1907.

20. Ledermann, R., Die mikroskopische Technik. Wien und Leipzig 1903.

21. Maier, A., Vergleichende Untersuchungen über die elastischen Fasern des Herzens von Hund und Pferd. Inaugural-Dissertation. Bern (Jahresangabe fehlt).

22. Martin, P., Lehrbuch der Anatomie der Haustiere. Bd. I, 1902. Bd. II, 1904.

23. Münch, F., Die Topographie der Papillen der Zunge des Menschen und der Säugetiere. Morphologische Arbeiten von G. Schwalbe. Bd. VI, Heft 3, p. 605.

24. Olt, A., Das Aufkleben mikroskopischer Schnitte. Deutsche tierärztliche Wochenschr. Nr. 31, vom 4. August 1906, 14. Jahrg.

25. Peters, J., Untersuchungen über die Kopfspeicheldrüsen bei Pferd, Rind und Schwein. Inaugural-Dissertation. Giessen 1904.

26. Podwisotzky, V., Anatomische Untersuchungen über die Zungendrüsen des Menschen und der Säugetiere. Inaugural-Dissertation. Dorpat 1878.

27. Ranvier, L., Traité technique d'histologie. 2 édition. Paris 1889.

28. Rosenberg, L., Über Nervenendigungen in der Schleimhaut und im Epithel der Säugetierzunge. Sitzungsberichte der Kaiserlichen Akademie der Wissenschaften, mathematisch-naturwissenschaftliche Kl. Bd. XCIII, 3. Abteil., p. 164. Wien 1886.

29. Schmorl, G., Die pathologisch-histologischen Untersuchungsmethoden. Anhang vom Lehrbuch der pathologischen Anatomie von Birch-Hirschfeld. Leipzig 1897.

30. Severin, Untersuchungen über das Mundepithel bei Säugetieren mit Bezug auf Verhornung, Regeneration und Art der Nervenendigung. Arch. f. mikroskop. Anatomie. Bd. 26, p. 81—88. 1886.

31. Struska, J., Lehrbuch der Anatomie der Haustiere. Wien und Leipzig 1903.

32. Sussdorf, M., Lehrbuch der vergleichenden Anatomie der Haustiere. Stuttgart 1895.

33. Tellyesniczky, K., Über die Fixierungs-(Härtungs-)Flüssigkeiten. Arch. f. mikr. Anatomie. Bd. 52, p. 202.

34. Thienel, M., Vergleichende Untersuchungen über den mikroskopischen Bau der Blutgefässe der Schultergliedmasse. Inaugural-Dissertation. Bern 1902.

35. Zietzschmann, O., Über Rückbildungsvorgänge am Schwanze des Säugetierembryo mit besonderer Berücksichtigung der Verhältnisse am Medullarrohr. Arch. f. Anat. u. Physiol. 1902, p. 225.

36. Zietzschmann, O., Über die azidophilen Leukozyten (Körnerzellen) des Pferdes. Internat. Monatsschr. f. Anatom. u. Physiol. Bd. XXII, Heft 1/3, 1905.

37. Zimmerl, U., Sulla distributione del tessuto elastico nella mucosa della cavità orale degli animali domestici. Parma 1905.

WH 1AYP X